

مقایسه سه روش مختلف جراحی ارتوگناتیک بر روی دامنه حرکات فک پایین

دکتر یوشیاہو رفوآ* - دکتر سعید جلاہر**

*استادیار گروه آموزشی جراحی دہان و فک و صورت دانشکدہ دندانپزشکی دانشگاہ علوم پزشکی و خدمات بہداشتی، درمانی تہران
**استادیار گروه آموزشی جراحی دہان و فک و صورت دانشکدہ دندانپزشکی دانشگاہ علوم پزشکی و خدمات بہداشتی، درمانی قزوین

Title: A comparison of three different orthognatic surgery methods on the range of mandibular movements

Authors: Refoua Y. Assistant Professor*, Jalayer S. Assistant Professor**

Address: * Dept. of Oral and Maxillofacial Surgery, Tehran University of Medical Sciences

** Dept. of Oral and Maxillofacial Surgery, Ghazvin University of Medical Sciences

A lot of studies have discussed the reduction of mandibular movements range after orthognatic surgeries. The present study focuses on the conventional orthognatic surgery methods to determine the method with the least effects on mandibular movements. Sixty patients were investigated in a prospective study. They were divided, based on the surgical method, into three groups. In the first group (20 patients) sagital osteotomy, in the second group extra oral vertical osteotomy for mandibular retrusion, and in the third group simultanouse Bimax osteotomies of the upper and lower jaws, were performed. The surgical method applied for maxilla was Lefort I osteotmy to protrude the upper jaw and of the lower jaw was extraoral vertical osteotmy. The range of mouth opening, in centrals region, right and left lateral movements and protrusive movements, before and three months after surgery, were measured. Sagital osteotomy method (the first group) showed the most changes and reduction in movements, while the least changes were observed in extraoral vertical method (the second group).

Key words: Orthognatic Surgery- Mandibular Movement

Journal of Dentistry. Tehran University of Medical Sciences (Vol. 15, No. 1, 2002)

چکیده

در مطالعات متعددی بہ کاهش دامنه حرکات فک پایین پس از جراحیہای ارتوگناتیک اشارہ شدہ است. این مطالعہ بہ منظور ارزیابی این مسألہ کہ کدامیک از روشہای متداول جراحی ارتوگناتیک اثر کمتری بر روی حرکات فک پایین دارند، انجام شد. در این مطالعہ ۶۰ بیمار بر اساس روش جراحی ارتوگناتیک بہ سه گروه تقسیم شدند و در ہر گروہ ۲۰ بیمار مورد عمل جراحی قرار گرفتند. در گروہ اول استنوتومی بہ روش Sagital، در گروہ دوم استنوتومی بہ روش Vertical خارج دہان جہت عقب بردن فک پایین و در گروہ سوم استنوتومیہای ہمزمان Bimax فک بالا و پایین انجام شد. روش جراحی فک بالا استنوتومی Lefort I جہت جلو آوردن فک بالا و روش جراحی فک پایین Vertical خارج دہانی بود. میزان باز کردن دہان در ناحیہ دندانہای سانترال و میزان حرکات طرفی راست و چپ و حرکات پیشگرایی در ہر سه گروہ قبل و سه ماہ پس از جراحی اندازہ گیری و ارزیابی شد. بیشترین میزان تغییرات و کاهش این حرکات، در روش استنوتومی Sagital (گروہ اول) و کمترین میزان در روش Vertical خارج دہانی (گروہ دوم) مشاہدہ شد.

کلید واژہ‌ها: جراحی ارتوگناتیک - دامنه حرکات فک پایین - استنوتومی Sagital Split

مجلہ دندانپزشکی دانشگاہ علوم پزشکی و خدمات بہداشتی، درمانی تہران (دورہ ۱۵، شمارہ ۱، سال ۱۳۸۱)

مقدمه

با آن که جراحیهای ارتوگناتیک اغلب باعث بهبود اکلوزن می‌گردد ولی دامنه حرکات فک پایین به علل مختلف (فیکساسیون بین فکی، ترامای جراحی و ...) پس از جراحی به طور موقت یا گاهی برای همیشه کاهش می‌یابد (۵،۴،۳،۲،۱).

در مطالعات مختلف علاوه بر جابه‌جایی‌کنندگی عوامل دیگری را نیز از قبیل سن، جنس و مرفولوژی صورت، کشش بافت نرم، میزان جلوآوردن یا عقب‌بردن فک پایین در ایجاد محدودیت پس از عمل مؤثر دانسته‌اند (۸،۷،۶). هدف از این مطالعه تعیین میزان تأثیر جراحی ارتوگناتیک با سه روش متداول بر روی دامنه حرکات فک بود.

روش بررسی

این مطالعه تجربی، بر روی ۶۰ بیمار (۳۶ زن، ۲۴ مرد) که در فاصله سنی ۱۸ تا ۳۵ سال قرار داشتند، در مدت دو سال در بیمارستان دکتر شریعتی انجام شد. بیماران مورد مطالعه بر اساس روش جراحی به سه گروه تقسیم شدند و در هر گروه ۲۰ بیمار قرار گرفت.

گروه اول، شامل استئوتومی داخل دهانی به روش Sagittal Split Osteotomy (SSO)، گروه دوم، شامل استئوتومی به روش خارج دهانی Extraoral Vertical Ramous Osteotomy (VRO) و گروه سوم، شامل استئوتومی همزمان فک بالا و پایین که روش جراحی فک بالا استئوتومی Lefort 1 و روش جراحی فک پایین خارج دهانی و Vertical Ramous بود (LF₁/VRO).

برای تمام بیماران در هر سه گروه آرج بار و فیکساسیون بین فکی (IMF) برای مدت ۶-۸ هفته استفاده شد. روش فیکساسیون فک بالا در جراحیهای همزمان فکین (Bimax) به صورت Rigid Fixation بود.

برای همه بیماران قبل از عمل و نیز سه ماه پس از جراحی سه حرکت اصلی فک پایین به شرح زیر اندازه‌گیری و ثبت شد:

۱- میزان باز کردن دهان در ناحیه دندانهای سانترال Maximal Interincisal Opening (MIO)

۲- میزان حرکت طرفی به راست و چپ

۳- میزان حرکت پیشگرایی

میزان اوربایت و یا این‌بایت با احتساب MIO در نظر گرفته شد؛ به عبارت دیگر اگر بیماری دارای ۲ میلی‌متر اوربایت و ۵۰ میلی‌متر MIO بود، میزان MIO صحیح وی ۵۲ میلی‌متر منظور گردید و در موارد این‌بایت ۲ میلی‌متری، این مقدار ۴۸ میلی‌متر محاسبه شد.

میزان حرکات طرفی راست و چپ بر اساس فاصله افقی بین خط وسط فک بالا و پایین زمانی محاسبه شد که فک پایین با تماس مختصر دندانها حرکات طرفی را انجام می‌دهد. هر گونه انحراف خط وسط نیز در محاسبه منظور شد.

حرکت پیشگرایی نیز بر اساس فاصله بین سطح لیبال دندان سانترال فک بالا و پایین می‌باشد. میزان Projection دندانهای سانترال برای بیمار مثبت و Reverse Ovevjet منفی فرض شده است.

معیارهای ورود بیماران به این مطالعه عبارت بود از:

- جوان بودن بیماران

- نداشتن اختلالات سیستمیک و TMJ که نیاز به جراحی ارتوگناتیک داشته باشد.

- مراجعه به بخش جراحی دهان و فک و صورت بیمارستان دکتر شریعتی

در جدول ۱، اطلاعات آماری تعداد کل بیماران، میانگین سنی و نسبت مرد به زن برای هر گروه به طور جداگانه ارائه شده است.

یافته‌ها

میانگین و انحراف معیار در حرکات MIO، پیشگرایی و حرکات طرفی راست و چپ در روش جراحی SSO در جدول ۲ آمده است.

نتیجه مطالعه در گروه اول (استئوتومی به روش SSO) در جدول ۲ آمده است؛ میانگین حرکات MIO و PROT و RLE و LLE را با احتساب انحراف معیار نشان می‌دهد.

جدول ۲ کاهش حدود ۱۱ میلی‌متر را در MIO قبل و بعد از عمل در گروه ۱ نشان می‌دهد؛ همچنین در مورد حرکات طرفی و پیشگرایی نیز کاهش قابل ملاحظه‌ای نسبت به قبل از عمل مشاهده شد. در این گروه بیشترین کاهش و تغییرات حرکات فک پایین وجود دارد.

نتیجه مطالعه در گروه دوم (استئوتومی به روش VRO) در جدول ۳ نشان داده شده است و میانگین و انحراف معیار میزان حرکات قبل و بعد از جراحی به روش فوق در آن مقایسه شده است. در این روش کاهش قابل ملاحظه‌ای در حرکات فک پایین مشاهده نشد و در واقع این روش کمترین تغییرات حرکتی را در بیماران به همراه داشت.

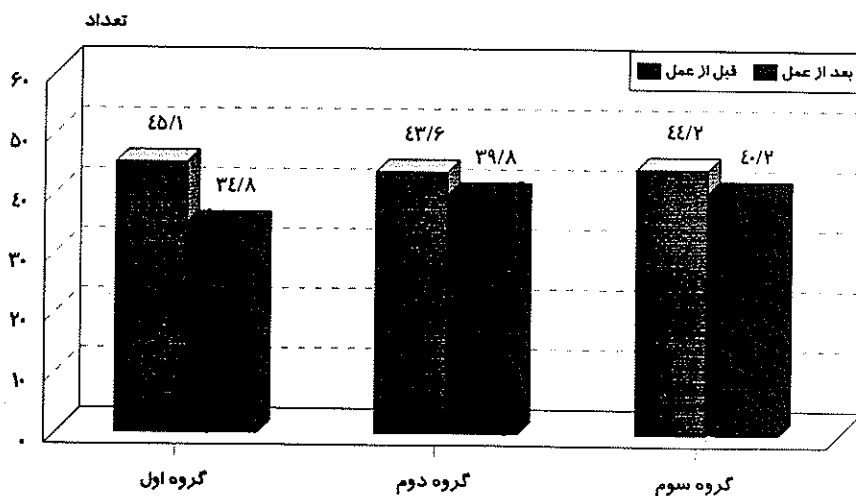
نتیجه مطالعه در گروه سوم (استئوتومی همزمان فک

بالا و پایین) در جدول ۴ نشان داده شده است و میانگین حرکات با انحراف معیار نشان می‌دهد که در این گروه میزان تغییرات از گروه دوم بیشتر ولی از گروه اول کمتر می‌باشد.

به طور کلی با مقایسه سه گروه با یکدیگر بیشترین تغییرات و کاهش حرکات در روش SSO مشاهده می‌شود؛ پس از آن کاهش این حرکات با اندکی تفاوت در گروه سوم مشهود می‌باشد و گروه دوم کمترین تغییرات و محدودیت حرکات را در بیماران ایجاد می‌نماید.

تصویر ۱ میانگین میزان MIO را در سه گروه مورد مطالعه با یکدیگر نشان می‌دهد.

در مطالعات دیگر نیز کاهش دامنه حرکات فک متعاقب جراحیهای استئوتومی فک گزارش شده است که با این مطالعه هماهنگی دارند. در مجموع می‌توان اظهارنظر نمود در مواردی که امکان کاهش حرکات فک پایین انتظار می‌رود، به شرطی که مسأله انسزیون روی پوست بیمار ایجاد اشکالی نکند، می‌توان از جراحیهای خارج دهانی مانند VRO استفاده کرد.



تصویر ۱ - مقایسه میانگین MIO قبل و بعد از عمل در سه گروه مورد مطالعه

جدول ۱- تعداد کل بیماران، میانگین سنی و نسبت مرد به زن در هر یک از گروههای مطالعه

نوع عمل جراحی	تعداد بیماران	سن (سال)	نسبت زن / مرد
SSO	۲۰	۲۴/۱	۸/۱۲
VRO	۲۰	۲۳/۸	۹/۱۱
LF1/VRO	۲۰	۲۵/۸	۷/۱۳
جمع	۶۰	۲۴/۶	۲۴/۳۶

SSO: Sagittal Split Osteotomy
VRO: Extraoral Vertical Ramous Osteotomy
LF1: Lefort I

جدول ۲- میانگین و انحراف معیار حرکات مختلف در گروه اول مطالعه

نوع حرکات	میزان قبل از عمل	میزان بعد از عمل
MIO	۴۵/۱ ± ۴/۴	۳۴/۸ ± ۴/۴
حرکات طرفی به سمت راست	۸/۹ ± ۰/۹	۷/۴ ± ۰/۸
حرکات طرفی به سمت چپ	۸/۸ ± ۰/۹	۷/۳ ± ۰/۹
حرکت پیشگرایی	۸/۴ ± ۱/۲	۷/۸ ± ۱/۲

MIO: Maximal Interincisal Opening

جدول ۳- میانگین و انحراف معیار حرکات مختلف در گروه دوم مطالعه

نوع حرکات	میزان قبل از عمل	میزان بعد از عمل
MOI	۴۳/۶ ± ۴/۳	۳۹/۸ ± ۴/۱
حرکات طرفی به سمت راست	۸/۶ ± ۰/۸	۸/۲ ± ۰/۸
حرکات طرفی به سمت چپ	۸/۷ ± ۰/۹	۷/۳ ± ۰/۸
حرکت پیشگرایی	۷/۸ ± ۰/۹	۷/۴ ± ۰/۹

MIO: Maximal Interincisal Opening

جدول ۴- میانگین و انحراف معیار حرکات مختلف در گروه سوم مطالعه

نوع حرکات	میزان قبل از عمل	میزان بعد از عمل
MOI	۴۴/۲ ± ۴/۲	۴۰/۲ ± ۴/۰۴
حرکات طرفی به سمت راست	۸/۴ ± ۱/۰۲	۸/۱ ± ۱/۱
حرکات طرفی به سمت چپ	۸/۷ ± ۱/۰۸	۷/۹ ± ۱/۰۴
حرکت پیشگرایی	۷/۸ ± ۰/۸	۷/۱ ± ۰/۷

MIO: Maximal Interincisal Opening

بحث

تغییرات دامنه حرکات فک پایین پس از جراحی ارتوگناتیک در مطالعات زیادی مورد بحث قرار گرفته است؛ زیرا تغییر در وضعیت قطعه پروگزیمال در طی جراحی و پس از آن و در نهایت به هم خوردن اکلوزن، اختلال در TMJ و کاهش حرکات فک پایین در جهت افقی و عمودی همراه مورد توجه بوده است.

روشهای جراحی می‌تواند موجب ادم و گاهی خونریزی در داخل فضای مفصلی شود که این پدیده به علت کشش نامناسب عضلات، فلج عضلات به دلیل بیهوشی عمومی، تکنیک نادرست جراحی و عدم ضحیح قرار گرفتن قطعات استئوتومی شده و نوع فیکساسیون به کار رفته از مهمترین این دلایل محسوب می‌شوند.

کاهش حرکات فک پایین (Hypomobility) معمولاً به صورت $MIO < 40 \text{ mm}$ بروز می‌کند. مطالعه افراد سالم نشان داده است که MIO بین ۴۵ تا ۵۵ میلی‌متر متغیر است.

در مطالعات Rotskoff و همکاران و Petersson میانگین میزان حداکثر فاصله بین لبه دندانهای انسزیال (MIO) قبل از عقب‌بردن فک پایین ۴۷ میلی‌متر بوده که پس از عمل این میزان به ۴۲ میلی‌متر کاهش یافته است (۱۰/۹٪) (۹/۷).

در مطالعات Stacy و Boyd نیز مشاهده شده است که در استئوتومی‌های لوفورت I همراه با جراحی ساجیتال فک پایین، میزان کاهش دامنه حرکات فک پایین بیش از

MIO بود که بیشترین کاهش در روش Sagittal (SSO) مشاهده شد. عاملی که لازم است در مطالعات بعدی مورد توجه قرار گیرد، احتمال بلندشدن دندانهای سانترال در اثر IMF می باشد که می تواند بر روی میزان MIO اثر بگذارد؛ البته چون در تمام روشها IMF به یک مدت وجود داشته است، در همه یکسان می باشد.

جراحی به روش استئوتومی شاخه صعودی از راه خارج دهانی بوده است (۳، ۱۰).
در مطالعه حاضر ۸ بیمار قبل از عمل دارای MIO کمتر از ۴۰ میلی متر بودند که این میزان پس از عمل به ۳۷ میلی متر کاهش یافت.
مهمترین یافته پس از جراحیهای ارتوگناتیک کاهش

منابع:

- 1- Storum KA, Bell WH. Hypomobility after maxillary and mandibular osteotomies. *Oral Surg Oral Med Oral Pathol* 1984 Jan; 57(1): 7-12.
- 2- Aragon SB, Van Sickles JE, Dolwick MF, Flanary CM. The effects of orthognathic surgery on mandibular range of motion. *J Oral Maxillofac Surg* 1985 Dec; 43(12): 938-43.
- 3- Stacy GC. Recovery of oral opening following sagittal ramus osteotomy for mandibular prognathism. *J Oral Maxillofac Surg* 1987 Jun; 45(6): 487-92.
- 4- Hing NR. Early relapse following bilateral sagittal split advancement. *Aust Orthod J* 1989 Oct; 11(2): 100-6.
- 5- Lydiatt DD, Davis LF. The effects of immobilization on the rabbit temporomandibular joint. *J Oral Maxillofac Surg* 1985 Mar; 43(3): 188-93.
- 6- Ellis-E. Condylar positioning devices for orthognathic surgery: are they necessary. *J Oral Maxillofac Surg* 1994 Jun; 52(6): 536-52; discussion 552-4.
- 7- Rotskoff KS, Herbosa EG, Villa P. Maintenance of condyle-proximal segment position in orthognathic surgery. *J Oral Maxillofac Surg* 1991 Jan; 49(1): 2-7; discussion 7-8.
- 8- Bell WH. *Modern Practice in Orthognathic and Reconstructive Surgery*. Vol 1. Philadelphia: WB Saunders; 1992.
- 9- Petersson LJ. *Principles of Oral and Maxillofacials*. Vol 3. USA: Lipincott; 1992.
- 10- Boyd SB, Karas ND, Sinn DP. Recovery of mandibular mobility following orthognathic surgery. *J Oral Maxillofac Surg* 1991 Sep; 49(9): 924-31.