

## بررسی سفالومتریکی بیماران کلاس III درمان شده با فیس ماسک: پیگیری ۱۲ ماهه (کارآزمایی بالینی)

دکتر سحر قدسی بوشهری<sup>۱</sup> - دکتر فرزانه خواجه<sup>۲</sup> - دکتر سمیه حیدری<sup>۳</sup> - دکتر شهلا مومنی دانایی<sup>۴</sup>

۱- دانشجوی دندانپزشکی و عضو مرکز تحقیقات دانشجویی، دانشکده دندانپزشکی، دانشگاه علوم پزشکی شیراز، شیراز، ایران

۲- استادیار گروه آموزشی ارتودنتیکس و عضو مرکز تحقیقات ارتودنسی، دانشکده دندانپزشکی، واحد بین الملل، دانشگاه علوم پزشکی شیراز، شیراز، ایران

۳- استادیار گروه آموزشی ارتودنتیکس، دانشکده دندانپزشکی، دانشگاه علوم پزشکی بوشهر، بوشهر، ایران

۴- استاد گروه آموزشی ارتودنتیکس و عضو مرکز تحقیقات ارتودنسی و مرکز تحقیقات تحصیلی، دانشکده دندانپزشکی، دانشگاه علوم پزشکی شیراز، شیراز، ایران

### Cephalometric evaluation of Class III patients treated with facemask: 12 months follow-up (Clinical trial)

Sahar Ghodsi Bushehri<sup>1</sup>, Farzaneh Khajeh<sup>2†</sup>, Somayeh Heidari<sup>3</sup>, Shahla Momeni Danaei<sup>4</sup>

1- Dental Student, Member of Student Research Center, School of Dentistry, Shiraz University of Medical Sciences, Shiraz, Iran

2†- Assistant Professor, Department of Orthodontics/Member of Orthodontic Research Center, School of Dentistry, International Branch of Shiraz University of Medical Sciences, Shiraz, Iran (fary822002@yahoo.com)

3- Assistant Professor, Department of Orthodontics, School of Dentistry, Bushehr University of Medical Sciences, Bushehr, Iran

4- Professor, Department of Orthodontics/Member of Orthodontic Research Center and Educational Research Center, School of Dentistry, Shiraz University of Medical Sciences, Shiraz, Iran

**Background and Aims:** Skeletal class III malocclusions are considered as one of the most complex and difficult orthodontic problems to diagnose and treat. Facial appearance and occlusion problems make the patients to seek treatment as soon as possible. The purpose of this study was to evaluate the outcomes of early treatment with facemask compared to the patients who had no treatment.

**Materials and Methods:** For this retrospective study, 38 growing patients (mean age, 8.5 years old) with class III dentoskeletal malocclusion were divided into 2 groups. 23 patients were treated with facemask and 15 patients who did not receive any treatment were assigned as control group. Lateral cephalograms were taken before and after treatment and dentoskeletal changes were estimated. Data were analyzed using Wilcoxon signed ranks test.

**Results:** The results revealed statistically significant forward displacement of maxillary bone and upper incisors ( $P < 0.001$ ), and downward-backward rotation of mandible in facemask group ( $P < 0.001$ ). Increased lower facial height was seen in both treatment and untreated groups. However, in untreated group some measurements revealed forward displacement of maxillary complex as well.

**Conclusion:** It seems that in class III patients, facemask therapy is a suitable choice for early treatment especially in patients with maxillary deficiency. Moreover, specific attention to the type of patient's skeletal discrepancy is necessary in treatment planning and appliance selection.

**Key Words:** Cephalometry, Class III malocclusion, Orthodontic

Journal of Dental Medicine-Tehran University of Medical Sciences 2013;26(2):144-50

† مؤلف مسؤول: شیراز- خیابان قصرالدشت- دانشگاه علوم پزشکی و خدمات بهداشتی، درمانی شیراز- دانشکده دندانپزشکی- گروه آموزشی ارتودنتیکس  
تلفن: ۶۲۶۳۱۹۳ نشانی الکترونیک: fary822002@yahoo.com

## چکیده

**زمینه و هدف:** تشخیص و درمان مال اکلوژن‌های اسکلتی کلاس III یکی از پیچیده‌ترین و سخت‌ترین موارد در ارتودنسی محسوب می‌شود. مشکلات مربوط به ظاهر صورت و اکلوژن باعث می‌شود که این بیماران خیلی زود در جستجوی درمان باشند. هدف از این مطالعه ارزیابی نتایج درمان زود هنگام این بیماران با فیس ماسک در مقایسه با بیمارانی که هیچگونه درمانی دریافت نکرده‌اند، بود.

**روش بررسی:** این مطالعه گذشته‌نگر بر روی ۳۸ بیمار در حال رشد با متوسط سنی ۸/۵ سال شامل مال اکلوژن دنتواسکتال کلاس III انجام شده که به دو گروه تقسیم شدند. ۲۳ بیمار که تحت درمان با فیس ماسک قرار گرفتند و ۱۵ بیمار که هیچ درمانی دریافت نکرده بودند به عنوان گروه کنترل در نظر گرفته شد. سفالومتری لترال قبل و بعد از درمان بیماران جهت ارزیابی تغییرات دنتواسکتال مورد بررسی قرار گرفت. نتایج توسط تست آماری Wilcoxon signed ranks آنالیز شدند.

**یافته‌ها:** نتایج مطالعه حرکت معنی‌دار به سمت جلو استخوان ماگزایلا و اینسیزورهای قدامی آن ( $P < 0.001$ ) و حرکت چرخشی به سمت پایین و عقب مندیبل ( $P < 0.001$ ) را در گروه تحت درمان با فیس ماسک نشان داد. افزایش ارتفاع تحتانی صورت در هر دو گروه درمان شده و درمان نشده دیده شد. به هر حال، در گروه کنترل بعضی اندازه‌گیری‌ها، حرکت به سمت جلو کمپلکس ماگزایلا را نشان داد.

**نتیجه‌گیری:** به نظر می‌رسد که درمان با استفاده از فیس ماسک، گزینه مناسبی برای درمان زود هنگام بیماران کلاس III باشد به ویژه در بیمارانی که دچار نقص تکاملی ماگزایلا هستند. علاوه بر این، توجه ویژه به نوع دیسکریپانسی استخوانی در بیماران، در طرح‌ریزی درمان و انتخاب وسیله درمانی ضروری به نظر می‌رسد.

**کلید واژه‌ها:** سفالومتریکی، مال اکلوژن کلاس III، ارتودنسی

وصول: ۹۱/۰۶/۳۰ اصلاح نهایی: ۹۲/۰۳/۲۸ تأیید چاپ: ۹۲/۰۴/۰۲

## مقدمه

گلنوئید فوسا (۸،۹)، طویل بودن طول بدنه مندیبل، عقب‌تر قرار گرفتن Middle cranial fossa و ماگزایلا و چرخش به سمت جلو مندیبل، تأثیر بافت نرم زبان (۱۰) و تغییر تمایل محوری دندان‌های قدامی (۱۱) داشته باشد. برخی تحقیقات دیگر نیز به تأثیر ژنتیک (۵،۱۲)، افزایش میزان هورمون رشد (۳) و برخی عادات اکتسابی (۱۳،۱۴) اشاره کرده‌اند. Ellis و McNamara در سال ۱۹۸۴ (۱۵) علت این ناهنجاری را در ۶۶٪ موارد پروگناتیسم مندیبل و رتروگناتیسم ماگزایلا و در ۱۹/۵٪ موارد فقط رتروگناتیسم ماگزایلا و در بقیه موارد پروگناتیسم مندیبل ذکر کردند.

این ناهنجاری که یکی از پیچیده‌ترین و سخت‌ترین ناهنجاری‌های فکی برای تشخیص و درمان می‌باشد، در بیشتر موارد نیاز به مداخله درمانی زود هنگام دارد و در صورت عدم انجام درمان به موقع، به مرور زمان بدتر خواهد شد. به طوری که درصدی از این بیماران ناچار خواهند بود که در آینده درمان‌های مشکل‌تری مانند جراحی فک را متحمل شوند. از آنجایی که مال اکلوژن کلاس III باعث ایجاد نمای پیری زودرس (Aging)، به دلیل برجستگی چانه و همچنین ظاهر نازیب و خشن در بیماران، می‌گردد خوشبختانه اکثر خانواده‌ها به طور زود هنگام برای درمان فرزندان خود مراجعه می‌نمایند. تصمیم‌گیری

تغییر، مبنای گوناگونی و گوناگونی پایه علم بیولوژی است. این گوناگونی در ساختمان سر و صورت، به واسطه تغییر در روابط فکی و قوس‌های دندانی به وضوح مشاهده می‌گردد. یکی از انواع این گوناگونی، وجود ناهنجاری اسکلتی در ناحیه سر و صورت است که علاوه بر ایجاد مشکل در اعمال جویدن و تکلم، سبب ایجاد مشکلات روحی- روانی و اجتماعی در افراد نیز می‌گردد. از سوی دیگر، مهم‌ترین دلیل برای انجام درمان ارتودنسی در افراد جوان، غلبه بر مشکلات روحی- اجتماعی ناشی از نمای ظاهری صورت و دندان‌هایشان است. یکی از انواع ناهنجاری‌های فکی، مال اکلوژن کلاس سه است که اگر چه شیوع آن نسبت به سایر مال اکلوژن‌ها کمتر می‌باشد ولی از پیچیده‌ترین ناهنجاری‌ها برای تشخیص و درمان هستند. شیوع این مال اکلوژن در جمعیت‌های مختلف، متفاوت و از ۱۴-۱ درصد گزارش شده است (۴-۱). این ناهنجاری که با علایم عقب بودن فک بالا (در ۵۲٪ موارد)، جلوزدگی فک پایین (۲۵٪)، و یا ترکیبی از موارد فوق (۲۲٪) (۵) مشاهده می‌شود، می‌تواند علل مختلفی مانند کاهش رشد قدامی خلفی ماگزایلا، افزایش رشد قدامی خلفی مندیبل (۶)، کوچکی فک بالا در جهت عرضی (۷)، افزایش رشد عمودی بین Sella و

همکاران (۲۲) در بررسی اثر درمان دستگاه جلو آورنده همراه با چین کپ در بیماران کلاس III دارای پروگناتیسیم مندیبل و رتروژن ماگزایلا دریافتند که دستگاه فوق برای درمان مال اکلوژن کلاس III که ترکیبی از نقص ماگزایلا و پروگناتیسیم مندیبل می‌باشد مؤثر است. اگرچه این دستگاه اثرات اسکلتی روی ماگزایلا را به شکل رشد به طرف جلو نشان داده ولی اغلب تغییرات دندانی بودند و از این رو محققین پیشنهاد کردند که این دستگاه تنها در موارد بسیار خفیف پروگناتیسیم مندیبل و نقص ماگزایلا به کار برده شود.

به طور کلی استفاده از هر یک از روش‌های درمانی فوق، نیازمند داشتن اطلاعات کافی از رشد کرانیوفیشیال و مهارت کافی در کاربرد آنها است. ولی این که کدامیک از انواع دستگاه‌های موجود برای درمان ناهنجاری کلاس III در سنین رشد اثر بهتری بر بیماران مراجعه کننده به مراکز درمانی ما دارند، کاملاً مشخص نیست. هدف از انجام این مطالعه، بررسی اثر درمانی فیس‌ماسک در بیماران دارای ناهنجاری کلاس III با ارزیابی چگونگی اثر این وسیله درمانی بر ساختار چهره بود.

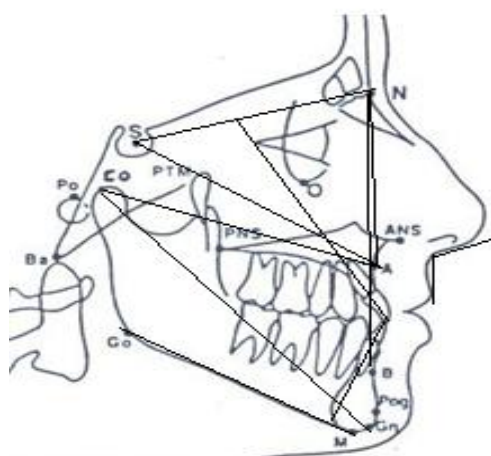
### روش بررسی

این مطالعه از نوع هم گروهی خود کنترل و روش نمونه‌گیری به شیوه نمونه‌گیری ساده از نوع مراجعه پی در پی (Sequential) بوده است و متغیرهای موردنظر در هر دو مورد پیش و پس از درمان، اندازه‌گیری و مقایسه شده‌اند. فیلم‌های سفالومتری لترال ۲۳ بیمار (۱۴ دختر و ۹ پسر) دارای مال اکلوژن کلاس III (با میانگین سنی ۸/۵ سال در زمان شروع درمان) که به بخش ارتودنسی دانشکده دندانپزشکی شیراز و مطب خصوصی مراجعه کرده بودند و تحت درمان با دستگاه فیس‌ماسک، اسپلینت متحرک همراه با اکسپانشن فک بالا به منظور افزایش فعالیت سلولی در سوچرهای اتصال‌دهنده ماگزایلا با کرانیوم قرار گرفته بودند، انتخاب شدند. معیار ورود به مطالعه داشتن سن بین ۹-۷ سال، کراس‌بایت دندان‌های قدامی، پروفایل مستقیم یا مقعر و مشخص بودن صلبیه در پایین چشم (Sclera show) و معیار خروج از مطالعه نیز وجود سندرم کرانیوفیشیال، شکاف کام و لب و دارا بودن الگوی رشدی عمودی زیاد بود. از آنجایی که تهیه رادیوگرافی بدون رضایت بیمار برای معاینه تشخیصی یا شروع به درمان مستلزم

برای درمان زود هنگام این نوع مال اکلوژن براساس ملاحظات خاصی مانند تاریخچه ژنتیکی خانواده، شدت مال اکلوژن، موضع مشکل (فک بالا، فک پایین، یا هر دو)، سن بیمار، همکاری بیمار و وضعیت رشدی بیمار صورت می‌گیرد که هیچ کدام نسبت به دیگری در مرتبه بالاتری از اهمیت قرار ندارند (۱۶). اگرچه ممکن است بیمارانی که درمان زود هنگام ارتودنسی دریافت می‌کنند در آینده و در پایان رشد نیز نیاز به جراحی ارتوگناتیک پیدا کنند، ولی نباید درمان را به دلیل نیاز احتمالی به درمان جراحی در سنین بالاتر به تعویق انداخت. برخی شواهد پژوهشی نشان می‌دهد که با درمان و مداخله زود هنگام در آغاز ایجاد مال اکلوژن در سنین رشد، می‌توان رشد اسکلت صورت و جمجمه را تغییر و بار روانی ناشی از ظاهری نازیبا و بار مالی ناشی از درمان جراحی و عواقب حاصل از آن را به نحو چشمگیری کاهش داد (۳،۴،۱۶). یکی از دستگاه‌های مورد استفاده در زمان رشد، دستگاه فیس‌ماسک می‌باشد که وسیله‌ای ارتوپدیک است که با استفاده از الاستیک‌های متصل به پلاک فک بالا، نیرویی معادل ۳۶۰ گرم در هر طرف را به ناحیه میانی صورت برای تحریک رشد ماگزایلا یا تغییر جهت رشدی آن اعمال می‌کند (۱۷). استفاده از این دستگاه به عنوان اپلاینس جلو آورنده فک در سال ۱۹۷۶ توسط Delaire و همکاران رایج شد (۱۸).

مطالعات مختلف برحسب سن بیمار و نوع دستگاه به کار رفته، جابجایی ماگزایلا و یا دندان‌های ماگزایلا را به سمت جلو نشان داده که با ریمودلینگ در نقطه B، تیپینگ لینگوالی انسیزورهای مندیبل و چرخش رو به پایین مندیبل همراه بوده است. همچنین درمان با فیس‌ماسک هر چه در سنین پایین‌تر و همزمان با رویش ساترال‌های دایمی در این بیماران شروع شود، اثرات اسکلتی و دنتوآلوئولی بهتر خواهد بود (۱۶،۱۹). در مطالعه دیگر در بررسی اثرات دندانی و اسکلتی ناشی از درمان فیس‌ماسک بر روی لترال سفالوگرام‌ها نشان داده شد که جابجایی رو به قدام ماگزایلا و ممانعت رشدی مندیبل در گروه درمان، چشمگیر بوده و پروتراکشن ماگزایلا اثرات محرک رشدی بر روی ماگزایلا در طول دوره درمان داشته است (۲۰).

Mandall و همکاران (۲۱) در سال ۲۰۱۰ نیز نشان دادند که استفاده از فیس‌ماسک در کوتاه‌مدت مؤثر بوده و در دراز مدت تأثیر سوئی روی فانکشن مفصل گیجگاهی فکی نداشته است. Lin و



شکل ۱- نقاط و خطوط استفاده شده در مطالعه

## یافته‌ها

بررسی اجمالی جدول ۱ نشان می‌دهد که به دنبال استفاده از دستگاه فیس ماسک و اکسپانشن فک بالا، ماگزایلا رشد به سمت جلو ( $P < 0.001$ ) و مندیبل رشد معمول خود را همراه با کمی چرخش به سمت پایین و عقب انجام داده است ( $P < 0.001$ ). دندان‌های قدامی فک بالا نسبت به ماگزایلا تغییر چندانی نکرده ( $P > 0.05$ ) ولی نسبت به بیس کرانیوم حرکت لبیالی را نشان داده‌اند ( $P < 0.05$ ). دستگاه فیس ماسک اثری روی شیب محوری دندان‌های اینسیزور پائین نداشته است ( $P > 0.05$ ). ولی افزایش ارتفاع تحتانی صورت ( $P < 0.001$ ) مشاهده گردید. در بیماران گروه کنترل تنها پارامترهایی که مقایسه تغییرات آنها طی مدت زمان مطالعه از نظر آماری معنی‌دار بود، طول مؤثر ماگزایلا (Co-A) و فاصله دندان‌های قدامی فک بالا نسبت به ماگزایلا (1 to NA) بودند.

## بحث و نتیجه‌گیری

مقایسه تغییرات بین متغیرهای اسکلتی و دندانی نشان داد که در هنگام استفاده از فیس ماسک در کودکان، تغییرات اسکلتی نسبت به تغییرات دندانی آشکارتر و از درجه اعتبار بالاتری برخوردار است. اثرات درمانی فیس ماسک بیشتر سرشت اسکلتی داشته و موجب افزایش رشد به سمت جلو و پایین ماگزایلا و چرخش ناچیز پلن مندیبل به سمت پایین و عقب شده است که به نوبه خود موجب افزایش ارتفاع تحتانی

دریافت اشعه و در نتیجه امری غیراخلاقی محسوب می‌شود، از این رو انتخاب بیماران فقط براساس معیارهای کلینیکی صورت گرفت. سپس سفالومتری پیش و پس از درمان، آنالیز و اطلاعات جمع‌آوری گردید. بزرگنمایی محاسبه شده ۰/۰۸ برای فیلم‌های لترال سفالوگرام در این بیماران، ناچیز در نظر گرفته شد. دوره درمان این افراد به طور متوسط ۱۴/۶ ماه طول کشید. نیروی مورد استفاده در هر طرف ۳۲۰ گرم و مدت زمان استفاده از دستگاه حداقل ۱۴ ساعت در روز توصیه شده بود. گروه کنترل ۱۵ نفر از بیماران دارای ناهنجاری کلاس III مراجعه‌کننده به بخش ارتودنسی دانشکده دندانپزشکی شیراز بودند که پس از تشکیل پرونده، به دلایل مختلف از شروع درمان ارتودنسی منصرف شده بودند. سپس به دلیل مشهودتر شدن ناهنجاری فکی با افزایش سن، مجدداً جهت پیگیری و آغاز درمان به بخش ارتودنسی مراجعه کرده بودند. به دلیل سپری شدن فاصله زمانی حداقل یکسال، سفالومتری‌های لترال جدید از این بیماران تهیه و بنابراین امکان بررسی فرآیند رشد فکین در این فاصله زمانی با استفاده از ۲ عدد سفالومتری لترال فراهم شد. در این مطالعه اثر یک روش درمانی (فیس ماسک) از راه مقایسه مقادیر حاصل از آنالیز سفالومتری پیش ( $T_1$ ) و پس از درمان ( $T_2$ ) در همه بیماران (آزمایش و کنترل) ارزیابی شد. برای این منظور از تعدادی متغیر اسکلتی، دندانی و بافت نرم بر اساس آنالیز مک نامارا (McNamara)، اشتاینر (Steiner) و ویتز (Wit's appraisal) استفاده شد. نقاط، خطوط و زوایای مورد استفاده عبارت بودند از نقاط: N, S, A, B, ANS, PNS, Ar, Go, Me, Gn, Co, Po, Or, خطوط: SA, FH, SN, ANS-PNS, Go-Gn-، زوایای: 1 to NA, 1 to NB, ANS-Me, Co-A, Co-Gn, Co-Go, ANB, ANB, ANB, FMA, MP-PP, برخی زوایا و اندازه‌گیری‌ها در شکل ۱ نشان داده شده است. متغیرهای موردنظر در هر دو مورد پیش و پس از درمان اندازه‌گیری و توسط Wilcoxon signed rank test با هم مقایسه شدند.

از آنجایی که امکان انجام مطالعه دو سوکور نبود از روش یک سوکور استفاده شد. به گونه‌ای که محققینی که اندازه‌گیری‌های رادیوگرافی و آمار مطالعه را انجام دادند از کدهای داده شده به افراد گروه کنترل و آزمایش اطلاع نداشتند.

صورت و مختصری تغییر در جهت رشدی مندیبل بوده است. همچنین دندان‌های قدامی فک بالا همراه با کمپلکس ماگزایلا به سمت جلو حرکت کرده‌اند ولی دستگاه فیس‌ماسک تأثیری روی شیب محوری دندان‌های پایین نداشته است. در جداول ۱ و ۲ تغییرات معنی‌دار برخی

زوایای اندازه‌گیری شده در گروه‌های آزمایش و کنترل نشان داده شده است.

در گروه تحت درمان با دستگاه فیس‌ماسک، طول مؤثر ماگزایلا (Co-A) به میزان ۲/۰۸ میلی‌متر افزایش معنی‌داری نشان داد. اگرچه

جدول ۱- داده‌های توصیفی پارامترهای معنی‌دار پیش (T1) و پس از درمان (T2) با فیس‌ماسک در بیماران کلاس III

P-value	انحراف معیار	میانگین	T1/ T2	متغیرهای وابسته
.۰۰۰۷**	۱/۵۰	۲/۰۸	T1	ANB
	۲/۲۹	۳/۳۴	T2	
<.۰۰۰۱***	۳/۱۸	-۵/۳۲	T1	Wit's appraisal
	۳/۱۱	-۲/۲۰	T2	
.۰۰۲۹*	۸/۷۱	۱۰۱/۵۹	T1	Co-Gn (Mand. length)
	۸/۳۹	۱۰۴/۰۹	T2	
.۰۰۴۸*	۷/۴۹	۷۷/۳۹	T1	Co-A (Max. length)
	۶/۹۲	۷۹/۳۱	T2	
.۰۰۳۳*	۵/۷۰	۶۴/۲۹	T1	Go-Gn
	۶/۴۳	۶۵/۷۴	T2	
.۰۰۳۶*	۶/۲۰	۷۵/۱۴	T1	S-A
	۶/۲۸	۷۶/۲۵	T2	
.۰۰۰۷**	۴/۹۳	۵۹/۳۶	T1	LAFH (ANS-Me)
	۶/۱۷	۶۱/۷۴	T2	
.۰۰۰۴**	۴/۵۲	۱۵/۵۲	T1	Occl-MP
	۵/۱۰	۱۸/۶۹	T2	
<.۰۰۰۱	۵/۲۹	۲۷/۴۷	T1	MP-PP
	۴/۷۰	۳۰/۴۳	T2	
.۰۰۳۴*	۵/۲۹	۲۴/۰۸	T1	MP-FH
	۴/۸۲	۲۵/۶۹	T2	
.۰۰۱۱**	۹/۰۴	۹۸/۹۵	T1	⊥ to SN
	۶/۹۹	۱۰۳/۶۵	T2	

\* P-value در سطح ۰/۰۵ معنی‌دار است. \*\* P-value در سطح ۰/۰۱ معنی‌دار است. \*\*\* P-value در سطح ۰/۰۰۱ معنی‌دار است.

جدول ۲- داده‌های توصیفی پارامترهای معنی‌دار بررسی شده در بیماران کلاس III گروه کنترل

P-value	انحراف معیار	میانگین	T1/ T2	متغیرها
.۰۰۲*	۳/۴۳	۸۰/۳۰	T1	Co- A (Max. length)
	۴/۱۹	۸۲/۳۰	T2	
.۰۰۲۸*	۲/۲۱	۳/۶۵	T1	⊥ to NA (mm)
	۲/۱۰	۵/۰۰	T2	

\* P-value در سطح ۰/۰۵ معنی‌دار است.

در گروه فیس ماسک نشان داد که دندان‌های ثنایای فک بالا در اثر درمان با این دستگاه مختصری به سمت لیبال حرکت کرده‌اند. این عدم افزایش معنی‌دار حرکت دندان‌های ثنایا نسبت به ماگزایلا با نتایج تحقیق Ucuncu و همکاران (۲۶) و McDonald و همکاران (۲۸) مشابهت داشت، ولی افزایش معنی‌دار حرکت دندان‌های ثنایا نسبت به بیس کرانیوم حرکت رو به جلو کمپلکس ماگزایلا را نشان داد. به نظر می‌رسد رفع کراس‌بایت قدامی در بیماران گروه فیس ماسک بیشتر به دلیل حرکت رو به قدام مجموعه ماگزایلا است؛ ضمن اینکه تغییر موقعیت نقطه N در اثر رشد کمپلکس کرانیوفاشیال نیز در این امر می‌تواند دخالت داشته باشد. از سوی دیگر افزایش معنی‌دار زاویه I to SN به میزان ۴/۷ درجه در بیماران گروه آزمایش نسبت به گروه کنترل، حرکت لیبیالی دندان‌های ثنایای میانی ماگزایلا نسبت به کرانیوم را به دنبال درمان با دستگاه فیس ماسک و دستگاه اسپانیشن نشان داد. درحالی‌که Pangrazio-Kulbersh و همکاران در سال ۱۹۹۸ تغییر معنی‌داری در زاویه دندان‌های ثنایای بالا به دنبال استفاده از فیس ماسک گزارش نکردند (۲۷). افزایش ناچیز زاویه SNB به میزان ۰/۰۹ درجه در بیماران گروه فیس ماسک در مقایسه با گروه کنترل نشان‌دهنده رشد طبیعی مندیبل و افزایش معنی‌دار زاویه GoGn-SN، ارتفاع تحتانی صورت (ANS-Me) و طول مؤثر مندیبل در گروه فیس ماسک نسبت به گروه کنترل نشان‌دهنده تغییر جهت رشدی مندیبل همراه با افزایش رشد عمودی بدون تأثیر بر پوزیشن دندان‌های قدامی مندیبل بوده است که در این مورد با نتایج تحقیقات دیگر (۲۳-۲۹) همخوانی دارد.

درمان با دستگاه فیس ماسک در بیماران مراجعه کننده به بخش ارتودنسی، سبب جابه‌جایی معنی‌دار استخوان ماگزایلا، افزایش ناچیز ارتفاع تحتانی صورت به دلیل افزایش رشد عمودی و چرخش مختصر مندیبل به سمت عقب و پایین نسبت به گروه کنترل می‌شود. ولی در گروه کنترل نیز تعدادی از متغیرها جابه‌جایی به سمت قدام کمپلکس ماگزایلا را نشان دادند. جهت بررسی اثر نیروی کششی فیس ماسک بر ماگزایلا پیشنهاد می‌گردد در یک کارآزمایی بالینی تأثیر درمان فیس ماسک بر میزان رشد فک بالا در بیماران کلاس III هم زمان با دو گروه کنترل کلاس III (درمان نشده) و کلاس I (درمان نشده) بررسی شود.

مقدار رشد ماگزایلا با مقدار رشد در گروه کنترل (۲mm+) تفاوت چشمگیری نداشت، که این یافته با نتایج حاصل از مطالعات Bacetti و همکاران (۲۳،۲۴) در سال‌های ۱۹۹۸ و ۲۰۰۰، Ucem و همکاران (۲۵) در سال ۲۰۰۴ و Ucuncu و همکاران (۲۶) در سال ۲۰۰۰ در مورد حرکت رو به قدام نقطه A و افزایش طول مؤثر ماگزایلا، به دنبال استفاده از فیس ماسک مطابقت دارد. همچنین نتایج نشان داد که استفاده از فیس ماسک باعث حرکت به سمت قدام نقطه A در ماگزایلا می‌گردد. چنانچه در بیماران فیس ماسک میانگین طول S-A به میزان ۱/۱۱ میلی‌متر افزایش معنی‌داری نشان داد؛ درحالی‌که در گروه کنترل که درمانی دریافت نکرده بودند، افزایش ناچیزی در طول ماگزایلا مشاهده شد. با توجه به اینکه نقطه S در طول رشد و بعد از سنین ۴-۵ سالگی تقریباً بدون تغییر می‌ماند، این افزایش می‌تواند ناشی از حرکت رو به پایین و قدام نقطه A در نتیجه حرکت رو به جلو مجموعه ماگزایلا در اثر نیروی اعمال شده از طرف فیس ماسک باشد. Pangrazio-Kulbersh و همکاران در سال ۱۹۹۸ (۲۷) نیز طی مطالعه‌ای افزایش چشمگیر طول S-A را نشانگر حرکت رو به پایین و قدام ماگزایلا دانستند. افزایش طول S-A در بیماران تحت درمان با فیس ماسک و گروه کنترل همراه با افزایش طول مؤثر ماگزایلا (Co-A) در هر دو گروه نشان می‌دهد که به دنبال استفاده از فیس ماسک، حرکت به سمت جلو و پایین ماگزایلا اتفاق افتاده است که این می‌تواند به دلیل مسیر به سمت پایین و جلو نیروی اعمال شده از دستگاه به اسپلینت باشد. در بررسی زاویه SNA در بیماران که تحت درمان با فیس ماسک قرار گرفته بودند، افزایش ۰/۶ درجه تغییر معنی‌داری را نشان نداد ولی این یافته در مقایسه با افزایش معنی‌دار طول مؤثر ماگزایلا (Co-A) نشان می‌دهد که رشد هر دو نقطه A و N به سمت جلو صورت گرفته ولی نقطه A به طور معنی‌دار رشد بیشتری داشته است.

در بررسی تغییرات زاویه Nasolabial به دنبال استفاده از فیس ماسک ۳/۷ درجه کاهش مشاهده گردید که اگرچه از نظر آماری معنی‌دار نبود ولی به واسطه حرکت رو به قدام دندان‌های ماگزایلا و متعاقب آن حرکت رو به سمت جلو لب بالا ایجاد شده بود که این یافته در توافق با نتیجه تحقیق Ucuncu و همکاران در سال ۲۰۰۰ است (۲۶). همچنین افزایش فاصله I to NA به میزان ۰/۶۴ میلی‌متر

## تشکر و قدردانی

بدین وسیله از معاونت پژوهشی دانشگاه علوم پزشکی شیراز که

حمایت مادی و معنوی این طرح را با شماره ۲۶۷۵-۸۴ تقبل نمودند، تشکر و قدردانی می‌گردد.

## منابع:

- 1- Proffit WR, Fields HW, Sarver DM. Contemporary orthodontics. 4<sup>th</sup> ed. St Louis, Mosby; 2007;4,5,145-53,182-4.
- 2- Sahel A. The prevalence of class III malocclusion in 9-11 years old children in shiraz[dissertation]. Shiraz Dental School: Shiraz University of Medical Sciences;1990.
- 3- Danaie SM, Asadi Z, Salehi P. Distribution of malocclusion types in 7-9-year old Iranian children. Shiraz Islamic Republic Of Iran. East Mediterr Health J. 2006;12(1-2):236-40.
- 4- Royers BC, Baccetti T, McNamara JA Jr. An estimate of craniofacial growth in class III malocclusion. Angle Orthod. 2006;76(4):577-84.
- 5- Guyer EC, Ellis EE, McNamara JA, Behrents RG. Components of Class III malocclusion in juveniles and adolescents. Angle Orthod. 1986;56(1):7-30.
- 6- France G.M, Boersma V.L. Diagnosis and treatment planning in dentofacial orthopedics. London; Chicago; Quintessence Pub Co. 1987;247-52.
- 7- Profit WR, White RP, Sarver DM. Contemporary treatment of dentofacial deformity. St Louis, Missouri. 2003.
- 8- Foster TD. A text book of orthodontics. 3<sup>ed</sup>. Wiley-Blackwell; 1991;24-43.
- 9- Droel R, Isaac son RJ. Some relationships between the glenoid fossa position and various skeletal discrepancies. Am J Orthod. 1972;61(1).
- 10- Enlow DH, Moyers RE. Hand book of facial growth. 2<sup>nd</sup> ed. Philadelphia: Saunders;1982.
- 11- Houston WJB, Tulley WJ, Stephen CD. A textbook of orthodontics 2<sup>nd</sup> ed. Butterworth-Heinemann;1992.
- 12- Litton SF, Ackermann LV, Isaacson RJ, Shapiro BL. A genetic study of class 3 Malocclusion. Am J Orthod. 1970; 58(6):565-77.
- 13- Rakosi T, Schilli W. Class III anomalies: a coordinated approach to skeletal, dental, and soft tissue problem. J Oral Surg. 1981;39(11):860-70.
- 14- Proffit WR Fields HW. Contemporary orthodontics. 2<sup>nd</sup> ed. Mosby year book; 1993.
- 15- Ellis E, McNamara JA. Components of adult class III malocclusion. J Oral Maxillofacial Surgery. 1984;42(5): 295-305.
- 16- Nanda R. Biomechanics and Esthetic strategies in clinical orthodontics. 1<sup>st</sup> ed. Saunders; 2005.
- 17- Moyers RE. Hand book of orthodontics for the student and general practitioner. 4<sup>th</sup>ed. Year Book Medical Publishers;1988.
- 18- Delaire J, Verdon P, Flour J. Objectives and results in extra-oral postero-anterior direction trains in application of a mask for the treatment of orthopedic cases Class III. Fortsch Kieferorthop. 1976;37(3):247-62.
- 19- Graber TM, Vanarsdall RL, Vig KW. Orthodontics; current principles and techniques. 4<sup>th</sup>ed. St. Louis. Mosby; 2005.
- 20- Sung SJ, Baik HS. Assessment of skeletal and dental change by maxillary protraction. Am J Orthod Dentofacial Orthop. 1998;114(5):492-502.
- 21- Mandall N, DiBiase A, Littlewood S, Nute S, Stivaros N, McDowall R. Is early class III protraction facemask treatment effective? multicentre, randomized, controlled trial:15-month follow up. J Orthod. 2010;37(3):149-61.
- 22- Lin HC, Chang HP, Chang HF. Treatment effects of occipitomenta anchorage appliance of maxillary protraction combined with chin cap traction in children with class III malocclusion. J Formos Med Assoc. 2007 ;106(5):380-91.
- 23- Baccetti T, McGill JS., Franchi L, McNamar J.A, Tollaro I. Skeletal effects of early treatment of class III malocclusion with maxillary expansion and face-mask therapy. Am J Orthod Dentofacial Orthop 1998;113(3):333-43.
- 24- Baccetti T, Franchi L, McNamar JA Jr. Treatment and post treatment craniofacial changes after rapid maxillary expansion and face-mask therapy. Am J Orthod Dentofacial Orthop. 2000; 118(4):404-13.
- 25- Ucem TT, Ucuncü N, Yuksel S. Comparison of double-plate appliance and face mask therapy in treating class III malocclusions. Am J Orthod Dentofacial Orthop. 2004;126(6):672-9.
- 26- Ucuncu N, Ucem TT, Yuksel S. A comparison of chin cap and maxillary protraction appliance in the treatment of skeletal class III malocclusions. Eur J Orthod. 2000;22(1):43-51.
- 27- Pangrazio-Kulbersh V, Berger J, Kersten G. Effects of protraction mechanics on the mid face. Am J Orthod Dentofacial Orthop. 1998;114(5):484-91.
- 28- McDonald KE, Kapust AJ, Turley PK. Cephalometric change after the correction of class III malocclusion with maxillary expansion/facemask therapy. Am J Orthod Dentofacial Orthop. 1999;116(1):13-24.
- 29- Kajiyama K, Murakami T, Suzuki A. Comparison of orthodontic and orthopedic effects of a modified maxillary protractor between deciduous and early mixed dentitions. Am J Orthod Dentofacial Orthop. 2004;126(1):23-32.