

ارزیابی مقایسه‌ای رشد استخوان اطراف اندوایمپلنت‌های دندانی با و بدون پوشش هیدروکسی آپاتیت

دکتر سید بهروز موسوی* - مهندس محمدحسین فتحی** - دکتر قادر فیضی*** - دکتر وجیه السادات مرتضوی****

*دانشیار گروه آموزشی اندودنتیکس دانشکده دندانپزشکی دانشگاه علوم پزشکی و خدمات بهداشتی، درمانی اصفهان

**عضو هیات علمی دانشکده مهندسی مواد دانشگاه صنعتی اصفهان

***اندودنتیست

****دانشیار گروه آموزشی ترمیمی دانشکده دندانپزشکی دانشگاه علوم پزشکی و خدمات بهداشتی، درمانی اصفهان

Title: Comparative Evaluation of Osseointegration of Dental Endodontic Implants with and without Plasma- Sprayed Hydroxyapatite Coating

Authors: Moosavi SB. Associated Professor* Fathi MH. BS, MSC, PhD (Mat. Eng.)**, Feizi Gh. Endodontist, Mortazavi V. Associated Professor***

Address: * Dept. of Endodontic. Faculty of Dentistry. Isfahan University of Medical Sciences

**Dept. of Materials Eng., Isfahan University of Technology

***Dept. of Operative Dentistry. Isfahan University of Medical sciences

Abstract: Bone osseointegration around dental implant can cause earlier stabilization and fixation of implant and reduce healing time. Hydroxyapatite coating can affect bone osseointegration and enhance its rates. The aim of this study was comparison of osseointegration between plasma sprayed hydroxyapatite coated and uncoated dental implants in cats. Four endodontic implants including, vitallium and two stainless steel with and without hydroxyapatite coating were prepared and placed in mandibular canines of 20 cats after completion of root canal treatment and osseous preparation. After a healing period of 4 months, investigation by scanning electron microscopy showed significant difference in osseointegration between coated and uncoated dental implants and average bone osseointegration of coated implants was more than uncoated implants.

Key Words: Hydroxyapatite Coating- Dental Implant- Bone Osseointegration- Endoimplant

Journal of Dentistry. Tehran University of Medical Sciences (Vol. 14, No: 1, 2001)

چکیده

ترویج رشد استخوان اطراف ایمپلنت دندانی موجب پایداری و تثبیت سریعتر ایمپلنت و نیز کاهش زمان التیام و درمان می‌گردد. پوشش‌های بیوسرامیکی از جمله هیدروکسی آپاتیت، قادر است بر روی ترویج رشد و روند تشکیل استخوان تأثیر بگذارد و سبب بالارفتن بافت استخوان شود. هدف از این مطالعه، ارزیابی مقایسه‌ای رشد استخوان اطراف اندوایمپلنت‌های دندانی با و بدون پوشش هیدروکسی آپاتیت بود. در این تحقیق از ۳۶ دندان نیش فک پایین ۲۰ گربه سالم استفاده شد و پس از آماده‌سازی کانال دندانها و ناحیه پری‌اپیکال، بطور اتفاقی یکی از چهار نوع ایمپلنت تهیه‌شده از آلیاژ وایتالیوم و فولاد زنگ نزن با و بدون پوشش هیدروکسی آپاتیت در داخل دندان اندوایمپلنت گردید. پس از گذشت چهار ماه، میزان ترویج رشد استخوان با میکروسکوپ الکترونی روبشی ارزیابی شد. نتایج نشانگر آن است که اختلاف

معنی داری در رشد استخوان اطراف اندوایمپلنت‌های با و بدون پوشش هیدروکسی آپاتیت وجود دارد.

کلید واژه‌ها: پوشش هیدروکسی آپاتیت - ایمپلنت دندان - رشد استخوان - اندوایمپلنت

مجله دندانپزشکی دانشگاه علوم پزشکی و خدمات بهداشتی، درمانی تهران (دوره ۱۴، شماره ۱، سال ۱۳۸۰)

مقدمه

استفاده از اندوایمپلنت‌های نگهدارنده دندان، یک روش فیزیولوژیکی صحیح برای تثبیت دندانهایی است که لقی غیر معمول دارند. اندوایمپلنت سبب افزایش طول ریشه می‌گردد؛ نسبت طول ریشه - تاج را تغییر می‌دهد و یکی از شیوه‌های درمان دندانهای لق دارای مشکلات پریدنتال یا دندانهای دچار شکستگی یا تحلیل است (۱).

اندوایمپلنت طی سالها مورد استفاده قرار گرفته و موارد موفقیت طولانی مدت آنها گزارش شده است (۲،۳).

پوشش‌های بیوسرامیکی به منظور اصلاح سطح ایمپلنت و گاهی برای ایجاد سطح جدیدی با خواصی کاملاً متفاوت به کار رفته است. ترکیب هیدروکسی آپاتیت اولین ماده‌ای بود که به دلیل شباهت آن به بخش معدنی ساختار استخوان و دندان برای پوشش دادن ایمپلنت‌های فلزی مورد استفاده قرار گرفت (۴).

یکی از دلایل استفاده از پوشش هیدروکسی آپاتیت، ایجاد پایداری و تثبیت سریعتر کاشتنی در استخوان اطراف آن می‌باشد و استفاده از آن تلاشی جهت افزایش پاسخ استخوان اطراف ایمپلنت است؛ تحقیقات نشان داده است که این‌گونه پوششها سبب ترویج رشد استخوان می‌شوند (۵).

پوشش‌های هیدروکسی آپاتیت کاربرد کلینیکی قابل توجهی یافته‌اند و تحقیقات زیادی درباره آنها انجام شده است (۶). در کاربردهای دندان، پوشش هیدروکسی آپاتیت سبب ترویج رشد استخوان می‌گردد و می‌تواند عامل مهمی در تثبیت ایمپلنت باشد (۷).

استحکام پیوند میان ایمپلنت و استخوان در ایمپلنت‌های

دارای پوشش هیدروکسی آپاتیت، در مراحل اولیه افزایش می‌یابد (۸).

اگر ایمپلنت فلزی دارای سطح متخلخل باشد، پوشش هیدروکسی آپاتیت روی آن، موجب افزایش رشد استخوان به سمت داخل حفره‌ها می‌گردد (۹).

پژوهشگران تلاش کرده‌اند تا نشان دهند که ترویج رشد استخوان در ریز حفره‌های پوشش هیدروکسی آپاتیت ایجادشده بر روی ایمپلنت فلزی صورت می‌گیرد و در هر حال آنچه مسلم شده این است که ایمپلنت‌های با پوشش، سریعتر از ایمپلنت‌های بدون پوشش با استخوان تطابق می‌یابند (۱۰).

با توجه به کاربرد وسیع تکنیک اندوایمپلنت و اهمیت آن در چند دهه اخیر از یک‌سو و از سوی دیگر نقش استفاده از پوشش هیدروکسی آپاتیت بر روی ایمپلنت در نتایج نهایی درمان، مطالعه حاضر طراحی شد.

هدف از انجام این بررسی، مقایسه رشد استخوان اطراف اندوایمپلنت‌های دندان با و بدون پوشش هیدروکسی آپاتیت در دندان گربه می‌باشد.

روش بررسی

در این مطالعه از ۳۶ دندان کائین فک پایین ۲۰ گربه خانگی بالغ و سالم با وزن تقریباً یکسان (حدود ۳/۵-۴ کیلوگرم)، استفاده شد. از این تعداد ۲۲ دندان به عنوان نمونه اصلی (۱۶ نمونه با پوشش و ۱۶ نمونه بدون پوشش) و ۴ دندان برای گروه شاهد مثبت در نظر گرفته شد. پس از تهیه اندوایمپلنت‌های با و بدون پوشش، ابتدا مرحله درمانی

دارویی ویژه [کتامین هیدروکلراید ۵۰ میلی گرمی (پارک- دیویس فرانسه) به میزان ۱۰ میلی گرم بر کیلوگرم و رامپان ۲٪ (بایر آلمان) به میزان ۱/۵ میلی گرم بر کیلوگرم] تحت بیهوشی قرار گرفتند. با این روش حدود ۱۰ تا ۱۵ دقیقه پس از تزریق، نمونه‌ها بیهوش شدند و بیهوشی حدود ۲ تا ۳ ساعت ادامه داشت؛ سپس معاینه کلینیکی و پاراکلینیکی (رادیوگرافی) انجام شد و پس از اطمینان از سلامتی دندانهای کانین پایین و نسوج نرم و سخت اطراف، مراحل درمانی آغاز گردید. در ادامه، دندانهای کانین پایین با استفاده از محلول بی‌حسی (لیدوکائین ۲٪ به علاوه اپی‌نفرین یک هشتمصد هزارم ساخت داروپخش ایران) و تکنیک Infiltration در ناحیه باکال بی‌حس شد؛ سپس تاج دندان تا ۳ میلی‌متری لبه مارژینال لثه با استفاده از فرز فیشور شماره ۲ سرعت بالا (High-Speed) همراه با اسپری سرم فیزیولوژی قطع شد. بعد از قطع تاج و تکمیل حفره دسترسی، جهت تعیین طول با استفاده از فایل نوع K شماره ۲۰ از هر دو دندان رادیوگرافی به عمل آمد. بعد از تعیین طول، کانال با استفاده از ریمر تا حدود ۲ میلی‌متری ناحیه پری‌آیکال تا شماره ۱۱۰ همراه با شستشوی مکرر سرم فیزیولوژی آماده شد. پس از تهیه رادیوگرافی با اندوایمپلنت جهت اطمینان از طول و مسیر مناسب، کانال‌ها توسط کن کاغذی (آریادنت ایران) خشک گردید. در ادامه، بر روی اندوایمپلنت توسط دیسک در حدود ۴ میلی‌متری حفره دسترسی، بریدگی ایجاد شد و اندوایمپلنت با استفاده از سماں AH-26 (دنتسپلای انگلستان) که تا یک‌سوم آیکالی قرار داده شده بود، داخل کانال قرار داده شد و ناحیه تاجی اندوایمپلنت از محل بریدگی قطع و حفره تاجی توسط دو لایه وارنیش (فوجی ژاپن) و آمالگام (آمالکاپ ۲ واحدی سینالوکس) ترمیم گردید.

بعد از اتمام مراحل فوق، یک ویال ۲ میلی‌لیتری ویتامین

شامل آماده‌سازی کانال و استخوان و جایگذاری ایمپلنت‌ها صورت گرفت و پس از ۴ ماه نگهداری جهت ارزیابی کلینیکی، با انجام عمل وایتال پرفیوژن فیکسیشن و تهیه و آماده‌سازی مقطع (Section) نمونه‌ها، ارزیابی و بررسی با میکروسکوپ الکترونی روبشی صورت گرفت.

شانزده نمونه میله‌ای شکل به طول ۲۰ و قطر ۱ میلی‌متر از فولاد زنگ نزن ۳۱۶ ال (تولید اسکولاپ آلمان با ترکیب ۱۸٪ کروم، ۱۳٪ نیکل، ۳٪ مولیبدنیم و ۶۴٪ آهن) تهیه شد و ۱۶ نمونه نیز با استفاده از شمش آلیاژ وایتالیم (تولید بگو آلمان با ترکیب ۲۸٪ کروم، ۶٪ مولیبدنیم، ۱٪ سیلیسیم و ۶۵٪ کبالت) به روش قالبگیری دوغابی^۱ با موم هدر رفته^۲ و با تکنیک ریخته‌گری گریز از مرکز^۳ ریخته‌گری شد تا میله‌هایی به طول ۲۰ و قطر ۱ میلی‌متر به عنوان اندوایمپلنت فراهم شود. ۸ نمونه اندوایمپلنت از فولاد زنگ‌نزن و ۸ نمونه از آلیاژ وایتالیم با پوششی به ضخامت ۴۰ تا ۶۰ میکرون از جنس هیدروکسی آپاتیت با تکنیک پاشش پلاسمایی^۴ پوشش داده شد و بقیه به حالت بدون پوشش نگهداری شد. پوشش هیدروکسی با دستگاه میکروسکوپ الکترونی روبشی^۵ مورد مطالعه قرار گرفت و با تکنیک پراش پرتو ایکس^۶ بررسی شد تا از میکروآنالیز عنصری، فازها، اجزای سازنده و میزان بلورینگی آن اطمینان حاصل گردد.

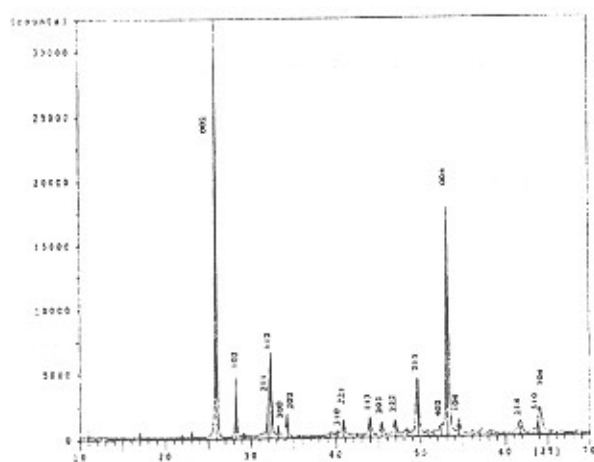
در مرحله درمانی و پس از گذشت یک هفته از زمان تزریق واکسن هاری، گربه‌های مورد مطالعه طبق رژیم

Investment Molding	۱
Lost Wax	۲
Centrifugal Casting	۳
Biotal 30 H.A. Sop 008/00, Plasma Spray Technic	۴
Philips XL 30, SEM	۵
Philips X'Pert -Mpd System, X-ray) Diffraction	۶

نتایج بر اساس آنالیز Kruskal- Wallis تحلیل شد. جدول شماره ۱ نشانگر توزیع فراوانی رده‌های مختلف ترویج رشد استخوان برای دو گروه اندوایمپلنت با و بدون پوشش هیدروکسی آپاتیت می‌باشد.

یافته‌ها

در تصویر شماره ۱ الگوی پراش پرتو ایکس پوشش هیدروکسی آپاتیت پاشش پلاسمایی شده، مشاهده می‌شود که مؤید پوششی با بلورینگی (Crystallinity) بالا و مشتمل بر فازهای سازنده ماده معدنی هیدروکسی آپاتیت است.



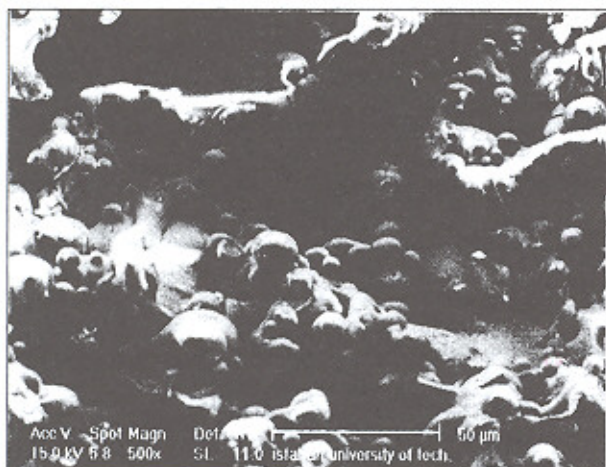
تصویر شماره ۱- الگوی پراش پرتو ایکس پوشش هیدروکسی آپاتیت پاشش پلاسمایی شده بر روی اندوایمپلنت‌های فلزی. بیک‌های ظاهر شده مربوط به فازهای شناخته شده هیدروکسی آپاتیت و وضعیت الگو نیز مؤید میزان بلورینگی بالا می‌باشد.

بکمپلکس (ساخت ایران هورمون) به صورت داخل عضلانی تزریق شد و به منظور پیشگیری از وقوع عفونت‌های بعد از عمل، نیمی از محلول پنی‌سیلین ۶،۳،۳ (جابران حیان- ایران) داخل عضله سرینی حیوان تزریق شد. چهار نمونه شاهد مثبت هم از طریق آماده‌سازی کانال پالپ به روش قبل (بدون قراردادن اندوایمپلنت) و رها کردن آن بدون ترمیم ناجی فراهم گردید. حیوانات به مدت ۴ ماه تحت مراقبت بودند. طی این مدت یک نمونه وایتالیم پوشش‌دار و یک نمونه فولاد زنگ نزن پوشش دار به دلایل تلف شدن یکی از گربه‌ها، از دست رفت.

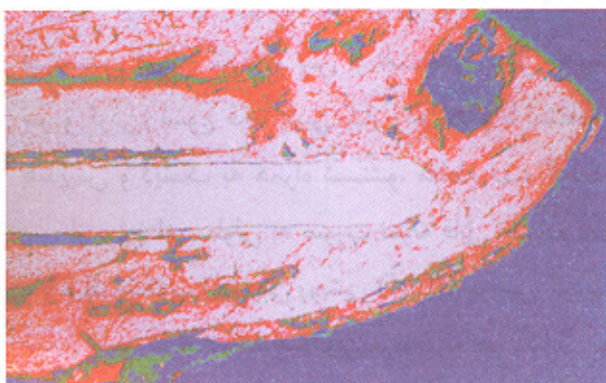
پس از گذشت ۴ ماه، بعد از ارزیابی نسوج نرم و سخت احاطه‌کننده دندان و تهیه رادیوگرافی، آماده‌سازی لازم صورت گرفت و حیوانات به روش ویتال پرفیوژن- فیکسیشن قربانی شدند و پس از ثابت‌شدن کامل بافتهای سر و گردن، نسوج فک پایین کنار زده شد و با استفاده از هندپیس و دیسک به همراه شستشو، مقاطع تهیه گردید و پس از برش‌دادن طولی به صورت نمونه قابل استفاده آماده و با میکروسکوپ الکترونی روبشی (SEM) بررسی گردید و ضمن تعیین درصد رشد استخوان مربوط به هر یک از آنها، مشخص شد که هر نمونه از نظر میزان ترویج رشد استخوان در کدام یک از رده‌های صفر (بدون رشد استخوان)، ۱ (۱ تا ۲۵٪ رشد استخوان)، ۲ (۲۶ تا ۵۰٪ رشد استخوان)، ۳ (۵۱ تا ۷۵٪ رشد استخوان) و ۴ (۷۶ تا ۱۰۰٪ رشد استخوان) قرار می‌گیرد.

جدول شماره ۱- توزیع فراوانی رده‌های مختلف ترویج رشد استخوان

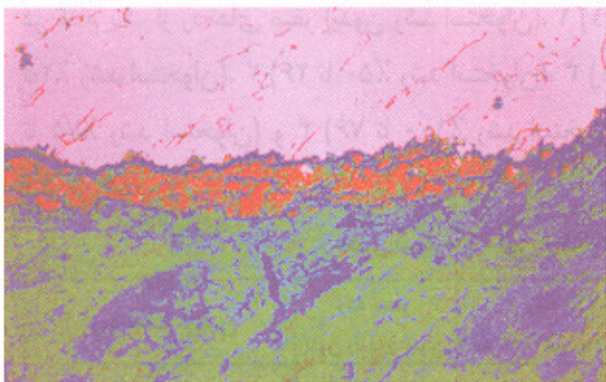
گروه تحت بررسی	رده صفر (بدون رشد استخوان)	رده یک (صفر تا ۲۵٪ رشد استخوان)	رده دو (۲۶ تا ۵۰٪ رشد استخوان)	رده سه (۵۱ تا ۷۵٪ رشد استخوان)	رده چهار (۷۶ تا ۱۰۰٪ رشد استخوان)
اندوایمپلنت‌های با پوشش	۰	۲۱/۴	۲۱/۴	۴۲/۹	۱۴/۳
اندوایمپلنت‌های بدون پوشش	۱۳/۳	۲۰	۲۰	۲۶/۷	۲۰
شاهد مثبت	۱۰۰	۰	۰	۰	۰



تصویر شماره ۲- میکروگراف سطح پوشش هیدروکسی آپاتیت پاشش پلاسمایی شده که با میکروسکوپ الکترونی روبشی تهیه شده و نشانگر ساختار ذوب شده همراه با اندکی ریزترک و تخلخل است.



الف: با بزرگنمایی ۱۵ برابر



ب: با بزرگنمایی ۱۰۰ برابر

تصویر شماره ۳- نمای میکروسکوپ الکترونی روبشی از اندوایمپلنت الیاز وایتالیم با پوشش پس از گذشت چهار ماه در دندان گربه

تصویر شماره ۲ میکروگراف همان پوشش را نشان می‌دهد و نشانگر پوششی متخلخل با ساختار ذوب شده همراه با اندکی ریز تخلخل و ترک است.

نتایج حاصل از مقایسه دو گروه اندوایمپلنت با و بدون پوشش در برابر گروه شاهد مثبت، بیانگر وجود اختلاف معنی‌دار بین گروه‌های با و بدون پوشش در برابر گروه شاهد مثبت می‌باشد ($P < 0.05$).

تصویرهای شماره ۳ و ۴ نمای تهیه شده با میکروسکوپ الکترونی اندوایمپلنت‌های وایتالیم با پوشش و فولاد زنگ‌نزن با پوشش را نشان می‌دهد.

نتایج به دست آمده نشان داد که میانگین پاسخ رشد استخوان اطراف اندوایمپلنت‌های با پوشش، بالاتر از نمونه‌های بدون پوشش است و از این نظر نوع لایه فلزی زیرین (الیاز وایتالیم یا فولاد زنگ‌نزن) تأثیر قابل توجهی نسبت به این روند ندارد؛ زیرا پاسخ رشد استخوان اساساً به پوشش هیدروکسی آپاتیت است.

بحث

نتایج مؤید این است که طی دوره ۴ ماهه، تفاوت آماری معنی‌داری در میزان ترویج رشد استخوان گروه‌های مورد مطالعه در مقایسه با گروه شاهد مثبت وجود دارد. میانگین پاسخ رشد استخوان اندوایمپلنت‌های با پوشش، بالاتر از نمونه‌های بدون پوشش است.

نتایج حاضر نشان می‌دهد که ایمپلنت‌های فلزی با پوشش هیدروکسی آپاتیت قادر است ترویج رشد استخوان را در اطراف ایمپلنت میسر سازد و موجب تثبیت و التیام سریعتر گردد. طی دهه ۱۹۹۰ مطالعات و پژوهش‌های گوناگونی در ارتباط با پوشش‌های هیدروکسی آپاتیت انجام شده است و بررسیها به حصول نتایج مثبتی در مورد ویژگیهای این گونه پوششها منجر شده است.


هیدروکسی آپاتیت و استخوان فک تحتانی ایجاد شده، دارد و استحکام برشی فصل مشترک استخوان-پوشش بیشتر از استحکام برشی فصل مشترک بین پوشش و لایه تیتانیومی زیرین است (۱۲).

بسیاری از پژوهش‌های کلینیکی انجام شده بر روی ایمپلنت‌های دندانی، حاکی از ایجاد پیوند بافت استخوان و پوشش هیدروکسی آپاتیت و تثبیت ایمپلنت بوده است (۱۴، ۱۳).


نتایج مربوط به مطالعات به انجام رسیده بر روی حیوانات دلالت بر این دارد که ایمپلنت با پوشش هیدروکسی آپاتیت سریعتر از ایمپلنت بدون پوشش از جنس تیتانیوم یا دیگر آلیاژها با استخوان تطابق حاصل می‌کند. توسعه سریع این‌گونه پوششها بویژه در ایمپلنت‌های دندانی داخل بدن شاید به این دلیل است که یک ایمپلنت پوشش داده شده با ماده‌ای که شبیه استخوان است، باید پاسخ بهتری از استخوان یا بافت نرم اطراف خود دریافت نماید (۵).

در مورد ایمپلنت‌های با پوشش هیدروکسی آپاتیت، نتایج کلینیکی بسیار خوبی گزارش شده است. این‌گونه ایمپلنت‌های پوشش‌دار موجب تسریع روند رشد استخوان و در نتیجه تماس و چسبندگی سریعتر استخوان می‌شوند و نیز باعث پیوند مستقیم استخوان و ایمپلنت می‌شوند (۱۵).

نتایج پژوهش حاضر که برای اولین بار با استفاده از تکنیک اندوایمپلنت به اجرا درآمده است، با نتایج ذکر شده سایر پژوهشگران که عمدتاً در مورد ایمپلنت‌های دندانی جهت کاشت دندان مصنوعی به انجام رسیده است، هماهنگی دارد (۱۵، ۱۰، ۷، ۵): از سوی دیگر، با توجه به کاربرد اندوایمپلنت‌ها طی چند دهه و تلاش برای بهبود تکنیک و نتایج کلینیکی آنها، استفاده از پوششهای



الف: با بزرگنمایی ۱۵ برابر



ب: با بزرگنمایی ۱۰۰ برابر

تصویر شماره ۴ - نمای میکروسکوپ الکترونی روبشی از اندو ایمپلنت آلیاژ فولاد زنگ نزن با پوشش هیدروکسی آپاتیت پس از گذشت چهار ماه در دندان گربه فصل مشترک استخوان و ایمپلنت و چگونگی ترویج رشد استخوان در پوشش و ایجاد پیوند مشاهده می‌شود.

پوشش هیدروکسی آپاتیت روشی مؤثر برای اصلاح‌سازی و بهبود فصل مشترک استخوان-ایمپلنت است و می‌تواند موجب بهبود نتایج کلینیکی تثبیت خارجی^۱ گردد (۱۱).

بررسی خواص مکانیکی و بیولوژیکی ایمپلنت‌هایی که با تکنیک پاشش پلاسمایی، پوشش هیدروکسی آپاتیت یافتند و در استخوان فک پایین سگ قرار گرفتند، دلالت بر پیوندی بسیار مستحکم، قوی و مستقیم بین پوشش

^۱ External Fixation Technic

پوشش هیدروکسی آپاتیت بیشتر از اندوایمپلنت‌های بدون پوشش است؛ همچنین می‌توان با اعمال پوشش هیدروکسی آپاتیت بر روی آلیاژهای فلزی مصرفی برای اندوایمپلنت، پاسخ بافت استخوان مناسب‌تری حاصل کرد و موفقیت تکنیک اندوایمپلنت را افزایش داد و از طرفی به کار بردن آلیاژهای فلزی پایه کبالت یا فولاد زنگ‌نزن تأثیر اساسی در ترویج رشد استخوان ندارد؛ زیرا پاسخ بافت اساساً به پوشش هیدروکسی آپاتیت است.

تشکر و قدردانی

این پژوهش در قالب طرح تحقیقاتی و با حمایت مالی دانشکده دندانپزشکی دانشگاه علوم پزشکی اصفهان و دانشکده مهندسی مواد دانشگاه صنعتی اصفهان انجام شده است که بدین‌وسیله از مسؤولین محترم و همچنین از همکاری و تلاش‌های آقایان دکتر حسین ادریس، مهندس جعفر صفریان، مهندس دروشی، دکتر علی اخوان و خانمها ناهید صرامی، مژگان رکنی‌زاده و زهرا اریسیان تشکر و قدردانی می‌گردد.

هیدروکسی آپاتیت می‌تواند موفقیت بهتر و بیشتر اندوایمپلنت را تضمین نماید.

نکته با اهمیت این است که در تحقیق حاضر به جای استفاده از تیتانیوم که خود فلز زیست سازگاری است و برخی محققان رشد استخوان در تخلخل سطحی آن را گزارش کرده‌اند، از فولاد زنگ‌نزن و آلیاژ وایتالیم استفاده شد و رشد استخوان در اطراف هر دو نوع ایمپلنت نشان داد که اساساً پاسخ بافت استخوان به پوشش بوده است؛ بنابراین با به کارگیری پوشش هیدروکسی آپاتیت می‌توان گذشته از تیتانیوم از آلیاژهایی که سازگاری زیستی عالی ندارند، استفاده کرد و ضمن حصول موفقیت کلینیکی، پاسخ بافت مناسبی حاصل نمود.

خلاصه و نتیجه‌گیری

نتایج مطالعه اندوایمپلنت آلیاژهای وایتالیم و فولاد زنگ‌نزن در دندان گربه نشان می‌دهد که پس از گذشت چهار ماه ترویج رشد استخوان در اطراف اندوایمپلنت‌های با

منابع:

- 1- Silverband H, Rabkin M, Cranin AN. The uses of endodontic implant stabilizers in post-traumatic and periodontal disease. *J Oral Surg* 1978; 45 (6): 920-29.
- 2- Madison S, Bjorndal A. Clinical application of endodontic implants. *J Prosthet Dent* 1998; 59 (5): 603-608.
- 3- Weine F, Frank A. Survival of the endodontic endosseous implant. *J Endod* 1993; 19 (10): 524-28.
- 4- Hench LL, Wilson J. *An Introduction Bioceramics*. 1st ed. Singapore: World Scientific; 1993: 223-38.
- 5- فتحی، محمدحسین؛ مرتضوی، وجیه السادات. کاربرد پزشکی پوشش‌های بیوسرامیکی ایمپلنت‌ها. چاپ اول. اصفهان: نشر ارکان، ۱۳۷۸، ص ۶۱-۸۹.
- 6- Hench LL. Bioceramics: from concept to clinic. *J Am Ceram Soc* 1991; 74 (7): 1487-1510.
- 7- Gross KA, Berndt CC, Jacono VI. Variability of hydroxyapatite-coated dental implants. *Int J Oral Maxillofac Implants* 1998; 13: 601-10.
- 8- Hench LL. Bioceramics. *J Am Ceram Soc* 1998; 81 (7): 1705-28.
- 9- Suchanek W, Yoshimura M. Processing and properties of hydroxyapatite-base biomaterials for use as hard tissue replacement implants. *J Mater Res* 1998; 13 (1): 94-117.
- ۱۰- مرتضوی، وجیه السادات، فتحی محمدحسین. نقش پوشش‌های بیوسرامیکی در موفقیت ایمپلنت‌ها. مجله دندانپزشکی. دانشگاه علوم پزشکی و خدمات بهداشتی، درمانی تهران، سال ۱۳۷۹، ۱۳ (۱): ص ۶۳-۷۴.
- 11- Moroni A, Caja VL, Maltarello MC, Savarino L. Biomechanical, scanning electron microscopy, and microhardness

- analyses of the bone-pin interface in hydroxyapatite coated versus uncoated pins. *J Otrhop Trauma* 1997; 11 (3): 154-61.
- 12- Denissen HW, Kalk W, de-Nieuport HM, Maltha JC. Mandibular bone response to plasma-sprayed coatings of hydroxyapatite. *Int J Prosthodont* 1990; 3 (1): 53-58.
- 13- Ravaglioli A, Krajewski A, Biasini V, Martinetti R. Interface between hydroxyapatite and mandibular human bone tissue. *Biomaterials* 1992; 13 (3): 162-67.
- 14- Dhert WJ. Retriaval studies on calcium phosphate-coated implants. *Ann Acaad Med Singapore* 1995;24 (1): 43-51.
- 15- Baltag I, Watanabe K, Kusakari H, Taguchi N. Long- term change of hydroxyapatite-coated dental implants. *J Biomed Mater Res* 2000; 53: 76-85.