

## بررسی آناتومی و مورفولوژی دندان‌های پرمولر اول و دوم مندیبل بیماران با استفاده از تصاویر تهیه شده با Cone-beam computed tomography در یک جمعیت ایرانی

دکتر محسن امین‌سبحانی<sup>۱</sup> - دکتر حسن رزمی<sup>۲</sup> - دکتر مونا صادق<sup>۳+</sup>

۱- استادیار گروه آموزشی اندودنتیکس، دانشکده دندانپزشکی، دانشگاه علوم پزشکی و خدمات بهداشتی، درمانی تهران و دانشگاه علوم پزشکی ارتش جمهوری اسلامی، تهران، ایران

۲- دانشیار گروه آموزشی اندودنتیکس، دانشکده دندانپزشکی، دانشگاه علوم پزشکی و خدمات بهداشتی، درمانی تهران، تهران، ایران

۳- استادیار گروه آموزشی اندودنتیکس، دانشکده دندانپزشکی، دانشگاه علوم پزشکی و خدمات بهداشتی، درمانی تهران و دانشگاه پردیس بین‌الملل، تهران، ایران

### Evaluation of anatomy and morphology of human mandibular premolar teeth by cone-beam computed tomography in Iranian population

Mohhsen Amin Sobhani<sup>1</sup>, Hasan Razmi<sup>2</sup>, Mona Sadegh<sup>3+</sup>

1- Assistant Professor, Department of Endodontics, School of Dentistry, Tehran University of Medical Sciences, AJA University of Medical Sciences Tehran, Iran

2- Associate Professor, Department of Endodontics, School of Dentistry, Tehran University of Medical Sciences, Tehran, Iran

3<sup>+</sup>- Assistant Professor, Department of Endodontics, School of Dentistry, Tehran University of Medical Sciences/ University of International Campus, Tehrn, Iran (moona851@yahoo.com)

**Background and Aims:** Successful root canal therapy requires knowledge of tooth anatomy and root canal morphology. For permanent mandibular premolars, great variety in size, shape and number of roots and root fusion expression has been reported in the literature. There is a wide variety of methods used in studies for evaluating the root canal morphology. One of these methods is Cone-beam Computed tomography (CBCT) that reduces the limitations of two-dimensional X-ray imaging, with less exposure in comparison with other 3D radiographies. Thus, this study was designed to evaluate the differences in the root and canal morphology of permanent mandibular premolars in an Iranian population by means of CBCT images.

**Materials and Methods:** We searched a database of CBCT scans and evaluated 400 (20-60 years old) patients who met the inclusion criteria and teeth in this images (CBCT) were evaluated in three dimensions (Axial, Coronal and Sagital). Tooth length, number of roots, number of canals, canal type, root curvature and the effect of gender on any of the items mentioned were evaluated. Data were analyzed using T-test.

**Results:** The average length of the first premolar of mandibular was 22.27 mm and second premolar was 22.28 mm. 98.4% of the first premolar and 98.2% of the second premolar were single root., and 87.3% and 93.1% were single channel. The incidence of number of canals based on vertochy divisions were: type 1: 90.7% and 90.8%, type 0: 2.2% and 2.8%, type 4: 3.3% and 3.1%, type 6: 1.4% and 2.1% and type 3: 2.5% and 1.5% respectively. In any case, there was no significant difference between males and females ( $P < 0.001$ ).

**Conclusion:** Results indicate that dentists can obtain valuable information about the anatomy and morphology of the root canals using CBCT.

**Key Words:** Anatomy, Morphology, Root, Cone-bean Computed tomography

Journal of Dental Medicine-Tehran University of Medical Sciences 2013;26(3):203-10

## چکیده

**زمینه و هدف:** موفقیت در درمان کانال ریشه نیازمند دانش کامل از آناتومی دندان و مورفولوژی کانال ریشه است. برای دندان‌های پرمولر دایمی مندیبل تنوع زیادی در تعداد و شکل کانال‌ها در هر ریشه، تعداد ریشه‌ها و بروز فیوژن ریشه در منابع گزارش شده است. روش‌های مختلفی برای بررسی آناتومی و مورفولوژی سیستم دندانی استفاده شده است یکی از این روش‌ها استفاده از Cone Beam Computed Tomography (CBCT) است که از محدودیت‌های رادیوگرافی دو بعدی کاسته و اشعه کمتری نسبت به سایر تصویربرداری‌های سه بعدی دارد. هدف از این مطالعه بررسی آناتومی و مورفولوژی دندان‌های پرمولر اول و دوم مندیبل بیماران با استفاده از تصاویر تهیه شده با (CBCT) در یک جمعیت ایرانی بود.

**روش بررسی:** در این طرح برای بررسی آناتومی و مورفولوژی دندان‌های پرمولر مندیبل از ۴۰۰ (افراد ۲۰-۶۰ سال) که به دلایل مختلف تهیه شده است، استفاده گردید و دندان‌های موجود در این تصاویر (CBCT) در سه بعد Axial, Coronal, Sagittal مورد بررسی قرار گرفتند. طول دندان‌ها، تعداد ریشه‌ها، تعداد کانال‌ها، تایپ کانال‌ها، جهت و میزان انحراف ریشه دندان‌ها و تأثیر جنسیت در هر کدام از موارد مذکور بررسی شدند. برای بررسی تحلیلی از آزمون T داده‌های مستقل استفاده گردید.

**یافته‌ها:** میانگین طول پرمولر اول و دوم مندیبل به ترتیب ۲۲/۷ و ۲۲/۸ میلی‌متر به دست آمد. تعداد ریشه‌ها و کانال‌ها در دندان پرمولر اول و دوم مندیبل به ترتیب ۹۸/۴٪ و ۹۸/۲٪ تک ریشه و ۸۷/۳٪ و ۹۳/۱٪ تک کانال بودند. در دندان پرمولر اول و دوم مندیبل میزان بروز تعداد کانال‌ها براساس تقسیم‌بندی ورتوچی به ترتیب تایپ ۱: ۹۰/۷٪ و ۹۰/۸٪، تایپ ۲: ۲/۲۰٪ و ۲/۱۸٪، تایپ ۳: ۳/۴٪ و ۳/۱٪، تایپ ۴: ۱/۴۶٪ و ۲/۱٪ و تایپ ۵: ۲/۵٪ و ۱/۵٪ بود. در هیچ‌یک از موارد بالا تفاوت آماری معنی‌داری بین دو جنس زن و مرد دیده نشد ( $P < 0/001$ ).

**نتیجه‌گیری:** نتایج حاصل از این مطالعه تاکید دارد که دندانپزشک می‌تواند اطلاعات ارزشمندی در مورد آناتومی و مورفولوژی کانال‌ها با استفاده از CBCT به دست آورد.

**کلیدواژه‌ها:** آناتومی، مورفولوژی، ریشه، Cone-beam Computed tomography

وصول: ۹۱/۱۰/۱۲ اصلاح نهایی: ۹۲/۰۸/۰۱ تأیید چاپ: ۹۲/۰۸/۰۵

## مقدمه

بالاتری نسبت به روش Computed Tomography (C.T) پزشکی دارد (۶).

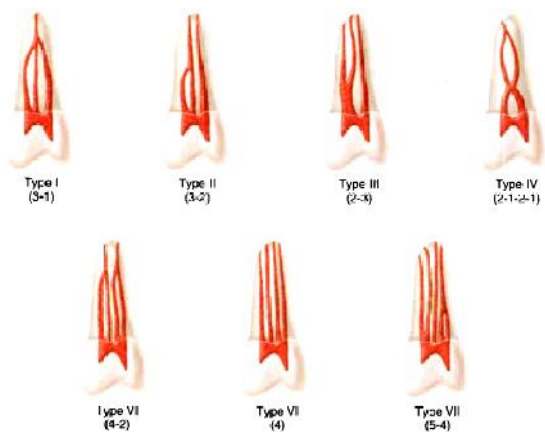
از اوایل قرن بیست و یکم جهت تصویربرداری ماگزیلوفاشیال از CBCT استفاده شد. این تکنیک از یک منبع تابش پرتو مخروطی شکل و ردیاب (Detector) ثابت بر روی صفحه‌ای دوار برای حصول تصاویر متوالی در یک اسکن کامل پیرامون ناحیه موردنظر استفاده می‌کند. ویژگی‌ها و مزایای این تکنیک تصویربرداری نسبت به C.T SCANهای پزشکی و سایر روش‌های مشابه شامل موارد زیر است:

- ردیاب‌های FLAT-PANEL فشرده با کیفیت بسیار بالاتر
- کاهش دوز اکسپوژر بیمار به میزان تا ۲۰ برابر
- افزایش وضوح (Resolution) فضایی به میزان ۴ برابر
- قیمت و هزینه کمتر دستگاه
- کاهش در هزینه‌های بازسازی کامپیوتری
- راحتی کاربرد نرم‌افزار در شرایط موردنیاز توسط دندانپزشک
- حجم اسکن شده محدود و اسکن ناحیه موردنظر در کسری از ثانیه و به دنبال آن افزایش کنتراست و رزولوشن

موفقیت در درمان کانال ریشه نیازمند داشتن دانش کامل از آناتومی دندان و مورفولوژی کانال ریشه است که حتی می‌تواند در محدوده نرمال هم، کاملاً متغیر باشد (۱،۲). اگرچه شکل خارجی و آناتومی داخلی دندان‌ها در افراد مختلف یکسان به نظر می‌رسد اما واقعیت این است که تنوع فراوانی در آن وجود دارد. برای هر دندان دایمی تنوع زیادی در تعداد و شکل کانال‌ها در هر ریشه، تعداد ریشه‌ها و بروز فیوژن ریشه در منابع گزارش شده است (۳). چند عامل در تنوع به دست آمده از این مطالعات نقش دارند مانند سن، جنس، نژاد. تفاوت در نتایج گزارش‌ها همچنین ممکن است ناشی از شیوه مطالعه باشد (۴). Hess در سال ۱۹۲۵ آناتومی سیستم کانال ریشه را مورد بررسی قرار داد (۵) و پس از آن روش‌های مختلفی برای ارزیابی سیستم کانال ریشه مورد استفاده قرار گرفت. یکی از روش‌های رادیوگرافی مورد استفاده برای بررسی آناتومی و مورفولوژی کانال ریشه استفاده از Cone Beam Computed Tomography (CBCT) است که از محدودیت‌های رادیوگرافی دو بعدی کاسته و اشعه کمتر و وضوح

تحلیل، پرکردگی، درمان ریشه قبلی و ترمیم وسیع و درمان ریشه در دندان‌های مجاور (به علت کاهش در دقت تفسیر و مطالعه CBCT) بودند. تعداد ۵۷۷ پرمولر اول مندیبل و ۶۱۱ پرمولر دوم مندیبل به این ترتیب برای مطالعه ما انتخاب شدند. تعداد ریشه‌ها، تعداد کانال‌ها در هر ریشه، انواع کانال‌ها، طول ریشه‌ها، تمایل ریشه‌ها و زاویه تمایل ریشه‌ها و تأثیر جنسیت در هر کدام بررسی شد.

تعداد ریشه‌ها، تعداد کانال‌ها در هر ریشه، تایپ کانال‌ها در هر سه بعد اگزیتال، کروئال و ساژیتال بررسی شدند. انواع کانال‌ها براساس تقسیم‌بندی Vertucci گزارش شد (شکل ۱). طول ریشه‌ها در دو نمای اگزیتال و ساژیتال از رأس کاسپ باکال تا انتهای اپکس رادیوگرافیک (اپکس دیده شده در CBCT) تا دو رقم اعشار برحسب میلی‌متر اندازه‌گیری شد. تمایل ریشه‌ها و زاویه تمایل ریشه‌ها در دو نمای اگزیتال و ساژیتال و زاویه تمایل برحسب درجه ذکر گردید. لازم به ذکر است تمام موارد ذکر شده دوبار توسط رزیدنت اندو سال آخر بررسی شدند به این ترتیب که یکبار که مطالعه آناتومی انجام شد بلافاصله پس از آن مطالعه دوباره نمونه‌ها آغاز گردید قرار بر این بود که مواردی که تفاوت داشتند توسط متخصص اندو مسلط در کار با CBCT بررسی و نتیجه به هر یک نزدیک‌تر بود آن معیار قرار گیرد. نتایج در جدول وارد شدند و در هر کدام از آنها جنسیت نیز در هر ستون وارد شد.



شکل ۱- تقسیم‌بندی Vertucci

اطلاعات به دست آمده در هر مرحله در جدول طراحی شده ثبت و جهت تجزیه و تحلیل آماری توسط نرم‌افزار SPSS17 مورد استفاده قرار گرفت. برای بررسی تحلیلی از آزمون T داده‌های مستقل استفاده گردید.

تعداد زیادی از مطالعات نشان داده‌اند که CBCT در بررسی آناتومی به اندازه روش‌های دیگر مطالعه آناتومی مثل رادیوگرافی در بررسی مقاطع دندانی مفید می‌باشد (۱۸-۷).

در بین گروه‌های مختلف دندانی درمان پرمولرهای مندیبل بسیار دشوار است و در آنها شکست درمان و عوارض پس از درمان بسیار بالا است توجیه احتمالی آن می‌تواند تنوع بسیار زیاد در مورفولوژی کانال این دندان‌ها باشد (۱،۲).

با توجه به اهمیت آناتومی و مورفولوژی کانال در پاکسازی و شکل‌دهی سیستم کانال ریشه و نیز نتایج مختلف مطالعات به دلیل خلاء اطلاعاتی و کاستی‌های تحقیقات قبلی از لحاظ نوع طراحی و روش اجرای تحقیق، این تحقیق در مورد آناتومی و مورفولوژی سیستم کانال ریشه پرمولرهای مندیبل در مردم ایران با استفاده از (CBCT) صورت گرفت.

## روش بررسی

در این مطالعه *in vivo*، برای بررسی آناتومی و مورفولوژی دندان‌ها از ۴۰۰ رادیوگرافی (Planmeca ProMax CBCT), (Device software: Romexis viewer ver 2.0.1-U.S.A) بیماران ۲۰-۶۰ سال که به دلایل مختلف از جمله گذاشتن ایمپلنت در یک کلینیک رادیولوژی در تهران تهیه شده بود برای بررسی سه بعدی دندان‌های موجود استفاده شد و بدین ترتیب از دادن اشعه غیرضروری به بیماران خودداری شد. برای کارکردن با نرم‌افزارهای مربوطه آموزش‌های لازم توسط متخصص رادیولوژی دهان فک و صورت داده شد و تمامی کارها نیز تحت نظر متخصص رادیولوژی صورت گرفت. مشخصات کامپیوتری (SONY VAIO-Japan) که این نرم‌افزار می‌تواند در آن اجرا شود دارای کارت گرافیکی NVIDIA و دارای مانیتوری با رزولوشن 1280×1024 بود.

فضای موردنیاز روی دیسک با اندازه تصاویر دیجیتالی ذخیره شده تعیین می‌شود. بنابراین فضای موردنیاز متفاوت بود، اما برآورد تقریبی از ۹ مگابایت (MB) در تصویر ۲ بعدی، بسته به نوع تصویر و بین ۵۰ MB تا ۱۰۰ MB در تصویر سه بعدی، بسته به اندازه حجم و اندازه Voxel بود. دندان‌هایی در مطالعه ما وارد شدند که فاقد سایش، فرسایش،

### یافته‌ها

در این تحقیق ۵۷۷ پرمولر اول و ۶۱۱ پرمولر دوم مندیبل مورد مطالعه قرار گرفتند. در دو مرتبه‌ای که بررسی آناتومی دندان‌ها انجام گردید، نتایجی که کمتر از ۰/۰۵ میلی‌متر در اندازه‌گیری طول و ۳ درجه در اندازه‌گیری زاویه تفاوت داشتند به عنوان یکسان در نظر گرفته شدند در دو مرتبه‌ای که بررسی آناتومی دندان‌ها انجام گردید، تفاوتی خارج از این محدوده وجود نداشت ( $P < 0/001$ ).

تمام دندان‌های دو ریشه‌ای دارای یک کانال، تایپ ۱ در کل طول هر ریشه مشاهده گردید. جهت انحنای ریشه‌ها، در تمامی نمونه‌های دو ریشه‌ای، در یک جهت بود بنابراین ریشه‌ها به صورت یک دندان واحد و نه ریشه‌های جداگانه در جداول ۴-۱ آورده شده‌اند. تفاوت آماری معنی‌داری در موارد مطالعه شده در بین زن و مرد وجود نداشت ( $P < 0/001$ ).

جدول ۱- تعداد ریشه و کانال در دندان‌های پرمولر اول و دوم مندیبل (M:Male, F:Female)

مجموع	تایپ کانال					نوع دندان
	۵	۴	۳	۲	۱	
۵۷۷ (%۱۰۰)	۱۳ (%۲/۳) (M:%۱/۱) (F:%۱/۲)	۹ (%۱/۶) (M:%۰/۹) (F:%۰/۷)	۲۰ (%۳/۴) (M:%۱/۷) (F:%۱/۷)	۱۱ (%۱/۹) (M:%۱/۱) (F:%۰/۸)	۵۲۴ (%۹۰/۸) (M:%۴۵/۹) (F:%۴۴/۹)	پرمولر اول مندیبل تعداد (درصد)
۶۱۱ (%۱۰۰)	۹ (%۱/۵) (M:%۰/۹) (F:%۰/۶)	۱۲ (%۲) (M:%۱/۱) (F:%۰/۹)	۱۶ (%۳/۱) (M:%۱/۵) (F:%۱/۶)	۱۷ (%۲/۷) (M:%۱/۳) (F:%۱/۴)	۵۵۷ (%۹۰/۷) (M:%۴۸/۹) (F:%۴۱/۸)	پرمولر دوم مندیبل تعداد (درصد)

جدول ۲- انواع کانال‌ها براساس طبقه‌بندی ورتوچی در دندان‌های پرمولر اول و دوم مندیبل (M:Male, F:Female)

تعداد (درصد) پرمولر دوم مندیبل		تعداد (درصد) پرمولر اول مندیبل		نوع دندان
۳۳۳ (%۵۴/۵)		۳۰۴ (%۵۲/۸)		
۲۷۸ (%۴۵/۵)		۲۷۳ (%۴۷/۲)		زن
۶۰۰ (%۹۸/۲) (M:%۵۴) (F:%۴۴/۲)		۵۴۸ (%۹۸/۴) (M:%۵۰/۶) (F:%۴۷/۸)		تک ریشه
۱۱ (%۱/۸) (M:%۰/۷) (F:%۱/۱)		۲۹ (%۱/۶) (M:%۰/۸) (F:%۰/۸)		دو ریشه
۵۵۴ (%۹۳/۱) (M:%۴۸/۶) (F:%۴۴/۵)		۵۰۱ (%۸۷/۳) (M:%۴۵/۷) (F:%۴۱/۶)		تک کانال
۴۷ (%۶/۹) (M:%۳/۳) (F:%۳/۶)		۷۶ (%۱۲/۷) (M:%۶/۵) (F:%۶/۲)		دو کانال
۶۱۱		۵۷۷		مجموع

جدول ۳- جهت انحنای ریشه‌ها در دندان‌های پرمولر اول و دوم مندیبل (M:Male, F:Female)

مجموع (درصد)	جهت انحنای ریشه									نوع دندان
	مزید لینگوال	مزید باکال	دیسستو لینگوال	دیسستو باکال	لینگوال	باکال	مزیدال	دیسستال	مستقیم	
۵۷۷ (%۱۰۰)	۲۰ (%۴/۱) (M:%۲/۲) (F:%۱/۹)	۲۲ (%۴/۲) (M:%۲/۶) (F:%۱/۶)	۴۸ (%۱۱/۶) (M:%۵/۸) (F:%۵/۸)	۴۴ (%۱۰) (M:%۵/۲) (F:%۴/۸)	۱۷ (%۳/۴) (M:%۱/۷) (F:%۱/۷)	۱۵ (%۳/۱) (M:%۱/۵) (F:%۱/۶)	۱۲ (%۲/۳) (M:%۱/۲) (F:%۱/۱)	۳۶ (%۹/۳) (M:%۵/۱) (F:%۴/۲)	۳۰۰ (%۵۲) (M:%۲۶/۵) (F:%۲۵/۵)	پرمولر اول مندیبل تعداد (درصد)
۶۱۱ (%۱۰۰)	۱۹ (%۳/۲) (M:%۱/۷) (F:%۱/۵)	۹ (%۱/۶) (M:%۰/۶) (F:%۱/۰)	۵۱ (%۸/۷) (M:%۴/۶) (F:%۴/۱)	۶۰ (%۹/۵) (M:%۴/۴) (F:%۵/۱)	۲۱ (%۳/۶) (M:%۱/۸) (F:%۱/۸)	۲۲ (%۳/۷) (M:%۲/۲) (F:%۱/۵)	۱۹ (%۳/۲) (M:%۱/۶) (F:%۱/۶)	۵۰ (%۸/۶) (M:%۴/۵) (F:%۴/۱)	۳۵۴ (%۵۷/۹) (M:%۲۹/۷) (F:%۲۸/۲)	پرمولر دوم مندیبل تعداد (درصد)

جدول ۴- درجه انحناي ریشه‌ها در دندان‌های پرمولر اول و دوم مندیبل (M:Male,F:Female)

نوع دندان	جهت انحناي ریشه (درجه)							
	دییستال	مزیاال	باکال	لینگوآال	دیستو باکال	دیستو لینگوآال	مزیاو باکال	مزیاو لینگوآال
پرمولر اول مندیبل	میانگین	۹/۸	۱۰/۲	۱۰/۶	۸/۹	۹/۳	۱۱/۷	۹/۳
	مینیمم	۵/۱	۵/۱	۵/۱	۵/۱	۵/۱	۵/۱	۵/۱
	ماکزیمم	۲۱	۳۴	۳۱	۳۰	۲۶	۲۸	۴۱
پرمولر دوم مندیبل	میانگین	۷/۴	۷/۹	۶/۲	۱۰/۰	۱۱/۶	۸/۷	۱۰/۳
	مینیمم	۵/۱	۵/۱	۵/۱	۵/۱	۵/۱	۵/۱	۵/۱
	ماکزیمم	۲۶	۱۹	۲۴	۲۶	۳۷	۲۷	۳۲

## بحث و نتیجه‌گیری

در یک درمان موفق اندودنتیک، یافتن و دسترسی به کانال‌ها رکن اساسی برای یک درمان موفق می‌باشد و عدم آشنایی با آناتومی کانال‌ها می‌تواند یکی از دلایل اصلی شکست درمان باشد. از آنجاکه دندان‌های پرمولر مندیبل یکی از پیچیده‌ترین آناتومی‌ها را دارا می‌باشد این مطالعه به بررسی آناتومی دندان‌های پرمولر مندیبل در یک جمعیت ایرانی پرداخته است.

در طول صد سال گذشته، مطالعات زیادی روی آناتومی و شکل پالپ صورت گرفته است. هر مطالعه مشکلات و محدودیت‌های خود را دارا می‌باشد. از طرفی این مشکلات باعث به وجود آمدن اختلافات زیادی در نتایج به دست آمده از آنها در مورد آناتومی داخلی دندان‌ها می‌شود.

Bakland و Ingle دلایل نتایج متفاوت در مطالعات مختلف را در جدولی خلاصه کرده‌اند، که علت تفاوت در نتایج به مواردی مانند نژاد، جنس، سن و نوع مطالعه (in vivo یا in vitro) بستگی دارد، که تفاوت در نتایج این مطالعه با سایر مطالعات می‌تواند به دلایل ذکر شده باشد (۱).

مطالعات مختلفی برای بررسی آناتومی و مورفولوژی کانال‌ها از CBCT استفاده کرده‌اند (۲۳-۷). اما تنها مطالعه‌ای که غیر از مطالعه حاضر به بررسی آناتومی و مورفولوژی دندان‌های پرمولر مندیبل با استفاده از CBCT پرداخته است، مطالعه‌ای است که در سال ۲۰۱۱ توسط Liao و همکاران در یک جمعیت چینی روی ۹۷ CBCT بر روی دندان‌های پرمولر اول مندیبل صورت گرفت. براساس طبقه‌بندی ورتوچی ۸۳/۵٪ کانال‌ها تایپ ۱ و ۳/۶٪ تایپ ۳ و ۸/۸٪ تایپ ۵ و

کانال‌های C شکل در ۴/۱٪ مشاهده شد (۲۴)، که در هر دو مطالعه به ترتیب تایپ ۱ ورتوچی بیشترین شیوع و پس از آن به ترتیب تایپ ۵ و تایپ ۳ قرار داشتند. البته در مطالعه ما کانال‌های C شکل دیده نشد که این به دلیل تفاوت در نژاد است و یکی از انواع آناتومی است که تأثیر نژاد در آن ثابت شده است. این آناتومی در نژاد آسیایی از شیوع بیشتری برخوردار است (۲۶، ۲۵).

در مطالعاتی که در جمعیت ایرانی به بررسی آناتومی و مورفولوژی دندان‌های پرمولر مندیبل پرداخته است، مطالعات زیر حائز اهمیتند. در مطالعه‌ای که Hashemini و Hashemi در استان اصفهان در سال ۲۰۰۷ بر روی دندان‌های پرمولر دوم مندیبل به روش شفاف‌سازی و تهیه مقاطع عرضی استفاده کردند. در بررسی به روش شفاف‌سازی از تعداد کلی ۸۰ دندان براساس تقسیم‌بندی ورتوچی ۹۱/۲۵٪ تایپ ۱ و ۶/۲۵٪ تایپ ۲ و ۲/۵٪ تایپ ۵ بودند و به روش تهیه مقطع عرضی ۸۸/۷۵٪ تایپ ۱ ورتوچی، ۱/۸/۷۸۵٪ تایپ ۲ و ۲/۵٪ تایپ ۵ ورتوچی بودند (۲۷).

در مطالعه‌ای که توسط Bolhari و Bahmani در استان اردبیل در سال ۲۰۰۹ بر روی ۲۱۷ پرمولر دوم مندیبل به روش تهیه مقاطع عرضی و رادیوگرافی صورت گرفت، در بررسی مقاطع عرضی ۹۱/۲۱٪ تایپ ۱، ۳/۲۲٪ تایپ ۲، ۱/۸۴٪ تایپ ۳، ۱/۳۸٪ تایپ ۴ و ۱/۳۸٪ تایپ ۵ و ۰/۹٪ دارای کانال‌های C شکل بودند. در بررسی رادیوگرافی که از دو بعد باکو لینگوآلی و مزیدیستالی تهیه شدند نتایج به این صورت بود: تایپ ۱ ورتوچی ۹۴/۴۷٪، تایپ ۲ ورتوچی ۱/۳۸٪، تایپ ۳ ورتوچی ۲/۳۰٪، تایپ ۵ ورتوچی ۱/۸۴٪ دیده شد (۲۸). در مطالعه‌ای که توسط Kuzekanani و Asgari در استان کرمان

Ingle و Bakland (۱) ترتیب شیوع انحناهای ریشه‌ها برای دندان پرمولر اول را به ترتیب شیوع: مستقیم < دیستال < لینگوال = بایونت < باکال < مزیاال و برای پرمولر دوم مندیبل دیستال < مستقیم < باکال < بایونت < لینگوال < مزیاال بیان کرده‌اند:

Vertucci در سال ۱۹۸۴ بیشترین شیوع انحناهای ریشه‌ها برای دندان پرمولر اول و دوم را مستقیم < دیستال < باکال ذکر کرد (۳۱) و در مطالعه حاضر مستقیم < دیستو باکال < دیستو لینگوال < دیستالی < مزیاو باکال < مزیاو لینگوال < لینگوال < باکال < مزیاال بود. تفاوت در نتایج می‌تواند به دلیل جمعیت مورد بررسی و تعداد نمونه‌ها باشد.

در مطالعه‌ای که در سال ۲۰۰۸ Awawdeh و Al-Qudah در جمعیت اردن انجام دادند طول ریشه دندان‌های پرمولر اول و دوم مندیبل را به ترتیب (Min: ۱۸ - Max: ۲۷/۵) میلی‌متر و دوم (Min: ۱۶ - Max: ۲۶/۵) میلی‌متر ذکر کرد (۳۲).

Ingle و Bakland میانگین طول پرمولر اول و دوم مندیبل را به ترتیب (Min: ۲۰/۱ - Max: ۲۴/۱) میلی‌متر و (Min: ۲۳/۷ - Max: ۲۱/۴) میلی‌متر را ذکر کرده‌اند (۱).

Vertucci در سال ۱۹۸۴ میانگین طول پرمولر اول و دوم مندیبل ۲۱/۶ و ۲۲/۳ میلی‌متر ذکر کرده است، البته جمعیت مورد مطالعه گفته نشده است (۳۱).

در مطالعه Atul و Rachana در سال ۲۰۱۱ میانگین طول دندان پرمولر اول را در جمعیت Gujarati ۲۱/۲ میلی‌متر ذکر شده است که از روش مشاهده و اندازه‌گیری مستقیم استفاده شده بود (۳۳).

در مطالعه حاضر میانگین طول پرمولر اول و دوم مندیبل به ترتیب (۲۷/۴ - ۲۲/۲۷) میلی‌متر و (۲۵/۲ - ۱۷/۸) میلی‌متر به دست آمد. تفاوت چشمگیری در مطالعات از لحاظ طول دیده نشد.

در مطالعه Sert و Bayirli در سال ۲۰۰۴ که به روش شفاف‌سازی در جمعیت ترکیه روی ۲۰۰ دندان (۱۰۰ زن و ۱۰۰ مرد) صورت گرفت تفاوتی در جنس مؤنث و مذکر از نظر تعداد کانال مشاهده گردید (۳۴). در مطالعه حاضر تفاوتی بین دو جنس مشاهده نشد که شاید به دلیل جمعیت مورد مطالعه و تعداد نمونه باشد.

در این مطالعه برای بررسی آناتومی و مورفولوژی دندان‌ها از CBCT استفاده شد. از مزایای استفاده از این روش این است که

در سال ۲۰۰۵ بر روی ۲۲۶ پرمولر اول مندیبل به روش شفاف‌سازی صورت گرفت، از میان ۲۶۶ دندان مرد بررسی براساس طبقه‌بندی Black: ۸۴/۶٪ تایپ یک، ۴/۹٪ تایپ دو، ۲/۲٪ تایپ ۳ و ۸/۳٪ تایپ ۴ بوده‌اند (۲۹).

در مطالعه Khedmat و همکاران (۳۰) در سال ۲۰۱۰ که از روش تهیه مقاطع عرضی و رادیوگرافی برای مطالعه ۲۱۷ دندان پرمولر اول مندیبل در استان گلستان استفاده شده، در بررسی مقاطع عرضی ۹۴/۱٪ تایپ ۱، ۱/۸۴٪ تایپ ۲، ۳/۲۲٪ تایپ ۳، ۰/۹٪ تایپ ۴ و ۱/۳۸٪ دارای کانال‌های C شکل بودند. در بررسی رادیوگرافی که از دو بعد باکو لینگوالی و مزیدیستالی تهیه شدند، نتایج به این صورت بود: تایپ ۱ ورتوچی ۹۴/۰۲٪، تایپ ۲ ورتوچی ۱/۳۸٪، تایپ ۳ ورتوچی ۲/۷۶٪، تایپ ۵ ورتوچی ۱/۸۴٪ دیده شد.

در مطالعه حاضر در دندان پرمولر اول و دوم مندیبل میزان بروز تعداد کانال‌ها براساس تقسیم بندی ورتوچی، به ترتیب تایپ ۱: ۹۰/۸٪ و ۹۰/۷٪، تایپ ۲: ۱/۹٪ و ۲/۸٪، تایپ ۳: ۳/۴٪ و ۳/۱٪، تایپ ۴: ۱/۶٪ و ۲/۰٪ و تایپ ۵: ۲/۳٪ و ۱/۵٪.

در تمام مطالعات بیشترین شیوع مربوط به تایپ ۱ ورتوچی بود. در پرمولر اول مندیبل در مطالعه Kuzekanani و Asgari (۲۹) ترتیب شیوع تایپ ۳ < ۲ < ۵ < ۴ < ۹ و در مطالعه Khedmat و همکاران (۳۰) تایپ ۳ < ۵ < ۲ < ۴ و در مطالعه حاضر ۳ < ۵ < ۲ < ۴ که مشابه نتایج خدمت است. در مورد پرمولر دوم مندیبل نیز ترتیب شیوع در مطالعه Hasheminia و Hashemi (۲۷)، ۳ < ۵ < ۲ < ۴، در مطالعه Bolhari و Bahmani (۲۸) در استان اردبیل که از رادیوگرافی و تهیه مقطع عرضی برای مطالعه ۲ < ۳ < ۴ < ۵ C شکل و در مطالعه حاضر ۳ < ۲ < ۴ < ۵ که تفاوت در نتایج می‌تواند به دلیل حجم نمونه، روش مطالعه و نیز شهر مورد بررسی باشد.

در مورد انحناهای کانال‌ها در مطالعه Khedmat و همکاران (۳۰) برای پرمولر اول مندیبل ترتیب شیوع انحناهای کانال‌ها مستقیم < دیستالی < دیستو لینگوال < دیستو باکال = بایونت = لینگوال < مزیاال بود.

در مورد انحناهای کانال‌ها در مطالعه Bolhari و Bahmani (۲۸) برای پرمولر دوم ترتیب شیوع انحناهای ریشه‌ها: مستقیم < باکو لینگوالی < باکو لینگوالی و مزیدیستالی < مزیدیستالی بود.

در دندان های پرمولر اول و دوم مندیبل بیشتر دندان ها دارای یک ریشه هستند ولی احتمال ریشه دوم وجود دارد.

در دندان های پرمولر اول و دوم مندیبل بیشتر دندان ها دارای تک کانال هستند ولی در این دندان ها باید کانال دوم را همیشه مدنظر داشت که این احتمال در دندان پرمولر اول مندیبل بیشتر از پرمولر دوم مندیبل می باشد.

در دندان های پرمولر اول و دوم مندیبل تنوع انواع کانال ها زیاد است ولی اکثر کانال ها در هر دو دندان دارای تایپ ۱ ورتوچی بودند و به دنبال آن در دندان های پرمولر اول ترتیب شیوع تایپ ۳<۲<۴ و در دندان های پرمولر دوم ترتیب شیوع تایپ ۳<۲<۴ دیده شد.

دندان های پرمولر اول و دوم مندیبل می توانند در هر جهتی دارای انحنا باشند اگرچه در بیشتر موارد مستقیم بودند. ترتیب انحنای ریشه ها در هر دو گروه دندانی به ترتیب دیستوباکال<دیستولینگوال<دیستالی<مزوباکال<مزولینگوال<لینگوال<باکال<مزالی بود.

این مطالعه نشان می دهد که رادیوگرافی CBCT در کشف آناتومی دندان ها کمک کننده است.

### تشکر و قدردانی

این مقاله حاصل پایان نامه پژوهشی شماره ۳۳۷ دانشکده دندانپزشکی دانشگاه علوم پزشکی تهران بوده و بدین وسیله از زحمات جناب آقای دکتر خرازی فرد که در انجام امور آماری این طرح ما را یاری رساندند قدردانی می گردد.

می توان مانند مشاهده مستقیم ولی به صورت *in vivo* دندان را در سه بعد مشاهده کرد درضمن مانند C.T برای ایجاد تصویر نیاز به دوز بالای اشعه نمی باشد. از مزایای دیگر استفاده از این روش این است که تصاویر حاصله فاقد بزرگنمایی بوده و اندازه تصاویر و نسبت به جسم دارای نسبت یک به یک است و از این خاصیت می توان در اندازه گیری فواصل و زاویه ها بهره برد.

در مطالعه ای که Neelakantan و همکاران در ۲۰۱۰ بر روی ۹۵ دندان در مقایسه روش های مختلف بررسی آناتومی کانال ها شامل: Staining and clearing، CBCT، Computed Tomography (Q.P.C.T) Peripheral و Radiography، Spiral Computed Tomography، دیجیتال انجام دادند به این نتیجه رسیدند که CBCT و Q.P.C.T به اندازه Staining and clearing در مطالعه آناتومی کانال دقت دارد (۱۲).

در مطالعه ای که Sherrard و همکاران در سال ۲۰۱۰ در بررسی دقت و قابل اطمینان بودن CBCT در اندازه گیری طول دندان انجام شد به این نتیجه رسیدند که دقت اندازه گیری با استفاده از CBCT برابر با دقت اندازه گیری با مشاهده و اندازه گیری برابری می کند (۳۵).

این مطالعه نشان می دهد که رادیوگرافی CBCT در کشف آناتومی دندان ها کمک کننده است. برای بررسی آناتومی و مورفولوژی دندان ها در کلینیک استفاده از CBCT بسیار کمک کننده است، که از محدودیت های رادیوگرافی دو بعدی کاسته است و اطلاعاتی را در سه بعد در اختیار درمان گر قرار می دهد.

### منابع:

- 1- Ingle J, Bakland LK. Endodontics. 5th ed. Hamilton: BCDecker;2002.
- 2- Walton R, Torabinejad M. Principles and practice of Endodontics.2nd edition ed. Philadelphia W.B. Saunders Co;1996.
- 3- Ash MM, Nelson SJ. Wheeler's Dental Anatomy, physiology and Occlusion. 8 th ed. Philadelphia:Saunders 2003.
- 4- Brown P, Herbranson E. Dental anatomy & 3D tooth atlas version 3.0. 2nd ed.Chicago:Quintessence, 2005.
- 5- Hess W. The anatomy of the root-canals of the teeth of the permanent dentition, part 1. New York:William Wood and Co, 1925.
- 6- Gulabivala K, Opananon A, Ng YL, Alavi A. Root and canal morphology of Thai mandibular molars. Int Endod J. 2002;35:56-62.
- 7- Zolty G. The prevalence and significance of sealing accessory and lateral canals:a literature review. Sadi. 2001;56(9):417-24.
- 8- Patel S, Dawood A, Ford TP, Whaites E. The potential applications of cone beam computed tomography in the management of endodontic problems. Int Endod J. 2007;40(10):818-30.
- 9- Abuabara A, Cruz GV, Correa CGL, Guerino L, Baratto filho F. Identification of root canals in maxillary molars using cone beam computed tomography. RSBO. 2010;7(1):117-20.
- 10- Curley A, Hatcher DC. Cone beam CT--anatomic assessment and legal issues:the new standards of care. J Calif Dent Assoc. 2009;37(9):653-62.
- 11- Kottoor J, Velmurugan N, Sudha R, Hemamalathi S. Maxillary first molar with seven root canals diagnosed with

- cone-beam computed tomography scanning:a case report. *J Endod.* 2010;36(5):915-21.
- 12-** Neelakantan P, Subbarao C, Ahuja R, Subbarao CV, Gutmann JL. Cone-beam computed tomography study of root and canal morphology of maxillary first and second molars in an Indian population. *J Endod.* 2010;36(10):1622-7.
- 13-** Howe RB. First molar radicular bone near the maxillary sinus:a comparison of CBCT analysis and gross anatomic dissection for small bony measurement. *Oral Surg Oral Med Oral Pathol Oral Radiol Endod.* 2009;108(2):264-9.
- 14-** La SH, Jung DH, Kim EC, Min KS. Identification of Independent Middle Mesial Canal in Mandibular First Molar Using Cone-Beam Computed Tomography Imaging . *J Endod.* 2010;36(3):542-5.
- 15-** BYCUSPID group, CBCT can determine root canal dimensions *Oral Medicine, Oral Pathology, and Oral Surgery.* 2010;12(1):23-27.
- 16-** Patel S. The use of cone beam computed tomography in the conservative management of dens invaginatus:a case report. *Int Endod J.* 2010;43(8):707-13.
- 17-** Blattner TC, George N, Lee CC, Kumar V, Yelton CD. Efficacy of cone-beam computed tomography as a modality to accurately identify the presence of second mesiobuccal canals in maxillary first and second molars:a pilot study. *J Endod.* 2010;36(5):867-70.
- 18-** Grove J, Gartano F. The biology of multi canaliculated teeth. *dental cosmos* :1916;58:728-33.
- 19-** Sommer R. *Clinical Endodontics*, E.D 3. Philadelphia 1966;11(18):5-6.
- 20-** Zillich R, Dowson J. "Root canal morphology of mandibular first and second premolars. *Oral Surg Oral Med Oral Pathol.* 1973;36(5):738-44.
- 21-** Green D. Double canals in single roots. *Oral Surg Oral Med Oral Pathol.* 1973;35(5):689-96.
- 22-** Kottoor J, Hemamalathi S, Sudha R, Velmurugan N. Maxillary second molar with 5 roots and 5 canals evaluated using cone beam computerized tomography:a case report. *Oral Surg Oral Med Oral Pathol Oral Radiol Endod.* 2010;109(2):162-5.
- 23-** Krithikadatta J, Kottoor J, Karumaran CS, Rajan G. Mandibular first molar having an unusual mesial root canal morphology with contradictory cone-beam computed tomography findings:a case report. *J Endod.* 2010;36(10):1712-6.
- 24-** Liao Q, Han JL, Xu X. [Analysis of canal morphology of mandibular first premolar]. *Shanghai Kou Qiang Yi Xue.* 2011;20(5):517-21.
- 25-** Yang ZP, Yang SE, Lee G. The root and root canal anatomy of maxillary molars in a Chinese population. *Endod Dent Traumatol.* 1988;4(5):215-8.
- 26-** Cohen S, Hargreaves KM. *Path way of the pulp.* 10th ed. St louis:C.V Mosby, 2010.
- 27-** Hasheminia M, Hashemi A. Assessment of Canal Configuration in Maxillary First Premolars and Mandibular Second Premolars in the City of Isfahan. *JMDS.* 2007;31(1):141-8.
- 28-** Bolhari B, Bahmani A. Evaluation of anatomy of mandibular second premolar in Ardebil. Thesis No 4635. Dental field. Dental school. Tehran Univesity of Medical Science. Academic year:2009.
- 29-** Kuzekanani M, Asgari I. The incidence of mandibular first premolar teeth with 2 canals in a group of Kerman population (2002-2003). *Beheshti Univ. Dent. J.* 2005;23(2):286-93.
- 30-** Khedmat S, Assadian H, Saravani AA. Root canal morphology of the mandibular first premolars in an Iranian population using cross-sections and radiography. *J Endod.* 2010;36(2):214-7.
- 31-** Vertucci FJ. Root canal anatomy of the human permanent teeth. *Oral Surg Oral Med Oral Pathol.* 1984;58(5):589-99.
- 32-** Awawdeh LA, Al-Qudah AA. Root form and canal morphology of mandibular premolars in a Jordanian population. *Int Endod J.* 2008;41(3):240-8.
- 33-** Atul J, Rachana B. Root Canal Morphology of Mandibular First Premolar in a Gujarati Population - an In Vitro Study. *Dent Res J.* 2011;8(3):118-22.
- 34-** Sert S, Bayirli GS. Evaluation of the root canal configurations of the mandibular and maxillary permanent teeth by gender in the Turkish population. *J Endod* 2004;30(6):391 - 98.
- 35-** Sherrard JF, Rossouw PE, Benson BW, Carrillo R, Buschang PH. Accuracy and reliability of tooth and root lengths measured on cone-beam computed tomographs . *Am J Orthod Dentofacial Orthop.* 2010;137(4):100-8.