

بررسی دقت رادیوگرافی پانورامیک در تعیین ارتباط ریشه دندان‌های خلفی فک بالا با سینوس ماگزایلی به کمک Cone-Beam CT

دکتر حوریه باشی‌زاده فخار^{۱+} - دکتر هانیه کاویانی^۲ - دکتر مهرداد پنج‌نوش^۲ - دکتر احمدرضا شمشیری^۳

۱- عضو مرکز تحقیقات دندانپزشکی و استادیار گروه آموزشی رادیولوژی دهان و فک و صورت، دانشکده دندانپزشکی، دانشگاه علوم پزشکی و خدمات بهداشتی، درمانی تهران، تهران، ایران

۲- استادیار گروه آموزشی رادیولوژی دهان و فک و صورت، دانشکده دندانپزشکی، دانشگاه علوم پزشکی و خدمات بهداشتی، درمانی تهران، تهران، ایران

۳- استادیار گروه آموزشی اپیدمیولوژی و آمار، دانشکده بهداشت، دانشگاه علوم پزشکی و خدمات بهداشتی، درمانی تهران، تهران، ایران

Accuracy of panoramic radiographs in determining the relationship of posterior root apices and maxillary sinus floor by Cone-Beam CT

Hoorieh Bashizadeh Fakhar^{1†}, Hanieh Kaviani¹, Mehrdad Panjnoosh¹, Ahmad Reza Shamshiri²

1[†]- Assistant Professor, Department of Radiology, Dental Research Center/ School of Dentistry, Tehran University of Medical Sciences, Tehran, Iran

2- Assistant Professor, Department of Radiology, School of Dentistry, Tehran University of Medical Sciences, Tehran, Iran

3- Assistant Professor, Department of Epidemiology and Statistics, School of Health, Tehran University of Medical Sciences, Tehran, Iran

Background and Aims: It is crucial to verify the relationship between root apices and maxillary sinus floor in some surgical procedures like extraction and implant placement or in orthodontic movements like intrusion. Protrusion of roots into the sinus increases the risk of post extraction pneumatization which in turn decreases the available bone at the implant or denture sites. The aim of this study was to determine the panoramic radiology accuracy for defining the relationship between posterior root apices and the maxillary sinus floor by Cone Beam CT (CBCT).

Materials and Methods: Paired panoramic radiographs and CBCT images of 117 subjects were examined. 452 posterior maxillary roots including second premolar, first and second molar were classified by the means of the relationship with maxillary sinus floor. CBCT was used as Gold standard method, and the agreement of panoramic findings with CBCT was examined statistically. Data were analyzed using Chi-square and Multiple logistic regressions.

Results: Agreement of the panoramic and CBCT results were seen in 57.7% of all cases. Roots which had no contacts with the sinus floor (class 0) showed a high agreement of 89.5% between two imaging techniques. Roots in contact with sinus floor (class 1) showed 58.8 % and cases with root protrusion into sinus cavity (class 3, 4) showed 50% of agreement ($P < 0.001$). Also in 36% of cases with no protrusion into the sinus cavity (class 0, 1, 2), panoramic showed protrusion. The agreement for the premolar was higher than molars ($P < 0.001$)

Conclusion: The majority of roots which their images were projected on the sinus cavity had no vertical protrusion in CBCT cuts. Considering the results, in these cases CBCT can be recommended.

Key Words: Maxillary sinus, Teeth, Panoramic

Journal of Dental Medicine-Tehran University of Medical Sciences 2014;27(2):108-117

+ مولف مسوول: تهران- انتهای کارگر شمالی بعد از انرژی اتمی- دانشکده دندانپزشکی دانشگاه علوم پزشکی تهران- گروه آموزشی رادیولوژی دهان و فک و صورت
تلفن: ۸۸۰۱۵۹۵۰ نشانی نشانی الکترونیک: h_bashizade@yahoo.com

چکیده

زمینه و هدف: آگاهی از ارتباط دندان‌های خلفی با سینوس ماگزیلاری در پروسه‌های جراحی مانند کشیدن دندان‌های خلفی بالا و کاشت ایمپلنت یا در حرکات ارتودنتیک دندان‌های خلفی بالا نظیر اینتروژن بسیار مهم است. در موارد پروتروژن ریشه دندان‌ها به سینوس ریسک پنوماتیزیشن بعد از کشیدن دندان وجود دارد که باعث کاهش استخوان در دسترس جهت ایمپلنت یا دنچر فک بالا می‌شود. هدف از این مطالعه بررسی دقت رادیوگرافی پانورامیک در تعیین رابطه ریشه دندان‌های خلفی بالا با کف سینوس ماگزیلاری به کمک Cone Beam CT بود.

روش بررسی: مطالعه بر روی ۱۱۷ نمونه پانورامیک و CBCT گرفته شده از بیماران مراجعه‌کننده به کلینیک خصوصی رادیولوژی انجام شد. ارتباط بین ۴۵۲ ریشه دندان‌های خلفی ماگزیلاری شامل پرمولار دوم، مولار اول و دوم با کف سینوس کلاس‌بندی شد. از CBCT به عنوان روش Gold Standard استفاده شد و همخوانی نتایج پانورامیک نسبت به CBCT با استفاده از آزمون آماری Chi-square و Multiple logistic regression مورد ارزیابی قرار گرفت.

یافته‌ها: تشابه نتایج پانورامیک و CBCT در ۵۷/۷٪ نمونه‌ها مشاهده شد. در مواردی که نوک ریشه با کف سینوس تماس نداشت (کلاس صفر) همخوانی بالا (۸۹/۵٪) بین دو روش دیده شد. در کلاس یک ۵۸/۸٪ همخوانی و در موارد پروتروژن ریشه به داخل سینوس (کلاس سه و چهار) ۵۰٪ همخوانی دیده شد (P<۰/۰۰۱). در ۳۶٪ مواردی که دارای پروتروژن به داخل سینوس نبودند (کلاس صفر-۱-۲)، در پانورامیک پروتروژن نشان داده شد. همخوانی نتایج در دندان پره مولار دوم به طور معنی‌داری بالاتر از دندان‌های مولار به دست آمد (P<۰/۰۰۱).

نتیجه‌گیری: تعداد قابل توجهی از ریشه‌هایی که پروتروژن به داخل سینوس در پانورامیک را نشان دادند، در CBCT این پروتروژن مشاهده نشد. بنابراین برای تعیین ارتباط دقیق ریشه با کف سینوس در صورت مشاهده پروتروژن ریشه به داخل سینوس بررسی‌های دقیق‌تر توسط CBCT توصیه می‌گردد.

کلید واژه‌ها: سینوس ماگزیلاری، دندان‌ها، پانورامیک

وصول: ۹۲/۰۹/۱۲ اصلاح نهایی: ۹۳/۰۴/۰۸ تأیید چاپ: ۹۳/۰۴/۰۹

مقدمه

عوارضی ایجاد می‌کنند. در تحقیقی که توسط Wehrbein و Diedrich انجام گرفته ارتباط مثبتی بین طول پروجکشن ریشه به داخل سینوس در رادیوگرافی پانورامیک و میزان پنوماتیزیشن بعد از کشیدن دندان مشاهده شده است (۵).

Sharan و Madjar اتساع تحتانی سینوس را بعد از کشیدن دندان‌ها گزارش کردند که این اکسپانژن در مولارهای دوم بالا و در مواردی که کف سینوس دارای تحدب به سمت بالا در ارتباط با ریشه دندان (Superior curving) می‌بود، بسیار بیشتر از موارد دیگر دیده شد (۶).

اتساع سینوس بعد از کشیدن دندان به طور قابل توجهی میزان استخوان در دسترس جهت جایگذاری ایمپلنت را کاهش می‌دهد (۱). از دیگر عوارض پروجکشن ریشه به داخل سینوس، فیستول اروآنترال یا جابجایی ریشه به داخل سینوس بعد از کشیدن دندان‌های مولر اول و دوم و نیز سندرم اندوآنترال (پیشروی و گسترش بیماری‌های پالپی به سینوس و ایجاد سینوزیت) می‌باشد. همچنین دیده شده است که اینتروژن و یا حرکت دادن Bodily دندان‌های در تماس با کف سینوس، موجب Moderate apical root resorption و Tipping زیاد دندان می‌شود (۶). توپوگرافی کف سینوس و ارتباط آن با

سینوس ماگزیلاری اولین سینوس پاراناژال است که شروع به تکامل می‌کند و رشد آن در حدود ۲۰ سالگی خاتمه می‌پذیرد (۱). همزمان با رویش دندان‌های دائمی، سینوس شروع به پنوماتیزه شدن به داخل ریج آلوئولار می‌کند. در ۱۲ تا ۱۳ سالگی کف سینوس همسطح با کف بینی قرار دارد و در سن ۲۰ سالگی همزمان با تکمیل رویش مولرهای سوم پنوماتیزه شدن سینوس خاتمه می‌یابد و کف سینوس در این زمان ۵ میلی‌متر پایین‌تر از کف بینی قرار دارد (۲). اندازه سینوس و گسترش آن در افراد مختلف متغیر است. کف سینوس در نیمی از جمعیت بین ریشه‌ها گسترش پیدا کرده و باعث ایجاد برآمدگی (Elevation) در سطح آنترال سینوس و یا پروتروژن ریشه‌ها به داخل سینوس می‌شود. در این موارد ضخامت کف سینوس به طور قابل توجهی کاهش می‌یابد (۳).

برش‌های بافت شناسی نشان می‌دهد که اکثر ریشه‌هایی که از نظر نمای رادیوگرافیک به داخل سینوس پروتروژن شده‌اند در حقیقت با لایه نازکی از استخوان کورتیکال پوشیده شده‌اند و تنها در ۱۴ تا ۲۸ درصد از این موارد پرفوریشن کف سینوس مشاهده می‌شود (۴). دیده شده است که ریشه‌هایی که به داخل سینوس پروتروژن می‌شوند

دستگاه که معادل ۲ تا ۲۴۰ رادیوگرافی دندان پانورامیک است داشته باشد. این مسئله در مورد کیفیت تصویر تشخیصی، نیز صادق است که تنوع زیادی در میان دستگاه‌ها وجود دارد و به پارامترهای تصویربرداری هم بستگی دارد. دقت اندازه‌گیری خطی هم در انواع دستگاه‌ها متنوع است در برخی تا حدود ۷۰ میکرون گزارش شده است. علاوه بر اطلاعات تشخیصی، CBCT پتانسیل روش‌های درمانی را نیز دارد، از جمله هدایت کلینیسی در برخی فرایندهای جراحی مانند روش CAD/CAM برای کراون و بریج و یا ایمپلنت. تصویربرداری CBCT همچنین در درمان مجدد اندو، تروما، ضایعات استخوانی و آسیب شناسی TMJ، بررسی ساختارهای حیاتی صورت از جمله سینوس ماگزیلاری و نیز در درمان‌های ارتودنسی جهت ارزیابی موقعیت دندان به کار می‌رود (۲۰).

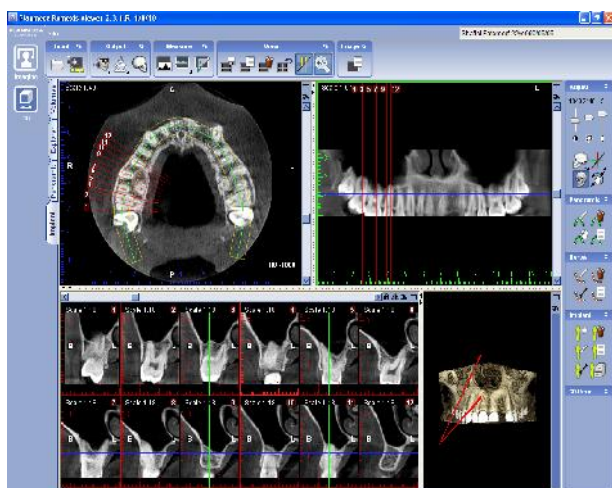
در برخی مطالعات رابطه بین ریشه دندان‌های خلفی بالا و سینوس ماگزیلاری کلاس‌بندی شده است. Freisfeld و همکاران سه نوع از ارتباط ورتیکال بین ریشه و سینوس را عنوان کردند و توسط رادیوگرافی پانورامیک و CT آن‌ها را مورد بررسی قرار دادند و مشاهده کردند که تفاوت مشخصی بین یافته‌های دو روش در موارد پروجکشن ریشه به داخل سینوس وجود دارد (۲۱). Kwak و همکاران ۵ نوع رابطه عمودی و ۳ نوع رابطه افقی ریشه و سینوس را مطرح کردند و در موارد بررسی شده در ارتباط عمودی، موارد عدم تماس نوک ریشه با کف سینوس و در ارتباط افقی، مواردی که سینوس بین ریشه‌های باکال و پالاتال قرار دارد بیشترین تعداد را به خود اختصاص دادند (۷). کلینیسی‌هایی که پروسه‌های جراحی ایمپلنت را در ناحیه خلفی ماگزیلا انجام می‌دهند باید توجه خاصی به موارد پروتروژن ریشه به داخل سینوس که افزایش ریسک پنوماتیزیشن بعد از کشیدن دندان و در نتیجه کاهش میزان استخوان در دسترس را به دنبال دارد، داشته باشند. اکثر کلینیسی‌ها رادیوگرافی پانورامیک را درخواست می‌کنند و در موارد محدودی از CT یا CBCT استفاده می‌کنند. بنابراین مهم است که چگونه می‌توان اطلاعات سه بعدی ناحیه دندان کشیده شده را از طریق تصویر دو بعدی پانورامیک استنباط کرد. هدف ما از این مطالعه ارزیابی دقت پانورامیک در تعیین ارتباط ریشه‌های دندان‌های خلفی ماگزیلا با سینوس ماگزیلاری بود که این بررسی از طریق مقایسه با مقاطع تهیه شده توسط Cone Beam CT انجام شد.

ریشه‌های دندان‌های ماگزیلاری بسته به سن، سایز و درجه پنوماتیزیشن و موقعیت قرارگیری دندان‌ها متفاوت است (۷). ارتباط بین ریشه دندان‌های خلفی بالا با سینوس ماگزیلاری را می‌توان توسط روش‌های مختلف رادیوگرافی از جمله تکنیک‌های دو بعدی مثل پانورامیک و یا سه بعدی مانند CT یا Cone Beam CT بررسی کرد. رادیوگرافی پانورامیک تکنیکی برای به دست آوردن یک تصویر توموگرافیک منفرد از ساختارهای صورتی شامل هر دو قوس دندانی ماگزیلا و مندیبل و ساختارهای اطراف آن مانند سینوس ماگزیلاری می‌باشد (۸). این تکنیک یک نوع توموگرافی عادی است و بر پایه اصول حرکت همزمان منبع اشعه و گیرنده تصویر حول یک نقطه یا پلان مرکزی به نام لایه تصویر که شی مورد نظر در آن قرار می‌گیرد، می‌باشد (۹،۱۰). رادیوگرافی پانورامیک می‌تواند در ارزیابی تروما، آنومالی‌های تکاملی، بررسی استخوان آلوئولار، ضایعات بزرگ فراگیر فکین و ارزیابی تکامل دندان در دوره دندانی مختلط به کار رود. از مزایای رادیوگرافی پانورامیک، هزینه کم، دوز تابشی پایین بیمار، پوشش وسیع استخوان‌های صورت و دندان‌ها، زمان کوتاه تصویربرداری، قابلیت درک بیمار از فیلم‌های پانورامیک و در دسترس بودن آن است (۱۱). معایب آن شامل سوپرایمپوزیشن ساختارهای آناتومیک، بزرگنمایی در بعد افقی و عمودی (۳۳-۱۰٪)، به تصویر نکشیدن بعد فاسیولینگوالی استخوان و فقدان اطلاعات کراس سکشنال می‌باشد (۱۲-۱۴). همچنین در این روش اشتباهات تکنیکی نسبتاً شایع است (۱۵). مطالعات متعدد بیانگر آن است که خطاهای Positioning باعث اندازه‌گیری‌های نادرست و دیستورشن در بعد افقی و عمودی می‌شود و بزرگنمایی نواحی آناتومیک در قسمت‌های مختلف بسته به موقعیت آن‌ها نسبت به لایه تصویر متفاوت است (۱۶). با این حال مطالعات نشان می‌دهد که رادیوگرافی پانورامیک از تکنیک‌های شایع مورد استفاده دندانپزشکان است (۱۷)، همچنین روش انتخابی در موارد غربالگری می‌باشد. ۶۴٪ تا ۹۵٪ دندانپزشکان جهت درمان ایمپلنت از پانورامیک استفاده می‌کنند (۱۸).

امروزه، Cone Beam CT، محدودیت‌های رادیوگرافی پانورامیک را با تولید نماهای مولتی پلانار بدون بزرگنمایی حل می‌کند و تصاویر با کیفیت بالا ارائه دهد (۱۹). با این وجود، محدوده دوز موثر دستگاه‌های CBCT می‌تواند دامنه‌ای از ۱۰ تا ۱۲۰۰ میکرو سیورت بسته به نوع

روش بررسی

بتوان یک تصویر پانورامیک مطلوب از ماگزینا به دست آورد به طوری که کف سینوس ماگزیناری و همچنین ریشه دندانهای پره مولار دوم تا مولار دوم به خوبی در تصویر پانورامیک دیده شوند. پس از این مرحله وارد Implant tab در نرم‌افزار شده تا مقاطع کراس سکشنال از ناحیه خلفی ماگزینا به دست آید. مقاطع به طور جداگانه از سمت چپ و راست ماگزینا با $\text{Slice interval}=2\text{ mm}$ تهیه گردید (شکل ۱).



شکل ۱- نمای کراس سکشنال در CBCT از ناحیه خلفی ماگزینا

در مقاطع تهیه شده رابطه ریشه دندانهای خلفی ماگزینا (دندانهای ۷ و ۶ و ۵) با سینوس ماگزیناری بررسی شد. ارتباط ریشه دندانهای خلفی با سینوس ماگزینا در پانورامیک و CBCT به ۵ نوع کلاس طبقه‌بندی شد (اشکال ۲ و ۳).

کلاس ۰- ریشه با بوردر کورتیکال سینوس تماس ندارد.

کلاس ۱- کف سینوس دارای تحدب به سمت پایین (Inferior curving) است و ریشه با بوردر کورتیکال آن تماس دارد.

کلاس ۲- کف سینوس دارای تحدب به سمت پایین است و تصویر ریشه از خارج بر روی حفره سینوس (Laterally projecting on sinus cavity) افتاده ولی آپکس داخل سینوس نیست.

کلاس ۳- کف سینوس دارای تحدب به سمت پایین است و تصویر آپکس روی حفره سینوس افتاده است (Projecting on sinus cavity).

کلاس ۴- کف سینوس دارای تحدب به سمت بالاست (Superior curving) و تمامی ریشه یا قسمتی از آن را در بر گرفته است.

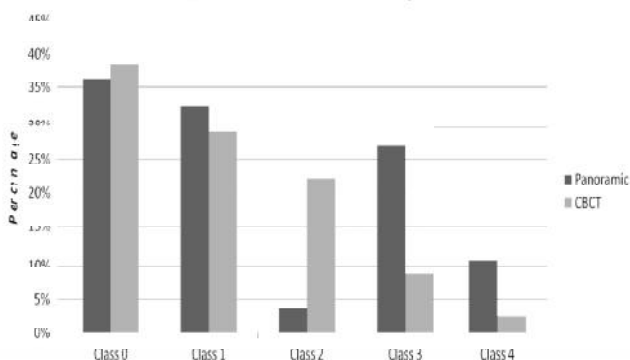
مطالعه از نوع مطالعه مقطعی و بررسی روش‌ها بوده که بر روی ۱۱۷ نمونه انجام شد، نمونه‌ها شامل تصاویر رادیوگرافی پانورامیک و CBCT بیمارانی بود که برای جایگذاری ایمپلنت نیاز به رادیوگرافی پانورامیک و CBCT داشته و به کلینیک خصوصی رادیولوژی مراجعه کردند. در این تحقیق، پرونده بیمارانی مورد بررسی قرار گرفت که دارای شرایط زیر بودند:

- حداقل سن ۲۰ سال به علت کامل شدن تکامل سینوس ماگزیناری
- نداشتن سابقه جراحی، تروما و ضایعه در ناحیه خلف ماگزینا که باعث تخریب زائده آئوتولار و کف سینوس ماگزیناری شود.
- وجود حداقل یکی از دندانهای خلفی ماگزینا از پره مولار دوم تا مولار دوم
- تصویربرداری پانورامیک و CBCT هر دو در یک روز (همزمان) از بیمار تهیه شده باشد.

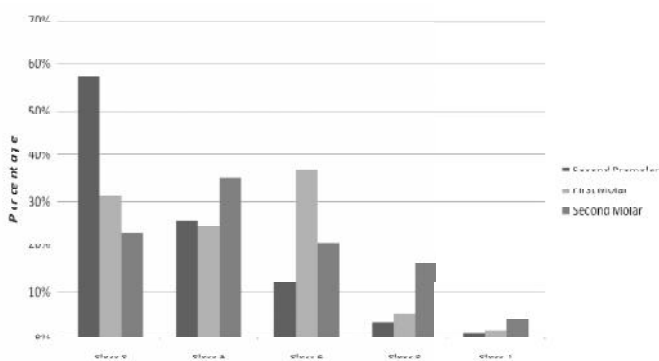
تصویربرداری پانورامیک توسط دستگاه PLANmeca proline EC(Finland) انجام شده بود و شرایط اکسپوژر بر حسب وضعیت بیمار بدین صورت تنظیم شد: $\text{Time}=18\text{s}$ $\text{Voltage}(kVp)=64-68$ $\text{Current}(mA)=8-10$ همچنین تصاویر پانورامیک به صورت فرمت JPEG ذخیره شده و در نرم‌افزار PLANmeca romexis Version 2.3.1 جهت انجام مطالعه مورد بررسی قرار گرفت. تصویربرداری CBCT از همین بیماران توسط دستگاه PLANmeca promax 3d max unit انجام شد. شرایط اکسپوژر به صورت $\text{Voltage}=82-84\text{ kVp}$, $\text{Current}=12-14\text{ mA}$ و $\text{Time}=12\text{ s}$ تنظیم شد. تصویربرداری از همه نمونه‌های مطالعه با استفاده از برنامه PLANmeca romexis Version 2.3.1، با استفاده از High mode resolution به ترتیب زیر انجام شد: ابتدا در صفحه اول نرم‌افزار که تصاویر در سه بعد اگزینال، کروئال و سائیتال به همراه تصویر سه بعدی از ماگزینا نمایش داده می‌شود پارامترهایی چون Contrast, Brightness و همچنین زاویه پلن ماگزینا نسبت به خط افق در پلن سائیتال و کروئال اصلاح شد. در مرحله بعدی با ورود به قسمت Panoramic tab از نرم‌افزار، لایه تصویر (Focal through) مطلوب بر روی برش اگزینال تصویر با پهنای مناسب تعریف شد تا

یافته‌ها

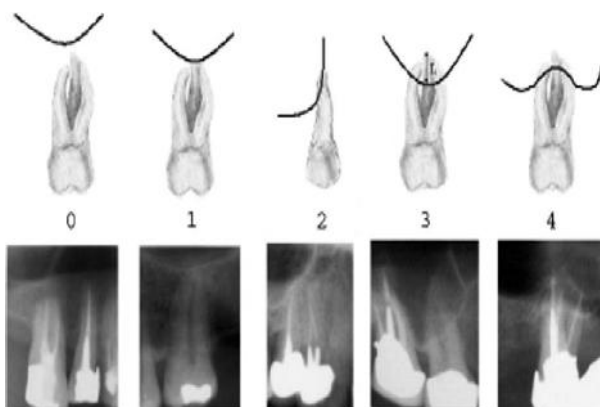از تعداد ۱۱۷ نمونه پانورامیک و CBCT بیماران، در مجموع ۴۵۲ دندان از کل بیماران مورد بررسی قرار گرفت. از ۴۵۲ دندان ۲۳۵ دندان مربوط به خانمها (۵۲٪) و ۲۱۷ دندان مربوط به آقایان (۴۸٪) بود. میانگین سنی نمونه‌های مورد مطالعه ۴۶/۳ بود. بیماران مورد مطالعه از نظر سنی به دو گروه زیر ۴۵ سال و بالای ۴۵ سال تقسیم شدند که ۲۲۳ دندان مربوط به گروه سنی زیر ۴۵ سال و ۲۲۹ دندان مربوط به گروه سنی بالای ۴۵ سال بودند. ۲۲۶ دندان (۵۰٪) مربوط به سمت راست و ۲۲۶ دندان (۵۰٪) مربوط به سمت چپ نمونه‌ها بودند و نیز از ۴۵۲ دندان، ۵ دندان ۱۶۶ مورد (۳۶/۸٪) از کل دندان‌ها، دندان ۶ را ۱۲۶ مورد (۲۸/۷٪) و دندان ۷، ۱۵۷ مورد (۳۴/۵٪) از کل دندان‌ها را شامل می‌شدند. میزان فراوانی انواع کلاس‌بندی در پانورامیک و CBCT و همچنین فراوانی انواع کلاس‌بندی بر حسب نوع دندان در CBCT به صورت نمودار نشان داده شده است (نمودار ۱ و ۲).



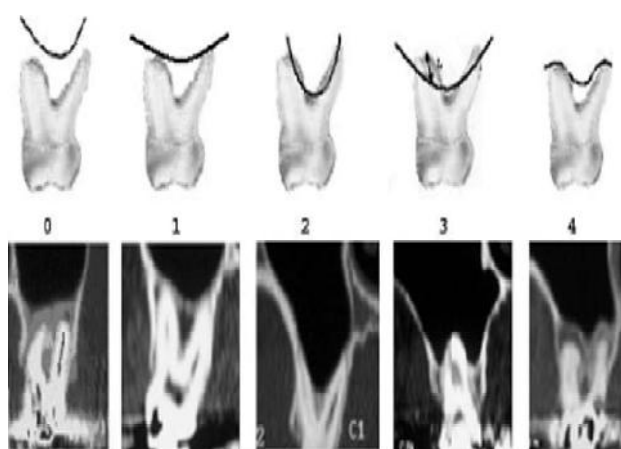
نمودار ۱- نمودار میزان فراوانی انواع کلاس‌بندی رابطه ریشه با کف سینوس در پانورامیک و CBCT



نمودار ۲- نمودار میزان فراوانی انواع کلاس‌بندی رابطه ریشه با کف سینوس بر حسب نوع دندان‌ها در CBCT



شکل ۲- تصاویر شماتیک و پانورامیک ۵ کلاس‌بندی



شکل ۳- تصویر شماتیک و کراس سکشنال ۵ کلاس‌بندی در CBCT

ابتدا در پانورامیک تمامی بیماران مورد بررسی قرار گرفتند و به هر کدام از دندان‌ها بر حسب نوع ارتباط یک کلاس تعلق گرفت. در مقاطع کراس سکشنال نیز به هر دندان یک کلاس بر حسب طبقه‌بندی گفته شده تعلق گرفت. سپس نتایج به دست آمده در پانورامیک و CBCT با هم مقایسه شد تا دقت و صحت نتایج پانورامیک بررسی شود. برای نشان دادن میزان همخوانی نتایج دو روش آماری کاپا محاسبه و گزارش گردید. در این تحقیق با توجه به اینکه از هر بیمار تعدادی دندان مورد مطالعه قرار گرفته، نوع نمونه‌گیری به صورت Clustered، در نرم‌افزار SPSS (قسمت Complex sample analysis) تعریف شد. آنالیزهای مربوطه، برای بررسی ارتباط فاکتورهای اثرگذار بر تشابه دو روش مورد استفاده توسط Chi-Square و Multiple logistic regression استفاده شد. حد معنی‌دار آماری ۰/۰۵ در نظر گرفته شد.

همخوانی (Agreement) نتایج CBCT و پانورامیک در ۲۶۱ مورد از ۴۵۲ مورد ملاحظه شد (۵۷/۷٪، با حدود اطمینان ۹۵٪، ۵۱/۲-۶۴٪) از نظر نوع ارتباط و کلاس‌بندی رابطه ریشه دندان‌های خلفی بالا با کف سینوس، در کلاس صفر ۱۵۴ مورد از ۱۷۲ مورد، همخوانی (۸۹/۵٪)، در کلاس یک از ۱۳۰ مورد ۷۴ مورد همخوانی

جدول ۱- کلاس‌بندی رابطه دندان‌ها با سینوس در پانورامیک و CBCT (P<۰/۰۰۱)

کلاس بندی در CBCT						
مجموع	۴	۳	۲	۱	۰	
۱۶۴	۰	۰	۱	۹	۱۵۴	۰
%۳۶/۲۸	%۰/۰	%۰/۰	%۰/۲۲	%۱/۹۹	%۳۴/۰۷	
۱۰۵	۰	۰	۱۳	۷۶	۱۶	۱
%۲۳/۲۳	%۰/۰	%۰/۰	%۱/۸۸	%۱۶/۸۱	%۳/۵۴	
۱۵	۱	۱	۶	۷	۰	۲
%۳/۳۲	%۰/۲۲	%۰/۲۲	%۱/۳۳	%۱/۵۵	%۰/۰	
۱۲۰	۴	۱۹	۶۸	۲۷	۲	۳
%۲۶/۵۵	%۰/۸۸	%۴/۲۰	%۱۵/۰۴	%۵/۹۷	%۰/۴۴	
۴۸	۶	۱۸	۱۳	۱۱	۰	۴
%۱۰/۶۲	%۱/۳۳	%۳/۹۸	%۲/۸۸	%۲/۴۳	%۰/۰	
۴۵۲	۱۱	۳۸	۱۰۱	۱۳۰	۱۷۲	مجموع
%۱۰۰/۰۰	%۲/۴۳	%۸/۴۱	%۲۲/۳۵	%۲۸/۷۶	%۳۸/۰۵	

کلاس بندی در پانورامیک

جدول ۲- همخوانی نتایج پانورامیک و CBCT بر اساس نوع دندان (P<۰/۰۰۱)

همخوانی (Agree)		
نوع دندان	دارد	ندارد
پرمولر دوم	۱۲۷	۳۹
	%۷۶/۵	%۲۳/۵
مولر اول	۵۵	۷۴
	%۴۲/۶	%۴۹/۷
مولر دوم	۷۹	۷۸
	%۵۰/۳	%۴۹/۷
مجموع	۲۶۱	۱۹۱
	%۵۷/۷	%۴۲/۳

جدول ۳- همخوانی نتایج پانورامیک و CBCT بر اساس سن (P<۰/۰۰۱)

همخوانی (Agree)		
گروه سنی	دارد	ندارد
> ۴۵ سال	۱۰۵	۱۱۸
	%۴۷/۱	%۵۲/۹
< ۴۵ سال	۱۵۶	۷۳
	%۶۸/۱	%۳۱/۹
مجموع	۲۶۱	۱۹۱
	%۵۷/۷	%۴۲/۳

نتایج مطالعات پیشین که با مدالیته‌های مختلف تصویربرداری انجام شد حاکی از آن بود که تصویربرداری‌های دو بعدی همانند پانورامیک در بررسی رابطه ریشه دندان‌های خلفی بالا با سینوس ماگزیلاری محدودیت داشتند. کلاس‌بندی که در مطالعه حاضر برای این ارتباط در نظر گرفته شده است، مشابه مطالعه Sharan و Madjar می‌باشد که هم در پانورامیک و هم در CBCT قابل مشاهده است و علاوه بر نوع ارتباط ریشه با کف سینوس، توپوگرافی کف سینوس نیز در نظر گرفته شده است (۳). Kwak و همکاران نیز یک نوع کلاس‌بندی را عنوان کردند که صرفاً در CT قابل استناد است (۷).

در مطالعه حاضر، بر اساس نتایج CBCT شیوع فراوانی کلاس صفر ۳۸٪، کلاس یک ۲۸/۸٪، کلاس دو ۲۲/۳٪، کلاس سه ۸/۴٪ و کلاس چهار ۲/۴٪ در نمونه‌های مورد مطالعه به دست آمد. بنابراین کلاس صفر (عدم تماس نوک ریشه با کف سینوس) بیشترین تعداد را به خود اختصاص داد. در مطالعه Kilic و همکاران نیز که به ارزیابی رابطه ریشه دندان‌های خلفی با سینوس ماگزیلاری توسط Cone Beam CT پرداختند، بیشترین تعداد در موارد عدم تماس ریشه با کف سینوس (۶۰٪ در سمت راست و ۶۸٪ در سمت چپ) مشاهده شد (۲۲). این نتیجه همچنین مشابه نتایج Sharan و Madjar که رابطه ریشه دندان‌های خلفی با سینوس را در پانورامیک و CT با هم مقایسه کردند می‌باشد (۳).

Ariji و همکاران که به بررسی ارتباط افقی و عمودی ریشه دندان‌های مولار اول و دوم فک بالا با سینوس ماگزیلاری (۲۳) و نیز Kwak و همکاران که به بررسی توپوگرافی کف سینوس و ارتباط ریشه دندان‌های خلفی با آن در جمجمه‌های همی سکت (Hemi-sect) شده پرداختند به نتایج مشابه در این زمینه رسیدند (۷).

از نظر آماری اختلاف معنی داری بین سمت راست و چپ بیماران و نیز خانم‌ها و آقایان در میزان فراوانی انواع ارتباط ریشه با کف سینوس دیده نشد که این نتیجه مشابه نتایج Kilic و همکاران در این زمینه است (۲۲). در مطالعه Ariji و همکاران دیسکراسی بین سمت راست و چپ بیماران در ۱۷/۵٪ مولرهای اول و ۲۲/۵٪ مولرهای دوم دیده شد اما این اختلاف از نظر آماری معنی‌دار نبود (۲۳).

میزان شیوع کلاس صفر در افراد بالای ۴۵ سال به طور معنی‌داری بالاتر از گروه سنی زیر ۴۵ سال و کلاس یک فراوانی برابر

در خانم‌ها و آقایان به ترتیب ۶۲/۱٪ و ۵۳٪ همخوانی دیده شد ($P=0/16$) همچنین در دندان‌های سمت راست بیماران، ۶۱/۵٪ و در سمت چپ ۵۴٪ همخوانی مشاهده شد ($P=0/07$).

میزان همخوانی نتایج CBCT و پانورامیک بر اساس نوع دندان و گروه سنی نیز بررسی شد و در جداول ۲ و ۳ نشان داده شده است.

در آنالیز Multiple logistic regression، ۵ متغیر چپ و راست، مولر و پره مولر، سن (زیر ۴۵ سال و بالای ۴۵ سال)، وضعیت ریشه نسبت به سینوس بر اساس یافته‌های CBCT (Contact and No contact) و جنسیت با همخوانی دو روش تشخیصی بررسی شد. در ارتباط با متغیر (No contact and Contact) بدین صورت عمل شد که کلاس صفر از انواع ارتباط ریشه با کف سینوس در گروه No contact و بقیه کلاس‌ها در گروه Contact قرار گرفتند، که در No contact از ۱۷۲ مورد، ۱۵۴ مورد همخوانی (۸۹/۵٪) و در Contact از ۲۸۰ مورد ۱۰۷ مورد همخوانی (۳۸/۲٪) دیده شد ($P<0/001$). در ارتباط با نوع دندان، دو گروه دندان پره مولر و مولر در نظر گرفته شد که از ۱۶۶ دندان پرمولر مورد مطالعه ۱۲۷ مورد همخوانی (۷۶/۵٪) و از ۲۸۶ دندان مولر، ۱۰۴ مورد همخوانی (۴۶/۹٪) دیده شد.

بحث و نتیجه‌گیری

آگاهی از آناتومی سینوس ماگزیلاری و نحوه ارتباط دندان‌های خلفی بالا با آن در پروسه‌های جراحی مانند کشیدن دندان‌های خلفی بالا، کاشت ایمپلنت، آگمنتاسیون و سینوس لیفتینگ یا در مواردی همچون گسترش بیماری‌های پالپی به داخل سینوس و حرکات ارتودونتیکی دندان‌های خلفی بالا نظیر اینتروژن بسیار مهم است. در نیمی از مردم کف سینوس ماگزیلاری بین ریشه‌های دندان‌های خلفی بالا گسترش پیدا کرده و باعث بیرون زدگی کف سینوس یا پروتروژن نوک ریشه‌ها به داخل سینوس شده است. دیده شده که در موارد پروتروژن ریشه دندان‌ها به سینوس ریسک پنوماتیزیشن بعد از کشیدن دندان وجود دارد که باعث کاهش استخوان در دسترس جهت ایمپلنت یا دنچر فک بالا می‌شود. در اکثر موارد کلینیسیین رادیوگرافی پانورامیک را بررسی می‌کند و در موارد اندکی روش‌های ۳ بعدی مانند CT یا Cone beam CT را درخواست می‌کند.

در هر دو گروه سنی و کلاس ۲، ۳، ۴ در افراد زیر ۴۵ سال بالاتر از افراد بالای ۴۵ سال بود. بنابراین موارد عدم تماس ریشه با کف سینوس در افراد بالای ۴۵ سال بیشتر دیده شد. مطالعه مشابه جهت بررسی ارتباط ریشه با کف سینوس بر اساس سن تا کنون انجام نشده است. در افراد بالای ۴۵ سال فراوانی دندان پرمولار بیشتر از دندان‌های مولار اول و دوم بود بنابراین شیوع کلاس صفر در این گروه بالاتر از افراد زیر ۴۵ سال به دست آمد. میزان فراوانی کلاس صفر در دندان پرمولار دوم، کلاس یک در مولر دوم، کلاس دو در مولر اول، کلاس سه در مولر دوم و کلاس چهار در مولر دوم بالاتر از کلاس‌های دیگر بود. این نتایج، با نتایج Sharan و Madjar که توسط CT ارتباط ریشه با کف سینوس را ارزیابی کرده بودند، مشابهت دارد (۳). در مطالعه Arijji و همکاران همانند مطالعه حاضر، موارد پروتروژن ریشه به داخل سینوس در مولر دوم بیشتر از مولر اول دیده شد (۲۳)، در نتیجه موارد عدم تماس ریشه با کف سینوس در دندان‌های پرمولار بیشتر دیده می‌شود و هر چه به سمت خلف می‌رویم ریسک پروتروژن ریشه به داخل سینوس بیشتر می‌شود که بدین ترتیب دقت و توجه بیشتر کلینیسین‌هایی که پروسه‌های جراحی در این ناحیه انجام می‌دهند را می‌طلبد. جهت بررسی دقت رادیوگرافی پانورامیک در تعیین ارتباط ریشه دندان‌های خلفی با سینوس ماگزیلاری همخوانی (Agreement) نتایج پانورامیک با CBCT ارزیابی شد. همخوانی نتایج CBCT و پانورامیک در ۲۶۱ مورد از ۴۵۲ مورد (۵۷/۷٪) ملاحظه شد. در مطالعه Sharan و Madjar درصد همخوانی پانورامیک و CT، ۵۹٪ ذکر شده است که تقریباً مشابه است (۳).

دلیل این امر نمای دو بعدی رادیوگرافی پانورامیک است، بدین ترتیب که ریشه‌هایی که به صورت باکولینگوالی نسبت به سینوس قرار دارند به این صورت به نظر می‌آیند که به داخل حفره سینوس پروجکت شده‌اند. در واقع ۸۰٪ ریشه‌هایی که در این مطالعه کلاس ۲ را نشان دادند در نمای پانورامیک، پروجکشن به داخل سینوس را نشان دادند. بنابراین کلینیسین تنها توسط پانورامیک نمی‌تواند تشخیص دهد که آیا ریشه‌ای که در پانورامیک پروجکشن به داخل سینوس را نشان داده است در واقعیت اینگونه است یا خیر؟ این مشکل در CBCT وجود ندارد چرا که نمای کراس سکشنال CBCT اجازه ارزیابی دقیق موقعیت باکولینگوالی ریشه دندان‌ها را نسبت به سینوس می‌دهد. هر قسمتی از ریشه که در نمای CBCT فوقانی تر از کف سینوس قرار گرفته، به داخل سینوس پروتروژد شده است. این مطلب در نتایج مطالعه حاضر دقیقاً منعکس شده است. بدین صورت که ۹۴٪ مواردی که پروتروژد شدن ریشه به داخل سینوس را در CBCT نشان دادند، در پانورامیک نیز همین‌ها را داشتند. این نتیجه نیز مشابه نتایج Sharan و Madjar است که مشاهده کردند ۹۱٪ ریشه‌های پروتروژد شده در CT، در پانورامیک نیز پروجکشن نشان دادند (۳). در مواردی که در نمای پانورامیک خمیدگی به سمت بالای کف سینوس (Superiorly curving) یعنی کلاس ۴ دیده شد، تنها در ۵۴/۵٪ موارد کلاس پایین‌تر را در CBCT نشان دادند. در این موارد نیز همانند نتایج Sharan و Madjar، در پانورامیک پروجکشن به داخل سینوس را نشان دادند. در مطالعه حاضر، ۸۰٪ موارد همخوانی بین نتایج CBCT و پانورامیک در دندان‌های پرمولار دوم، کلاس یک در مولر دوم، کلاس دو در مولر اول، کلاس سه در مولر دوم و کلاس چهار در مولر دوم بالاتر از کلاس‌های دیگر بود. این نتایج، با نتایج Sharan و Madjar که توسط CT ارتباط ریشه با کف سینوس را ارزیابی کرده بودند، مشابهت دارد (۳). در مطالعه Arijji و همکاران همانند مطالعه حاضر، موارد پروتروژن ریشه به داخل سینوس در مولر دوم بیشتر از مولر اول دیده شد (۲۳)، در نتیجه موارد عدم تماس ریشه با کف سینوس در دندان‌های پرمولار بیشتر دیده می‌شود و هر چه به سمت خلف می‌رویم ریسک پروتروژن ریشه به داخل سینوس بیشتر می‌شود که بدین ترتیب دقت و توجه بیشتر کلینیسین‌هایی که پروسه‌های جراحی در این ناحیه انجام می‌دهند را می‌طلبد. جهت بررسی دقت رادیوگرافی پانورامیک در تعیین ارتباط ریشه دندان‌های خلفی با سینوس ماگزیلاری همخوانی (Agreement) نتایج پانورامیک با CBCT ارزیابی شد. همخوانی نتایج CBCT و پانورامیک در ۲۶۱ مورد از ۴۵۲ مورد (۵۷/۷٪) ملاحظه شد. در مطالعه Sharan و Madjar درصد همخوانی پانورامیک و CT، ۵۹٪ ذکر شده است که تقریباً مشابه است (۳).

آنالیز نتایج، همبستگی بالا (High correlation) بین نتایج CBCT و پانورامیک در کلاس صفر را نشان داد (۸۹/۵٪). در این موارد تصویر دو بعدی پانورامیک اطلاعات کافی برای کلینیسین در مورد ارتباط ریشه دندان‌ها با کف سینوس فراهم می‌کند. در مواردی که تماس نوک ریشه با کف سینوس (کلاس ۱) در پانورامیک نشان داده شده بود، ۵۸/۵٪ همین نوع ارتباط را در CBCT نشان دادند بقیه موارد کلاس پایین‌تر (۰) و پروتروژن لترال ریشه به داخل سینوس (کلاس ۲) را نشان دادند. در مواردی که CBCT کلاس ۲ را نشان داد، در ۸۰٪ موارد، در پانورامیک کلاس ۳ و ۴ (پروجکشن به داخل سینوس) دیده شد. در کلاس ۳، در ۵۰٪ موارد همخوانی دیده شد بقیه

سینوس در نمای دو بعدی پانورامیک سخت‌تر است در نتیجه میزان همخوانی در مولرها کاهش می‌یابد.

با توجه به میزان همخوانی پایین رادیوگرافی پانورامیک و CBCT در بررسی ارتباط ریشه دندان‌های خلفی بالا با کف سینوس ماگزیلاری، در مواردی که پروتروژن ریشه به سینوس مشاهده می‌شود، در جراحی‌های ناحیه خلفی ماگزیلا از جمله Sinus lifting، کشیدن دندان‌های خلفی و جراحی‌های آپیکال و نیز حرکات ارتودنتیک دندان‌ها زمانی که در رادیوگرافی پانورامیک پروتروژن ریشه به داخل سینوس مشاهده می‌شود جهت ارزیابی دقیق و نیز بررسی ریسک پنوماتیزیشن ناحیه خلفی ماگزیلا، CBCT تهیه شود.

تشکر و قدردانی

این مقاله حاصل پایان‌نامه دانشجویی به شماره ۷۳۴ می‌باشد که در دانشکده دندانپزشکی دانشگاه علوم پزشکی تهران اجرا شده است. بدین وسیله مراتب قدردانی خود را از جناب آقای دکتر مهرداد پنج‌نوش که در تأمین نمونه‌های پایان‌نامه همکاری نمودند اعلام می‌داریم.

موارد در CBCT کلاس مشابه داشتند و بقیه موارد کلاس پایین‌تر نشان دادند. این مسئله به این علت است که در حقیقت وقتی یک برش از CBCT را مشاهده می‌کنیم کف سینوس Flat به نظر می‌رسد، اما با مشاهده تغییرات فوقانی تحتانی کف سینوس در مقاطع متعدد و متوالی سینوس می‌توان به خمیدگی فوقانی سینوس پی برد.

همخوانی نتایج پانورامیک و CBCT در افراد بالای ۴۵ سال (۵۸/۱٪) به طور معنی‌داری بالاتر از افراد زیر ۴۵ سال (۴۷/۱٪) بود، در گروه سنی بالای ۴۵ سال کلاس صفر فراوانی بالاتر نسبت به افراد زیر ۴۵ سال داشت، با توجه به اینکه میزان همخوانی در کلاس صفر بالاتر از کلاسهای دیگر بود، نتیجتاً این همخوانی در افراد بالای ۴۵ سال بیشتر دیده می‌شود.

همخوانی نتایج پانورامیک و CBCT در دندان پرمولار دوم (۷۶٪) به طور معنی‌داری بیشتر از مولرها (۴۶/۵٪) دیده شد. در دندان‌های پرمولار همانطور که ذکر شد کلاس صفر بیشترین فراوانی را به خود اختصاص دادند، در نتیجه بیشترین میزان همخوانی را دارند، همچنین به علت ۳ ریشه‌ای بودن دندان‌های مولر بررسی توپوگرافی کف

منابع:

- Misch C. Contemporary Implant Dentistry. St. Louis: Mosby Year book. Inc; 2008.
- Peterson L, Ellis E, Hupp J, Tucker M. Contemporary Oral and Maxillofacial Surgery. 4 th St. Louis, USA, Mosby. 2002.
- Sharan A, Madjar D. Correlation between maxillary sinus floor topography and related root position of posterior teeth using panoramic and cross-sectional computed tomography imaging. Oral Surg Oral Med Oral Pathol Oral Radiol Endod. 2006;102(3):375-81.
- Wehrbein H, Diedrich P. The initial morphological state in the basally pneumatized maxillary sinus--a radiological-histological study in man. Fortschr Kieferorthop. 1992;53(5):254-62.
- Wehrbein H, Diedrich P. Progressive pneumatization of the basal maxillary sinus after extraction and space closure. Fortschr Kieferorthop. 1992;53(2):77-83.
- Sharan A, Madjar D. Maxillary sinus pneumatization following extractions: a radiographic study. Int J Oral Maxillofac Implants. 2008;23(1):48-56.
- Kwak HH, Park HD, Yoon HR, Kang MK, Koh KS, Kim HJ. Topographic anatomy of the inferior wall of the maxillary sinus in Koreans. Int J Oral Maxillofac Surg. 2004;33(4):382-8.
- Choi JW. Assessment of panoramic radiography as a national oral examination tool: review of the literature. Imag Sci Dent. 2011;41(1):1-6.
- Pharoah MJ, White SC. Oral radiology: principles and interpretation. St. Louis, Mo.: Mosby; 2009. p:175-8.
- Pharoah M, White S. Oral radiology: principles and interpretation. louis Mosby Co 2009. p:226-9.
- Awad EA, Al-Dharrab A. Panoramic radiographic examination: a survey of 271 edentulous patients. Int J Prosthodont. 2011;24(1):55-7.
- Kim YK, Park JY, Kim SG, Kim JS, Kim JD. Magnification rate of digital panoramic radiographs and its effectiveness for pre-operative assessment of dental implants. Dentomaxillofac Radiol. 2011;40(2):76-83.
- Ladeira DB, Cruz AD, Almeida SM, Boscolo FN. Evaluation of the panoramic image formation in different anatomic positions. Braz Dent J. 2010;21(5):458-62.
- Botticelli S, Verna C, Cattaneo PM, Heidmann J, Melsen B. Two- versus three-dimensional imaging in subjects with unerupted maxillary canines. Eur J Orthod. 2011;33(4):344-9.
- McKee IW, Glover KE, Williamson PC, Lam EW, Heo G, Major PW. The effect of vertical and horizontal head positioning in panoramic radiography on mesiodistal tooth angulations. Angle Orthod. 2001;71(6):442-51.
- Lele AS, Pai KM. Consideration of positioning errors in the assessment of distortion in the mandibular third molar region on panoramic radiographs. Oral Surg Oral Med Oral Pathol Oral Radiol Endod. 2011;112(4):415.
- Vazquez L, Saulacic N, Belser U, Bernard JP. Efficacy of panoramic radiographs in the preoperative planning of posterior mandibular implants: a prospective clinical study of 1527 consecutively treated patients. Clin Oral Implants Res.

2008;19(1):81-5.

18- Kumar MA, Mody B, Nair GK, Surender L, Gopal SS, Prasad RV. Dimensional Accuracy and Details of the Panoramic Cross-sectional Tomographic Images: An in vitro Study. *J Contemp Dent Pract.* 2012;13(1):85-97.

19- Tyndall DA, Brooks SL. Selection criteria for dental implant site imaging: a position paper of the American Academy of Oral and Maxillofacial radiology. *Oral Surg Oral Med Oral Pathol Oral Radiol Endod.* 2000;89(5):630-7.

20- Jacobs R. Dental cone beam CT and its justified use in oral health care. *JBR-BTR.* 2011;94(5):254-65.

21- Freisfeld M, Drescher D, Schellmann B, Schuller H. The maxillary sixth-year molar and its relation to the maxillary sinus. A comparative study between the panoramic tomogram and the computed tomogram. *Fortschr Kieferorthop.* 1993;54(5):179-86.

22- Kilic C, Kamburoglu K, Yuksel SP, Ozen T. An Assessment of the Relationship between the Maxillary Sinus Floor and the Maxillary Posterior Teeth Root Tips Using Dental Cone-beam Computerized Tomography. *Eur J Dent.* 2010;4(4):462-7.

23- Arijji Y, Obayashi N, Goto M, Izumi M, Naitoh M, Kurita K, et al. Roots of the maxillary first and second molars in horizontal relation to alveolar cortical plates and maxillary sinus: computed tomography assessment for infection spread. *Clin Oral Investig.* 2006;10(1):35-41.

24- Bouquet A, Coudert JL, Bourgeois D, Mazoyer JF, Bossard D. Contributions of reformatted computed tomography and panoramic radiography in the localization of third molars relative to the maxillary sinus. *Oral Surg Oral Med Oral Pathol Oral Radiol Endod.* 2004;98(3):342-7.