

گزارش مورد: شکسته شدن فرز یکی از عوارض شغلی دندانپزشکان

دکتر عباس منزوی

استادیار گروه آموزشی پروتزهای متحرک و فک و صورت دانشکده دندانپزشکی دانشگاه علوم پزشکی و خدمات بهداشتی، درمانی تهران

Title: The Fractured Bur, One of the Occupational Injuries in Dentistry (Case Report)

Author: Monzavi A. Assistant Professor

Address: Dept of Prosthodontics. Faculty of Dentistry. Tehran University of Medical Sciences

Abstract: Dentists and dental professional are constantly in contact with round, sharp, hot, and rotating instruments such as burs, scalpel blades, files, etc., in daily practice. Gate Glidden is one of the mentioned instruments used for removing gutta percha from root canal- treated teeth. In this article, a rare case of penetration of a fractured Gate Glidden bur into a dentist's elbow is reported and precaution instructions are discussed.

Key words: Bur- Gate Glidden- Fracture- Occupational Injury- Mini-Unit

Journal of Dentistry. Tehran University of Medical Sciences (Vol. 13, No:3-4, 2001)

چکیده

شاغلین حرفه دندانپزشکی در تماس مداوم با وسایل مختلف در اندازه‌های متفاوت، تیز، داغ، محرک، دوار می‌باشند. فرز گیت گلیدن (Gate Glidden) که برای آماده‌سازی داخل کانال یا تخلیه گوتای داخل کانال به کار می‌رود، از جمله این وسایل است. در این مقاله شکسته شدن بسیار نادر یک نمونه آن و باقی ماندن Shaft آن در ساعد دندانپزشک و عدم تشخیص به موقع آن گزارش می‌گردد.

کلید واژه‌ها: فرز - گیت گلیدن - شکستگی - عوارض شغلی - مینی یونیت

مجله دندانپزشکی دانشگاه علوم پزشکی و خدمات بهداشتی، درمانی تهران (دوره ۱۳، شماره ۳-۴، سال ۱۳۷۹)

مقدمه

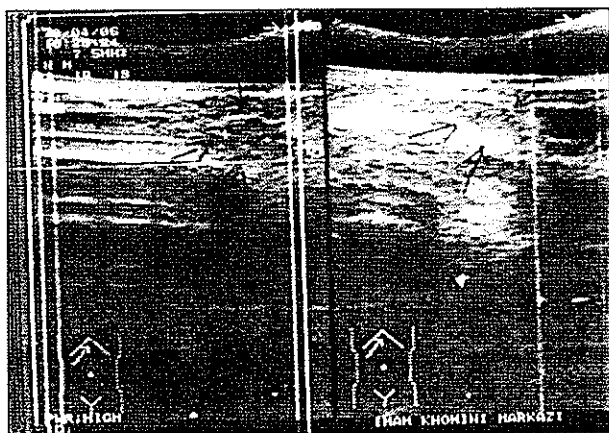
وجود عیب و نقصی در آنها نیز می‌تواند خطرات جدی را به دنبال داشته باشد. بی‌دقتی در کاربرد وسایل تیز نظیر فرزها، سوزن بخیه، تیغ بیستوری، سوزن تزریق، سوند و ... نیز می‌تواند مشکلات عدیده‌ای را برای به‌همراه داشته باشد. حرفه دندانپزشکی نیز همانند بسیاری از حرفه‌های دیگر کمابیش توأم با خطراتی است (۱). انتقال بیماریهای عفونی از بیماران به دندانپزشک به‌طور مستقیم و یا توسط وسایل استریل نشده بخصوص ایدز و هیپاتیت و یا بالعکس نیز

حرفه دندانپزشکی با وسایل مختلفی در اندازه‌های متفاوت سبک، سنگین، تیز، داغ، محرک، دوار سریع ارتباط دارد؛ از جمله یونیت دندانپزشکی که خود از قطعات الکترونیکی، مکانیکی، کمپرسور هوا و دستگاههایی نظیر آمالگاماتور، الکتروسرجری، دستگاه رادیوگرافی، استریلیزاتور، اتوکلاو، لایت کیور و ... تشکیل شده است. علاوه بر موارد فوق عدم آگاهی دندانپزشک از ساختار آنها یا در صورت

حدود چهار ماه این توده وجود داشته است؛ تغییر حجمی نداده بود و دارای قوامی نرم و متحرک بود. جهت تشخیص و درمان به یک ارتوپد (متخصص دست) مراجعه نمود که در تیرماه (همان سال) رادیوگرافی از ناحیه مورد نظر گرفته شد (تصویر شماره ۱) و به دلیل عدم تشخیص دقیق، سونوگرافی نیز از محل مورد نظر انجام شد (تصویر شماره ۲).



تصویر شماره ۱- تصویر رادیوگرافی آرنج که بخشی از فرز را نشان می‌دهد.



تصویر شماره ۲- پیکانها، محل توده را در سونوگرافی نشان می‌دهند.

گزارش سونوگرافی به شرح زیر بوده است:

«در ناحیه آرنج، ندول بسیار کوچک، با حدود منظم و اقطار ۴×۸ میلی‌متر، متحرک در سطح خارجی سطح مفصل آرنج و با کیفیت آلژن دیده می‌شود که حاکی از ندول اولیه در این محل است.»

اهمیت موضوع را دو چندان می‌کند (۲).

در این مقاله فقط به نقش فرزهای نازک و تیز و مشکلاتی که ممکن است مینی‌یونیت برای دندانپزشکان ایجاد کند، تأکید شده است.

مینی‌یونیت بخشی از فضای فیزیکی مطب را اشغال می‌کند ولی به صندلی متصل نیست و با آن حرکت نمی‌کند و دقت‌نکردن در قراردادن مجدد سر توربین، ایرموتور، سرنگ آب و هوا یا قلم کاویترون در جای خود و یا در صورت فنری بودن شلنگها و گیرکردن به همدیگر، موجب سقوط اینسترومنت‌های گران‌قیمت روی زمین می‌شود و هر بار افتادن یک سر توربین ممکن است سبب شکستن فرز، تغییر شکل سر آن و از بین رفتن کارتریج آن گردد.

در صورتی که فرز داخل اینسترومنت و جهت آن به بالا باشد، از آنجایی که مینی‌یونیت در کنار دست راست دندانپزشک قرار دارد، ممکن است یک حرکت سریع دست موجب خراش روی بازو یا ساعد توسط فرز شود؛ احتمال دارد که این قبیل مشکلات برای همکاران پیش آمده باشد ولی خطر جدی به همراه نداشته است. محل قرارگیری هندپیس در یونیت‌های اروپایی (Buggy-Whip-Style) با انواع معمولی متفاوت است؛ در مطالعه‌ای به بررسی میزان صدمات پوستی در این یونیت‌ها پرداخته شده است. این بررسی نشان می‌دهد که صدمات ناشی از فرز، اختلاف معنی‌داری با صدمات مشابه با یونیت‌های معمولی ندارد (۳).

گزارش مورد

بیمار، دندانپزشکی ۴۴ ساله با ۱۹ سال سابقه کار، متخصص و عضو هیأت علمی دانشگاه می‌باشد. حدود فروردین ماه سال ۱۳۷۸ برجستگی نرم کوچکی در پشت ساعد نزدیک آرنج دست راست احساس کرده که برخی حرکات دست، سبب درد در موضع مورد نظر می‌شده است.

حرکت سریع به سمت راست، آرنج به فرزند و ایرموتور برخورد کرده و ایرموتور به زمین افتاده است؛ چون فرزند شکسته شده بود به گمان آن که بخش اصلی فرزند روی زمین افتاده است، مسأله پیگیری نشد؛ در آن زمان فقط درد مختصری در ناحیه آرنج احساس شده بود.

نکته عجیب و نادر عدم واکنش حاد نظیر آبسه در محل ورود فرزند می‌باشد. لازم به ذکر است که اطراف این تکه از فرزند را نسج گرانولاسیون فرا گرفته بود و چون کاملاً محرز بود، برای آسیب‌شناسی فرستاده نشد.

در محل زخم چهار بخیه زده شد و دارو تجویز گردید. حدود ۱۲ روز بعد دو عدد بخیه یکی در میان و ۲ روز دیگر نیز دو عدد دیگر خارج شد؛ ولی چون در این محل کشش زیادی وجود داشت، در اولین شب با یک حرکت محل زخم کاملاً باز شد که به بیمارستان مراجعه و محل زخم Fresh شد و مجدداً بخیه زده شد تا این که حدود یک ماه بعد محل زخم بهبود یافت.

بحث

صدمات ناشی از وسایل تیز در دندانپزشکی شایع می‌باشد و ممکن است سبب انتقال ویروس‌ها گردد. درصد انتقال هپاتیت B «HBV» به افراد واکسینه نشده، هپاتیت C «HCV» و «HIV» بعد از آسیب سر سوزن به ترتیب حدود ۶ تا ۳۰٪، ۲/۷ تا ۱۰٪ و ۰/۱ تا ۰/۳٪ ذکر شده است (۳)، روش‌های جلوگیری از صدمات پوستی در جراحی دهان نظیر میزان کنترل عفونت مناسب، طراحی درمان جراحی، استفاده از دستکش و واکسیناسیون را باید مد نظر داشت (۲).

در مطالعه‌ای دیگر از ۳۶۲ جراحی ۴ مورد آسیب پوستی گزارش شده است و در آن توصیه شده تا به منظور حفاظت بیشتر و بهتر دست‌ها از دو دستکش استفاده شود (۴).

مطالعه بر روی ۲۳۰۴ دندانپزشک آمریکایی با توجه به

تشخیص اولیه با توجه به محل مورد نظر شامل، لیپوم، ژانت سل، کیست و علت هایپر فانکشن ذکر گردید و با پیش‌بینی این که توده مورد نظر از بین می‌رود یا کوچک می‌شود، توصیه شد تا یک‌ماه با استفاده از باندکشی از محل مچ تا بالای ساعد میزان حرکت محدود گردد. یک‌ماه بعد به علت کاهش نیافتن اندازه توده و باقی‌ماندن علائم، با تشخیص کیست، تزریق کورتون به داخل توده انجام گرفت تا در نتیجه آن کیست کوچک شود و از بین برود و برای یک ماه و نیم دیگر نیز از باندکشی برای محدود کردن حرکات دست استفاده شد.

حدود یک ماه و نیم بعد علی‌رغم رعایت توصیه‌های پزشکی، تغییر محسوسی در اندازه توده حاصل نشد و در برخی حرکات همچنان درد وجود داشت و این روند منجر به جراحی شد؛ البته قبل از جراحی با دقت بیشتری که روی تصویر رادیوگرافی به عمل آمد، ملاحظه شد که یک خط باریک رادیواپیک در ناحیه مورد نظر وجود دارد و در رادیوگرافی دوم نیز از زاویه دیگر تصویری از آن قابل رویت بود و مشخص شد که جسم خارجی در محل وجود دارد؛ البته اگر رادیوگرافی دوم نبود شاید خط رادیواپیک یک آرتفکت تلقی می‌شد؛ زیرا در برخی تصاویر رادیوگرافی این خطوط مشاهده می‌گردد؛ ولی اگر به رادیوگرافی دوم بیشتر دقت می‌شد، شاید خیلی زودتر علت تشکیل این توده مشخص می‌گردید؛ به‌هرحال در اتاق عمل بعد از بی‌حسی موضعی و بازکردن محل توده، سیم نازک خم شده و دو تکه‌ای بیرون آورده شد که دندانپزشک (بیمار) بلافاصله آن را تشخیص داد و آن چیزی جز قسمتی از یک فرزند Gate Glidden شماره ۱ نبود؛ بدین ترتیب چگونگی روی دادن این مسأله روشن گردید. دندانپزشک به کمک این فرزند قصد تخلیه کانال دندان را داشته است که چون سر فرزند به سمت بالا روی ایرموتور بر روی مینی‌یونیت بوده با یک

پیشنهادات

- قبل از کاربرد هر وسیله‌ای باید نسبت به ساختار آن آگاهی کامل پیدا نمود و نکاتی که سازنده هنگام استفاده، توصیه نموده است، به دقت رعایت گردد و در صورتی که وسیله‌ای شکسته شد، حتماً تکه شکسته شده را پیدا کرد
- هنگام کاربرد وسایل تیز و برنده نظیر فرز، سوزن بخیه، سر سوزن، سوند، High Speed و ... از وسایل حفاظتی و ایمنی مناسب نظیر دستکش، ماسک، عینک و ... باید استفاده کرد.
- حتی‌المقدور از مینی‌یونیت استفاده نشود و در صورت استفاده، از اینسترومنت‌ها به طور کامل مراقبت شود تا بر زمین نیفتند؛ بهتر است زیر مینی‌یونیت کفپوش گردد.
- در مورد تشخیص بیماری به همکاران دندانپزشک و پزشک توصیه می‌شود تا با حوصله و طبق اصول و مرحله به مرحله آزمایشات و علائم بالینی را مد نظر قرار دهند تا احتمال اشتباه در تشخیص کاهش یابد.

گزارشات روزانه یک ماهه نشان داد که بیشترین صدمات خارج دهانی و داخل دهانی به ترتیب مربوط به فرزها (۴۰٪) و سوزنهای تزریق (۳۲٪) می‌باشد (۵).

در مطالعه دیگری که بر روی دستیاران تخصصی صورت گرفت، ملاحظه شد که بیشتر آسیبها، خارج دهانی بوده و به هنگام روشهای مختلف قالبگیری رخ داده است (۶).

در مطالعه‌ای ۹ ساله (۱۹۸۸-۱۹۸۰) بر روی صدمات شغلی دندانپزشکان در بیمارستان، حدود ۳۰۰ مورد گزارش شده که نصف آن مربوط به صدمات توسط وسایل تیز و ۱۰٪ مربوط به صدمات چشم بوده است (۷)؛ ولی در بررسی مقالات هیچ‌گونه گزارشی نظیر شکستن یک فرز Gate Glidden در دست دیده نشد. این مشکل ممکن است برای هیچ‌کس بدین صورت اتفاق نیفتد و به همین دلیل می‌توان آن را مورد بسیار نادری در نظر گرفت.

منابع:

- 1- Mandel ID. Occupational risks in dentistry: comforts and concerns. J Am Dent Assoc 1993 Oct; 124 (10): 40-9.
- 2- Harte J, Davis R, Plamondon T, Richardson B. The influence of dental unit design on percutaneous injury. JAM Dent Assoc 1988; 129(12):1725-31.
- 3- Robinson P. Sharps injuries in dental practice. Prim Dent Care 1998, 5(1):33-9.
- 4- Carlton JE, Dodson TB. Percutaneous injuries during oral and maxillofacial surgery procedures. J Oral Maxillofacial Surg 1997; 55(6): 553-56.
- 5- Siew C, Gruninger SE, Miaw CL. Percutaneous injuries in practicing dentists. A prospective study using a 20 – dag diary. J Am Dent Assoc 1995; 126(9): 1227-34.
- 6- Cleveland JL, Lockwood SA. Percutaneous injuries in dentistry: An observational study. J Am Dent Assoc 1995; 126(6):745-51.
- 7- Porter K, Scully C, Theyer Y, Porter S. Occupational injuries to dental personnel. J Dent 1990;18 (5):258-62.