

بررسی رابطه دندان مولر سوم نهفته مندیبل و کانال دندانی تحتانی و عوامل مرتبط با آن توسط CBCT (Cone-Beam Computed Tomography)

دکتر مهرداد پنج نوش^۱ - دکتر فرنوش تقوی دامغانی^۲ - دکتر احمدرضا شمشیری^۳

۱- استادیار گروه آموزشی رادیولوژی دهان و فک و صورت، دانشکده دندانپزشکی، دانشگاه علوم پزشکی و خدمات بهداشتی، درمانی تهران، تهران، ایران

۲- دستیار تخصصی گروه آموزشی پروتزهای دندانی، دانشکده دندانپزشکی، دانشگاه علوم پزشکی شاهد، تهران، ایران

۳- استادیار گروه آموزشی اپیدمیولوژی و آمار، دانشکده بهداشت، دانشگاه علوم پزشکی و خدمات بهداشتی، درمانی تهران، تهران، ایران

Assessment of the relationship between impacted mandibular third molar and inferior alveolar canal and the related factors using Cone-Beam Computed Tomography (CBCT)

Mehرداد Panjinoosh¹, Farnoosh Taghavi^{2†}, Ahmad Reza Shamshiri³

1- Assistant Professor, Department of Oral and Maxillofacial Radiology, School of Dentistry, Tehran University of Medical Sciences, Tehran, Iran

2[†]- Post-graduate Student, Department of Prosthodontics, School of Dentistry, Shahed University of Medical Sciences, Tehran, Iran (farnooshtaghavi@gmail.com)

3- Assistant Professor, Department of Epidemiology and Statistics, School of Health, Tehran University of Medical Sciences, Tehran, Iran

Background and Aims: There is a risk of nerve injury during the extraction of the impacted third molars, in cases with proximity of the inferior alveolar nerve and this tooth. The aim of this study was to evaluate the effect of different various factors on the degree of vulnerability using CBCT (Cone Beam Computed Tomography) imaging technique.

Materials and Methods: CBCT images of 191 patients referred for the exact assessment of the relationship between the mandibular canal and impacted mandibular third molars were selected. The position of these anatomical structures was evaluated at their contact point. The possible effect of gender, impaction form of the third molars, anatomical relationship between the third molars and the mandibular canal and the age differences were studied. Data were analyzed using Chi-square and Student's t-test.

Results: There was a close relationship between the mandibular canal and impacted third molars in 81.7% of the patients. The contacts were shown to be significantly higher in females than males ($P=0.01$) and in the cases with the lingually position of the third molar and the mandibular canal ($P<0.001$). However, the age and impaction form of the teeth did not have a significant influence ($P>0.05$).

Conclusion: The risk of nerve damage or exposure is increased in females and lingual position of the mandibular canal to the third molar in cases with higher proximity between these 2 structures in panoramic radiographs using CBCT images. Therefore, the surgeon must pay enough attention in these cases of third molar extraction.

Key Words: Cone Beam Computed Tomography, Mandibular, Third molar

Journal of Dental Medicine-Tehran University of Medical Sciences 2014;27(3):168-74

+ مولف مسوول: نشانی: تهران - خیابان انقلاب - خیابان قدس - خیابان ایالتی - دانشکده دندانپزشکی دانشگاه علوم پزشکی شاهد - گروه آموزشی پروتزهای دندانی
تلفن: ۸۹۵۹۲۱۰ نشانی الکترونیک: farnooshtaghavi@yahoo.com

چکیده

زمینه و هدف: هنگام جراحی دندان‌های مولر سوم نهفته در صورت نزدیکی عصب آلوئولار تختانی به این دندان ریسک آسیب به این عصب وجود دارد. هدف از این مطالعه بررسی تأثیر عوامل مختلف بر میزان این آسیب‌پذیری توسط تصویربرداری (Cone Beam Computed Tomography) CBCT بود.

روش بررسی: رادیوگرافی CBCT از ۱۹۱ بیمار مراجعه‌کننده برای ارزیابی دقیق‌تر رابطه کانال مندیبولار و مولر سوم نهفته مندیبل انتخاب و موقعیت این دو ساختار آناتومیک در نقطه تماس آن‌ها ارزیابی شد. نقش احتمالی متغیرهای جنس، فرم نهفتگی مولر سوم مندیبل، رابطه آناتومیکی مولر سوم با کانال مندیبل و تفاوت سنی ارزیابی گردید. داده‌ها توسط آزمون‌های Chi-square و Student's t-test آنالیز شد.

یافته‌ها: در ۸۱/۷٪ بیماران بین کانال مندیبولار و دندان‌های مولر سوم نهفته تماس وجود داشته است. موارد تماس دو ساختار در زنان بیشتر از مردان ($P=0/01$) بوده و در آن‌هایی که رابطه آناتومیکی مولر سوم و کانال مندیبل به صورت لینگویالی قرار داشته، به صورت معنی‌داری بیشتر از موقعیت‌های باکالی و تختانی مشاهده گردید ($P<0/001$). با این حال، سن و فرم نهفتگی تأثیر قابل‌توجهی بر رابطه این دو ساختار نداشتند ($P>0/05$).

نتیجه‌گیری: در استفاده از روش تصویربرداری CBCT، ریسک آسیب به عصب مندیبولار یا اکسپوز آن در زنان و در موارد موقعیت لینگویالی کانال مندیبولار نسبت به مولر سوم مندیبل در بیماران دارای تماس نزدیک بین این دو ساختار در تصاویر پانورامیک، بیشتر بوده و جراح باید دقت لازم را در این موارد هنگام جراحی دندان مولر سوم داشته باشد.

کلید واژه‌ها: Cone Beam Computed Tomography، مندیبولار، دندان مولر سوم

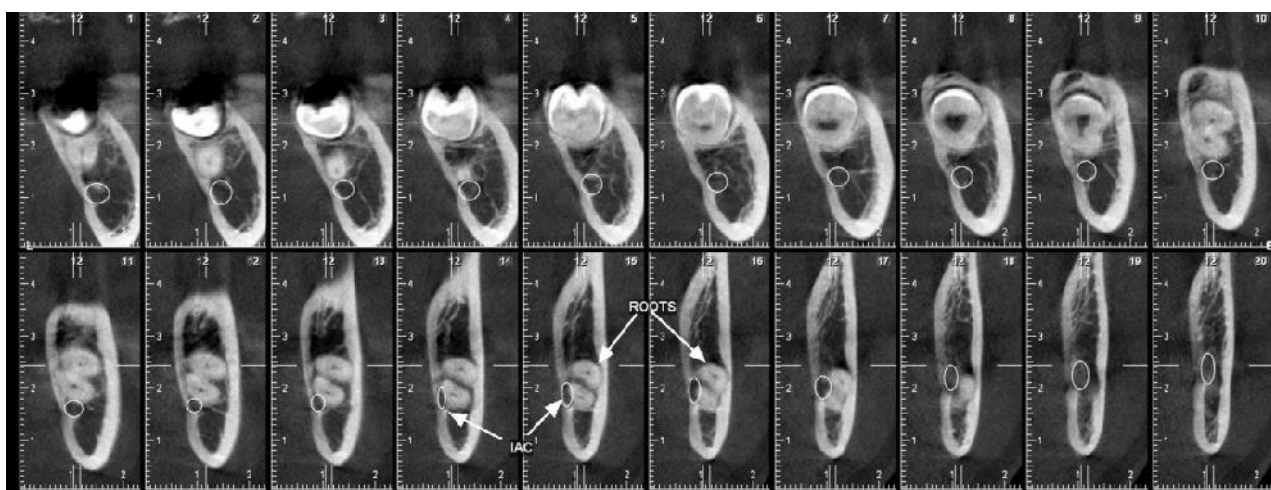
وصول: ۹۳/۰۱/۲۳ اصلاح نهایی: ۹۳/۱۰/۱۹ تأیید چاپ: ۹۳/۱۰/۲۲

مقدمه


یکی از اعمال جراحی رایج در دندانپزشکی، خارج ساختن دندان مولر سوم نهفته می‌باشد که علاوه بر درد و تورم، بروز ناهنجاری حسی به دنبال آسیب به عصب آلوئولار فک پایین (IAN) در آن محتمل است. شیوع این ناهنجاری در محدوده ۵/۵٪-۴/۰٪ گزارش شده است (۱). در بررسی روی ۵۰ دندان مولر سوم مندیبل، مشخص گردید سن بیمار، میزان تکامل ریشه‌ها، درجه نهفتگی و موقعیت رادیوگرافی کانال مندیبل، از عوامل پیش‌بینی‌کننده آسیب به عصب مندیبل می‌باشند (۲).

با تعیین موقعیت دندان مولر سوم نهفته و ارتباط آن با کانال آلوئولار فک پایین از طریق رادیوگرافی می‌توان احتمال بروز آسیب‌های وارده را کاهش داده و از عوارض و خطاهای حین جراحی کاست. هرچند استفاده از رادیوگرافی پانورامیک جایگاه خاصی در درمان‌های جراحی مولر سوم پیدا کرده است، ولی این تکنولوژی به دلیل عدم نمایش ضخامت استخوان و داشتن بزرگنمایی یا دیستورشن، به تدریج جای خود را به تکنولوژی‌های دیگری نظیر CT اسکن داده که با استفاده از آن می‌توان آناتومی بیمار را به صورت سه بعدی، با حداقل دیستورشن و در جهات مختلف مشاهده نمود (۳). روش تصویربرداری Cone-Beam CT، تکنولوژی نسبتاً جدیدی است که در آن از یک سنسور دوبعدی و پرتو مخروطی شکل به جای پرتوی

پروانه‌های شکل X-ray در CT معمولی استفاده می‌شود و شفافیت بالای تصویر در سمت اگزیمال نسبت به اسکنرهای معمولی CT، مزیت اصلی آن می‌باشد (۴). مزایای این تکنولوژی شامل کاهش مساحت مورد تابش، رزولوشن و دقت بالای تصویر، زمان اسکن کوتاه و سریع، کاهش میزان دوز اشعه تابش یافته به بیمار و نیز کاهش آرتیفکت فلزات در تصاویر می‌باشد. Jung و همکاران در سال ۲۰۰۸ ارتباط بین دندان‌های مولر سوم و کانال مندیبل را با استفاده از رادیوگرافی‌های پانورامیک و توموگرافی CBCT مقایسه کردند (۵). طبق یافته‌های CBCT، در ۵۸ مورد (۸۷/۹٪)، مولرهای سوم با کانال و ریشه تماس داشته، ۳۴ مورد (۵۱/۵٪) دارای موقعیت تختانی و ۲۲ کانال (۳۳/۳٪) نیز دارای موقعیت لینگویالی-تختانی بوده است. Ghaemini و همکاران در سال ۲۰۰۹ با وجود حساسیت بالا (۹۶٪)، اختصاصیت اندکی برای این سیستم گزارش کردند (به میزان ۲۳٪) (۶). آن‌ها موقعیت دندان‌های مولر سوم نهفته در ارتباط با کانال مندیبل را با استفاده از تکنیک توموگرافی Cone Beam و رادیوگرافی پانورامیک ارزیابی نمودند که براساس تصاویر CBCT، کانال مندیبل در ۴۹٪ موارد به صورت لینگویالی و در ۱۷٪ به صورت باکالی قرار گرفته بود و در بیمارانی که کانال مندیبل در آن‌ها به صورت لینگویالی قرار گرفته بود، در مقایسه با موارد باکالی؛ ریسک اکسپوز عصب بیشتر برآورد شد. در این مطالعه، رابطه دندان‌های مولر سوم نهفته مندیبل و کانال



شکل ۱- رابطه لینگویالی کانال دندان تحتانی نسبت به مولر سوم مندیبل در ناحیه تماس



شکل ۲- موقعیت میوانگولر مولر سوم مندیبل نسبت به مولر دوم

با توجه به مطالعات قبلی که شرایط نسبتا مشابهی داشتند تعیین گردید. این تعداد رادیوگرافی از میان مراجعین به این مرکز در سال‌های ۱۳۸۸-۱۳۸۹ که شرایط تحقیق را داشتند، انتخاب شدند. رادیوگرافی‌ها از بیمارانی تهیه شده بودند که برای بررسی دقیق‌تر موقعیت دندان مولر سوم نهفته فک پایین خود به این مرکز ارجاع داده شده بودند. علاوه بر این، تصاویر رادیوگرافی CBCT قبل از انجام جراحی دندان مولر سوم از بیماران تهیه شدند. از این بیماران، رادیوگرافی‌های پانورامیک در شرایط استاندارد تهیه شده و به دلیل وجود برخی علائم دال بر نزدیکی موقعیت کانال مندیولار با دندان مولر سوم نهفته مندیبل، برای بررسی‌های بیشتر، تحت تصویربرداری توموگرافی CBCT قرار گرفته بودند. این رادیوگرافی‌ها توسط دستگاه

دندانی تحتانی به همراه عوامل مؤثر بر افزایش ریسک تماس این دو ساختار با استفاده از رادیوگرافی CBCT (Cone-Beam Computed Tomography) در مراجعین به یک مرکز تخصصی رادیولوژی ارزیابی گردید تا میزان تأثیرگذاری این متغیرها و توانایی تصویربرداری CBCT در بررسی آن‌ها مشخص گردد.

روش بررسی

این مطالعه به صورت مقطعی (توصیفی-تحلیلی) روی ۱۹۱ رادیوگرافی CBCT تهیه شده از مراجعین به یک مرکز تخصصی رادیولوژی دهان، فک و صورت در شهر تهران انجام شد. تعداد نمونه‌ها

یافته‌ها

تحقیق حاضر روی رادیوگرافی‌های CBCT از ۱۹۱ بیمار (۵۸ مرد؛ ۳۰/۴٪، ۱۳۳ زن؛ ۶۹/۶٪) مراجعه‌کننده به یک مرکز تخصصی رادیولوژی دهان، فک و صورت در شهر تهران انجام شد. میانگین سنی بیماران مراجعه‌کننده به این مرکز برابر ۲۶/۱۷ سال و انحراف معیار سن آنان نیز معادل ۹/۴۸ سال برآورد گردید (با محدوده سنی برابر ۸۷-۱۶ سال). آزمون Chi-Square نشان داد فراوانی تماس بین دندان مولر سوم نهفته و کانال مندیبولار در زنان به صورت معنی‌داری بیشتر از مردان بوده است ($P=0/01$) (جدول ۱). براساس نتایج تحقیق، در بیمارانی که رابطه آناتومیکی مولر سوم مندیبل و کانال مندیبولار در آن‌ها به صورت باکالی بود (۹۹ نفر)، در ۷۰ (۷۰/۷٪) نفر، موقعیت کانال مندیبولار در تماس با مولر سوم مندیبل و در ۲۹ نفر (۲۹/۳٪)، هیچ تماسی بین موقعیت کانال مندیبولار و مولر سوم مندیبل دیده نشد. همچنین، در آنانی که رابطه آناتومیکی مولر سوم مندیبل و کانال مندیبولار به صورت لینگوالی قرار داشت (۶۹ نفر)؛ موقعیت کانال مندیبولار در ۶۸ نفر (۹۸/۶٪) در تماس با مولر سوم مندیبل و در ۱ نفر (۱/۴٪) بدون تماس با مولر سوم مندیبل قرار داشته است. علاوه بر این، از میان ۲۳ نفری که رابطه آناتومیکی مولر سوم مندیبل و کانال مندیبولار در آن‌ها به صورت تحتانی (خط وسط) قرار داشته است، در ۱۸ نفر (۷۸/۳٪)، موقعیت کانال مندیبولار در تماس با مولر سوم نهفته مندیبل و در ۵ نفر (۲۱/۷٪)، موقعیت کانال مندیبولار هیچ تماسی با مولر سوم نهفته مندیبل نداشته است. نتایج آزمون Chi-Square همچنین نشان داد رابطه آناتومیکی مولر سوم مندیبل و کانال

Promax 3D (FOV مدل Planmeca (Helsinki, Finland) $8 \times 8 \text{cm}$) تهیه شده و به وسیله نرم‌افزار Romexis بررسی شده بودند. در این تحقیق نهفتگی‌های دندان مولر سوم فک پایین شامل نهفتگی‌های استخوان، نسج نرم و دندان‌های نیمه نهفته بود. به دنبال مشاهده این رادیوگرافی‌ها، موقعیت کانال مندیبولار و دندان مولر سوم نهفته فک پایین (به صورت دارای تماس، بدون تماس به عنوان متغیر وابسته) با متغیرهای سن (سال: متغیر مستقل)، جنس (زن، مرد: متغیر مستقل)، فرم نهفتگی دندان (عمودی، افقی، مزیوانگولر، دیستوانگولر به عنوان متغیر مستقل) و رابطه آناتومیکی این دو ساختار (باکال، لینگوال، تحتانی و بین ریشه‌ها به عنوان متغیر مستقل) ارزیابی شد (اشکال ۱ و ۲). رادیوگرافی‌ها توسط یک متخصص رادیولوژی دهان، فک و صورت با سابقه کار کافی و آشنا به رادیوگرافی‌های CBCT انجام شد.

برای تجزیه و تحلیل داده‌ها در تحقیق حاضر از نرم‌افزار آماری SPSS نسخه ۱۵/۰ استفاده شد. پس از تعیین توزیع فراوانی متغیرهای فرم نهفتگی مولر سوم مندیبل، جنس و رابطه آناتومیکی مولر سوم مندیبل و کانال مندیبولار، رابطه آن‌ها با موقعیت کانال مندیبولار نسبت به مولر سوم مندیبل با استفاده از آزمون Chi-Square ارزیابی شد. همچنین، تفاوت سنی نمونه‌های دارای تماس و فاقد تماس موقعیت کانال مندیبولار نسبت به مولر سوم مندیبل با آزمون Student's t بررسی گردید. حد معنی‌داری آماری در تحقیق برابر ۰/۰۵ تعیین شده و در صورت برآورد P-value به میزان مساوی ۰/۰۵ یا کمتر از آن، تفاوت مورد نظر معنی‌دار لحاظ گردید (اشکال ۱ و ۲).

جدول ۱- فراوانی تماس موقعیت کانال مندیبولار نسبت به مولر سوم نهفته مندیبل در نقطه تماس برحسب جنس

جنس	تماس کانال مندیبولار و مولر سوم مندیبل		
	دارای تماس	بدون تماس	جمع
مرد	۴۱ نفر (۷۰/۷٪)	۱۷ نفر (۲۹/۳٪)	۵۸ (۱۰۰٪)
زن	۱۱۵ نفر (۸۶/۵٪)	۱۸ نفر (۱۳/۵٪)	۱۳۳ (۱۰۰٪)
کل	۱۵۶ نفر (۸۱/۷٪)	۳۵ نفر (۱۸/۳٪)	۱۹۱ نفر (۱۰۰٪)

مولر سوم مندیبل نداشته است ($P=0/1$) (جدول ۳).
 آزمون Student's t نیز نشان داد هیچ تفاوت معنی‌داری بین دو گروه از نظر سن وجود نداشته است ($P=0/21$)؛ علیرغم اینکه تماس موقعیت کانال مندیبولار با مولر سوم مندیبل در نمونه‌هایی با سن بیشتر مشاهده شد، این تفاوت خیلی قابل توجه و زیاد نبوده است.

مندیبولار اثر معنی‌داری بر تماس موقعیت کانال مندیبولار نسبت به مولر سوم مندیبل در نقطه تماس داشته و فراوانی تماس بیشتری در رابطه لینگوالی نسبت به موقعیت‌های باکالی و تحتانی مولر سوم مندیبل و کانال مندیبولار گزارش گردید ($P<0/001$) (جدول ۲).
 به علاوه طبق نتایج آزمون Chi-Square، فرم نهفتگی مولر سوم هیچ تأثیری بر تماس یا عدم تماس موقعیت کانال مندیبولار نسبت به

جدول ۲- فراوانی تماس موقعیت کانال مندیبولار نسبت به مولر سوم مندیبل در نقطه تماس برحسب رابطه آناتومیکی مولر سوم مندیبل و کانال مندیبولار

رابطه آناتومیکی مولر سوم مندیبل و کانال مندیبولار	تماس کانال مندیبولار و مولر سوم مندیبل		
	دارای تماس	بدون تماس	جمع
باکالی	۷۰ نفر (%۷۰/۷)	۲۹ نفر (%۲۹/۳)	۹۹ (%۱۰۰)
لینگوالی	۶۸ نفر (%۹۸/۶)	۱ نفر (%۱/۴)	۶۹ نفر (%۱۰۰)
تحتانی (خط وسط)	۱۸ نفر (%۷۸/۳)	۵ نفر (%۲۱/۷)	۲۳ نفر (%۱۰۰)
کل	۱۵۶ نفر (%۸۱/۷)	۳۵ نفر (%۱۸/۳)	۱۹۱ نفر (%۱۰۰)

جدول ۳- فراوانی تماس موقعیت کانال مندیبولار نسبت به مولر سوم مندیبل در نقطه تماس برحسب فرم نهفتگی مولر سوم مندیبل

فرم نهفتگی مولر سوم مندیبل	تماس کانال مندیبولار و مولر سوم مندیبل		
	دارای تماس	بدون تماس	جمع
عمودی (Upright)	۴۴ نفر (%۸۳/۰)	۹ نفر (%۱۷/۰)	۵۳ نفر (%۱۰۰/۰)
مزیوانگولر	۸۰ نفر (%۸۶/۰)	۱۳ نفر (%۱۴/۰)	۹۳ نفر (%۱۰۰/۰)
افقی	۳۲ نفر (%۷۱/۱)	۱۳ نفر (%۲۸/۹)	۴۵ نفر (%۱۰۰)
کل	۱۵۶ نفر (%۸۱/۷)	۳۵ نفر (%۱۸/۳)	۱۹۱ نفر (%۱۰۰)

بحث و نتیجه‌گیری

در جراحی‌های دندان‌های نهفته، احتمال آسیب به دیگر ساختارهای کالبدی پیرامون مانند کانال آلوئولار در فک پایین وجود دارد. علیرغم اینکه تحقیقات زیادی در بررسی دقت رادیوگرافی‌های پانورامیک یا توموگرافی (البته به میزان کمتر از تکنیک پانورامیک) انجام شده است. اینکه چه متغیرهایی با ریسک آسیب به عصب آلوئولار در بیماران تحت عمل ارتباط دارد، به صورت محدودی ارزیابی شده است. در این تحقیق، با استفاده از تصاویر CBCT متغیرهای مرتبط با افزایش ریسک تماس دو ساختار شناسایی گردید. رادیوگرافی پانورامیک شایع‌ترین تکنیک برای دستیابی به اهداف تشخیصی درباره ریسک آسیب به عصب آلوئولار می‌باشد که البته، این تصاویر در صورت کاربرد به تنهایی، محدودیت‌هایی در تعیین ساختارهای استخوانی دارند (۷). روش تصویربرداری Cone-Beam CT، تکنولوژی نسبتاً جدیدی است که به صورت اختصاصی برای تهیه تصاویر دقیق از ناحیه دهان، فک و صورت ابداع شده و مزایایی متعددی مانند رزولوشن و دقت بالا و کاهش میزان دوز اشعه تابش یافته به بیمار در مقایسه با برخی مدالیته‌ها در تصاویر دارد (۶).

براساس نتایج تحقیق حاضر، از کل نمونه‌های مورد بررسی در ۸۱/۷٪ موارد (۱۵۶ نفر از ۱۹۱ نفر) موقعیت کانال مندیبولار در تماس با مولر سوم مندیبل قرار داشته است که این وضعیت بیشتر در زنان مشاهده گردید. در این زمینه، Jung و همکاران در سال ۲۰۰۸ ارتباط بین دندان‌های مولر سوم و کانال مندیبل را با استفاده از توموگرافی CBCT بررسی و وجود تماس بین دو ساختار را در ۸۷/۹٪ از کل تصاویر گزارش کردند که در حد یافته‌های تحقیق حاضر می‌باشد (۵).

در تحقیق Hosseini Ghooshe و همکاران در سال ۲۰۰۸ در بررسی ارتباط آناتومیک دندان عقل و کانال مندیبل که با استفاده از تصاویر CT اسکن و رادیوگرافی پانورامیک انجام شده بود، بیشتر نمونه‌های دارای تماس در زنان قرار گرفته بودند (۸).

علاوه بر این، براساس نتایج تحقیق حاضر، از کل ۱۵۶ نمونه دارای تماس موقعیت کانال مندیبولار نسبت به مولر سوم مندیبل، ۴۴/۹٪ دارای رابطه باکالی، ۴۳/۶٪ دارای رابطه لینگوالی و ۱۱/۵٪ نیز

دارای رابطه تاختانی بین مولر سوم مندیبل و کانال مندیبولار بوده‌اند. در تحقیق Hosseini Ghooshe و همکاران در سال ۲۰۰۸ کانال‌ها در ۵۶/۲۵٪ موارد در سمت لینگوال، در ۴۴/۴٪ در زیر دندان و در ۵/۵٪ بین ریشه‌ها قرار گرفته بودند (۸). علاوه بر این، در مطالعات دیگری، محل کانال مندیبل در اغلب موارد در باکال دندان عقل (۹،۱۰) و در بررسی دیگری در ناحیه تاختانی این دندان ذکر گردیده است (۱۱).

علیرغم اینکه میانگین سنی نمونه‌های دارای تماس کانال مندیبولار با مولر سوم مندیبل از نظر آماری معنی‌دار نبوده است. این میانگین تا حدودی در نمونه‌های دارای تماس بیشتر از نمونه‌های فاقد تماس بوده است (۲۶/۵۸ سال در برابر ۲۴/۳۴ سال). علیرغم این یافته‌ها، طبق گزارش Valmaseda-Castellon و همکاران در سال ۲۰۰۱ سن بیمار ریسک آسیب به عصب آلوئول تاختانی را افزایش داده بود (۱۲).

بر این اساس، طبق داده‌های به دست آمده از تصویربرداری CBCT، ریسک آسیب به عصب یا اکسپوز عصب مندیبولار در زنان و در موارد موقعیت لینگوالی کانال نسبت به مولر سوم مندیبل در بیماران دارای تماس نزدیک بین این دو ساختار در تصاویر پانورامیک بیشتر بوده و جراح باید دقت لازم را در این موارد هنگام جراحی دندان مولر سوم داشته باشد.

از جمله محدودیت‌های این مطالعه می‌توان به عدم امکان استفاده از نظرات مشاهده‌گران مختلف در تحقیق و عدم کنترل نقش متغیرهای مختلف مانند مهارت رادیولوژیست، انتخاب روش مناسب و وضعیت بیمار در تحقیق به دلیل انجام بررسی روی تصاویر موجود اشاره نمود و پیشنهاد میشود علاوه بر رعایت این موارد، بین نتایج تصویربرداری به روش CBCT در سیستم‌های مختلف آن نیز مقایسه‌ای صورت گیرد.

تشکر و قدردانی

این مقاله منتج از پایان‌نامه به شماره ۴۸۵۲ مصوب دانشگاه علوم پزشکی و خدمات بهداشتی درمانی تهران می‌باشد که بدین وسیله تشکر می‌گردد.

منابع:

- 1- Carmichael FA, McGowan DA. Incidence of nerve damage following third molar removal. A west Scotland Oral Surgery Research Group Study. *Br J Oral Maxillofac Surg.* 1992;30(2):78-82.
- 2- Nagaraj M, Chitre AP. Mandibular third molar and inferior alveolar canal. *J Maxillofac Oral Surg.* 2009;8(3):233-6.
- 3- Lindh C, Petersson A, Klinge B, Nilsson M. Trabecular bone volume and bone mineral density in the mandible. *Dentomaxillofac Radiol.* 1997;26(2):101-6.
- 4- Ito K, Gomi Y, Sato S, Arai Y, Shimoda K. Clinical application of a new compact CT-system to assess 3-D images for the preoperative treatment planning of implants in the posterior mandible A case report. *Clin Oral Implants Res.* 2001;12(5):539-42.
- 5- Jung YH, Nah KS, Cho BH. Assessment of the relationship between the mandibular third molar and the mandibular canal using panoramic radiograph and cone-beam computed tomography. *Korean J Oral Maxillofac Radiol.* 2008;38(3):163-7.
- 6- Ghaemini H1, Meijer GJ, Soehardi A, Borstlap WA, Mulder J, Bergé SJ. Position of the impacted third molar in relation to the mandibular canal. Diagnostic accuracy of cone beam computed tomography compared with panoramic radiography. *Int J Oral Maxillofac Surg.* 2009;38(9):964-71.
- 7- Pawelzik J, Cohnen M, Willers R, Becker J. A comparison of conventional panoramic radiographs with volumetric computed tomography assessment of impacted mandibular third molars. *J Oral Maxillofac Surg.* 2002;60(9):979-84.
- 8- Hosseini Ghoosheh SM, Asadi Samani SH, Shahidi SH, Zamiri B, Asadi Samani SH. The anatomical relationship between mandibular teeth roots and mandibular canal in panoramic radiographies and CT scan. *Zahed J Res Med Sci.* 2008;10(2):227-35.
- 9- Fanourakis J, Kamberos S, Kolokoudias M, Zografos J. Topographic evaluation of the impacted mandibular third molar. *Greek J Oral Maxillofac surg.* 1990;5(3):115-9.
- 10- Xu GZ, Yang C, Fan XD, Yu CQ, Cai XY, Wang Y, et al. Anatomic relationship between impacted third mandibular molar and the mandibular canal as the risk factor of inferior alveolar nerve injury. *Br J Oral Maxillofac Surg.* 2013;51(8):e215-9.
- 11- Yamada T1, Ishihama K, Yasuda K, Hasumi-Nakayama Y, Ito K, Yamaoka M, et al. Inferior alveolar nerve canal and branches detected with dental cone beam computed tomography in lower third molar region. *J Oral Maxillofac Surg.* 2011;69(5):1278-82.
- 12- Valmaseda-Castellon E, Berini-Aytes L, Gay-Escoda C. Inferior alveolar nerve damage after lower third molar surgical extraction: a prospective study of 1117 surgical extractions. *Oral Surg Oral Med Oral Pathol Oral Radiol Endod.* 2001;92(4):377-83.