

## بررسی کلینیکی کاربرد فراورده ماتریکس مینا در پوشش سطوح عریان ریشه

دکتر علی اکبر خوشخونزاد\* - دکتر سیدعلی اصغر میرعمادی\*\* - دکتر رخساره صادقی\*\*\*

\* دانشیار گروه آموزشی پریودنتیکس دانشکده دندانپزشکی دانشگاه علوم پزشکی و خدمات بهداشتی درمانی تهران

\*\* استادیار گروه آموزشی پریودنتیکس دانشکده دندانپزشکی دانشگاه علوم پزشکی و خدمات بهداشتی تهران

\*\*\* استادیار گروه آموزشی پریودنتیکس دانشکده دندانپزشکی دانشگاه شاهد

**Title: Clinical Evaluation of Enamel Matrix Derivative in the Treatment of Human Gingival Recession**

**Authors:** Khoshkhoo Nejad AA. \* Associate Professor, Miremadi SA. \* Assistant Professor, Sadeghi R. \*\* Assistant Professor

**Address:** \* Dept. of Periodontics, Tehran University of Medical Sciences.

\*\* Dept. of Periodontics, Shahed University of Medical Sciences.

**Abstract:** Covering denuded root surface is an important part of periodontal therapy. The purpose of this study was to evaluate the clinical effect of Enamel Matrix derivative (EMD) with coronally advanced flap in root coverage. Twenty-one patients with twenty-seven Miller class I isolated buccal gingival recession were chosen. Fifteen teeth were treated with EMD as test group and twelve teeth with coronally flap as control group. Recession Depth (RD), Recession Width (RW), width of Keratinized Tissue (KT), were measured at baseline and 1, 3, and 6 months after treatment. Probing Pocket Depth (PPD) and Probing Attachment Level (PAL) were recorded at baseline, 3 and 6 months after operation. Two recession defects were excluded from the test group.

Root Coverage mean of 78% was gained in the test group and 52% in the control group. A statistically significant reduction in RD, RW, KT, and PAL was observed in the test group before and after treatment. Similar results were observed in the control group in RD, KT, and PAL. There was statistically significant difference between the test and the control group in RD, and PAL after treatment. It is concluded that root coverage can be obtained by both procedures, but EMD with coronally advanced flap is more effective.

**Key Words:** Enamel Matrix- Gingival Recession- Denuded Root Surface

*Journal of dentistry Tehran University of Medical Sciences (Vol.: 12, N.3&4, 2000)*

### چکیده

هدف از این مطالعه ارزیابی کلینیکی و بیومتریکی کارایی فراورده ماتریکس مینا همراه با Coronally Advanced Flap در پوشش سطوح عریان ریشه و مقایسه آن با روش Coronally Advanced Flap بدون کاربرد ماده می باشد. ۲۱ بیمار با ۲۷ دندان دارای تحلیل لثه کلاس یک میلر انتخاب شدند. در ۱۵ دندان از روش کرونالی فلیپ همراه با فراورده ماتریکس مینا (گروه آزمایش) و در ۱۲ دندان فقط از روش کرونالی فلیپ جهت پوشش دادن به سطح ریشه استفاده شد (گروه کنترل).

متغیرهای مورد بررسی عبارت بودند از ارتفاع تحلیل (RD)، پهناي تحلیل (RW) و پهناي بافت کراتینه‌زده (KT) که قبل از عمل، ۳، ۶ و ۱۲ ماه بعد از عمل مورد ارزیابی قرار گرفتند؛ عمق پاکت (PD) و حد چسبندگی (PAL) قبل از عمل، ۳ و ۶ ماه بعد از عمل ثبت شدند. نتایج آماری در ۱۳ بیمار از ۱۵ بیمار گروه آزمایش بررسی شد. میزان پوشش ریشه (Root Coverage) (RC) که براساس ارتفاع تحلیل محاسبه می‌شود، بعد از عمل در گروه آزمایش ۷۸ درصد و در گروه کنترل ۵۲ درصد بود. آنالیز آماری نشان داد که گروه آزمایش از لحاظ میزان پوشش سطح ریشه، RD، RW، KT و PAL ۶ ماه پس از عمل نسبت به قبل از عمل، تفاوت معنی‌داری را نشان می‌دهد. این تفاوت در گروه کنترل در میزان پوشش سطح ریشه، RD، KT و PAL مشاهده شد و مقایسه دو گروه آزمایش و کنترل پس از درمان تفاوت معنی‌داری را در متغیرهای RD و PAL بین دو گروه نشان داد.

می‌توان چنین استنتاج کرد که با هر دو روش درمانی مورد استفاده در این تحقیق، امکان دستیابی به پوشش سطوح عریان ریشه وجود دارد؛ ولی استفاده از فراورده ماتریکس مینا همراه با کرونالی فلیپ در مقایسه با کرونالی فلیپ به تنهایی مؤثرتر است.

کلیدواژه‌ها: ماتریکس مینا - تحلیل لثه - سطح عریان ریشه

مجله دندانپزشکی دانشگاه علوم پزشکی و خدمات بهداشتی، درمانی تهران (دوره ۱۲، شماره ۳ و ۴، سال ۱۳۷۸)

## مقدمه

تحلیل لثه یا عریان شدن سطح ریشه یافته نسبتاً شایعی در بالغین است و شیوع و شدت آن نیز با بالا رفتن سن افزایش می‌یابد؛ اگر چه تحلیل لثه بندرت منجر به از دست رفتن دندان می‌شود، اما اغلب بیمار از حساسیت ریشه یا ظاهر نازیبای آن شکایت دارد. از طرفی دیگر مشکل بودن کاربرد مسواک در نواحی دارای تحلیل عمیق یا بروز درد و ناراحتی در موقع مسواک زدن ریشه‌های حساس، مانع از کنترل پلاک دقیق توسط بیمار می‌شود که نتیجه آن تجمع پلاک بیشتر، ایجاد آماس پایدار و احتمالاً تحلیل بیشتر لثه خواهد شد. سایش و نیز پوسیدگی سطح ریشه از دیگر عوارض تحلیل لثه می‌باشد.

پوشاندن سطوح عریان ریشه از مدت‌ها پیش از اهداف درمانی‌های پرپودنتال بوده است و روش‌های درمانی متعددی شامل انواع پیوندهای آزاد و پایه‌دار در این رابطه ابداع شده‌اند (۱، ۲، ۳، ۴، ۵، ۶). مطالعات هیستولوژیک نشانگر این است که درمانی‌های متعارف پرپودنتال منجر به تشکیل Long Junctional Epithelium، بدون یا با اندکی New Connective Tissue Attachment می‌شود. اگر چه Long Junctional Epithelium قابل قبول است ولی هدف اصلی در درمان، Connective Tissue Attachment، می‌باشد.

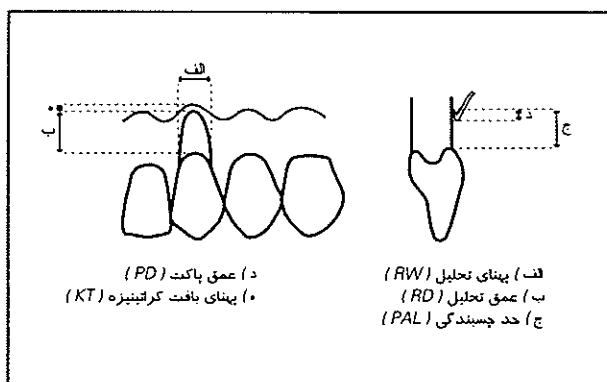
شواهد زیادی وجود دارد که بافتهای پرپودنتال حاوی سلول‌هایی هستند که توانایی بازسازی پرپودنشیم از دست رفته یعنی ساخت سمان جدید، لیگامان پرپودنت (PDL) و استخوان جدید را دارا می‌باشند. در این راستا روش‌های درمانی خاصی جهت برقراری مجدد بافتهای نگهدارنده (Supporting) دندان معرفی شدند که در رابطه با درمان تحلیلهای لثه‌ای می‌توان به تغییر دادن سطح ریشه دندان، GTR یا ترکیبی از اینها اشاره کرد (۷، ۸، ۹).

یک راه جدید برای بازسازی پرپودنشیم تلاش جهت تقلید وقایعی است که در حین تکامل ریشه دندان رخ می‌دهد. تشکیل ریشه به وسیله غلاف اپی‌تلیالی هر توئیگ

آغاز و کنترل می‌شود (۱۰). این غلاف از گسترش اپیکالی ارگان دندانی (Dental Organ) تشکیل می‌شود (۱۰، ۱۱). لایه داخلی غلاف ریشه که از گسترش لایه آملوبلاست تاج به وجود می‌آید، به صورت سلول‌های کوتاهی باقی می‌ماند و بطور نرمال مینا نمی‌سازد. سمنتوزنز اولیه و ساخته شدن عاج ریشه بسیار به هم وابسته‌اند (۱۱، ۱۲). غلاف ریشه سبب تمایز سلول‌های ادنتوبلاست از سلول‌های مزانشیمال دنتال پایلا می‌شود. سلول‌های ادنتوبلاست یک لایه Mantle Preadentia را در تماس با بازال لامینای غلاف ریشه می‌سازند (۱۱، ۱۲). وقتی اولین لایه عاج ساخته شد، غلاف ریشه یکپارچگی و تماس نزدیک خود با سطح ریشه را از دست می‌دهد (۱۲). تصور بر این بود که بعد از پاره شدن غلاف ریشه، سلول‌های مزانشیمال فولیکول دندانی، در تماس با عاج تازه تشکیل شده، قرار می‌گیرد و به سمنتوبلاست متمایز می‌شوند؛ با این وجود کنار هم قرار دادن لایه‌های عاج ریشه و سلول‌های فولیکول دندانی نشان داده است که قرارگرفتن سلول‌های فولیکول دندانی در مجاورت یک سطح عاجی برای تمایز سمنتوبلاست‌ها کافی نیست و یک‌سری پروتئین‌های وابسته به مینا در این امر نقش دارند (۱۱).

Slavkin و Boyde در سال ۱۹۷۵ و Slavkin در سال ۱۹۷۶ دریافتند که سلول‌های لایه داخلی غلاف اپی‌تلیالی هر توئیگ یک‌سری پروتئین‌های وابسته به مینا ترشح می‌کنند که در تشکیل سمان بدون سلول نقش دارند (۱۵، ۱۴)؛ این عقیده با مطالعات محققین دیگر نیز تأیید شده است (۱۱)؛ به علاوه به نظر می‌رسد که سلول‌های مجاور سطح ریشه، حامل پیامی نه فقط برای تشکیل سمان بدون سلول بلکه برای ساخت لیگامان پرپودنتال و استخوان آلوئل نیز می‌باشند (۱۶). مطالعات تجربی حاکی است که این امر هم در حضور ماتریکس مینای اندوژن (با منشاء داخلی) و هم اگزوژن (با منشاء خارجی) اتفاق می‌افتد. در حال حاضر (۱۹۹۷) مطالعاتی در رابطه با کاربرد ماتریکس مینا جهت بازسازی نقایص داخل استخوانی

دقت ۰/۱ میلی متر صورت گرفت. پهنای لته کراتینیزه نیز توسط کولیس و با دقت ۰/۱ میلی متر اندازه گیری شد. عمق پاکت (PD) و حد چسبندگی (PAL) توسط پروب ویلیامز و با دقت ۱ میلی متر محاسبه شد (تصویر شماره ۱).



تصویر شماره ۱- شاخصهای کلینیکی ارزیابی شده

نمونه گیری به صورت غیر تصادفی انجام شد که شامل ۲۱ بیمار دارای ۲۷ ناحیه تحلیل بود. بیماران به طور تصادفی در گروه آزمایش و کنترل قرار داده شدند؛ بدین ترتیب که ۱۳ بیمار با ۱۵ تحلیل در گروه آزمایش و ۱۱ بیمار با ۱۲ تحلیل در گروه کنترل قرار گرفتند. از دندانهای مورد بررسی، ۱۲ دندان متعلق به فک پایین و ۱۵ دندان متعلق به فک بالا بودند. تعداد کل بیماران برابر ۲۱ نفر شامل ۱۱ زن و ۱۰ مرد بود. دامنه سنی ۱۷ تا ۵۷ سال و متوسط سنی ۴۰/۶ سال بود. این بیماران از بین مراجعین به بخش پرودنتیکز دانشکده دندانپزشکی دانشگاه علوم پزشکی تهران و یک مطب (متعلق به یکی از نویسندگان) انتخاب شدند.

### معیارهای ورود به مطالعه:

- ۱- بیماران دارای تحلیل لته ایزوله کلاس یک میلر به ارتفاع حداقل ۲/۵ میلی متر در دندانهای قدامی یا پره مولر باشند.
- ۲- در اندازه گیری با پروب دارای حداقل ۲ میلی متر لته کراتینیزه باشند.

پریدنتال در انسان (۱۶) و Dehiscence های تجربی در سطح ریشه (۱۷، ۱۸، ۱۹) انجام شده و نتایج موفقیت آمیزی حاکی از رژنراسیون به دنبال داشته است. اطلاعات موجود حامی این فرضیه است که Enamel Matrix Derivative (EMD) در محل، به عنوان ماتریکسی برای سلولها عمل می کند. EMD تحت شرایط In Vitro تجمعات پروتئینی تشکیل می دهد؛ این تجمعات که در pH و دمای فیزیولوژیک ایجاد می شوند، محیط مناسبی را برای تکثیر و تمایز سلولها جهت بازسازی بافت فراهم می کنند (۱۰). با توجه به این که کاربرد نظریه تأثیر ماتریکس مینا در سمنتوزن به تازگی مطرح شده و در رابطه با تأثیر آن در پوشش دادن به سطوح عریان ریشه مطالعه ای انجام نشده است، هدف کلی در این مطالعه بررسی نتایج کلینیکی کاربرد ماتریکس مینا در پوشش ریشه های دارای تحلیل لته در انسان می باشد.

### روشها و مواد

ماده مورد استفاده در این مطالعه ماتریکس مینای دندان (EMD)\* می باشد. براساس نتایج مطالعات ذکر شده این ماده از پروتئین هایی تهیه می شود که به خانواده آملوژنین که جزء هیدروفوب ماتریکس مینا است، تعلق دارند (۱۷). این پروتئینها از مینای در حال تکامل خوک گرفته می شوند و به شکل لئوفیلیزه و استریل آماده می شوند. EMD یک ماده Implantable قابل جذب است (۱۶).

این مطالعه از نوع Controlled Randomized Clinical Trial می باشد. جمعیت هدف، بیماران دارای تحلیل لته کلاس یک میلر می باشد. متغیرهای وابسته این مطالعه عبارتند از: عمق تحلیل (RD)، پهنای تحلیل (RW)، پهنای بافت کراتینیزه (KT)، عمق پاکت (PD)، حد چسبندگی (PAL).

اندازه گیری عمق تحلیل (RD) از CEJ تا لبه لته و پهنای تحلیل (RW) در ناحیه CEJ توسط کولیس و با

\*Emdogain from BIORA AB, Malmo Sweden

کرونالی کردن فلپ، بافت فلپ در ناحیه پایی‌ها روی یک بستر خون‌رسان قرار گیرد؛ سپس دو برش عمودی در Line Angle مزیال و دیستال دندانهای مجاور داده می‌شد (تصویر شماره ۲-ب).

امتداد برشهای عمودی از خط موکوژنژیوال (MGL) عبور می‌کرد. این برشها توسط یک برش افقی که از داخل سالکوس می‌گذشت، به هم وصل می‌شد. فلپ Full-Thickness کنار زده می‌شد تا حدی که ۲-۳ میلی‌متر از استخوان در ناحیه میانی ریشه قابل مشاهده گردد (تصویر شماره ۲-ج)؛ پس از آن به منظور متحرک شدن فلپ و امکان کرونالی کردن آن، یک برش افقی در پریوستوم قاعده فلپ ایجاد می‌شد و از اینجا فلپ به صورت Partial Thickness کنار زده می‌شد. Dissection تا زمانی که فلپ بتواند بطور Passive روی ناحیه تحلیل را تا حد CEJ بیوشاند، ادامه پیدا می‌کرد. بستری که فلپ روی آن قرار می‌گرفت و نیز خود فلپ به میزان کافی ترمیم می‌شد تا فلپ بخوبی با بسترش تطابق پیدا کند. فلپ بطور شل به وسیله یک Sling Suture بدون گره‌زدن بخیه می‌شد تا بعد از به کار بردن ماده هرچه سریعتر ناحیه عمل بسته شود (تصویر شماره ۲-د)؛ بعد از شستشو، سطح ریشه به وسیله ژل اسید ارتوفسفریک ۳۷ درصد به منظور حذف لایه اسمیر به مدت ۱۵ ثانیه اچ می‌شد و سپس بخوبی توسط سالیس شستشو داده می‌شد؛ بلافاصله در حالی که هیچ‌گونه بزاق و خونی ناحیه اچ شده را آلوده نکرده، ژل محتوی ماتریکس مینا که از قبل آماده شده بود، از اپیکالی‌ترین قسمت تحلیل در ناحیه قرار داده می‌شد تا ناحیه تحلیل را بطور کامل بیوشاند. بعد از کاربرد ماده در سطح ریشه طبق مقالات موجود، ماده به سطح ریشه می‌چسبد و یک ماتریکس نامحلول را تشکیل می‌دهد؛ در آخر کار بخیه قبلی محکم می‌شد و برشهای عمودی به وسیله بخیه Intenupted Fig.C بطور کامل بسته می‌شدند. از نخ بخیه سیلک ۴-۰ برای بخیه زدن استفاده می‌شد (تصویر شماره ۲).

۳- ضخامت بافت لثه حداقل ۱ میلی‌متر باشد.

۴- دارای مشکل حساسیت سطح ریشه یا زیبایی باشند.

۵- بهداشت بیمار قبل از جراحی به حد مطلوب رسیده باشد.

۶- تمایل و توانایی مراجعه‌های مقرر را داشته باشد.

### معیارهای خروج از مطالعه:

۱- بیماران دارای مشکلات سیستمیک تأثیرگذار روی پاسخ نسج به درمان

۲- مصرف دخانیات (بیش از ۱۰ سیگار در روز)

۳- عمق سالکوس بیشتر از ۲ میلی‌متر در قسمت میانی

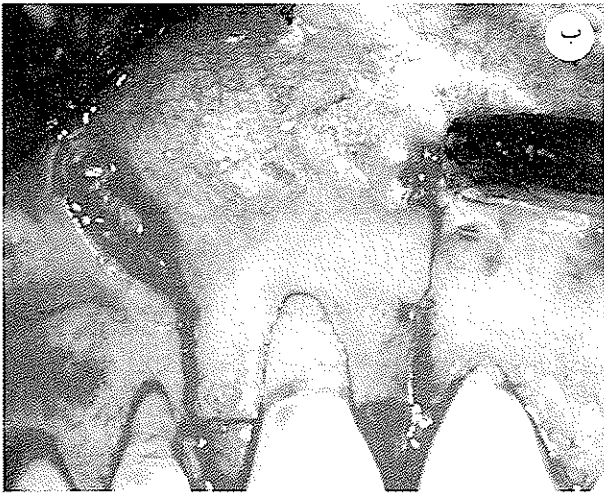ریشه و ۳ میلی‌متر در قسمت پروگزیمال دندان مورد نظر

۴- دندان غیر زنده (Non Vital)

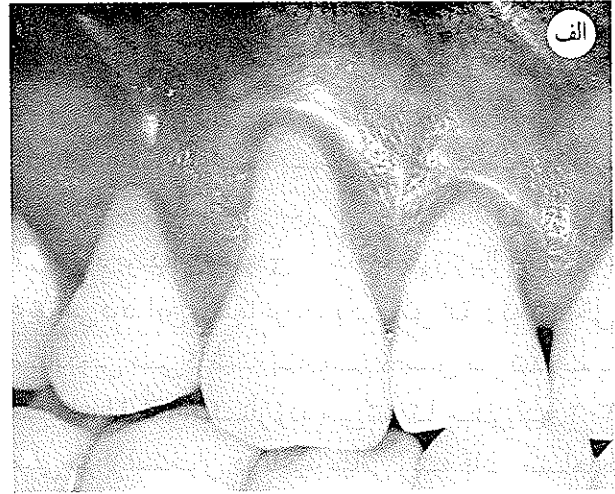
از آنجایی که بیماران انتخاب شده از لحاظ پریودنتالی سالم بودند، نیاز به مرحله ۱ درمان پریودنتال در آنها حداقل بود. در این مرحله تغییر و تکمیل روشهای پلاک کنترل، جرمگیری، Root Planing (RP) و اندازه‌گیری اندکس پلاک (PI) (۱۹۴۶) Silness & Loe صورت گرفت و تا زمانی که PI به کمتر از ۱ نرسید، مرحله جراحی آغاز نشد؛ همچنین اتیولوژی تحلیل مورد بررسی قرار می‌گرفت و تلاش جهت حذف آن بود. اکلوژن بیماران نرمال بود و نیاز به اصلاح نداشت. فنوم‌کشنده نیز در نواحی تحلیل وجود نداشت.

همه شاخصها قبل از جراحی اندازه‌گیری می‌شدند. KT, RW, RD در ماههای اول، سوم و ششم بعد از جراحی دوباره اندازه‌گیری شدند. PD و PAL ماه سوم و ششم بعد از جراحی اندازه گرفته شدند. مراحل جراحی در گروه آزمایش:

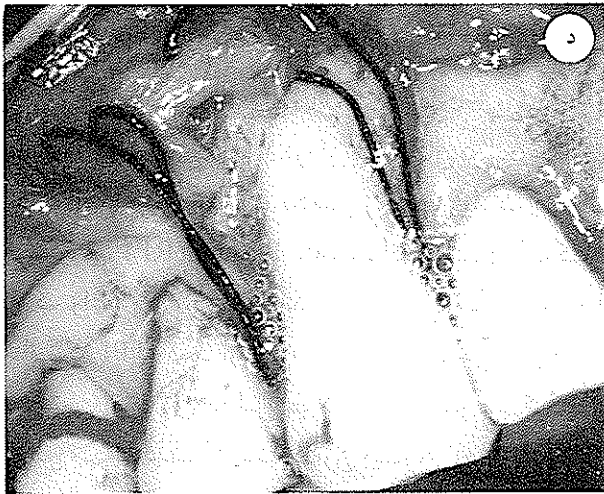
ابتدا از بیماران خواسته می‌شد که دهان خود را به مدت ۱ دقیقه توسط کلرگزیدین (CHX) ۰/۲ درصد شستشو دهند. ناحیه عمل به روش Infiltration بی‌حس می‌شد؛ سپس سطح ریشه RP می‌شد. توسط تیغ بیستوری شماره ۱۵ اپی تلیوم و اندکی از بافت همبند پایی در سمت فاسیال به صورت Partial-Thickness و به شکل یک مثلث که ارتفاع آن برابر ارتفاع تحلیل بود، برداشته می‌شد تا پس از



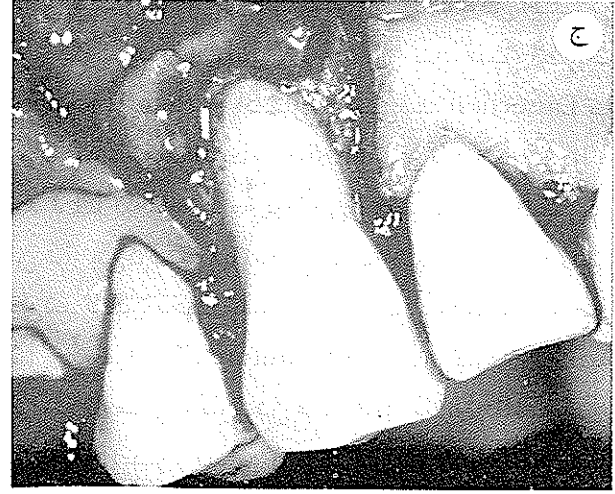ب) برشهای عمودی و افقی



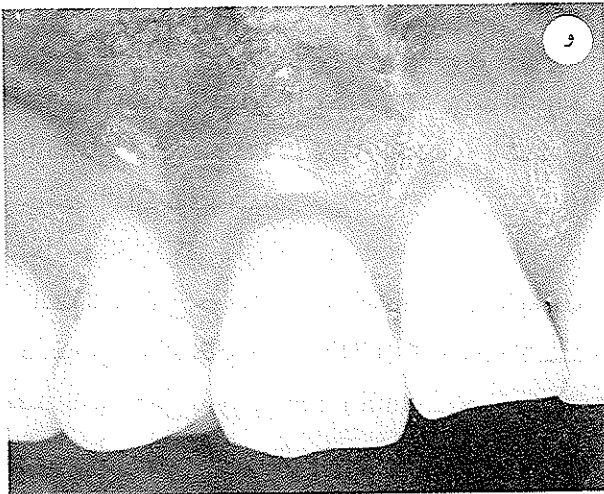الف) ناحیه تحلیل در دندان کائین قبل از جراحی



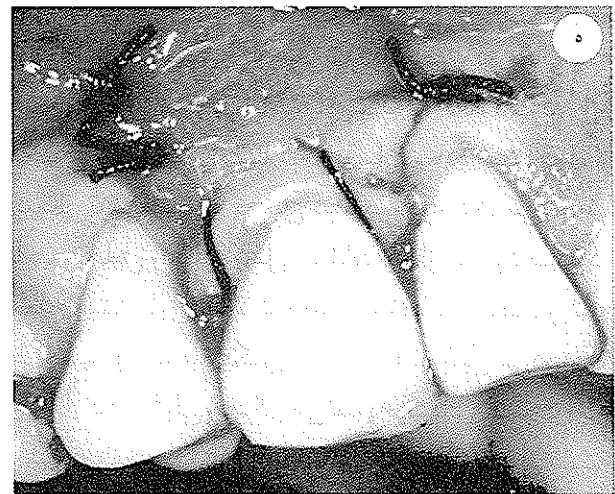
د) بخیه اولیه و کاربرد EMD در سطح دندان بعد از اچ کردن



ج) کنار زدن فلپ بصورت Full Thickness



و) ترمیم بعد از ۶ ماه



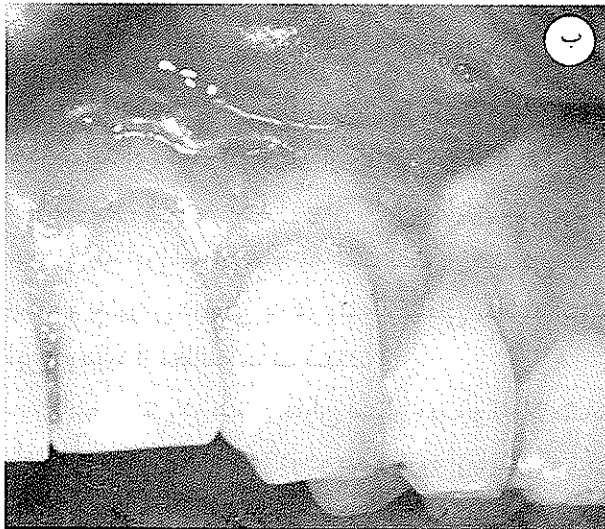
ه) نمای ناحیه بعد از بخیه زدن

تصویر شماره ۲- مراحل انجام کار

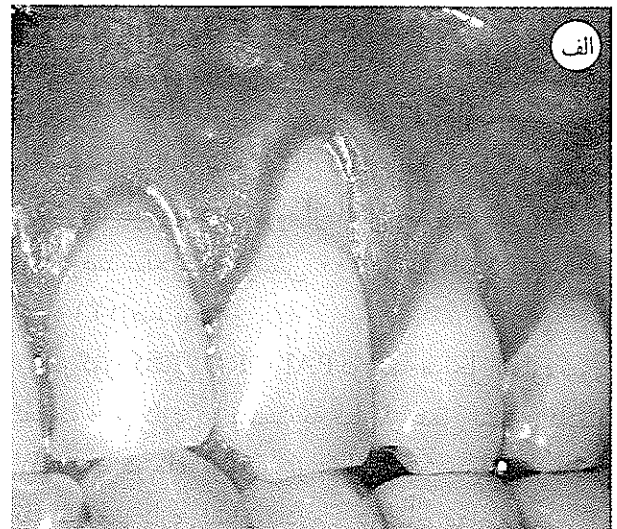
ادامه دهند. آنتی بیوتیک آموکسی سیلین ۵۰۰ میلی گرمی هر ۸ ساعت یک بار به مدت ۷ روز و مسکن استامینوفن یا مگنامیک اسید هر ۶ ساعت یک بار تا زمان وجود درد برای بیماران تجویز می شود. به بیماران دستور داده می شد که تا مدت ۳ هفته بعد از عمل از کاربرد مسواک و نخ و سایر وسایل کمک بهداشتی در ناحیه عمل خودداری کنند. بعد از این مدت مسواک زدن باید به آرامی و به روش Roll در ناحیه عمل صورت گیرد؛ هیچ وسیله تمیز کننده سالکولار یا اینتر پروگزیمال نباید تا ۶ هفته بعد از عمل به کار رود. برداشتن بخیه ها ۱۰-۱۴ روز بعد از عمل زمانی که حد فاصل فلپ و ریشه تثبیت شود، صورت می گرفت.

مراحل جراحی در گروه کنترل مشابه گروه آزمایش بود؛ با این تفاوت که هیچ ماده ای در سطح ریشه به کار برده نشد. لازم به ذکر است که ماده مورد استفاده شامل دو ویال است؛ یکی حاوی محلول حامل یا Vehicle Solution و دیگری حاوی ماتریکس مینا (این دو باید تقریباً ۱۵ دقیقه قبل از مصرف با هم مخلوط می شدند). ماده باید ظرف ۲ ساعت مصرف می شد و بعد از این زمان، باقیمانده ماده باید دور ریخته می شد.

در پایان عمل از بیماران خواسته می شد که ناحیه عمل را توسط CHX ۰/۲ درصد به مدت ۱ دقیقه شستشو دهند و این عمل را در منزل روزی ۲ بار تا ۶ هفته بعد از جراحی

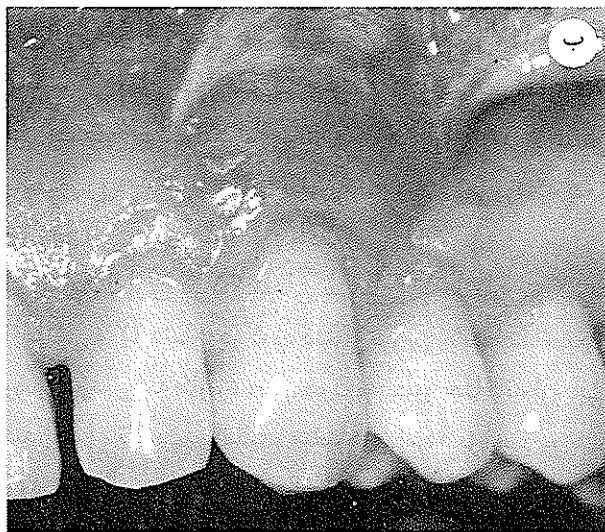


ب) نمای ۶ ماه پس از عمل

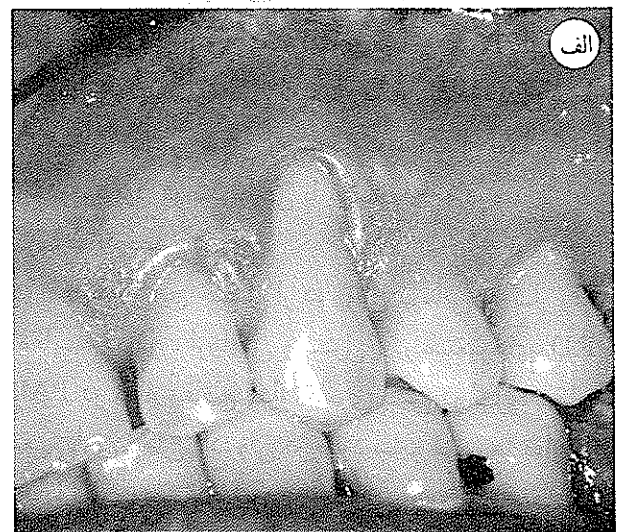


الف) نمای قبل از عمل

تصویر شماره ۳



ب) نمای ۶ ماه پس از عمل



الف) نمای قبل از عمل

تصویر شماره ۴

## یافته‌ها

تعداد ۲۷ دندان دارای تحلیل لثه، ۱۵ دندان در گروه آزمایش و ۱۲ دندان در گروه کنترل بر اساس معیارهای ذکر شده، مورد مطالعه قرار گرفتند (تصویرهای شماره ۲، ۳ و ۴). از تمام بیماران خواسته شد که ۲ روز بعد از جراحی جهت کنترل ناحیه عمل مراجعه کنند. هیچ کدام از بیماران در این زمان عارضه‌ای نداشتند؛ هیچ گونه تورمی در بافت‌های اطراف وجود نداشت و میزان درد نیز بسیار کم بود؛ فقط در یکی از بیماران گروه آزمایش هماتوم و تورم خارج دهانی به میزان مختصر در مجاور ناحیه عمل دیده شد. فلپ در محلی که هنگام جراحی تثبیت شده بود، قرار داشت. در دو نفر از اولین بیماران مورد مطالعه در گروه آزمایش حدود ۱۰ روز بعد از جراحی یک شکاف در سمت مزبال مشاهده شد و در معاینه‌ای که ۲۰ روز بعد از جراحی انجام شد، لبه لثه جدا شده بود و ناحیه تحلیل بطور کامل نمایان شده بود؛ از آنجایی که این امر احتمالاً به علت نقص تکنیکی بوده است و به روش درمانی به کار رفته ارتباطی نداشته است، این دو مورد از مطالعه حذف شدند.

کانتور بافتی در همه بیماران بسیار خوب و کاملاً مشابه بافت‌های مجاور بود؛ به جز در دو بیمار گروه آزمایش که یک هفته بعد از جراحی در ناحیه عمل برجستگی‌های کوچکی مشاهده شد. در یکی از این دو بیمار کانتور بافت حدود ۲ ماه بعد از عمل کاملاً طبیعی و مشابه بافت‌های اطراف شد؛ ولی در بیمار دیگری چند برجستگی کوچک تا حدود ۲/۵ ماه بعد از عمل هنوز قابل مشاهده بود که در این زمان فرم آن تصحیح شد. رنگ بافت در یک ماه اول بعد از عمل بخصوص در ناحیه موکوزا بطور مشخص قرمز بود که بعد بتدریج این قرمزی کاهش یافت.

نتایج آماری در ۲۵ دندان شامل ۱۳ دندان در گروه آزمایش و ۱۲ دندان در گروه کنترل بررسی شد. ابتدا نتیجه روش درمانی به کار رفته در هر گروه بطور جداگانه ارزیابی شد، یعنی تفاوت میانگین متغیرهای مورد بررسی در هر گروه قبل از عمل با ۳، ۱ و ۶ ماه بعد از عمل آزمون شد؛ بدین منظور از آزمون تفاوت میانگین گروه‌های

غیرمستقل (وابسته) همنا استفاده شد. در مرحله بعد دو گروه درمانی آزمایش و کنترل در هر یک از متغیرها با هم مقایسه شدند. جهت این مقایسه آزمون t انجام شد.

جهت محاسبه و تعیین درصد پوشش سطح ریشه (Root Coverage=RC) بر اساس عمق تحلیل بعد از ۶ ماه، از فرمول زیر استفاده شد:

$$RC = \frac{RD^0 - RD^6}{RD^0}$$

RD<sup>0</sup>= ارتفاع تحلیل قبل از جراحی

RD<sup>6</sup>= ارتفاع تحلیل ۶ ماه پس از جراحی

در گروه آزمایش کاهش معنی‌داری در متغیرهای RW، RD و PAL در کلیه مقاطع اندازه‌گیری مشاهده شد. پهنای KT نیز در هر سه مقطع اندازه‌گیری، افزایش قابل توجهی از لحاظ آماری نشان داد. PPD تفاوت معنی‌داری را نسبت به قبل از عمل نشان نداد (جدول شماره ۱). درصد پوشش سطح ریشه در گروه آزمایش بعد از ۶ ماه ۷۸ درصد بود. درصد نواحی که پوشش ۱۰۰ درصد داشتند، در این گروه ۳۱ درصد بود.

در گروه کنترل RD و PAL در همه مراحل اندازه‌گیری تفاوت معنی‌داری را نسبت به قبل از عمل نشان دادند. RW فقط در ماه اول پس از عمل نسبت به قبل از عمل تفاوت معنی‌داری نشان داد؛ ولی در سایر مقاطع یعنی ۳ و ۶ ماه بعد نسبت به قبل از عمل تفاوت معنی‌داری نشان نداد. متغیر KT فقط ۳ و ۶ ماه بعد از عمل نسبت به قبل از عمل افزایش قابل ملاحظه آماری نشان داد. PPD تفاوت معنی‌داری نسبت به قبل از عمل نشان نداد (جدول شماره ۱). میزان پوشش سطح ریشه در گروه کنترل بعد از ۶ ماه ۵۲ درصد بود. درصد نواحی با پوشش ۱۰۰ درصد در این گروه ۲۵ درصد بود.

مقایسه نتایج حاصل از دو روش درمانی به کار رفته (مقایسه دو گروه آزمایش و کنترل) در متغیرهای RD و PAL در تمام مقاطع اندازه‌گیری بین دو گروه تفاوت معنی‌داری نشان داد؛ ولی در مورد سایر متغیرها تفاوت از لحاظ آماری معنی‌دار نبود.

جدول شماره ۱ - متوسط شاخصهای مورد بررسی در گروههای آزمایش و کنترل بر حسب میلی متر

(PAL) حد چسبندگی		(PPD) عمق پاکت		(KT) پهنای بافت کراتینیزه		(RW) پهنای تحلیل		(RD) ارتفاع تحلیل		متغیرها	
گروه کنترل	گروه آزمایش	گروه کنترل	گروه آزمایش	گروه کنترل	گروه آزمایش	گروه کنترل	گروه آزمایش	گروه کنترل	گروه آزمایش	شاخصها	ملاحظات
۴/۴۲	۵/۱۵	۱/۰۸	۱/۴۶	۲/۱۸	۲/۱۰	۴/۲۸	۴/۰۷	۳/۲۸	۳/۶۳	میانگین انحراف معیار دانه تغییرات	قبل از عمل
۰/۹	۰/۹	۰/۲۹	۰/۵۲	۱/۰۵	۰/۵۵	۱/۳۱	۰/۷۲	۰/۷۵	۰/۷۱۱		
۴-۶	۴-۷	۱-۲	۱-۲	۱/۷-۵	۱/۵-۳/۵	۲/۵-۵/۹	۲/۷-۶	۲/۵-۴/۶	۲/۵-۴/۹		
-	-	-	-	۲/۵۳	۲/۶۷	۳/۲۷	۲/۲۶	۱/۲۷	۰/۶۸	میانگین انحراف معیار دانه تغییرات	۱ماه پس از عمل
-	-	-	-	۱/۱	۰/۸۹	۱/۶۸	۱/۹۹	۱/۱۲	۰/۶۸		
-	-	-	-	۱-۴/۲	۱/۵-۴	۰-۵	۰-۴/۶	۰-۳/۵	۰-۱/۹		
۳	۲/۲۳	۱/۱۷	۱/۱۵	۲/۷۱	۲/۸۸	۳/۳۶	۲/۵۱	۱/۵۸	۰/۷۹	میانگین انحراف معیار دانه تغییرات	۱ماه پس از عمل
۱/۱۳	۱/۰۹	۰/۳۹	۰/۳۸	۱/۰۸	۰/۹۴	۲/۴۴	۱/۸	۱/۲۱	۰/۸۹		
۱-۵	۱-۴	۱-۲	۱-۲	۱/۳-۴/۵	۰/۷-۴	۰-۶/۸	۰-۴/۷	۰-۳/۶	۰-۲/۷		
۱/۴۲	۲/۹۲	-۰/۰۸	۰/۳۱	-۰/۵۳	-۰/۷۲	۰/۹۲	۱/۵۶	۱/۶۹	۲/۸۴	میانگین انحراف معیار Sig P<	تفاوت قبل از عمل و ۶ ماه پس از عمل
۱/۱۶	۱/۲۶	۰/۵۲	۰/۶۳	۰/۹۵	۱/۸۸	۱/۸۵	۱/۶۵	۰/۹	۱/۰۵		
+	+	-	-	+	+	-	+	+	+		
۰/۰۰۵	۰/۰۰۰۵	-	-	۰/۰۵	۰/۰۱	-	۰/۰۰۵	۰/۰۰۰۵	۰/۰۰۰۵		

Sig= معنی دار بودن تفاوت P=P.value



## بحث

نتایج این مطالعه نشان داد که هر دو روش درمانی یعنی استفاده از ماتریکس مینا همراه با کرونالی فلپ و همچنین روش کرونالی فلپ به تنهایی، در پوشش سطوح عریان ریشه موفق بوده‌اند؛ ولی نتایج آماری و کلینیکی به دست آمده حاکی از مؤثرتر بودن روش کاربرد EMD همراه با کرونالی فلپ بود. میزان پوشش به دست آمده در این تحقیق در گروه آزمایش ۷۸ درصد بود که نسبت به قبل از عمل تفاوت معنی داری را در سطح احتمال بسیار بالا نشان می‌دهد. میزان پوشش به دست آمده در گروه کنترل ۵۲ درصد بود که این میزان نیز در مقایسه با پیش از عمل تفاوت معنی داری را نشان می‌دهد؛ در عین حال باید توجه داشت که در هر دو گروه (آزمایش و کنترل) یک افزایش تدریجی در ارتفاع تحلیل از ماه اول تا ششم وجود داشت. پوشش به دست آمده تفاوت معنی داری را از لحاظ کلینیکی و آماری بین دو گروه آزمایش و کنترل نشان داد. پهنای تحلیل در گروه آزمایش در تمام مقاطع نسبت به قبل از عمل کاهش معنی داری نشان داد؛ ولی در گروه کنترل ۳ و ۶ ماه بعد از عمل به علت افزایش پهنای تحلیل این تفاوت نسبت به قبل از عمل وجود نداشت.

از آنجایی که تا کنون هیچ مطالعه‌ای در رابطه با کاربرد ماتریکس مینا جهت پوشش دادن به سطح ریشه انجام نشده است و با توجه به روند عملکرد این ماده (که آن را در گروه عوامل Regenerative قرار می‌دهد)، نتایج خود را در گروه آزمایش با روش GTR مورد مقایسه قرار دادیم. میزان پوشش به دست آمده در گروه آزمایش در این مطالعه ۷۸ درصد بود که با متوسط میزان پوشش در ۹ مطالعه مختلف با روش GTR که ۷۴ درصد بود، مشابهت داشت (۱۳)؛ همچنین درصد متوسط نواحی که پوشش ۱۰۰ درصد در آنها حاصل شد، در گروه آزمایش (این مطالعه) ۳۱ درصد بود که باز این مقدار با عدد ۳۰ درصد در درمان GTR هماهنگی دارد (۱۳). از جمله این تحقیقات می‌توان

به مطالعه Pini Prato اشاره کرد که در ۲۵ بیمار با استفاده از غشای e-PTFE پس از ۱۸ ماه به ۷۲/۷۳ درصد و پس از ۴ سال به ۷۳/۰۷ درصد پوشش دست یافت (۸،۷). میزان پوشش به دست آمده در گروه کنترل (این تحقیق) که فقط از روش کرونالی فلپ استفاده شده بود، ۵۲ درصد بود در حالی که متوسط این مقدار در ۵ مطالعه انجام شده با این روش ۸۳ درصد بوده است (۱۳)؛ همچنین نواحی با پوشش کامل در گروه کنترل ۲۵ درصد بود؛ در حالی که در مطالعات فوق‌الذکر ۵۸ درصد بوده است. علت این تفاوت را می‌توان به اختلاف در ابعاد تحلیل‌های مورد درمان نسبت داد. در تحلیل‌های عریض (مساوی یا بیشتر از ۳ میلی متر) و عمیق (مساوی یا بیشتر از ۵ میلی متر) نتایج درمانی کمتر از حد مطلوب است. در این مطالعه در گروه کنترل متوسط ارتفاع تحلیل ۳/۸۲ میلی متر (با دامنه ۲/۵-۴/۶ میلی متر) و متوسط پهنای تحلیل ۴/۲۸ میلی متر (با دامنه ۲/۵-۵/۹ میلی متر) بوده است؛ در حالی که در مطالعات مورد مقایسه ارتفاع و پهنای تحلیل کمتر بوده است. بطور کلی تحلیل‌های مورد بررسی ما چه در گروه آزمایش و چه در گروه کنترل بطور عمده عریض بوده‌اند؛ به علاوه در تعدادی از مطالعات فوق‌الذکر نیز جهت آماده‌سازی سطح ریشه استفاده شده است که شاید نتیجه بهتر را بتوان به آن نسبت داد.

در رابطه با پهنای لته کراتینیزه در هر دو گروه یک افزایش تدریجی از قبل از عمل تا ۶ ماه پس از عمل مشاهده شد؛ ولی در گروه کنترل این افزایش در ماه اول از لحاظ آماری قابل توجه نبود. افزایش پهنای لته کراتینیزه بعد از ۶ ماه در گروه آزمایش ۰/۷۲ میلی متر و در گروه کنترل ۰/۵۳ میلی متر بود. تفاوت بین دو گروه آزمایش و کنترل از نظر پهنای بافت کراتینیزه بعد از عمل معنی دار نبود.

مطالعه Pini Prato و همکاران وی در سالهای ۱۹۹۶ و ۱۹۹۲ با روش GTR ۰/۵۶ میلی متر افزایش پهنای بافت کراتینیزه بعد از ۱۸ ماه و ۱/۸۴ میلی متر افزایش را بعد از ۴

که وجود حداقل ۳ میلی متر لته کراتینیزه برای استفاده از روش کروناالی فلپ جهت پوشش سطح ریشه ضرورت ندارد (۲۱). به علاوه در مطالعه Blanc و همکاران وی در سال ۱۹۹۱ که با همین روش انجام شد، آنها نتوانستند بین پهنای اولیه لته کراتینیزه و پوشش حاصله بعد از درمان ارتباط برقرار کنند (۲۲).

ناحیه عمل از نظر رنگ و کانتور بافت مطلوب بود و از لحاظ زیبایی بطور کامل رضایت بیماران جلب شده بود. در گروه آزمایش در ماه اول بعد از جراحی، رنگ بافت بخصوص در ناحیه موکوزا به طور مشخص قرمز بود که این امر احتمالاً یک نوع واکنش التهابی در مقابل ماده مورد استفاده بوده است؛ چرا که این تغییر رنگ در بیماران گروه کنترل مشاهده نشد. کانتور بافتی نیز در همه بیماران ایده آل و مشابه بافتهای اطراف بود؛ به جز در یکی از بیماران گروه آزمایش که تا حدود ۲/۵ ماه پس از جراحی برجستگیهای کوچک در ناحیه دیده می شد که به راحتی برداشته شد؛ علت این مشکل را می توان به واکنش التهابی و تورم ناحیه عمل نسبت داد که موجب کشیده شدن و پارگی نسج از داخل بخیه شده بود.

در پایان ذکر این نکته لازم است که تعیین نوع چسبندگی حاصل از درمان جز با مطالعه هیستولوژیک امکان پذیر نیست که لازمه آن برداشت دندان سالم و درمان شده همراه با بافتهای اطراف آن می باشد. مطالعات هیستولوژیک انجام شده در ضایعات تجربی که با ماتریکس مینا درمان شده اند، حاکی از بازسازی پرئودنتال می باشد (۱۷، ۱۸، ۱۹).

بررسیها نشان می دهد که به دنبال درمان با روش GTR یک بافت سخت حاوی سلول بر روی ریشه تشکیل می شود که اغلب در مقاطع هیستولوژیک از سطح ریشه جدا می شود. (۲۳) در مطالعاتی که در رابطه با EMD بین گروههای آزمایش (درمان با استفاده از EMD) و کنترل (درمان بدون استفاده از EMD) انجام گرفت، به نظر

سال نشان داد. با توجه به اثر زمان در افزایش پهنای لته کراتینیزه که در این تحقیق بخوبی مشهود است، نتیجه مطالعه ۶ ماهه ما در مقایسه با نتایج این تحقیق ۱۸ ماهه بهتر بوده است و باید تغییرات بعدی را با گذشت زمان بررسی کرد.

علت افزایش پهنای بافت کراتینیزه که به دنبال درمانهای GTR همراه کروناالی فلپ و حتی بعد از انجام کروناالی فلپ به تنهایی مشاهده می شود، با دو مکانیسم قابل توجیه است: اول این که بافت رژنره شده با منشأ PDL پتانسیل ایجاد بافت کراتینیزه را دارد. دوم این که خط موکوژنژیوال که در حین جراحی کروناالی شده، یک تمایل ذاتی برای برگشت به محل اولیه خود دارد (۱۳).

در اینجا ذکر این نکته در رابطه با وجود ۲ میلی متر لته کراتینیزه به عنوان معیار ورود به این مطالعه ضروری است: ۱- بر اساس مطالعات انجام شده توسط محققین مختلف ثابت شده که حضور یک حداقل مقدار لته کراتینیزه برای حفظ سلامت پرئودنشیوم ضروری نیست (۱۳).

۲- تحقیقات دراز مدت در مورد ارتباط میزان لته کراتینیزه و بروز تحلیل لته نشان داده که در بیمارانی که در مرحله Maintenance قرار داده می شوند، هیچ گونه تحلیل نه در نواحی دارای لته کراتینیزه و نه در نواحی فاقد آن رخ نخواهد داد؛ چنانچه بیمار تحت معاینات منظم پرئودنتال نباشد، میزان تحلیلی که به علت تجمع پلاک رخ خواهد داد، در نواحی دارای لته کراتینیزه و فاقد لته کراتینیزه تفاوتی نخواهد داشت (۱۳).

۳- در مطالعه Allen و Miller در سال ۱۹۸۹ که از روش کروناالی فلپ به تنهایی جهت پوشش تحلیل استفاده کرده بودند (۲۰)، وجود ۳ میلی متر لته کراتینیزه ضروری دانسته شده بود؛ در حالی که در تحقیق Harris و همکار وی در سال ۱۹۹۴ ۶ بیمار از ۲۰ بیمار درمان شده با این روش دارای ۲ میلی متر یا کمتر لته کراتینیزه بودند که در هر ۶ مورد پوشش کامل حاصل شد و این محققین نتیجه گرفتند

ماتریکس مینا همراه با کروئالی فلپ و استفاده از روش کروئالی فلپ به تنهایی) روشهای موفق و قابل پیشگویی در پوشش سطح ریشه می‌باشند و نتایج رضایت‌بخش از لحاظ زیبایی یعنی کانتور و رنگ بافت به دنبال دارند. روش جراحی ساده است و نیاز به وقت زیادی ندارد؛ بدین ترتیب که بر خلاف روشهای پیوند، نیاز به جراحی در دو ناحیه یا دو مرحله جراحی با فاصله زمانی ندارد. واضح است که مزایای فوق این روش را برای بیماران، بیشتر قابل قبول می‌سازد؛ در عین حال باید توجه داشت که بالا بودن هزینه مواد مورد استفاده در درمانهای پرئودنتال و از جمله EMD و همچنین بالا بودن درصد موفقیت روشهای درمانی متعارف، سبب شده است که از لحاظ کلینیکی روشهای درمانی متعارف همچنان مورد توجه باشند.

می‌رسید بافت سخت سلول‌داری که در گروههای کنترل تشکیل شده بود، مشابه بافت سخت تشکیل شده در سطح ریشه بعد از کاربرد غشاها در روش GTR می‌باشد. سمائی که بعد از کاربرد EMD تشکیل شده بود، بطور کامل با این سمان متفاوت بود و بخوبی به عاج زیرین چسبیده بود (۱۱). در مورد کروئالی فلپ به صورت Full-Thickness مطالعه هیستولوژیک انجام نشده است ولی مطالعات محدود انجام شده در رابطه با فلپهای طرفی Full-Thickness یک New Connective Tissue Attachment نسبی (۵۰ درصد) را نشان می‌دهند که این نتیجه را می‌توان به فلپهای کروئالی هم تعمیم داد (۱۳).

### نتیجه‌گیری

هر دو روش درمانی مورد استفاده در این تحقیق (کاربرد

### منابع:

1. Bernimoulin JP, Luscher B, Muhlemann HR. Coronally repositioned periodontal flap. J Clin Periodontol 1975; 2: 1-13.
2. Caffesse RG, Guinard EA. Treatment of localized recessions. Part I. Laterally sliding flap. J Periodontol 1978; 49: 351-6.
3. Langer B, Langer L. Subepithelial connective tissue graft technique for root coverage. J Periodontol 1985; 56: 715-20.
4. Nelson JW. The subpedicle connective tissue graft. A bilaminar reconstructive procedure for root coverage of denuded root surface. J Periodontol 1987; 58: 95-102.
5. Miller PD. Root coverage using the free soft tissue autograft following citric acid application. Int J Periodont Res Dent 1982; 2(1): 65-71.
6. Miller PD. Root coverage using the free soft tissue autograft following citric acid application. A successful and predicatable procedure in areas of deep-wide recession. Int J Periodont Res Dent 1985; 2: 15-37.
7. Pini Prato G, Tinti C, Vincenzi G, Magnani C, Cortellini P, Clauser C. Guided tissue regeneration versus mucogingival surgery in the treatment of human buccal recession. J Periodontol 1992; 63(11): 919-28.

8. Pini Prato G, Clauder C, Cortellin. GTR versus mucogingival surgery in the treatment of human buccal recession. *J Periodontol* 1996; (67): 1216-23.
- 9- Roccuza MM, Lango M, Corrente G. Comparative study of bioresorbable and non-resorbable membrane in treatment of human buccal gingival recession. *J Periodontol* 1996; 67(1): 7-14.
10. Gestrelus S, Andersson C, Lidstrom D, Hammarstrom L. In vitro studies on periodontal ligament cells and enamel matrix derivative. *J Clin Periodontol* 1997; 24: 685-692.
11. Hammarstrom L. Enamel matrix, cementum development and regeneration. *J Clin Periodontol* 1997; 24: 658-68.
12. Bhaskar SN. *Orban's Oral Histology and Embryology*. 11th ed. St. Louis: Mosby; 1991: 41-42.
13. Lindhe J, Karring T, Lang NP. *Clinical Periodontology and Implant Dentistry*. 3rd ed. Copenhagen: Munksgaard; 1997.
14. Slavkin HC, Boyde A. Cementum: An epithelial secretory product? *J Dent Research* 1975; 53: 157.
- 15- Slavkin HC. Towards a cellular and molecular understanding of periodontics. Cementogenesis revisited. *J Periodontol* 1976; 47: 249-55.
- 16- Heijl L, Heden G, Svardstrom G, Ostgren A. Enamel matrix derivative in the treatment of intrabony periodontal defect. *J Clin Periodontol* 1997; 24: 705-714.
17. Gestrelus S, Andersson C, Johansson AC, Persson E, Brdin A, Rydhag L, Hammarstrom L. Formulation of enamel matrix derivative for surface coating. *J Clin Periodontol* 1997; 24: 678-84.
18. Heijl L. Periodontal regeneration with enamel matrix derivative in one human experimental defect. *J Clin Periodontol* 1997; 24: 693-96.
19. Hammarstrom L, Heijl L, Gestrelus S. Periodontal regeneration in a buccal dehiscence model in monkeys after application of enamel matrix proteins. *J Clin Periodontol* 1997; 24: 669-677.
20. Allen EP, Miller PD. Coronal positioning of existing gingiva. *J Periodontol* 1989; 69(6): 316-19.
21. Harris RJ, Harris AW. The coronally positioned pedicle graft with inlaid margins: A predictable method of obtaining root coverage of shallow defects. *Int J Periodont Res Dent* 1994; 14(3): 229-41.
22. Blanc A, Pare-Dargent C, Giovannoli JL. Treatment of gingival recession with coronally positioned flap. *J Parodontol* 1991; 10(3): 329-34.
- 23- Gottlow J, Nyman S, Karring T, Lindhe J. New attachment formation as the result of controlled tissue regeneration. *J Clin Periodontol*. 1984; 11: 494-503.