

مقایسه تشخیص رادیوگرافیک عدم تطابق اباتمنت‌های زیرکونیایی و تیتانیومی در سه نوع مختلف ناحیه اتصال

دکتر مجید صاحبی^۱ - دکتر مرضیه علی‌خاصی^۲ - فرشاد موافق^۳ - دکتر وحیده نظری^{۴†}

- ۱- استادیار گروه آموزشی پروتزهای دندانی، دانشکده دندانپزشکی، دانشگاه علوم پزشکی و خدمات بهداشتی، درمانی تهران، تهران، ایران
 ۲- عضو مرکز تحقیقات دندانپزشکی، پژوهشکده علوم دندانپزشکی، دانشگاه علوم پزشکی و خدمات بهداشتی، درمانی تهران، تهران، ایران؛ دانشیار گروه آموزشی پروتزهای دندانی، دانشکده دندانپزشکی، دانشگاه علوم پزشکی و خدمات بهداشتی، درمانی تهران، تهران، ایران
 ۳- دانشجوی دندانپزشکی دانشکده دندانپزشکی، دانشگاه علوم پزشکی و خدمات بهداشتی، درمانی تهران، تهران، ایران
 ۴- دستیار تخصصی گروه آموزشی پروتزهای دندانی، دانشکده دندانپزشکی، دانشگاه علوم پزشکی و خدمات بهداشتی، درمانی تهران، تهران، ایران

A comparative radiographic evaluation of the titanium and zirconium implant-abutment gap of three different implant connections

Majid Sahebi¹, Marzieh Alikhasi², Farshad Movafegh³, Vahideh Nazari^{4†}

- 1- Assistant Professor, Department of Prosthodontics, School of Dentistry, Tehran University of Medical Sciences, Tehran, Iran
 2- Associate Professor, Dental Research Center, Dentistry Research Institute, Tehran University of Medical Sciences, Tehran, Iran; Department of Prosthodontics, School of Dentistry, Tehran University of Medical Sciences, Tehran, Iran
 3- Dental Student, School of Dentistry, Tehran University of Medical Sciences, Tehran, Iran
 4[†]- Postgraduate Student, Department of Prosthodontics, School of Dentistry, Tehran University of Medical Sciences, Tehran, Iran (nazari.vahideh@yahoo.com)

Background and Aims: In response to esthetic demand and use of zirconia abutments; detection of implant-abutment connection misfit is so important. The purpose of this study was to evaluate the sensitivity and specificity of radiographic images in the detection of abutment-implant connection misfit in zirconia and titanium abutments of three different implant connections.

Materials and Methods: One regular implant fixture of Branemark, Noble active and Replace systems were mount in acrylic models. Two pieces titanium and zirconium abutments were attached to the implants, once with correct adaptation and once with 0.5 mm spacer. Digital radiographic images were taken of 12 created states with zero degree vertical and horizontal inclination and evaluated by 10 specialists in implant treatment in two different time periods. Data were analyzed using Kappa analysis.

Results: Interclass Correlation Coefficients (ICC) of the agreement of answers in the first and second times were 97.4 and 97.5, respectively ($P < 0/001$). Sensitivity of detecting gap in all groups was acceptable (95-100%) except titanium abutment in Noble active which was the lowest value (35%). Specificity of all groups were acceptable (80-95%) except zirconia abutments in Noble active and Replace with 45% and 30% values, respectively, and titanium abutments in Branemark had the highest value (95%).

Conclusion: The sensitivity of radiographic images in detection of abutment-implant connection misfit only in Noble active with titanium abutment was not acceptable. Specificity of radiographic images in the absence of gap in titanium abutments was more favorable.

Key Words: Dental implant, Abutment, Zirconia, Titanium, Gap, Radiography

Journal of Dental Medicine-Tehran University of Medical Sciences 2016;29(1):1-8

† مؤلف مسؤول: نشانی: تهران- انتهای کارگر شمالی بعد از انرژی اتمی- دانشکده دندانپزشکی دانشگاه علوم پزشکی تهران- گروه آموزشی پروتزهای دندانی
 تلفن: ۸۸۰۱۵۹۰۹ نشانی الکترونیک: nazari.vahideh@yahoo.com

چکیده

زمینه و هدف: در پاسخ به نیازهای زیبایی و استفاده از اباتمنت‌های سرامیکی، تشخیص عدم تطابق در محل اتصال اباتمنت-ایمپلنت، اهمیت ویژه‌ای می‌یابد. هدف این مطالعه بررسی حساسیت و ویژگی تصاویر رادیوگرافی در تشخیص عدم تطابق اباتمنت‌های زیرکونیایی و تیتانیومی در سه نوع ناحیه اتصال بود.

روش بررسی: از هر کدام از سیستم‌های Branemark، Noble active و Replace یک ایمپلنت با قطر متوسط در مدل‌های آکریلی مانت شد. اباتمنت‌های تیتانیومی و زیرکونیایی یک بار با انطباق صحیح و یک بار با فاصله ۰/۵ میلی‌متر به ایمپلنت‌ها متصل شدند. از دوازده حالت به دست آمده، تصاویر رادیوگرافی دیجیتال با زوایای عمودی و افقی صفر درجه تهیه شد و برای ارزیابی وجود یا عدم وجود شکاف، به ده نفر متخصص در درمان ایمپلنت در دو نوبت زمانی نشان داده شد. آنالیز آماری توسط آنالیز کاپا صورت گرفت.

یافته‌ها: ضریب همبستگی بین طبقه‌ای (ICC) نوبت‌های اول و دوم به ترتیب ۰/۵۲ و ۰/۷۲ بود ($P < 0/001$). حساسیت تشخیص شکاف در گروه‌های مطالعه قابل قبول بود (۹۵-۱۰۰٪)، به جز در Noble active با اباتمنت تیتانیومی که کمترین میزان را داشت (۳۵٪). ویژگی تمام گروه‌ها قابل قبول بود (۸۰-۹۵٪) غیر از Noble active و Replace با اباتمنت‌های زیرکونیایی که به ترتیب ۴۵٪ و ۳۰٪ بود و در Branemark با اباتمنت تیتانیومی بیشترین مقدار را داشت (۹۵٪).

نتیجه‌گیری: حساسیت تصاویر رادیوگرافی در تشخیص عدم تطابق تنها در Noble active با اباتمنت تیتانیومی قابل قبول نمی‌باشد. ویژگی تصاویر رادیوگرافی در موارد عدم وجود شکاف در اباتمنت‌های تیتانیومی مطلوب‌تر است.

کلید واژه‌ها: ایمپلنت دندانی، اباتمنت، زیرکونیا، تیتانیوم، شکاف، رادیوگرافی

وصول: ۹۴/۰۶/۱۵ اصلاح نهایی: ۹۵/۰۱/۱۰ تأیید چاپ: ۹۵/۰۱/۱۵

مقدمه

تطابق آن‌ها با ایمپلنت از جمله موارد مورد لزوم است. برخی مطالعات نشان داده‌اند که اباتمنت‌های تمام سرامیکی نمی‌توانند به همان دقت انواع فلزی طراحی شوند، در نتیجه مقداری عدم تطابق ایجاد می‌گردد (۷).

گاه علت عدم تطابق، عدم تبحر کافی کلینیسین در نشان دادن کامل قطعات در یکدیگر می‌باشد. این مشکل می‌تواند باعث تجمع پلاک و القای واکنش‌های التهابی (۸،۹)، دسترسی مشکل برای تمیز کردن سمان اضافه و وارد آمدن فشار به ناحیه سرویکال ایمپلنت شود. در عدم تطابق ایمپلنت و اباتمنت، نیروهای فشاری و کششی می‌تواند به رستوریشن منتقل شود و منجر به شل شدن پیچ‌های اباتمنت و پروتز، شکست رستوریشن، میکروشکست استخوان احاطه کننده ایمپلنت و حتی شکستن بدنه ایمپلنت شود (۱۰،۱۱).

بدین جهت تشخیص شکاف مارجینال بین اباتمنت و ایمپلنت همواره باید در درمان‌های پروتزی مدنظر قرار گیرد. روش‌های مختلف کلینیکی برای کنترل تطابق اجزا پیشنهاد می‌شود، که شامل انجام پروبینگ توسط اکسپلوررهای دندانی، کنترل دیداری، تست‌های پریو می‌باشد. مشخص شده است که رادیوگرافی‌های داخل دهانی، محبوب‌ترین و در دسترس‌ترین روش جهت تأیید شکاف میان ایمپلنت و اباتمنت می‌باشد (۱۲،۱۳). Konermann و همکاران در مطالعه خود از معاینات بالینی و رادیوگرافی سنتی برای بررسی تطابق اباتمنت‌های تیتانیومی بر روی ایمپلنت‌ها استفاده کردند و نشان دادند که

یکی از عوامل مهم و تأثیرگذار در زیبایی پروتزهای متکی بر ایمپلنت، انتخاب نوع و جنس اباتمنت می‌باشد. یک انتخاب برای داشتن رستوریشن‌های ایمپلنتی با زیبایی مطلوب، استفاده از انواع مختلف اباتمنت‌های سرامیکی می‌باشد (۱). اباتمنت‌های سرامیکی دارای ویژگی‌هایی همچون تطابق رنگ، سازگاری بافتی خوب و بدون اثر سمیت، چسبندگی باکتریایی کمتر هستند و در بیمارانی که بافت نرم نازکی دارند، به عنوان انتخاب اول ترجیح داده می‌شوند (۳-۱). همچنین با معرفی سیستم‌های زیرکونیا مشکل استحکام ضعیف سرامیک‌ها به میزان زیادی بهبود پیدا کرده است (۴،۵).

امروزه اکثر سیستم‌های ایمپلنتی، اباتمنت‌های سرامیکی را عرضه می‌کنند. برخی از این اباتمنت‌ها به صورت از پیش ساخته در سیستم معرفی می‌گردند و برخی به صورت اختصاصی (Customized) هستند. تراش اباتمنت‌های زیرکونیایی اختصاصی توسط دو سیستم Computer Aided Design /Computer Aided Manufacturing (CAD/CAM) و یا Manually Aided Design /Manually Aided Manufacturing (MAD/MAM) صورت می‌گیرد (۳).

سیستم‌های MAD/MAM کاربرد لابراتواری آسان‌تر و هزینه کمتری نسبت به سیستم‌های (CAD/CAM) دارند (۱۶). از آنجایی که این اباتمنت‌ها به صورت اختصاصی طراحی می‌شوند، تعیین میزان

(MAD/MAM) استفاده شد. در این سیستم جهت تهیه اباتمنت زیرکونیایی، بلوک سرامیکی به وسیله چسب مخصوص (ZirkonZahn) روی صفحه تراش ثابت شد. الگوی اباتمنت تیتانیومی به وسیله چسب به صفحه راهنما متصل گردید. تنظیم جهت محوری صفحه راهنما به وسیله شاقول انجام شد. فرز هدایت کننده داخل هندپیس راهنما و فرز تراش داخل هندپیس تراش ثابت شد و تراش بلوک توسط هندپیس و با کمک دو دست انجام شد. برای ساخت نمونه‌ها ۲ نوع فرز هدایت کننده و ۱۰ نوع فرز تراش به کار برده شد. ابتدا فرزهای درشت‌تر استفاده شد و برای الگوبرداری جزئیات و به خصوص تراش ناحیه اتصال از فرزهای ظریف‌تر استفاده شد. برای هر سیستم دو اباتمنت زیرکونیایی به این ترتیب تراشیده شد. پس از تکمیل مراحل تراش، نمونه‌ها به مدت ۳ ثانیه در محلول رنگ A2 (ZirkonZahn, Gm bH, Sand in taufers, Italy) و سپس زیر لامپ خشک کننده مادون قرمز قرار گرفتند. سرانجام نمونه‌ها وارد کوره پخت (ZirkonZahn) گشتند و به مدت ۳ ساعت به دمای ۱۵۰۰ درجه سانتی‌گراد رسانده شده و ۲ ساعت در این دما نگه داشته شدند. پس از ساخت، صحت نشست صحیح اباتمنت بر روی ایمپلنت با استفاده از استریومیکروسکوپ ارزیابی شد. اباتمنت‌ها به دو صورت، یکبار با تطابق صحیح و یکبار با استفاده از فضا ساز با ضخامت نیم میلی‌متر به ایمپلنت متصل شدند. فضا ساز با استفاده از ورقه ترموپلاستیک به ضخامت ۰/۵ میلی‌متر تهیه و سپس به وسیله هندپیس سوراخ‌هایی به قطر ۳ میلی‌متر برای قرار گرفتن روی ایمپلنت در آن‌ها ایجاد شد. با قرار دادن ورقه ترموپلاستیک بین ایمپلنت و اباتمنت شکاف مورد نظر ایجاد شد. اباتمنت‌ها با گشتاور ۳۵ Ncm طبق دستورالعمل کارخانه بر روی ایمپلنت‌ها محکم شدند. با استفاده از رادیوگرافی دیجیتال (Kodak CS 2100, Carestream health, Rochester NY) و موزای بودن ایمپلنت و سنسور رادیوگرافی حائز اهمیت بود. به این جهت، یک جعبه پلاستیکی با ماده قالب‌گیری با قوام پوتی (Speedex, Coltene, Swiss) پر شد و در پشت آن یک نقاله قرار داده شد و جعبه به موازات افق بر روی میز ثابت شد. قبل از پایان سفت شدن ماده قالب‌گیری، مجموعه ایمپلنت و اباتمنت در جلوی نقاله قرار گرفت و سنسور رادیوگرافی به موازات آن در پوتی ثابت شد. تمامی اجزا با نوار چسب ثابت شدند.

رادیوگرافی موازی یک روش تشخیصی مهم و دقیق در تشخیص شکاف است (۱۴). تاکنون مطالعه‌ای به مقایسه قدرت رادیوگرافی در تشخیص شکاف در اباتمنت‌های تیتانیومی و سرامیکی نپرداخته است. از سوی دیگر در خصوص میزان تأثیر طرح‌های پیچیده اتصال داخلی بر روی تشخیص شکاف توسط رادیوگرافی مطالعه خاصی وجود ندارد. هدف از این مطالعه مقایسه تشخیص رادیوگرافیک عدم تطابق اباتمنت‌های زیرکونیایی و تیتانیومی در سه نوع مختلف ناحیه اتصال بود.

روش بررسی

برای انجام این مطالعه تجربی از سه ایمپلنت Branemark با اتصال هگزگونال خارجی (Noble biocare AB, Göteborg, Sweden) و Replace با اتصال سه گوش داخلی (Noble active, Noble Biocare AB, Göteborg, Sweden) با اتصال هگزگونال داخلی سوئیچ شونده (Noble biocare AB, Göteborg, Sweden) با قطر متوسط (۴/۳ میلی‌متر) استفاده شد. به منظور یکسان‌سازی موقعیت، هرکدام از مجموعه‌های ایمپلنت و اباتمنت در ظرف پلاستیکی با آکريل خودپلیمریزه شونده (GC America INC, Alsip, USI)، با کمک Surveyor (Degussa, VGI, Germany) به صورت عمود مانت شدند (شکل ۱).



شکل ۱- مجموعه ایمپلنت و اباتمنت‌های زیرکونیایی قرار داده شده در آکريل


اباتمنت‌های مورد استفاده از جنس تیتانیوم (Easy abutment, Noble biocare AB, Göteborg, Sweden) و زیرکونیا (ZirkonZahn, Sand in taufers, Italy) بودند. برای ساخت اباتمنت‌های زیرکونیایی از تکنیک Copy milling

(شکل ۳) تصاویر تهیه شده در رایانه ذخیره و کدگذاری شدند و براساس الگوی اعداد تصادفی چیده شدند به طوری که هیچ ترتیبی برای مشاهده‌گرها تکراری نباشد و به ۱۰ نفر متخصص درمان ایمپلنت نشان داده شدند. سپس برای ارزیابی Intra and Inter Value Reliability تمام تصاویر مجدداً ۱۰ روز بعد به مشاهده‌گرها نشان داده شدند. در مشاهده بار دوم ترتیب قرار گرفتن عکس‌ها برای مشاهده‌گرها تغییر کرد تا تأثیر ترتیب تشخیص شکاف در نوبت اول مطرح نباشد. به منظور یکسان‌سازی، اجزای مجموعه ایمپلنت به تمامی شرکت کنندگان در مطالعه نشان داده شد و از آن‌ها خواسته شد که وجود شکاف را مشخص کنند. در این مطالعه حساسیت رادیوگرافی، قابلیت آن تست در تشخیص صحیح وجود شکاف است و ویژگی رادیوگرافی، توانایی آن تست در تشخیص صحیح مواردی است که شکاف وجود ندارد.

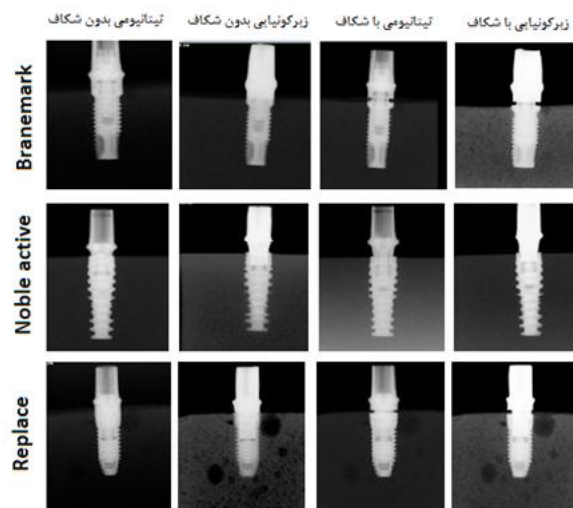
روش تجزیه و تحلیل آماری

برای آنالیز داده‌ها از نرم‌افزار SPSS نسخه ۲۲/۰ (IBM Corp. Released 2013. IBM SPSS Statistics for Windows, Version 22.0. Armonk, NY: IBM Corp.) استفاده شد. جهت بررسی توافق نظر مشاهده‌گرها، ضریب همبستگی بین طبقه‌های Intraclass correlation coefficient یا ICC محاسبه شد (با مدل Two way random و نوع Absolute agreement). برای این منظور مقادیر اندازه‌گیری منفرد همراه با P-Value مربوطه گزارش گردید. جهت مقایسه همخوانی پاسخ‌های مشاهده‌گرها در دو نوبت زمانی، درصد توافق (نسبت تشخیص‌های همسان در دو نوبت به کل مشاهدات) و آمار کاپا (همراه با P-Value مربوطه) گزارش شد. آمار کاپا براساس مقاله Landis-koch در مقادیر بالاتر از ۰/۷۵ عالی و مقادیر بین ۰/۴ و ۰/۷۵ خوب و مقادیر زیر ۰/۴ ضعیف در نظر گرفته شد (۱۵). جهت محاسبه خطای تشخیص، مشاهدات بار اول و دوم مشاهده‌گرها جمع گردید و شاخص‌های تشخیصی حساسیت، ویژگی و نسبت درست‌نمایی مثبت و منفی محاسبه گردید. جهت برآورد حدود اطمینان ۹۵٪ شاخص‌های فوق، از روش Wilson score interval استفاده شد (۱۶).

تیوب رادیوگرافی در جلوی جعبه پوتی قرار داده شد. در انتهای تیوب یک خط‌کش ۱۰ سانتی‌متری جهت اطمینان از زاویه عمودی صفر درجه نصب شد (شکل ۲).



شکل ۲- قرار دادن ایمپلنت و فیلم و نقاله داخل پوتی (بالا)، تهیه تصویر رادیوگرافی در زاویه صفر درجه (پایین)



شکل ۳- تصاویر رادیوگرافی سه سیستم ایمپلنتی با دو نوع اباتمنت تیتانیومی و زیرکونیایی با و بدون شکاف

تصاویر رادیوگرافی با زوایای عمودی و افقی صفر درجه با تنظیمات ۶۰ کیلو ولتاژ، ۰/۲ ثانیه و ۰/۷ میلی‌آمپر تهیه شدند. برای هر نوع از اباتمنت دو تصویر و در مجموع ۱۲ تصویر رادیوگرافی تهیه شد.

یافته‌ها

حساسیت، ویژگی، نسبت درست‌نمایی مثبت و منفی رادیوگرافی در

تشخیص تطابق و عدم تطابق اباتمنت‌های زیرکونیایی و تیتانیومی در سه سیستم ایمپلنتی در جدول ۲ نشان داده شده است. براساس یافته‌ها، حساسیت تشخیص شکاف در گروه‌های مورد مطالعه در حد قابل قبول بود (۱۰۰-۹۵٪) ولی در سیستم Noble active با اباتمنت تیتانیومی کمترین میزان را دارد (۳۵٪). درمورد ویژگی غیر از دو

ICC در نوبت زمانی اول و دوم مشاهده بین مشاهده‌گرها به ترتیب ۰/۵۲ و ۰/۷۲ با $P < ۰/۰۰۱$ بود. در نوبت زمانی دوم نظرات مشاهده‌گرها مشابه‌تر بود. در جدول ۱ درصد توافق و آمار کاپا (همراه با P-value مربوطه) جهت مقایسه همخوانی پاسخ‌های مشاهده‌گرها در دو نوبت زمانی گزارش شده است.

جدول ۱- بررسی درصد توافق و آماره کاپای همخوانی پاسخ‌ها در دو نوبت زمانی

P-Value	آماره کاپا	درصد توافق	
(۰/۰۰۱)	۱/۰۰	٪۱۰۰	مشاهده‌گر ۱
(۰/۰۰۵)	۰/۸۰	٪۹۱/۷	مشاهده‌گر ۲
(۰/۰۰۱)	۱/۰۰	٪۱۰۰	مشاهده‌گر ۳
(۰/۰۰۱)	۱/۰۰	٪۱۰۰	مشاهده‌گر ۴
(۰/۰۰۳)	۰/۸۳	٪۹۱/۷	مشاهده‌گر ۵
(۰/۰۹۸)	۰/۴۷۱	٪۷۵	مشاهده‌گر ۶
(۰/۰۷۹)	۰/۵۰	٪۷۵	مشاهده‌گر ۷
(۰/۳۰)	۰/۶۲۵	٪۸۳/۳	مشاهده‌گر ۸
(۰/۰۰۳)	۰/۸۳۳	٪۹۱/۷	مشاهده‌گر ۹
(۰/۰۰۵)	۰/۸۰	٪۹۱/۷	مشاهده‌گر ۱۰

جدول ۲- سطح حساسیت، ویژگی، درست‌نمایی مثبت و منفی در اباتمنت‌های تیتانیومی و زیرکونیایی

سیستم‌های Noble active، Replace و Branemark

نسبت درست‌نمایی مثبت (95% CI)	نسبت درست‌نمایی منفی (95% CI)	ویژگی (95% CI)	حساسیت (95% CI)	
۱/۷۵	۰/۸۱	٪۸۰	٪۳۵	اباتمنت تیتانیومی Noble active
(۰/۶-۵/۰۵)	(۰/۵۵-۱/۱۹)	(٪۵۸/۴-۹۱/۹۳)	(٪۱۸/۱۲-۵۶/۷۱)	
۱۰	.	٪۹۰	٪۱۰۰	اباتمنت تیتانیومی Replace
(۲/۶۸-۳۷/۲۴)	(۰/۰۰-۰/۳۶)	(٪۶۹/۹-۹۷/۲۱)	(٪۸۳/۸۹-۱۰۰)	
۲۰	.	٪۹۵	٪۱۰۰	اباتمنت تیتانیومی Branemark
(۲/۹۶-۱۳۵/۱۱)	(۰/۰۰-۰/۳۶)	(٪۷۶/۳۹-۹۹/۱۱)	(٪۸۳/۸۹-۱۰۰)	
۱/۷۳	۰/۱۱	٪۴۵	٪۹۵	اباتمنت زیرکونیایی Noble active
(۱/۱۴-۲/۶)	(۰/۰۱-۰/۷۹)	(٪۲۵/۸۲-۶۵/۷۹)	(٪۷۶/۳۹-۹۹/۱۱)	
۱/۴۲	.	٪۳۰	٪۱۰۰	اباتمنت زیرکونیایی Replace
(۱/۰۷-۱/۹)	(۰/۰۰-۱/۰۶)	(٪۱۴/۵۵-۵۱/۹)	(٪۸۳/۸۹-۱۰۰)	
۱۰	.	٪۹۰	٪۱۰۰	اباتمنت زیرکونیایی Branemark
(۲/۶۸-۳۷/۲۴)	(۰/۰۰-۰/۳۶)	(٪۶۹/۹-۹۷/۲۱)	(٪۸۳/۸۹-۱۰۰)	

رادیوگرافی با زاویه عمود نسبت به مجموعه اباتمنت- ایمپلنت تهیه شد تا حداکثر توان تشخیص شکاف برقرار باشد. در این مطالعه حساسیت تشخیص شکاف در گروه‌های مورد مطالعه به جز سیستم Noble active با اباتمنت تیتانیومی در حد قابل قبول بود (۹۵-۱۰۰٪). در رابطه با ویژگی، غیر از دو سیستم Noble active و Replace با اباتمنت‌های زیرکونیایی که به ترتیب ۴۵٪ و ۳۰٪ درصد بود، ویژگی سایر گروه‌ها مناسب تشخیص داده شد (۹۵-۸۰٪). در کل نتایج این مطالعه نشان داد که حساسیت رادیوگرافی (در هر دو نوع اباتمنت تیتانیومی و زیرکونیایی) بالا می‌باشد و ویژگی رادیوگرافی در اباتمنت‌های تیتانیومی مطلوب‌تر است. نتایج این مطالعه با مطالعات مشابه هم‌خوانی داشت. Konermann و همکاران نشان دادند ارزیابی بالینی به تنهایی روش مناسبی برای ارزیابی تطابق ایمپلنت- اباتمنت نیست و باید در کنار روش‌های ارزیابی دیگر به کار رود درحالی‌که ارزیابی رادیوگرافی به تنهایی روش قابل اعتمادی برای این منظور است (۱۴). Hollender و Rocker در مطالعه خود حساسیت رادیوگرافی پری‌آپیکال در آشکارسازی شکاف بین ایمپلنت و اباتمنت را برابر با ۹۵٪ و ویژگی آن در موارد عدم وجود تطابق را برابر با ۹۳-۱۰۰٪ گزارش کردند (۲۰).

عامل دیگری که در این تحقیق مورد بررسی قرار گرفت اثر نوع اتصال اباتمنت- ایمپلنت بر روی دقت رادیوگرافی در تشخیص شکاف بود. حساسیت در سیستم Branemark با اتصال خارجی و Replace با اتصال داخلی سه گوش ایده‌آل و مشابه بود درحالی‌که سیستم Noble active با اتصال داخلی سوئیچ شونده حساسیت پایین‌تری داشت. ویژگی سیستم Branemark خارجی از سیستم‌های Replace و Noble active بالاتر بود، همچنین ویژگی سیستم Replace بالاتر از Noble active گزارش شد، به طور کلی ارزش رادیوگرافی در بررسی عدم تطابق در ایمپلنت‌های با اتصال خارجی بهتر بود.

Papavassiliou و همکاران تشخیص شکاف در اتصال خارجی را دشوارتر از اتصال داخلی یافتند که علت آن را مورفولوژی مختلف اباتمنت‌ها دانستند که باعث می‌شود تابش پرتو ایکس متفاوت و تشخیص شکاف پیچیده‌تر شود (۲۱). نتایج این مطالعه با نتایج مطالعه ما هم‌خوانی نداشت. Sharkey و همکاران تفاوتی بین اتصال‌های مختلف در تشخیص شکاف بین اباتمنت و ایمپلنت گزارش نکردند

سیستم Noble active و Replace با اباتمنت‌های زیرکونیایی که به ترتیب ۴۵٪ و ۳۰٪ درصد بود، ویژگی سایر گروه‌ها مناسب تشخیص داده شد (۹۵-۸۰٪) و سیستم Branemark با اباتمنت تیتانیومی بیشترین مقدار (۹۵٪) را داشت. نسبت درست‌نمایی مثبت، نسبت موارد مثبت حقیقی به مثبت کاذب می‌باشد که هرچه عدد بزرگتر از ۱ باشد مطلوب‌تر است. نسبت درست‌نمایی منفی، نسبت موارد منفی کاذب به منفی واقعی می‌باشد که عدد نزدیک‌تر به صفر مطلوب‌تر می‌باشد. براساس نتایج تحقیق، اباتمنت تیتانیومی با سیستم Branemark، اباتمنت تیتانیومی با سیستم Replace و اباتمنت زیرکونیایی با سیستم Branemark دارای درجه مطلوبیت بالاتری نسبت به سایر گروه‌ها از نظر درست‌نمایی مثبت (به ترتیب ۲۰، ۱۰ و ۱۰) می‌باشند. درست‌نمایی منفی در اباتمنت‌های زیرکونیایی و تیتانیومی در سیستم‌های Branemark، Replace و اباتمنت زیرکونیایی در سیستم Noble active ایده‌آل است ولی در اباتمنت تیتانیومی در سیستم Noble active این میزان از مطلوبیت کمتری برخوردار است. در مجموع در تمامی سیستم‌ها به جز سیستم Noble Active نسبت درست‌نمایی مثبت و منفی قابل قبول است.

بحث و نتیجه‌گیری

در فرآیند ساخت اباتمنت، دقت ناحیه اتصال ایمپلنت و اباتمنت نقش بسیار مهمی از نظر بیومکانیک و بیولوژیک دارد (۱۷). در این مطالعه نشست صحیح اباتمنت‌های تهیه شده بر روی ایمپلنت با استفاده از استرئومیکروسکوپ ارزیابی شد تا در نتایج مطالعه اثر سویی ایجاد نکند.

روش‌های بسیاری برای ارزیابی تطابق بین ایمپلنت و اباتمنت استفاده شده است، با اینکه رادیوگرافی اطلاعات دوبعدی از جسم سه بعدی در اختیار ما قرار می‌دهد اما روش مؤثری جهت ارزیابی تطابق ناحیه اتصال اباتمنت و ایمپلنت است (۱۸). براساس مطالعه Sewerin، زاویه درست تابش اشعه در دقت عمل تأثیر بسیار زیادی دارد و با استفاده از رادیوگرافی به روش موازی می‌توان شکاف مارژینال را در صورتی که بیش از ۰/۰۵ میلی‌متر باشد تشخیص داد، اما انحراف ۵ درجه‌ای از این زاویه تابش باعث می‌شود که شکاف‌هایی در حدود ۰/۱ میلی‌متر نیز قابل تشخیص نباشند (۱۹). در مطالعه حاضر کلیشه

مقایسه ویژگی در تمام سیستم‌های مذکور، اباتمنت‌های زیرکونیایی نسبت به اباتمنت‌های تیتانیومی مقادیر کمتری داشتند که می‌تواند با پدیده Mach band مرتبط دانست.

ارزیابی تصاویر در این تحقیق توسط متخصصین پروتزهای دندانی صورت گرفته است. توافق نظر بین مشاهده‌گرها در نوبت زمانی دوم بالاتر بود که می‌توان آن را به آشنایی چشمی بیشتر مشاهده‌گرها به تصاویر رادیوگرافی در نوبت دوم زمانی نسبت داد. در مطالعات مشابه Papavassiliou و همکاران و Sharkey و همکاران نیز که از افراد متخصص جهت ارزیابی تصاویر استفاده کرده بودند پاسخ‌ها همخوانی مناسبی داشتند (۲۱، ۲۲).

با در نظر گرفتن محدودیت‌های مطالعه، حساسیت تصاویر رادیوگرافی در تشخیص عدم تطابق به جز در سیستم Noble active با اباتمنت تیتانیومی، در بقیه سیستم‌ها قابل قبول می‌باشد. ویژگی تصاویر رادیوگرافی در موارد عدم وجود شکاف در اباتمنت‌های تیتانیومی مطلوب‌تر است.

تشکر و قدردانی

مقاله حاضر استخراج شده از پایان‌نامه دکتر فرشاد موفق با شماره ۶۰۲۵ در دانشکده دندانپزشکی دانشگاه علوم پزشکی تهران می‌باشد که بدین‌وسیله قدردانی می‌گردد.

- 1- Sailer I, Philipp A, Zembic A, Pjetursson BE, Hammerle CH, Zwahlen M. A systematic review of the performance of ceramic and metal implant abutments supporting fixed implant reconstructions. *Clin Oral Implants Res.* 2009;20(4):4-31.
- 2- Prestipino V, Ingber A. Esthetic high-strength implant abutments. Part I. *J Esthet Dent.* 1993;5(1):29-36
- 3- Zembic A, Sailer I, Jung RE, Hammerle CH. Randomized-controlled clinical trial of customized zirconia and titanium implant abutments for single-tooth implants in canine and posterior regions: 3-year results. *Clin Oral Implants Res.* 2009;20(8):802-8.
- 4- Bindl A, Mormann WH. Marginal and internal fit of all-ceramic CAD/CAM crown-copings on chamfer preparations. *J Oral Rehabil.* 2005;32(6):441-7.
- 5- Kosmac T, Oblak C, Jevnikar P, Funduk N, Marion L. Strength and reliability of surface treated Y-TZP dental ceramics. *J Biomed Mater Res.* 2000;53(4):304-13.
- 6- Gomes AL, Montero J. Zirconia implant abutments: A

(۲۲). در مطالعه حاضر تشخیص وجود و عدم وجود شکاف در سیستم Noble active نیاز به دقت بیشتری داشت. به نظر می‌رسد هرچه اتصالات داخلی پیچیده‌تر باشند (مانند داشتن مورس تیپر در Noble active) و قسمت مسطح در ناحیه اتصال اباتمنت کوتاه‌تر باشد احتمال عدم تشخیص شکاف بیشتر می‌شود.

تا قبل از تحقیق حاضر مطالعه‌ای به اختصاص در زمینه مقایسه قدرت رادیوگرافی در تشخیص شکاف در اباتمنت‌های تیتانیومی و سرامیکی نپرداخته بود. اباتمنت‌های تیتانیومی و زیرکونیایی از مواد رادیوپاک تشکیل شده‌اند. ساختار مولکولی (عدد اتمی و وزن مولکولی) و ضخامت ماده، بیشترین تأثیر را در میزان اپاسیتی مواد مختلف دارند (عدد اتمی تیتانیوم ۱۸ و زیرکونیوم ۲۲ است). لازم به ذکر است که در مواد بسیار رادیو اپک، احتمال ایجاد Mach band effect وجود دارد که باعث خطای تشخیص اشتباه وجود شکاف می‌شود (یک نوع خطای بینایی است که علت آن تفاوت زیاد کنتراست بین دو جسم است که منجر به ایجاد لبه‌های تیره‌تر در ماده با رادیوآپسیتته کمتر می‌شود) (۲۳).

در مطالعه حاضر، حساسیت در تشخیص شکاف در اباتمنت‌های زیرکونیایی سیستم‌های Branemark و Replace مشابه اباتمنت تیتانیومی و هر دو ایده‌آل بود. ولی حساسیت اباتمنت زیرکونیایی در سیستم Noble active به طور چشمگیری بیشتر از اباتمنت تیتانیومی بود که می‌توان تشخیص بهتر را به اختلاف کنتراست نسبت داد. در

منابع:

- review. *Med Oral Patol Oral Cir Bucal.* 2011;16(1):e50-55.
- 7- Glauser R, Sailer I, Wohlwend A, Studer S, Schibli M, Schärer P. Experimental zirconia abutments for implantsupported single-tooth restorations in esthetically demanding regions: 4-year results of a prospective clinical study. *Int J Prosthodont.* 2004;17(3):285-90.
 - 8- Berglundh T, Lindhe J, Marinello C, Ericsson I, Liljenberg B. Soft tissue reaction to de novo plaque formation on implants and teeth. An experimental study in the dog. *Clin Oral Implants Res.* 1992;3(1):1-8.
 - 9- Ericsson I, Berglundh T, Marinello C, Liljenberg B, Lindhe J. Long-standing plaque and gingivitis at implants and teeth in the dog. *Clin Oral Implants Res.* 1992;3(3):99-103.
 - 10- Michalakis KX, Hirayama H, Garefis PD. Cement-retained versus screw-retained implant restorations: a critical review. *Int J Oral Maxillofac Implants.* 2003;18(5):719-28.
 - 11- Coelho PG, Sudack P, Suzuki M, Kurtz KS, Romanos GE, Silva NR. In vitro evaluation of the implant abutment

- connection sealing capability of different implant systems. *J Oral Rehabil.* 2008;35(12):917-24.
- 12-** May KB, Edge MJ, Lang BR, Wang RF. The Periotest method: implant-supported framework precision of fit evaluation. *J Prosthodont.* 1996;5(3):206-13.
- 13-** Cox JF, Pharoah M. An alternative holder for radiographic evaluation of tissue-integrated prostheses. *J Prosthet Dent.* 1986;56(3):338-41.
- 14-** Konermann AC, Zoellner A, Chang BM, Wright RF. In vitro study of the correlation between the simulated clinical and radiographic examination of microgaps at the implant-abutment interface. *Quintessence Int.* 2010;41(8):681-7.
- 15-** Landis JR, Koch GG. An application of hierarchical kappa-type statistics in the assessment of majority agreement among multiple observers. *Biometrics.* 1977;33(2):363-74.
- 16-** Newcombe RG. Two-sided confidence intervals for the single proportion: comparison of seven methods. *Stat Med.* 1998;17(8):857-72.
- 17-** Burguete RL, Johns RB, King T, Patterson EA. Tightening characteristics for screwed joints in osseointegrated dental implants. *J Prosthet Dent.* 1994;71(1):592-9.
- 18-** Guimaraes MP, Nishioka RS, Bottino MA. Analysis of implant/abutment marginal fitting. *Brazil Dent Sci.* 2010;4(2):12-9.
- 19-** Sewerin IP. Radiographic control of fixture-abutment connection in Branemark implants technique. *Scand J Dent Res.* 1989;97(6):559-64.
- 20-** Hollender L, Rockler B. Radiographic evaluation of osseointegrated implants of the jaws. Experimental study of the influence of radiographic techniques on the measurement of the relation between the implant and bone. *Dentomaxillofac Radiol.* 1980;9(2):91-5.
- 21-** Papavassiliou H, Kourtis S, Katerelou J, Chronopoulos V. Radiographical evaluation of the gap at the implant-abutment interface. *J Esthet Restor Dent.* 2010;22(4):235-50.
- 22-** Sharkey S, Kelly A, Houston F, O'Sullivan M, Quinn F, O'Connell B. A radiographic analysis of implant component misfit. *Int J Oral Maxillofac Implants.* 2011;26(4):807-15.
- 23-** Martinez-Rus F, Garcia AM, de Aza AH, Pradies G. Radiopacity of zirconia-based all-ceramic crown systems. *Int J Prosthodont.* 2011;24(2):144-6.