

## بررسی اپیدمیولوژی لیکن پلان

### و آزمایش ایمونوفلورسانس مستقیم بر روی مقاطع پارافینه آن

\*دکتر محمد اسلامی - \*\*دکتر کتایون فیاض مقدم - \*\*\*دکتر شکوفه شهبابی

\*دانشیار گروه آموزشی آسیب‌شناسی فک و دهان دانشکده دندانپزشکی دانشگاه علوم پزشکی و خدمات بهداشتی، درمانی تهران

\*\*متخصص آسیب‌شناسی - سازمان انتقال خون تهران

\*\*\*استادیار گروه آموزشی آسیب‌شناسی فک و دهان دانشکده دندانپزشکی دانشگاه علوم پزشکی و خدمات بهداشتی، درمانی یزد

**Title:** An Epidemiologic study of lichen planus and direct immunofluorescent on staining on it's paraffin sections

**Authurs:** Eslami M. Associated Professor\*, Fayaz Moghadam K. General Pathologist\*\*, Shahrabi Sh. Assistant Professor\*\*\*

**Address:** \* Dept. of Oral & Maxillofacial Pathology. Tehran University of Medical Sciences

\*\* Blood Transfusion Service

\*\*\*Dept. of Oral & Maxillofacial Pathology. Yazd University of Medical Sciences

**Abstract:** Frequently, diagnosis of lichen planus as a relative common chronic inflammatory mucocutaneous disease, is difficult, therefor, direct Immunofluorescence (DIF) examination is recommended for definite diagnosis. In this study both an statistical analysis of files of oral and maxillofacial pathology department of Dentistry school and direct immunofluorescence examination using paraffin blocks with new method, were performed. According to analysis of 8026 cases, 262 (3.26%) cases were diagnosed as lichen planus; most patients were in fourth decade of their life and most common affected region was buccal mucosa, (69.68%).

In direct immunofluorescence study of 14 cases (using firth's method) fibrinogen deposits in 6 cases and immunostaining of colloid bodies with various immunoglobulins (IgA, IgG, IgM), C<sub>3</sub> and also fibrinogen (few values) in most of patients, were detected. In spite of the fact that density of staining was lower than routine method (using fresh-frozen tissue), except for fibrinogen immunostaining, these findings are compatible with previous studies. In spite of limitation of samples, this study suggests that using this technique needs more evaluation and this can be used for diagnosis purposes when fresh-frozen tissue is unavailable.

**Key Words:** Diagnosis of lichen planus- Direct Immunofluorescence- Epidemiology

*Journal of dentistry Tehran University of Medical Sciences (Vol.: 12, N.2, 1999)*

#### چکیده

تشخیص لیکن پلان به عنوان یک بیماری پوستی - مخاطی آماسی مزمن و نسبتاً شایع، در بعضی مواقع با اشکال مواجه می‌شود که جهت تشخیص قطعی آن بخصوص در نوع بولوز، مطالعات ایمونوفلورسانس مستقیم (Direct Immunofluoresence) توصیه می‌گردد. در این مطالعه از یک طرف یک بررسی آماری در بخش آسیب‌شناسی فک و دهان دانشکده دندانپزشکی دانشگاه علوم پزشکی تهران انجام گرفت و از سوی دیگر با استفاده از مقاطع پارافینه موجود با روشی نوین، آزمایش ایمونوفلورسانس مستقیم به عمل آمد. در بررسی آماری از بین ۸۰۲۶ مورد ارسالی، تعداد ۲۶۲ مورد (۳/۲۶٪) به عنوان لیکن پلان تشخیص داده شده بود که بیشتر بیماران از نظر سنی در دهه چهارم زندگی بودند و شایعترین ناحیه مبتلا مخاط گونه بود. در مطالعه DIF بر روی ۱۴ نمونه (روش Firth)، رسوب فیبریونژن در ۶ مورد دیده شد و اجسام کلونیدی در بیشتر نمونه‌ها با ایمونوگلوبولینهای مختلفی، (IgA, IgG, IgM) و C<sub>3</sub> و حتی

فیبرینوژن (به میزان کم) واکنش مثبت نشان دادند. با این که شدت رنگ نسبت به روش معمولی (استفاده از بافت Fresh-Frozen) کمتر بود، ولی نتایج به جز در مورد فیبرینوژن، به نتایج مطالعات گذشته نزدیک بود. این مطالعه نشان داد که با توجه به محدود بودن تعداد نمونه‌ها، اگر روش به کار رفته مورد بررسی بیشتری قرار گیرد، می‌تواند در مواقعی که به بافت Fresh-Frozen دسترسی نباشد، جایگزین روش معمولی گردد.

کلید واژه‌ها: تشخیص لیکن پلان - ایمونوفلورسانس مستقیم - اپیدمیولوژی

مجله دندانپزشکی دانشگاه علوم پزشکی و خدمات بهداشتی، درمانی تهران (دوره ۱۲، شماره ۲، سال ۱۳۷۸)

## مقدمه

لیکن پلان، بیماری پوستی - مخاطی آماسی مزمن است که شاید با توجه به تنوع نماهای کلینیکی آن و با وجود عوامل محرک قابل مشاهده‌ای از قبیل اصطکاک، دخانیات و ...، تشخیص با اطمینانی از آن (آن هم فقط بر اساس یافته‌های بالینی)، میسر نباشد؛ بنابراین نمونه‌برداری در تشخیص قطعی بعضی از موارد آن اهمیت بسزایی دارد؛ ولی در نمای هیستوپاتولوژیکی آن نیز ناهمگونی وجود دارد و حتی مواقعی، ممکن است با سایر ضایعات و زیکولوبولوز اشتباه گردد؛ لذا مطالعه ایمونوفلورسانس می‌تواند جهت تشخیص نهایی و یا تثبیت و تایید تشخیص از ارزش بالایی برخوردار باشد (۳، ۲، ۱). روش ایمونوفلورسانس مستقیم (DIF) در سه گروه از بیماری‌های: زیکولوبولوز اتوایمیون، انواع لوپوس اریتماتوز و واسکولیت Leucocytoclastic روش تشخیص سودمندی است (۴).

Kaplan و Coons برای اولین بار اصلاحاتی در روش DIF پیشنهاد نمودند تا بتوانند Immunoreactants متصل شده در ضایعات پوستی را آشکار سازند (۴). مطالعات DIF در لیکن پلان (۴)، وجود فیبرینوژن فیبریلار را در ناحیه غشای پایه در ۹۰-۱۰۰٪ موارد نشان می‌دهد؛ البته این الگو دیاگنوستیک و اختصاصی نیست، زیرا می‌تواند در لوپوس اریتماتوز و اریتم مالتی فورم نیز دیده شود (۲). ایمونوگلوبولین‌ها و عوامل کمپلمان نیز می‌توانند به این صورت یافت شوند؛ ولی به نسبت فیبرینوژن کمتر شایع هستند (۲). گاهی اوقات رسوبات گلوبولاری که Colloid Bodies و ... نیز خوانده می‌شوند، در داخل

اپی‌تلیوم و یا بافت همبند سطحی مشاهده می‌گردند که با هر نوع ترکیبی از آنتی فیبرینوژن، Anti-C<sub>3</sub> و یا Anti-IgS واکنش نشان می‌دهند (۷، ۶، ۵، ۳، ۲، ۱).

نمونه‌هایی که بطور معمول جهت مطالعات DIF مورد استفاده قرار می‌گیرند، نباید در داخل فرمالین گذاشته شوند؛ بلکه باید توسط روشهای متفاوتی منجمد شوند (۱۰، ۹، ۸، ۴)؛ بنابراین بافت Fresh-Frozen مورد نیاز است و این در حقیقت یکی از معایب این روش می‌باشد و این اشکال به دلایل زیر ناشی می‌شود:

۱- همیشه در همه مراکز درمانی به نمونه‌های Fresh-Frozen دسترسی نیست.

۲- شاید انتقال بافت منجمد شده مشکل باشد؛ بخصوص در بین بیمارستانها و در ضمن شاید استفاده از فیکساتیوهای نگهدارنده خاص، اجازه نقل و انتقال یا ذخیره طولانی مدت بافت را بدهد ولی ممکن است واکنش و فعالیت آنتی‌ژنیکی بافت از بین برود.

۳- نگهداری طولانی مدت بافت منجمد شده نیز موجب از دست رفتن خاصیت آنتی‌ژنیکی می‌گردد.

۴- در مطالعات گذشته نگر به بافت تازه دسترسی نیست.

۵- در بیوپسی‌های ناچیز، امکان برش وجود ندارد و یا ممکن است ضایعه مورد نظر در نمونه‌های منجمد شده وجود نداشته باشد؛ بنابراین تمام این معایب قابل اجتناب است به شرطی که بافتهای Paraffin-Embedded، و Formalin-Fixed بتوانند برای مطالعات DIF مورد استفاده قرار گیرند (۱۱، ۱۰).

تشخیص لیکن پلان دهانی بر اساس معیارهای کلینیکی (سن و جنس بیمار، مشی و بیماری و نمای کلینیکی) و هیستوپاتولوژیکی (ارتوپارکراتوز، دژنراسانس هیدروپیک سلولهای بازال و وجود نوار لنفوسیتیک متراکم در بافت همبند سطحی در زیر اپی تلیوم و آکانتوز و ...) اتخاذ شد. این ۳۱۰ نمونه، مورد مطالعه مجدد میکروسکوپی قرار گرفتند و سعی شد که در طی چند جلسه بررسی، مواردی به عنوان Typic انتخاب گردند و مجدد از بین نمونه‌های انتخاب شده، بهترین‌های آنها انتخاب شد.

معیارهای مد نظر جهت انتخاب نمونه‌های Typic، عبارت بود از این که: نمونه بافتی به اندازه کافی دارای اپی تلیوم و بافت همبند باشد؛ میزان آماس و نوار لنفوسیت‌ها به قدر کافی متراکم و مشخص باشد و بطور کلی نمونه‌ای که از نظر هیستوپاتولوژیک، کاملاً مؤید لیکن پلان باشد؛ همچنین نمونه‌هایی نیز که نمای هیستوپاتولوژی آنها، مشکوک به لیکن پلان بود، انتخاب گردید که در کل ۱۴ نمونه جهت بررسی آزمایش ایمونوفلورسانس مستقیم انتخاب شدند. مشخصات این ۱۴ نمونه در جدول شماره ۱ آمده است.

مقاطع پارافینه این ۱۴ نمونه، از بایگانی جدا شد و از هر بلوک، پنج مقطع به ضخامت ۵ میکرومتر بریده شد؛ سپس مقاطع بر روی حمام آب شناور شدند و بر روی اسلایدهای شیشه‌ای توسط چسبی که بطور معمول استفاده می‌شود (سفیده تخم مرغ و گلیسرین به نسبت مساوی)، قرار داده شدند. استفاده از چسب الزامی بود، چون ممکن بود نمونه‌ها در محلول Trypsin از لامها جدا شوند؛ سپس اسلایدها برای ۵ دقیقه در فور و در درجه حرارت ۱۵۰ درجه سانتی‌گراد Incubate شدند. بعد از موم زدایی در دو مرحله در Xylol، چربی‌زدایی شده و با Graded Ethanol، ریه‌دراته گشتند. مقاطع در یک ظرف دهانه گشاد به نام Coplin در محلولی از کلرید سدیم ۰/۱٪ و Trypsin ۰/۱٪ در PH تنظیم شد تا ۷/۸ با هیدروکسید سدیم، جهت

Huang در سال ۱۹۷۶، روشی پیشنهاد نمود تا به وسیله آن بتواند نوعی رنگ‌آمیزی فلورسنت بهتری برای مقاطع پارافین ثابت شده (Fixed) در فرمالین به کار برد و به وسیله Digestion توسط پروتاز، توانست رسوبات بافتی یا سلولی ایمونوگلوبولین‌ها، کمپلمان و فیبرین و نیز ذخیره  $\alpha$ -1-Antitrypsin و آنتی‌ژن هپاتیت B در کبد و Carcinoembryonic Antigens را در سرطان کولون آشکار سازد (۱۱).

Mera نیز در سال ۱۹۸۰ با استفاده از مقاطع پارافینه از نمونه‌های بیوپسی شده از پوست، روش DIF را با موفقیت بررسی نمود که نمونه‌ها شامل پمفیگوس، پمفیگوئید و لوپوس اریتماتوز بودند (۱۲) و بالاخره توسط Firth و همکاران وی در سال ۱۹۹۲ از همین روش جهت مطالعه DIF بعضی از بیماریهای مخاط دهان از جمله لیکن پلان استفاده گردید و نتایج آن با نتایج ناشی از بافت‌های Fresh-Frozen مقایسه گردید که نتایج قابل قبولی حاصل شد (۸).

در این مطالعه هدف این است که علاوه بر یک بررسی آماری از موارد لیکن پلان تشخیص داده شده در بخش آسیب شناسی فک و دهان دانشکده دندانپزشکی دانشگاه علوم پزشکی تهران، بر روی مقاطع پارافینه تعدادی از نمونه‌ها، آزمایش ایمونوفلورسانس مستقیم انجام گیرد تا در صورت حصول نتایج قابل اعتماد، بتوان مطالعه را در سطح گسترده‌تری انجام داد و نیز در صورت قابل قبول بودن نتایج، از این روش در این موارد بهره جست.

## روشها و مواد

در این مطالعه، کلیه پرونده‌های موجود در بایگانی بخش آسیب شناسی دانشکده دندانپزشکی دانشگاه علوم پزشکی تهران از سال ۱۳۴۵ تا تاریخ ۷/۷/۹۷ مورد بررسی قرار گرفت و از بین ۸۰۲۶ مورد، ۳۱۰ نمونه که در پرونده آنها تشخیص لیکن پلان و یا احتمالاً لیکن پلان علامت گذاشته شده بود، انتخاب گردید.

Trypsinization قرار گرفتند و برای ۴ ساعت در درجه حرارت اتاق (۲۰-۲۵ درجه سانتی گراد)، Incubate شدند. این زمان، مؤثرترین مدت زمان در نظر گرفته شده در یک مطالعه آزمایشی بود که دامنه زمانی ۳ دقیقه تا ۵ ساعت را برای انواع آنتی بادی‌ها به کار برده بودند. بعد از این مرحله، مقاطع در Phosphate Buffer Saline (PBS) برای ۲ بار، هر بار به مدت ۱۰ دقیقه، شسته شدند. در مرحله بعد، مقاطع با کنژوگه‌های نشاندار با فلورسئین (Dako Denmark) که شامل Anti-IgA، Anti-IgM، Anti-IgG، و Anti-Fibrinogen بودند، طبق دستور کارخانه سازنده و رفتهایی که در جدول شماره ۲ آمده است و نیز مقدار کمی رنگ Evans Blue جهت کاهش فلورسانس زمینه رنگ آمیزی شدند و بعد از ۳۰ دقیقه Incubation در محفظه مرطوب و ۲ بار شستشو

با PBS هر بار ۱۰ دقیقه، آماده گردیدند. قبل از مطالعه با میکروسکوپ ایمونوفلورسانس، بر روی هر مقطع، قطره‌ای از محلول گلیسرین / PBS ریخته شد و سپس لامل بر روی آن قرار گرفت. نمونه‌ها توسط میکروسکوپ ایمونوفلورسانس Leitze که قدرت لامپ آن HBO=50w بود، مورد مطالعه قرار گرفتند. لازم به توضیح است که روش ذکر شده همان روشی بود که Firth و همکاران وی به کار برده بودند (۸). شاخصهای اصلی تشخیصی به کار رفته جهت مطالعات ایمونوفلورسانس مستقیم در لیکن پلان بر اساس وجود الگوی فیبریلار در Basement Membrane Zone (BMZ) با آنتی فیبرینوژن و Colloid Bodies در اپی تلیوم و بافت همبند سطحی با آنتی ایمونوگلوبولین‌ها و کمپلمان بود (۸، ۱۰).

جدول شماره ۱- مشخصات کلینیکی ۴ نمونه انتخاب شده جهت مطالعه ایمونوفلورسانس مستقیم

شماره نمونه	جنس	سن	محل نمونه برداری	سال نمونه برداری	تشخیص و توضیحات لازم
۱	مرد	۳۵	گونه	۵۸	کلینیکی LP* ولی H&E** احتمالاً Lp
۲	زن	۳۴	گونه	۷۱	LP بولوز
۳	زن	۲۰	نامعلوم	۷۳	LP اتروفیک
۴	زن	۵۵	گونه	۷۳	LP هیپرکراتوتیک
۵	مرد	۴۰	گونه	۷۳	احتمالاً LP
۶	مرد	۳۱	گونه	۶۷	LP اروزو
۷	زن	۴۰	گونه	۷۱	LP اتروفیک
۸	زن	۵۰	زبان	۷۳	LP اروزو
۹	مرد	۴۵	نامعلوم	۵۸	LP بولوز
۱۰	مرد	۴۵	گونه	۵۵	احتمالاً LP
۱۱	مرد	۴۸	گونه	۵۶	LP
۱۲	زن	۱۴	عمق وستیبول	۷۳	LP بولوز مشکوک به دیسپلازی
۱۳	مرد	۳۱	نامعلوم	۷۳	LP اروزو
۱۴	مرد	۴۵	گونه	۶۳	مشکوک به LP

\*LP= Lichen Planus

\*\*H & E= Hematozilline and Eosin

جدول شماره ۵ - توزیع سنی بیماران مبتلا به OLP در این مطالعه

گروه سنی	تعداد	درصد
$0 < X \leq 10$	۱	۰/۴
$10 < X \leq 20$	۱۱	۴/۴۳
$20 < X \leq 30$	۴۴	۱۷/۷۴
$30 < X \leq 40$	۶۶	۲۶/۶۱
$40 < X \leq 50$	۵۶	۲۲/۵۸
$50 < X \leq 60$	۴۱	۱۶/۵۳
$60 < X \leq 70$	۲۳	۹/۲۷
$70 < X \leq 80$	۵	۲/۰۱
$80 < X \leq 90$	۱	۰/۴

همان‌طور که ملاحظه می‌شود، اکثر مبتلایان در هنگام تشخیص OLP، در دهه چهارم زندگی بوده‌اند (۲۶/۶۱)؛ میانگین سنی از بین ۲۴۸ بیمار، ۴۹/۸ سال بود.

غیر از ۴۱ بیمار که در پرونده آنها نمونه‌برداری قید نشده بود، بقیه بیماران از نظر محل آناتومیکی مبتلا نیز مورد بررسی قرار گرفتند که نتایج این بررسی در جدول شماره ۶ خلاصه شده است.

جدول شماره ۶ - توزیع محل آناتومیکی مبتلا در بین بیماران مطالعه شده

محل آناتومیکی مبتلا که از آن نمونه‌برداری شده	تعداد	درصد ابتلا در بین ۲۲۱ بیمار
مخاط گونه	۱۵۴	۶۹/۶۸
زبان	۴۵	۲۰/۳۶
لثه	۱۲	۵/۴۲
لب	۴	۱/۸
کف دهان	۴	۱/۸
کام	۳	۱/۳۵
گوشه دهان	۱	۰/۴۵
عمق وستیبول	۲	۰/۹
رترومولر	۲	۰/۹

همان‌طور که از این جدول استنباط می‌شود، ضایعات بیشتر بر روی مخاط گونه بوده‌اند و زبان، لثه، لبها، کف دهان، کام، عمق وستیبول، رترومولر و گوشه دهان از نظر ابتلا در مراتب بعدی قرار داشتند. لازم به توضیح است که در ۴ بیمار، ضایعات هم در لثه و هم در گونه، در ۲ بیمار در زبان و لثه و در ۱ بیمار در گونه و زبان قرار داشتند؛ همچنین در ۱ مورد نیز از پوست نمونه برداری شده بود.

البته مواردی از رنگ‌پذیری با ایمونوگلوبولین‌ها و  $C_3$  در BMZ و یا رنگ‌پذیری Colloid Bodies با فیبرینوزن نیز طبق مطالعات قبلی دیده شده است که این موارد نیز در هنگام مطالعه در نظر گرفته شدند (۱۰).

جدول شماره ۲ - میزان غلظت‌های به کار رفته آنتی سرم‌ها

Working Concentration Per PBS	آنتی‌سرم
۱/۳۰	IgM
۱/۳۰	IgA
۱/۳۰	IgG
۱/۸۰	$C_3$
۱/۳۰	فیبرینوزن

### یافته‌ها

این مطالعه به صورت گذشته‌نگر (Retrospective) و بر روی ۸۰۲۶ بیمار انجام شد و ۲۶۲ مورد با تشخیص قطعی لیکن پلان و ۲۸ مورد مشکوک به آن گزارش شد؛ در نتیجه موارد لیکن پلان، ۳/۲۶٪ کل نمونه‌ها را شامل می‌شد (جدول شماره ۳).

جدول شماره ۳ - درصد مبتلایان به لیکن پلان در بین بیماران مطالعه شده

تعداد موارد لیکن پلان در ۸۰۲۶ مورد	درصد	تعداد موارد لیکن پلان و مشکوک به آن	درصد
۲۶۲	۳/۲۶	۳۱۰	۳/۸۶

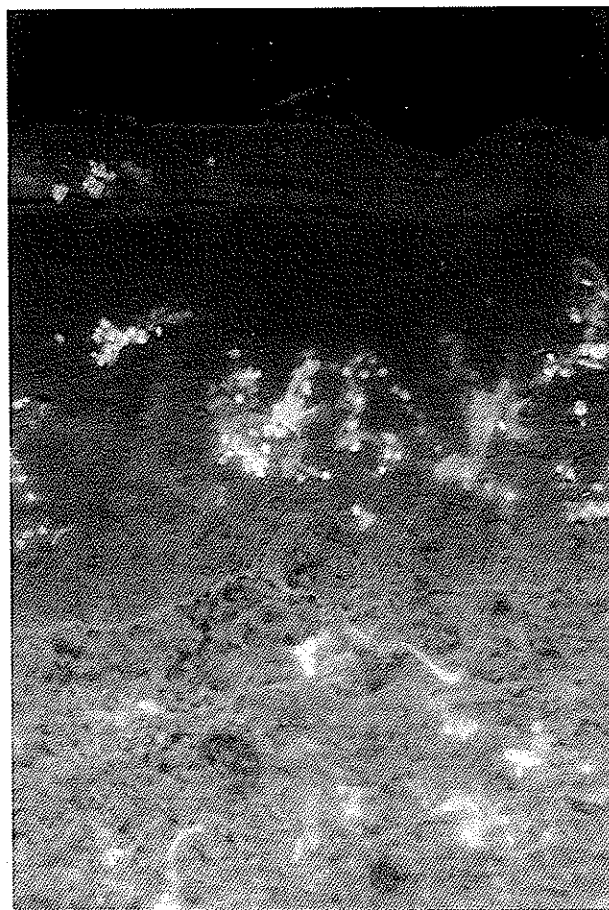از بین ۲۶۲ مورد، به جز ۳ نفر که جنسیت آنها نامعلوم بود، ۱۳۵ نفر مرد و ۱۲۴ نفر زن بودند. جدول شماره ۴ نسبت ابتلای زنان و مردان را با هم مقایسه می‌نماید.

جدول شماره ۴ - نسبت ابتلای مردان و زنان در لیکن پلان

درصد ابتلای مردان	درصد ابتلای زنان	تعداد مردان مبتلا	تعداد زنان مبتلا
۵۲/۱۲	۴۷/۸۷	۱۳۵	۱۲۴

در بررسی که از نظر سنی از مبتلایان به Oral Lichen Planus (OLP) به عمل آمد، جوانترین بیمار، کودکی ۶ ساله و مسن‌ترین آنها ۸۳ ساله بود. در جدول شماره ۵ توزیع بیماران مبتلا به OLP در دهه‌های مختلف سنی قید شده است.

کدام ۱ مورد در BMZ دیده شد که البته به وضوح الگوی مشاهده شده با فیبرینوژن نبود. رسوب مشاهده شده به صورت نامنظم و قطعه قطعه بود (تصویرهای شماره ۲ و ۳).  
IgA هرگز در BMZ یافت نشد.



تصویر شماره ۱- رسوب IgM بر روی Colloid Bodies در اپی تلیوم و ناحیه سطحی بافت همبند در نمونه شماره ۴

### ۳- جدار عروق

تقریباً در همه نمونه‌ها، گلبول‌های قرمز و گاهی پلاسموسیت‌ها در لابه لای بافت همبند و در داخل عروق، فلورسانس مثبت شدیدی نشان می‌دادند ولی فلورسانس مثبت در جدار عروق، فقط با IgG (مورد ۲) و فیبرینوژن (مورد ۲) دیده شد که این رسوب بیشتر به صورت گرانولر رویت گردید.

لازم به ذکر است که در بیمار شماره ۱ (جدول شماره ۱) که تشخیص لیکن پلان بطور قطعی داده نشده بود، هیچ

در مطالعه ایمنوفلورسانس مستقیمی که از ۱۴ نمونه به دست آمد، واکنش مثبت در BMZ یا ناحیه غشای پایه Colloid Bodies (CBs) و جدار عروق در بعضی نمونه‌ها مشاهده گردید که شرح آن در جدول شماره ۷ خلاصه شده است.

جدول شماره ۷- الگوی ایمنوفلورسانس مشاهده شده در ۱۴ نمونه

الگوی ایمنوفلورسانس			آنتی سرم
CBs	BMZ	V	
۶	۱	۱	IgM
۲	۱	۲	IgG
۳	-	-	IgA
۱	۱	-	C <sub>3</sub>
۲	۶	۲	فیبرینوژن

CBs= Colloid Bodies  
BMZ= Basement Membrane Zone  
V= Vessels

نتایج به دست آمده به شرح زیر می باشد:

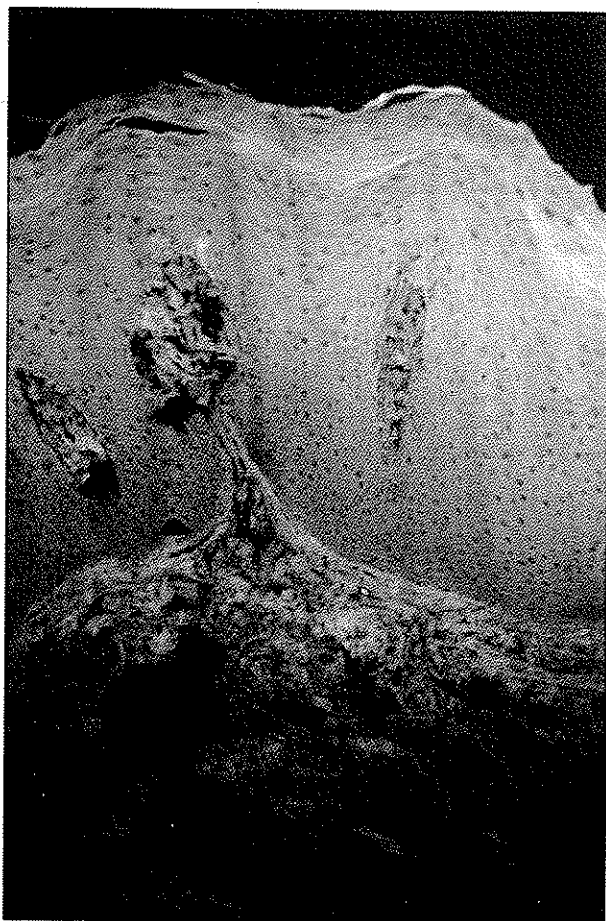### ۱- Colloid Bodies (CBs)

بیشترین ایمنوگلوبولینی که در CBs یافت شد، IgM (مورد ۶) بود و از همه کمتر C<sub>3</sub> (مورد ۱) بود. فلورسانس مشاهده شده، معمولاً بصورت هموزن و یکنواخت و یا گرانولر و شدت آن + و حداکثر ++ بود. IgA (مورد ۳) نیز در ۲ مورد در CBs مشاهده گردید (تصویر شماره ۱).  
اپی تلیوم و یا در ناحیه Popillary Lamina Propria و یا در هر دو قرار داشتند.

### ۲- ناحیه غشای پایه (BMZ)

رسوب فیبرینوژن در ۶ نمونه در ناحیه غشای پایه (BMZ) دیده شد. رسوب بیشتر به صورت فیبریلار یا به صورت خطی نامنظم و گرانولر بود؛ البته در یکی از این موارد، رسوب فیبرینوژن علاوه بر BMZ، در ناحیه بافت همبندی سطحی نیز مشاهده شد.

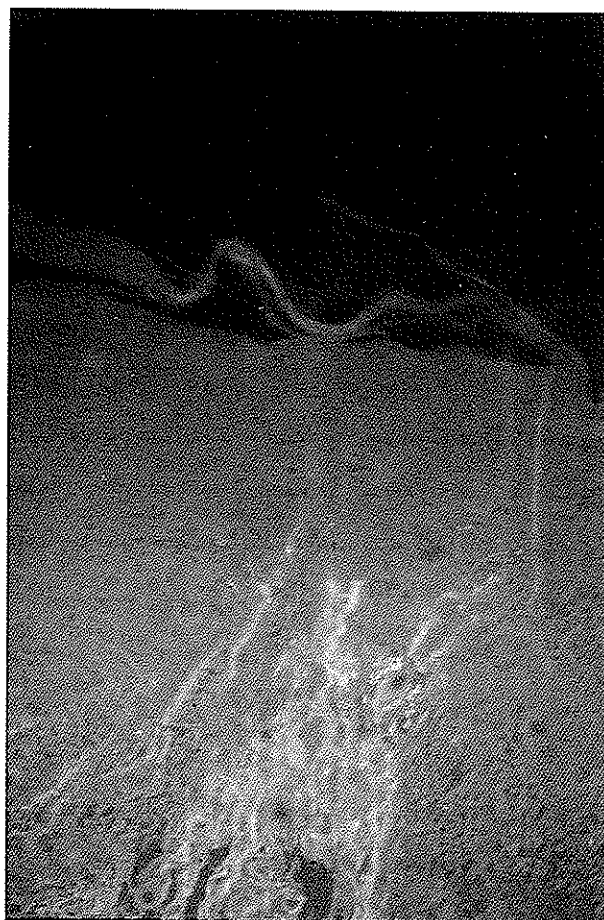
رسوب ایمنوگلوبولین‌های IgG، IgM و C<sub>3</sub> نیز هر



تصویر شماره ۳- رنگ‌آمیزی با آنتی‌فیبروزن در یک الگوی گرانولر و فیبریلار نامنظم در ناحیه غشای پایه در نمونه شماره ۴

رسوبی از پروتئین‌های ایمونوراکتیو دیده نشد؛ در نمونه شماره ۵ نیز که تشخیص Hematoxylline & Eosin (H&E) مورد تردید بود، فقط رسوب گرانولر IgM در دیواره عروق مشاهده شد؛ در نمونه‌های شماره ۸ و ۱۰، فقط رسوب فیبرینوژن در BMZ دیده شد و در نمونه شماره ۶ رسوب فیبرینوژن در BMZ و جدار رگ یافت شد.

در نمونه شماره ۱۴ که مشکوک به LP بود، علاوه بر رسوب فیبرینوژن در BMZ، CBs با IgM و IgA مثبت شدند. نمونه‌های دیگر نیز رسوب ایمونوگلوبولین‌ها و فیبرینوژن را در CBs و BMZ چه با یکدیگر و چه به صورت CBs به تنهایی نشان دادند.



تصویر شماره ۲- رنگ‌آمیزی با آنتی‌فیبروزن در یک الگوی گرانولر خطی در BMZ و فیبریلار در ناحیه بافت همبند سطحی در نمونه شماره ۸

### بحث و نتیجه‌گیری

این بررسی، یک مطالعه گذشته‌نگر است که علاوه بر بررسی آماری، شامل مطالعه ایمونوفلورسانس مستقیم (DIF) نیز بوده است. بررسی آماری، ۳/۲۶٪ از بیمارانی که به بخش آسیب‌شناسی دانشکده دندانپزشکی دانشگاه علوم پزشکی تهران جهت ضایعات فک و دهان مراجعه کرده بودند، دارای OLP بوده‌اند.

در مطالعات مختلف، میزان ابتلای مردان و زنان تقریباً به یک اندازه گزارش شده است؛ با این تفاوت که در بعضی از مطالعات، ابتلای زنان به میزان ۶۰٪ بوده است (۱۳، ۱۴، ۱۵، ۱۶). در این مطالعه نیز مردان و زنان تقریباً به یک نسبت مساوی مبتلا به OLP بوده‌اند، ولی در مردان کمی بیشتر بوده است.

گوناگونی از قبیل بافت لنفوئیدی، تیروئید، کلیه، ریه، بافتهای روده و پوست استفاده شده است تا وجود بعضی از آنتی ژنها را با استفاده از DIF متعاقب هم توسط Trypsin، نشان دهد (۱۱).

روشی که در این مطالعه اتخاذ شد، همان روش Firth و همکاران وی بود که در مورد بیماریهای مخاطی دهان اعمال کرده بودند (۸)؛ با این تفاوت که در این مطالعه به علت محدود بودن امکانات، استفاده از چسب Lepage's Bond Fast میسر نبود (۸)؛ البته در خلال Trypsinization به غیر از موردی که به علت ضخیم بودن مقطع جدا شد، هیچ نمونه بافتی از اسلایدها جدا نگردید.

در نمونه‌های ما، شدت رنگ‌آمیزی فلورسانس در مقایسه با نمونه‌های \*Fresh-Frozen (نمونه‌هایی که بطور معمول جهت مطالعات DIF در سازمان انتقال خون مطالعه می‌شوند)، کمتر بود که این مسأله با نتایج مطالعات Firth هماهنگی دارد؛ همچنین در بعضی از نمونه‌ها، فلورسانس زمینه‌ای زیاد بود. لازم به ذکر است که نتایج ما با نمونه‌های H&E موجود مقایسه می‌شد.

حال از جهت بررسی کارایی این روش در DIF و این که نتایج این مطالعه، تا چه اندازه با مطالعات دیگر که بطور معمول انجام پذیرفته، مطابقت می‌کند، لازم است که نتایج حاصل با نتایج مطالعات گذشته، مقایسه گردد. در نمونه‌های ما، فلورسانس مثبت در Colloid Bodies، در ۱۳ مورد توسط ایمونوگلوبولین‌های مختلف، C<sub>3</sub> و فیبرینوژن، دیده شد که بیشترین آنها با IgM (۶ مورد) و کمترین آنها با C<sub>3</sub> (۱ مورد) بود؛ به تعبیر دیگر، رسوب این اجسام در نمونه‌های بافتی ۹ بیمار از ۱۴ بیمار مشاهده گردید (۱۴).

Abell میزان CB را در ۸۷٪ نمونه‌های پوستی خود مشاهده کرد که بیشتر با IgM رنگ گرفته بودند (۱۴). Kilip و Rich در ۲۷٪ نمونه‌های خود این اجسام را یافتند (۱۰).

Pihlman و همکاران وی رنگ‌آمیزی CBS را با آنتی

میانگین سنی در این مطالعه عددی بین ۴۹ تا ۵۰ سال بود و بیشترین توزیع سنی در دهه چهارم بوده است که این مسأله با مطالعات قبلی مطابقت می‌کند (۱۷، ۱۵، ۱۳، ۲، ۱)؛ در بچه‌ها نیز این بیماری نادر گزارش شده که ما در این مطالعه به یک کودک ۶ ساله، در یک مورد برخورد کردیم. در این بیماران میزان ابتلای گونه از سایر نواحی مخاط دهان بیشتر بوده است (۶۹/۶۸٪) و نواحی دیگر دهان در مراتب بعدی قرار داشتند. در بسیاری از مطالعات قبلی نیز این رابطه وجود داشته و ابتلای مخاط گونه بیشتر از همه و به میزان ۸۵٪ گزارش شده است (۳، ۲، ۱).

روش ایمونوفلورسانس، جهت مطالعه پاتوژن بسیاری از بیماریهای پوستی به کار رفته است. در بعضی از بیماریها، حتی مطالعات ایمونوفلورسانس غیر مستقیم نیز، اتوانتی بادیهای در گردش و مطالعات ایمونوفلورسانس مستقیم (DIF)، ایمونوگلوبولین‌ها، اجزای کمپلمان و مواد پروتئینی دیگر را در داخل بافت مبتلا نشان داده‌اند. ممکن است این مواد در گردش و متصل شده به بافت، نقشی در ایمونوپاتوژنز این بیماریها داشته باشند (۱۳، ۱۰). به علاوه، آشکار ساختن این مواد Immunoreactive توسط DIF، نشانه‌هایی را فراهم می‌آورد که تاکنون در تشخیص بسیاری از بیماریهای پوستی مورد استفاده بوده‌اند.

همچنین مطالعه ایمونوفلورسانس مستقیم در تشخیص بیماریهای زخمی شونده، اروزو و بولوز مخاط دهان با ارزش است؛ بنابراین در مواردی که نتوان با ارزیابی کلینیکی و هیستوپاتولوژیکی به تشخیص مطمئنی رسید، استفاده از این روش از اهمیت بسزایی برخوردار است (۱۳).

در این مطالعه، جهت انجام این مقصود، از بافت پارافینه ثابت شده در فرمالین استفاده شده است. استفاده از این بافت نسبت به بافت Fresh-Frozen مزایایی دارد؛ چرا که بافت تازه همیشه در دسترس نیست، منجمد کردن آن مشکل است و امکانات وسیعی را می‌طلبد و از طرفی ممکن است نتایج بافت Fresh-Frozen دارای ابهام باشد.

در گزارشهای قبلی از این روش برای بافتهای



سایر ایمونوگلوبولین‌ها، شدت فلورسانس آن از همه کمتر بود.

Baart de La و Baart de La Faille- Kuyper Faille، رنگ‌آمیزی ساختمانهای عروقی را به عنوان یافته اصلی قلمداد نکردند و فقط در ۴ مورد (از ۴۰ بیمار) رسوب فیبرینوژن را مشاهده نمودند (۲۰).  
Laskaris نیز در ۵ نمونه (از ۳۵ نمونه) فقط رسوب فیبرینوژن را به صورت گرانولر در جدار عروق سطحی یافت (۱۹).

Danieles در ۸ نمونه از ۵۹ مورد رسوب Anti-C<sub>3</sub> را در جدار عروق مشاهده کرد (۱۸)؛ ما نیز در نمونه‌های خود ۵ مورد رسوب گرانولر در جدار عروق سطحی با فیبرینوژن، IgM و IgG مشاهده کردیم. این یافته مسلماً در ارتباط با ایمونوپاتوژنز بیماری است و نمی‌تواند برای آن جنبه تشخیصی داشته باشد.

مثبت شدن نسبتاً شدید پلاسماوسیت‌ها و بخصوص گلبول‌های قرمز (RBC) در این مطالعه، تقریباً در همه نمونه‌ها، غیر اختصاصی بود و علت آن نیز این طور حدس زده شد که در محلی که گلبول‌های قرمز یافت می‌شود، مسلماً پلاسما نیز موجود بوده و چون پلاسما حاوی پروتئین‌های گوناگونی است، بدیهی است که می‌تواند با همه انواع آنتی‌سرم‌ها واکنشی مثبت نشان دهد. لازم به توضیح است که در مطالعه Firth نیز پلاسماوسیت‌های بافت همبند، مثبت شده بودند (۸).

اگر الگوی DIF (که در مطالعات قبلی در امر تشخیص، کمک‌کننده بوده‌اند)، در این مطالعه نیز در نظر گرفته شوند، با این حساب در ۳ مورد که مشکوک به LP بودند، رسوب فیبرینوژن دیده شد که شاید این الگو بتواند مؤید لیکن‌پلان بودن این نمونه‌ها باشد؛ همچنین در ۱ مورد نیز علاوه بر رسوب فیبرینوژن، CBS نیز یافت شدند که این دو الگو با هم می‌توانند به عنوان معیار کمک‌کننده جهت تأیید تشخیص باشند.

این مطالعه اگر چه نتایج آن بطور کامل موافق با نتایج

فیبرینوژن، Anti-IgA و Anti-IgM در نصف بیماران مشاهده کردند (۱۴).

با توجه به نتایج مطالعه کنونی، میزان CBS مثبت تا حدودی نزدیک به نتایج مطالعات قبلی بوده است. البته CBS برای LP جنبه اختصاصی ندارد و در هر ضایعه‌ای که در آن به نحوی تخریب لایه بازال وجود داشته باشد، به چشم می‌خورد.

Abell و Daniels بیان می‌کنند که این اجسام توسط دژنراسانس سلول کراتینوسیتی شکل گرفته‌اند و به علت ساختمان فیبریلار آنها، این محققین بر این باورند که آنها یک زمینه‌ای برای رسوب پروتئین‌های سرم فراهم می‌سازند (۱۴، ۱۸).

یک توجیه برای وقوع متفاوت آنها در مطالعات گوناگون شاید در ساختمان فیبریلار آنها پیدا شود. اگر ایمونوگلوبولین‌ها و اجزای کمپلمان دیده‌شده داخل گلبول‌های فلورسنت بطور ایمونولوژیکی متصل نشده باشند، بلکه فقط در شبکه فیبریلار حبس شده باشند، روشهای متفاوت در شستن مقاطع بافتی، می‌توانند موجب اختلاف در میزان مواد Immunoreactive موجود در آنها شوند (۱۱، ۸)؛ از طرفی هنوز به درستی معلوم نیست که آیا ایمونوگلوبولین‌های رسوب‌یافته، Autoantibody هستند و یا رسوبات ثانویه پروتئین‌های خارج رگی می‌باشند، که با توجه به فرضیه‌ای که در مورد ایمونوپاتوژنز LP مطرح می‌گردد، به نظر می‌آید مورد دوم درست باشد (۱۳).

رسوب فیبرینوژن در مطالعه ما در ۶ نمونه در BMZ دیده شد؛ در حالی که Abell این ماده را در ۹۱٪ نمونه‌های پوستی (۱۴)، Kilip و Rich در ۶۹٪ نمونه‌های OLP (۱۰)، Daniels و همکاران وی در ۹۶٪ موارد مشاهده کردند که الگوی رسوب، نسبتاً فیبریلار در BMZ بوده است (۱۸). در مطالعه Laskaris در ۱۰۰٪ نمونه‌ها این رسوب دیده شد (۱۹).

با توجه به نتایج فوق، در نمونه‌های ما با این روش، این الگو به میزان کمتری مشاهده شد و در ضمن در مقایسه با

Trypsin با از هم گسیختگی ساختمان بافت، توسط شکستن اتصالات عرضی داخل مولکولی ناشی شده از فرمالین، موجب می‌شود که نواحی آنتی‌ژنیکی آشکار گردد و این Digestion ممکن است شارژ شبکه‌ای بافت را تغییر دهد و بنابراین موجب حذف بعضی از اتصالات غیر اختصاصی با ایمونوگلوبولین‌ها شود (۲۱).

از طرفی با توجه به زمان Digestion و کیفیت محلول Trypsin و این که مقاومت بافتها و آنتی‌ژنهای مختلف نسبت به آن متفاوت است، این امر نیاز به مطالعات بیشتری دارد تا شاید بتواند واکنشهای متفاوت مثبت با پروتئین‌های ایمونوراکتیو گوناگون را تفسیر نماید.

با توجه به مطالبی که در بالا عنوان شد و همچنین محدودبودن امکانات (نوع چسب، مشکلات در امر عکسبرداری میکروسکوپی که با وقفه انجام می‌گردید)، این روش نیاز به مطالعات وسیعتری دارد و با توجه به محدودبودن نمونه‌ها و نتایج نسبتاً خوب آن، شاید در آینده با بررسیهای هر چه بیشتر و دقیقتر و تغییرات و اصلاحاتی که در روش داده شود، بتوان از این روش بطور معمول در آزمایشگاههای هیستوپاتولوژیکی استفاده کرد و تشخیص قطعی موارد مشکوک را میسر نمود.

Firth نبود ولی با محدودبودن نمونه‌ها، زیاد نمی‌توان در مورد آن قضاوت کرد؛ در هر صورت اگر بخواهیم بطور کامل این مطالعه را ارزیابی و کارایی این روش را بررسی نماییم، فقط مقایسه نتایج با مطالعات قبلی کافی نیست. نکته مهمتر خود روش به کار رفته است؛ شاید بتوان تفاوتهای نتایج این مطالعه را با مطالعات قبلی، با بررسی هر چه دقیقتر روش در کلیه مراحل (Procedures) آن، توجیه کرد؛ این امر باید از ابتدا شروع شود، از زمان ثبوت (Fixation) تا زمانی که نمونه برای مطالعه آماده شود. یک ثبوت خوب می‌تواند بافت و نیز آنتی‌ژن‌ها را حفظ نماید؛ به شرطی که مدت زمان ثبوت کافی و مطابق معیارهای مقرر شده باشد. نمونه‌های این مطالعه به علت این که مربوط به سالهای گذشته بودند و برای این منظور نیز ثابت (Fix) نشده بودند، متأسفانه اطمینانی از چگونگی و کیفیت ثبوت آنها در دست نیست؛ همین طور سایر مراحل دیگر نیز (از مرحله پارافینه کردن بافت و سپس پارافین زدایی آنها) باید در نظر گرفته شود و اثر کلیه مواد به کار رفته بر روی آنتی‌ژنهای بافت مورد بررسی مجدد قرار گیرد. خود ماده Adhesive نیز باید مد نظر باشد. اثر Trypsin نیز باید مهم قلمداد شود.

## منابع:

- 1- Shafer WG. A textbook of Oral Pathology. 4<sup>th</sup> ed. Philadelphia: W.B Saunders; 1983: 808-814.
- 2- Regezi JA, Sciubba J. Oral Pathology: Clinical Pathologic Correlations. 2<sup>nd</sup> ed. Philadelphia: W.B Saunders; 1993: 114-120.
- 3- Neville BW, Damm DD. Oral and Maxillofacial Pathology. Philadelphia: W.B. Saunders; 1995: 575-576.
- 4- Rose NR, Friendman H. Manual of Clinical Immunology. Washington: American Society for Microbiology; 1976: 701-707.
- 5- Karagouni EE, Dotsika EN. Alterations in peripheral blood mononuclear cell function and serum cytokines in oral lichen planus. J Oral Pathol Med 1994; 23: 28-35.
- 6- Wood NK, Goaz Paul W. Differential Diagnosis of Oral Lesions. 4<sup>th</sup> ed. Philadelphia: Mosby-Yearbook; 1991: 89-91, 127-132.
- 7- Lynch, MA. Burket's Oral Medicine, Diagnosis and Treatment. 8<sup>th</sup> ed. Philadelphia: J.B Lippincott; 1984: 271-281.
- 8- Firth NA, Rich AM. Direct immunofluorescence of oral mucosal biopsies: A comparison of fresh-frozen tissue and formalin-fixed, paraffin-embedded tissue. J Oral Pathol Med 1992; 21: 358-63.
- 9- Jablonska S, Beutner EH, Michel B. Uses of immunofluorescence of bullous diseases, Lupus-erythematosus, and certain other dermatoses. Arch Dermatol 1975; 111: 371-81.
- 10- Kilip AM, Rich AM, Radden BG, Reade PC. Direct immunofluorescence in the diagnosis of oral

Mucosal diseases. *Int J Oral Maxillofac Surg* 1988; 17: 6-10.

11- Huang SH, Minassian H, More JD. Application of immunofluorescent staining on paraffin section improved by trypsin digestion. *Laboratory Investigation*. 1976; 35 (4): 383-389.

12- Mera SL, Young EW, Bradfield JWB. Direct immunofluorescence of skin using formalin-fixed, paraffin-embedded sections. *J Clin Pathol* 1980; 33: 365-9.

13- Euersol, LR. Immunopathology of oral mucosal ulcerative, desquamative and bullous diseases. *Oral Surg Oral Med Oral Pathol* 1994; 77: 555-71.

14- Moschella SL, Hurley HJ. *Dermatology* 3<sup>rd</sup> ed. Vol 2. Philadelphia: W B Saunders; 1992.

15- Rose LF, Kage D. *Internal Medicine for Dentistry*. 2<sup>nd</sup> ed. Philadelphia: C.V Mosby; 1990:1965.

16- Vincent SD, Fotos PG, Baker KA, Williams TP. Oral lichen planus, the clinical, historical, and the therapeutic features of 100 cases. *Oral Surg Oral Med Oral Pathol*. 1990; 70: 165-71.

17- McCarthy P L, Shklar G. *Diseases of the Oral Mucosa*. 2<sup>nd</sup> ed. Philadelphia: Lea & Febiger; 1980, 203-223.

18- Daniels TE, Quader-WC. Direct immunofluorescence in oral mucosal disease: A diagnostic analysis of 130 cases. *Oral Surg*. 1981; 51(1): 38-46.

19- Laskaris G, Sklavounou A, Angelopoulos A. 1982: Direct immunofluorescence in oral lichen planus. *Oral Surg* 53(5): 483-7.

20- Baart de La faille-Kuyper E H, Barts de La faille HL. An immunofluorescence study of lichen planus. *B J Dermatol* 1974; 90: 365-377.

21- Curran RC, Gregory J. The unmasking of antigens in paraffin sections of tissue by trypsin. *Experimentin*. 1977; 33:1400-1.