

ادنتوما و بررسی ۵۷ مورد از انواع آن

دکتر فرشته بقایی نائینی* - دکتر محمدرضا ابراهیمی زاده**

*استادیار گروه آموزشی آسیب‌شناسی دانشکده دندانپزشکی دانشگاه علوم پزشکی و خدمات بهداشتی، درمانی تهران

**دندانپزشک

Title: Odontoma and Analysis of 57 different types

Authors: Baghaei-e- Naeini F. Assistant Professor*, Ebrahimizadeh M. Dentist

Address: *Dep. of Pathology, School of Dental Medicine, Tehran University of Medical Sciences

Abstract: Odontoma is an odontogenic lesion with epithelial and mesenchymal origin and is composed of differentiated dental parts. Than because of abnormal organization of mature tissues. It seems that it is a hamartoma rather than real tumor. Odontoma is seen in two types of compound & complex.

Out of 57 studied cases, 31 cases (54.2%) were of complex type; 12 cases (21%) were compound & 8 cases were of cystic. The age of incidence ranged from 5.5 to 68 years. The mean age in complex odontoma was 27 years & compound type was 19 years. There was no significant difference regarding the sex in the complex type. In compound odontoma women were affected 2 times more than means. Complex type are found in mandibular posterior era ereas more and compound type in anterior regions .In this studied found 12 cases impaction teeth

Key Words: Odontoma- Complex odontoma- Compound odontoma

Journal of Dentistry. Tehran University of Medical Sciences, Vol.12, No.1, 1999.

چکیده

ادنتوما، ضایعه‌ای است با منشأ اپی‌تلیالی و مزانشیمال و به دو شکل کامپاند و کمپلکس مشاهده می‌شود؛ سلولهای آن کاملاً دیفرانسیه و بافت ایجادشده توسط آنها (یعنی مینا، عاج، سمان و پالپ) کاملاً تمایز یافته می‌باشد و با توجه به ارگانیزاسیون غیرنرمال از بافتهای بالغ و نرمال این ضایعه به نظر می‌رسد یک هامارتوم باشد تا یک ننوپلاسم واقعی؛ به دلیل این که این ضایعه رایجترین تومورهای ادنتوژنیک را تشکیل می‌دهد؛ لذا این مطالعه به منظور بررسی میزان و انواع آن در بایگانی بخش آسیب‌شناسی دانشکده دندانپزشکی دانشگاه علوم پزشکی تهران انجام گرفته است.

از ۵۷ مورد ادنتومای بررسی شده ۳۱ مورد (۵۴/۲٪) از نوع کمپلکس، ۱۲ مورد از نوع کامپاند (۲۱٪) و ۸ مورد از نوع کیستیک بود. متوسط سنی در این ضایعه ۲۵ سال بود؛ همچنین خانمها در ۵۴/۴٪ به این ضایعه مبتلا شده بودند؛ فک پایین در ۵۳٪ و در فک بالا ۴۷٪ موارد درگیر شده بودند؛ در ۲۰ مورد ناحیه خلفی فک پایین و در ۱۳ مورد ناحیه قدامی فک بالا به این ضایعه مبتلا شده بودند. ۱۲ مورد Impaction در اثر این ضایعه ذکر شده بود؛ متوسط سنی در نوع کمپلکس، ۲۷ سال بود و تفاوت قابل ملاحظه‌ای از لحاظ جنس در این نوع وجود نداشت. این ضایعه بیشتر قسمت خلفی فک پایین را درگیر ساخته بود و همچنین متوسط سنی در نوع کامپاند ۱۹ سال بود و خانمها کمی بیشتر از آقایان مبتلا شده بودند. ناحیه قدامی فک بالا شایعترین محل این نوع بود. این ضایعه همراه ۵ مورد Impaction دندان بود.

واژه‌های کلیدی: ادنتوما - کمپلکس ادنتوما - کامپاند ادنتوما

مجله دندانپزشکی دانشگاه علوم پزشکی و خدمات بهداشتی، درمانی تهران. دوره ۱۲ شماره اول سال ۱۳۷۸

مقدمه

یکی از رایجترین این ضایعات می‌باشد، شناخت آن ضروری و از اهمیت خاصی برخوردار است.

ادنتوما و تومورهای ادنتوژنیک گروه متنوع و پیچیده‌ای از ضایعاتی که مشتق از بافتهای تشکیل‌دهنده دندان می‌باشند را تشکیل می‌دهند. ادنتوما ضایعه‌ای ادنتوژنیک،

یکی از ارکان اصلی در دندانپزشکی که از اهمیت ویژه‌ای نیز برخوردار می‌باشد، شناخت و تشخیص ضایعات حفره دهان است؛ با توجه به این که ضایعات ادنتوژنیک از مهمترین و متنوع‌ترین ضایعات حفره دهان هستند و همچنین ادنتوما

کمپلکس ادنتوما در مندبیل رایجتر است و ۷۰٪ از کمپلکس ادنتوماها در نواحی اولین و دومین مولر ایجاد می‌گردند (۷).

ادنتوماها همچنین در نواحی خارج دهانی مانند سینوس ماگزایلا و گوش میانی زیر کندیل سوراخ چانه‌ای، راموس مندبیل و خط وسط کام نیز گزارش شده‌اند (۱۳، ۵).

معمولترین عارضه یک ادنتوما تأخیر در رویش دندان دائمی است (۷) و در ۵۰٪ موارد همراه با دندان نهفته است (۶، ۱۱)؛ این ضایعه معمولاً علائم دیگری ندارد؛ البته ممکن است به دلیل عفونت یا رشد ضایعه و یا تغییرات کیستیک، از نظر بالینی ریج آلوئولار Expansion نشان دهد (۵، ۱). ادنتوماها اغلب ضایعاتی کوچک و غیر مهاجم می‌باشند و بندرت بزرگ می‌شوند و آسیمتری صورت ایجاد می‌کنند (۱۵، ۱۴).

ادنتوما در رادیوگرافی در مراحل مختلف تکامل ابتدا به صورت رادیولوسنت، در مرحله بعد به صورت رادیولوسنت، رادیوپاک و یک ادنتومای تکامل یافته به صورت کاملاً رادیوپاک با حاشیه رادیولوسنت باریک و یکنواخت مشاهده می‌گردد (۷).

در این ضایعه از نظر هیستولوژی مینا، عاج، سمتموم و پالپ، ظاهری نرمال دارند و توسط کپسول فیبروزه‌ای احاطه شده‌اند؛ همچنین در بعضی از موارد Gost cells نیز در ادنتوما مشاهده می‌شود که کراتینیزاسیون در سلولهای اپی‌تلیال مینا توسط این سلولها صورت می‌گیرد (۳)؛ این ضایعه براحتی به روش Enuciation خارج می‌گردد و عود این ضایعه بسیار نادر می‌باشد.

هدف از این مطالعه بررسی انواع و میزان ادنتوما از بایگانی بخش آسیب شناسی دانشکده دندانپزشکی دانشگاه علوم پزشکی تهران و همچنین بررسی آماری علائم کلینیکی و رادیوگرافی موارد موجود و مقایسه آن با علائم ذکر شده از این ضایعه در منابع آسیب شناسی می‌باشد.

روش بررسی

کلیه پرونده های آسیب شناسی بیماران مراجعه کننده از سال ۱۳۵۴ تا سال ۱۳۷۵ (در طول تقریبی ۳۰ سال) که مشمول موضوع فوق بوده‌اند، مورد بررسی قرار گرفتند.

خوش‌خیم با منشأ مزانشیمال و اپی‌تلیال می‌باشد. این سلولها بافت دیفرانسیه‌ای شامل مینا، عاج، سمان و پالپ را ایجاد می‌کنند؛ ولی با توجه به ارگانیزاسیون غیر نرمال از این بافتهای بالغ و نرمال، به نظر می‌رسد ادنتوما بیشتر نشان‌دهنده یک هامارتوم باشد تا یک نئوپلاسم واقعی (۶، ۵، ۴، ۳، ۲، ۱).

منشأ این ضایعه را جوانه‌زدن سلولهای اپی‌تلیال ادنتوزنیک خارجی (Dental Lamina) دانسته‌اند (۷). گسترش خلفی Dental Lamina را نیز ذکر کرده‌اند (۸)؛ همچنین پرولیفراسیون غیرنرمال ارگان مینایی و جوانه‌زدن جرم دندانهای شیری و دائمی را نیز به عنوان منشأ ضایعه عنوان نموده‌اند (۹).

طبق نظر آقایان Kramer و Pindborg و طبقه‌بندی ارائه شده از طرف سازمان بهداشت جهانی، ادنتوماها به یکی از دو شکل زیر مشاهده می‌گردند:

۱- کامپاند ادنتوما: ساختمان ایجادشده دارای شباهت قابل توجهی به دندان می‌باشد.

۲- کمپلکس ادنتوما: در این شکل ساختمان شبیه دندان نمی‌باشد و از لحاظ آناتومیکی و هیستولوژیکی به یک دندان نرمال شباهت ندارد (۵، ۲، ۱).

بعضی از ضایعات، ترکیبی از دو حالت فوق می‌باشند که به آنها کامپاند کمپلکس ادنتوما گفته می‌شود (۷).

طبق گزارشات Regezi ادنتوما ۶۷٪ از تومورهای ادنتوزنیک را تشکیل می‌دهد (۵، ۳، ۷ و ۹). در اتیولوژی ادنتوماژنیک، تروما، عفونت موضعی و یا یک آشفستگی امبریولوژیک (Embryologic) ذکر شده است (۱۰، ۶، ۳).

ادنتوما بیشتر در کودکان و بالغین ایجاد می‌شود و اغلب در دهه دوم زندگی کشف می‌گردد (۱۱، ۷). تمایل به جنس در این ضایعه وجود ندارد (۱۲)؛ این ضایعه در ماگزایلا کمی بیشتر از مندبیل ایجاد می‌گردد (۳) و معمولترین محل برای ادنتوماها قسمت قدام ماگزایلا می‌باشد (۶)؛ اگرچه تمایل خاصی برای ماگزایلا و مندبیل وجود ندارد و ممکن است در هر محلی از قوس فکی ایجاد گردد (۶، ۲). نوع کامپاند شایعتر از نوع کمپلکس می‌باشد و ۶۲٪ از کامپاند ادنتوماها در ماگزایلا (۳) با تمایل به نواحی قدامی ایجاد می‌گردند (۷).

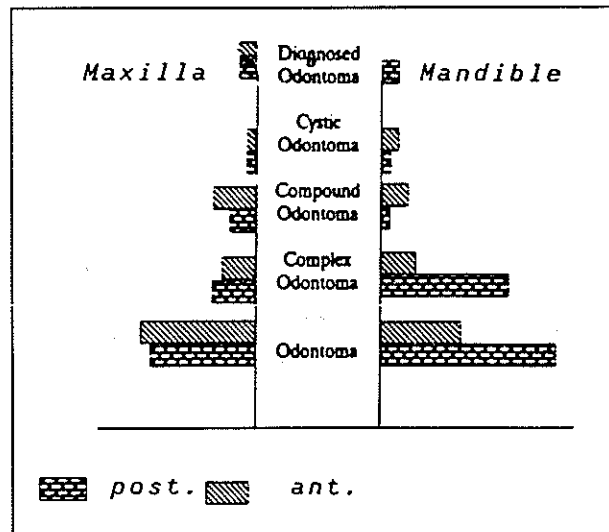
یافته‌ها

از ۵۷ مورد اذنتومای بررسی شده ۳۱ مورد (۵۴/۴٪) کمپلکس اذنتوما، ۱۲ مورد (۲۱٪) کامپاند اذنتوما و ۸ مورد (۱۴٪) از نوع کیستیک (همراه کیست) بودند؛ نوع ۶ مورد از اذنتوماها مشخص نبود.

خانمها در ۳۱ مورد (۵۴/۴٪) و آقایان در ۲۶ مورد (۴۵/۶٪) به این ضایعه مبتلا شده بودند؛ متوسط سنی ۲۵ سال با دامنه سنی ۵/۵ تا ۶۸ سال بود.

از ۵۷ مورد اذنتوما ۲۹ مورد در فک پایین بود و ۲۶ مورد نیز فک بالا را درگیر ساخته بود؛ بطور کلی ناحیه خلفی در ۳۳ مورد (۶۰٪) مبتلا شده بود که از این تعداد در ۲۰ مورد (۶۰/۶٪) ناحیه خلفی فک پایین و در ۱۳ مورد (۳۹/۴٪) ناحیه خلفی فک بالا با این ضایعه درگیر شده بود؛ در ۲۲ مورد که ناحیه قدامی مبتلا شده بود، ۹ مورد (۴۰/۹٪) در ناحیه قدامی فک پایین و ۱۳ مورد (۵۰/۱٪) در ناحیه قدامی فک بالا (۵/۱٪) اتفاق افتاده بود.

محل دقیق ۲ مورد از کمپلکس اذنتوما در پرونده‌های آسیب شناسی مشخص نبود (تصویر شماره ۱).



تصویر شماره ۱- مقایسه اذنتوما در فک بالا و پایین به تفکیک انواع و سمت ضایعه

در این بررسی ۱۲ مورد Impaction دندان‌های وجود داشت که بطور مساوی در فک بالا و پایین اتفاق افتاده بود؛ کمپلکس اذنتوما باعث ۴ مورد Impaction شده بود که ۳ مورد آن در مندیبل و ۱ مورد در ماگزایلا بود؛ کامپاند اذنتوما با ۵ مورد Impaction دندان‌های همراه بود که ۱ مورد در

مندیبیل و ۴ مورد در ماگزایلا وجود داشت. اذنتومای همراه کیست باعث ۱ مورد Impaction شده بود.

بررسی ۳۱ مورد کمپلکس اذنتوما نشان داد که خانمها در ۱۵ مورد (۴۸/۴٪) و آقایان در ۱۶ مورد (۵۱/۶٪) به این ضایعه مبتلا شده بودند؛ متوسط سنی در حدود ۲۷ سال با دامنه سنی ۱۰ تا ۷۵ سال بود.

در ۱۹ مورد (۶۵/۵٪) فک پایین و در ۱۰ مورد (۳۴/۵٪) فک بالا به این ضایعه مبتلا شده بود؛ این ضایعه در ۲۱ مورد (۷۲/۴٪) نواحی خلفی فکین را درگیر ساخته بود که از این تعداد ۱۵ مورد (۷۱/۴٪) در ناحیه خلفی مندیبل و ۶ مورد (۲۸/۶٪) در ناحیه خلفی ماگزایلا اتفاق افتاده بود. نواحی قدامی فکین در ۸ مورد (۲۷/۶٪) به این ضایعه مبتلا شده بود که بطور مساوی در مندیبل و ماگزایلا بود.

از ۱۲ مورد اذنتومای کامپاند، ۵ مورد (۴۱/۶٪) در جنس مذکر و ۷ مورد (۵۸/۴٪) در جنس مؤنث ایجاد شده بود؛ متوسط سنی در این نوع ۱۹ سال با دامنه سنی ۱۱ تا ۴۵ سال بود. این نوع ۸ مورد ماگزایلا و ۴ مورد مندیبل را مبتلا کرده بود. نواحی قدامی فکین در ۸ مورد (۶۶/۷٪) به این ضایعه مبتلا شده بودند که از این تعداد در ۵ مورد ناحیه قدامی ماگزایلا (۶۲/۵٪) و در ۳ مورد ناحیه قدامی مندیبل (۳۷/۵٪) درگیر شده بود؛ بطور کلی در ۴ مورد (۳۳/۳٪) نواحی خلفی به این ضایعه مبتلا شده بود که ۱ مورد در خلف مندیبل و ۳ مورد در خلف ماگزایلا ایجاد شده بود؛ اما از ۸ مورد اذنتومای همراه کیست ۴ مورد در ماگزایلا و ۴ مورد در مندیبل اتفاق افتاده بود. نواحی خلفی و قدامی فکین نیز بطور مساوی به این ضایعه مبتلا شده بودند؛ در ۶ مورد از اذنتوماها نوع ضایعه کامپاند یا کمپلکس مشخص نشده بود.

بحث

در بررسی انجام شده از ۵۷ مورد اذنتوما در دانشکده دندانپزشکی (این دانشگاه)، این ضایعه به سه گروه تقسیم گردید:

- ۱- اذنتومای نوع کمپلکس
- ۲- اذنتومای نوع کامپاند
- ۳- اذنتومای کیستیک (همراه کیست)

در جدول شماره ۱ نواحی حدوث ادنتوما (بین کامپاند و کمپلکس تمایز داده نشد) با نمونه‌های بررسی شده در این مطالعه مورد مقایسه قرار گرفته است. این ضایعات معمولاً بدون علامت هستند و در رادیوگرافی تشخیص داده می‌شوند.

معمولترین عارضه ادنتوما را Impaction دندان‌های حتی تا میزان ۵۰٪ عنوان کرده‌اند؛ آماس، درد و تورم نیز گزارش شده است.

در بررسی حاضر ۱۲ مورد Impaction دندان‌های (در بیشتر موارد Impaction دندان نیش) در موارد جزئی درد، آماس و تورم (بخصوص در نوع کیستیک) در پرونده‌ها ذکر شده بود.

بررسی هیستولوژیک از ۶ مورد ادنتوما که نوع آن مشخص نبود، نشان داد که بیشتر موارد متعلق به کمپلکس ادنتوما می‌باشد.

کیست‌های همراه ادنتوما در ۸ مورد از این نوع شامل کیست Dentigerous (۵ مورد) کیست التهابی ادنتوژنیک (۲ مورد) و یک مورد کیست گورلین (COC) بود. ادنتوما همراه این کیست‌ها در ۴ مورد از نوع کمپلکس و در ۲ مورد از نوع کامپاند بودند. با توجه به محدود بودن تعداد این ضایعه، بررسی‌های آماری بیشتر در این زمینه مقدور نبود.

که در این بررسی ادنتومای نوع کمپلکس از شیوع بیشتری در بیماران مراجعه کننده برخوردار بود و ۵۴/۴٪ از کل ادنتوما را شامل می‌شد؛ در صورتی که ادنتومای نوع کامپاند را رایجتر از نوع کمپلکس ذکر کرده‌اند (۱۶،۴،۳) البته در مورد شیوع ادنتومای کمپلکس و کامپاند در گزارش‌های مختلف اختلاف نظر وجود دارد؛ به عنوان مثال در گزارشی توسط Giunta عنوان شده که اختلاف واقعی در میزان ادنتومای کامپاند نسبت به کمپلکس وجود ندارد (۱۱)؛ همچنین در گزارشی دیگر میزان ادنتومای نوع کامپاند ۲ برابر کمپلکس ذکر شده است (۱۶).

بطور کلی ادنتوماها در نواحی قدام ماگزایلا و نواحی مولار مندیبل ایجاد می‌گردند (۱۱)؛ اگر چه ممکن است در هر محلی از قوس فکی حادث شوند؛ البته تمایلی برای حدوث کامپاند ادنتوما در قسمت قدام ماگزایلا و کمپلکس ادنتوما در نواحی خلفی مندیبل وجود دارد (۳،۲،۷).

در این بررسی نیز از ۲۹ مورد کمپلکس ادنتوما ۷۲/۴٪ نواحی خلفی را درگیر ساخته بود که از این میزان ۷۱/۴٪ نواحی خلفی مندیبل ایجاد شده بود؛ همچنین ۶۶/۷٪ از کامپاند ادنتوماها در نواحی قدامی اتفاق افتاده بود که از این میزان ۶۲/۵٪ در قسمت قدام ماگزایلا بود؛ بطور کلی از ۲۹ مورد کمپلکس ادنتوما ۵۱/۷٪ در قسمت خلف مندیبل و از ۱۲ مورد کامپاند ادنتوما ۴۱/۶٪ در قدام ماگزایلا ایجاد شده بود.

جدول شماره ۱- مقایسه شیوع ادنتوما در قسمتهای مختلف فکین در چند بررسی

Author	No. of Case	% Maxilla	% Anterior Maxilla	% Anterior Mandible	% Premolar Mandible	% Mandible
Kaugars et al.	351	50	33.9	24.5	12.7	11.8
Budnick	149	65.4	48	-	-	-
Slootweg	126	56.4	-	-	-	-
Bodin et al	65	47	36.5	-	-	-
Toretti et al	167	51.2	-	-	-	-
OGrady et al.	118	58	38.4	-	-	-
Or and Yucetas	49	44.9	26.9	-	-	-
Baghai	55	47.3	20.6	16.3	-	52.7

- = % For which location was not reported in the cited study

منابع:

- 1- Soames JG ,Southan JC.Oral Pathology. 2nd ed. London: Oxford medical publication; 1993.
- 2 - Shafer WG. A text book of oral pathology.4th ed.Illustrated. Philadelphia: WB Saunders; 1983.
- 3- Regezi.Oral pathology clinical pathology correlations.2nd ed. Philadelphia:WB Saunders; 1993.
- 4- Poulet FM.A survey of epithelial odontogenic tumors and cysts in dogs and cats.Vet-Pathol 1992 Sep;39(5):369-80.
- 5- Lopez Areal L.Compound odontoma erupting in the mouth:4 year follow up of a clinical case. J Oral Pathol Med 1992 Jul;27(6):285-8.
- 6- Castro,GW.Peripheral odontoma:report of case and review of literature. ASDC J Dent Child 1994 May- Jan; 61(3): 209-13.
- 7- Wood Norman K.Differential diagnosis of oral lesions.4th ed. St Louis: Mosby; 1997.
- 8- Clayman G. Complex odontoma of the maxillary sinus with a complete dentition.Otolaryngol Head Neck Surg 1989 Nov;101(5):581-3.
- 9- Mcdonald Ralplt E.Dentistry for the child and Adolescent.6th ed. St Louis: Mosby; 1994.
- 10- White CS. Erupted compound odontoma:review and case report.Gen Dent 1993 Jan,feb;40(7):43-4.
- 11- Giunta JL. Peripheral soft tissue odontomas: Two case reports. Oral Surg Oral Med Oral pathol 1990 Mar;69(3):406-411
- 12- Piette EM.Massive maxillary ameloblastic fibro odontoma:case report with surgical.J Oral Maxillofac Surg 1990 May;48(5):526-30.
- 13- Kitano M.Pigmented ameloblastic fibro odontoma melanophages.Oral Surg Oral Med Oral Pathol 1994 Mar;77(3):271-5.
- 14- Gardner DG. An orderly approach to the study of odontogenic tumors in animals. J Comp Pathol 1992 Nov; 107 (4): 427-38.
- 15- Tuzum MS . Orofacial pain associated with an infected complex odontoma:case report .Aust Dent J 1990 Aug ; 35(4): 352,350.
- 16- Goas PW, White SC. Oral radiology (Principles and interpretation)2nd ed. The e.G Mosby co.1987;484- 565, 744- 749.

... نجات دانشگاه از انحراف، نجات کشور و ملت است و این جانب به همه نوجوانان و جوانان در مرحله اول و پدران و مادران و دوستان آنها در مرحله دوم و به دولتمردان و روشنفکران دلسوز برای کشور در مرحله بعد وصیت می‌کنم که در این امر مهم که کشورتان را از آسیب ننگه می‌دارد با جان و دل کوشش کنید و دانشگاهها را به نسل بعد بسپارید و به همه نسلهای مسلسل توصیه می‌کنم که برای نجات خود و کشور عزیز و اسلام آدم‌سان، دانشگاهها را از انحراف و غرب و شرق زدگی حفظ و پاسداری کنید و با این عمل انسانی- اسلامی خود دست قدرتهای بزرگ را از کشور قطع و آنان را ناامید نمایید. خدایتان پشتیبان و نگهدار باد

قسمتی از وصیت‌نامه سیاسی، الهی امام خمینی «ره»
از کتاب وصیت‌نامه موضوعی- صفحه ۱۲۰