

## تأثیر انسداد کامل بینی بر آناتومی ساختارهای کرانیوفاسیال: یک مطالعه حیوانی

دکتر محسن شیرازی<sup>۱</sup> - دکتر شیوا شادمند<sup>۲</sup> - دکتر بهزاد سالاری<sup>۳†</sup>

۱- استاد گروه آموزشی ارتودنتیکس، دانشکده دندانپزشکی، دانشگاه علوم پزشکی و خدمات بهداشتی، درمانی تهران، تهران، ایران

۲- متخصص ارتودنتیکس، دانشکده دندانپزشکی، دانشگاه علوم پزشکی و خدمات بهداشتی، درمانی تهران، تهران، ایران

۳- استادیار گروه آموزشی ارتودنتیکس، دانشکده دندانپزشکی، دانشگاه علوم پزشکی آجا، تهران، ایران

**The effect of total nasal obstruction on the anatomy of craniofacial structures: An animal study**Mohsen Shirazi<sup>1</sup>, Shiva Shadmand<sup>2</sup>, Behzad Salari<sup>3†</sup>

1- Professor, Department of Orthodontics, School of Dentistry, Tehran University of Medical Sciences, Tehran, Iran

2- Orthodontists, School of Dentistry, Tehran University of Medical Sciences, Tehran, Iran

3<sup>†</sup>- Assistant Professor, Department of Orthodontics, School of Dentistry, AJA University of Medical Sciences, Tehran, Iran (b.salarii@gmail.com)**Background and Aims:** Nasal obstruction is a common condition among children, in which delaying treatment can stabilize its negative effects on dentoalveolar structures during adulthood. In this study we aimed to investigate the effect of total nasal obstruction on the craniofacial structures of rabbits.**Materials and Methods:** In this animal study, total numbers of 44 rabbits with high genetic proximity were selected. Several metal implants were inserted in the anatomic landmarks of their skulls and then underwent three different types of x-ray exposure (lateral, posterior-anterior and occlusal views). Half of them underwent surgically assisted total nasal obstruction, and the other half were considered as control group. All rabbits were kept in the same environment up to maturation period. Then, they underwent the same x-ray exposures. The primary and final radiographs were traced and various linear and angular were compared between them.**Results:** The anterior facial height ( $P=0.01$ ), maxillary depth ( $P=0.005$ ), articular angle ( $P=0.005$ ), maxillary and mandibular plan angle were significantly more in the rabbits with total nasal obstruction. However, the interdental width ( $P=0.005$ ), maxillary perimeter ( $P=0.005$ ), nasopharyngeal width ( $P=0.01$ ) and maxillary and mandibular width were significantly less in them. The skull base length ( $P=0.30$ ), gonial angle ( $P=0.40$ ), and maxillary length ( $P=0.10$ ) were not significantly different between the two groups.**Conclusion:** Total nasal obstruction had various impacts on the craniofacial structures.**Key Words:** Nasal obstruction, Craniofacial, Rabbit

Journal of Dental Medicine-Tehran University of Medical Sciences 2020;32(4):222-228

† مؤلف مسؤول: تهران - آجودانیه - خیابان ۱۳ شرقی - دانشکده دندانپزشکی آجا - گروه آموزشی ارتودنتیکس  
تلفن: ۲۲۶۶۷۶۳۷ نشانی الکترونیک: b.salarii@gmail.com

## چکیده

**زمینه و هدف:** انسداد بینی با درجات مختلف از مشکلات شایع در دوران کودکی است که در صورت عدم مداخله زود هنگام می‌تواند اثرات خود بر ناحیه دهان را تا بزرگسالی حفظ کند. این مطالعه با هدف بررسی تأثیر انسداد کامل بینی بر ناحیه فک، جمجمه و صورت خرگوش‌ها انجام شد.

**روش بررسی:** در این مطالعه حیوانی ۴۴ خرگوش با قرابت ژنتیکی بالا انتخاب شدند. تحت بی‌هوشی در نواحی مختلف جمجمه ایمپلنت‌های فلزی قرار داده شد و از آن‌ها رادیوگرافی‌های نیم‌رخ، خلفی-قدامی و اکلوژال تهیه شد. حفرات بینی نیمی از نمونه‌ها (گروه آزمایش) به صورت کامل توسط جراحی بسته شد. در بقیه نمونه‌ها (گروه کنترل) این مداخله انجام نشد. در ادامه تمامی خرگوش‌ها تا پایان دوران رشد در شرایط یکسان نگهداری شدند. در نهایت رادیوگرافی‌ها مجدداً تکرار و پارامترهای مختلف مربوط به فک و صورت و جمجمه در آن‌ها اندازه‌گیری و با گرافی‌های اولیه مقایسه شد. آزمون آماری مورد استفاده، آزمون مقایسه میانگین‌ها (T-test) بوده و آستانه معنی‌داری در این مطالعه ۰/۰۵ تعیین شد.

**یافته‌ها:** بر اساس نتایج به دست آمده ارتفاع عمودی صورت ( $P=0/01$ )، عمق ماگزایلا ( $P=0/05$ )، چرخش پلن مندیبل و ماگزایلا ( $P=0/005$ )، زاویه آرتیکولار ( $P=0/005$ ) در گروه آزمایش به صورت معنی‌داری بیشتر و عرض بین‌دندانی ( $P=0/005$ )، محیط ماگزایلا ( $P=0/005$ )، قطر نازوفارنکس ( $P=0/01$ )، پروتروژن ماگزایلا و مندیبل ( $P=0/005$ ) به صورت معنی‌داری کمتر از گروه کنترل بود. تفاوت معنی‌داری بین دو گروه در پارامترهای طول بیس جمجمه ( $P=0/30$ )، زاویه گونبیل ( $P=0/40$ ) و طول ماگزایلا ( $P=0/10$ ) دیده نشد.

**نتیجه‌گیری:** نتایج این مطالعه نشان داد که انسداد کامل بینی تأثیرات قابل ملاحظه‌ای بر روی ساختارهای فک، صورت و جمجمه دارد.

**کلید واژه‌ها:** انسداد بینی، کرانیو فاسیال، خرگوش

وصول: ۹۸/۰۱/۰۳ اصلاح نهایی: ۹۸/۱۰/۰۱ تأیید چاپ: ۹۸/۱۰/۱۰

## مقدمه

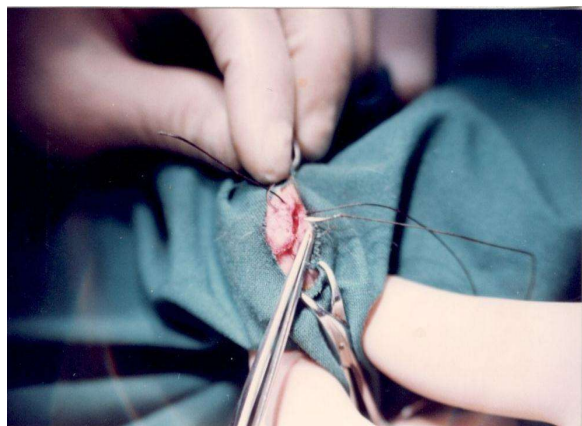
انسداد بینی با درجات مختلف و تنفس دهانی یکی از مشکلات شایع در کودکان است (۱). این وضعیت اغلب به همراه مشکلاتی همچون آسم، سینوزیت و هایپرتروفی بافت‌های لنفاوی ناحیه دیده می‌شود (۲). مشکلات تنفسی در اثر درجات مختلف انسداد مسیر تنفسی نادر نیستند به عنوان مثال شیوع آسم در بیماران مبتلا به رنیت آلرژیک بین ۷۵ تا ۸۰ درصد تخمین زده شده، که در تعداد زیادی از آن‌ها تنفس دهانی دیده شده است (۳). از نمونه‌های شایع دیگر انسداد راه‌های هوایی، سندرم آپنه انسدادی حین خواب می‌باشد. در این وضعیت به علت درجات مختلف انسداد مسیر تنفسی، بیمار خواب منقطع دارد و ممکن است به علایمی همچون سردرد، تعریق، آپنه و خر و پف حین خواب مبتلا شود (۴).

بر اساس فرضیه فانکشنال ماتریکس ساختارهای کرانیوفاسیال به صورت مستقیم و غیر مستقیم تحت تأثیر تغییرات بافت نرم قرار می‌گیرند بنابراین مورفولوژی بافت نرم و فانکشن مسیر تنفس احتمالاً روی ساختارهای کرانیو فاسیال تأثیرگذار است (۵). رابطه بین انسداد بینی و رشد ساختارهای کرانیو فاسیال به صورت دقیق مشخص نیست (۶). مطالعات روی پریمات‌ها نشان دادند که انسداد بینی باعث تغییرات بافت نرم صورت و برخی پارامترهای بافت سخت خصوصاً در مندیبل

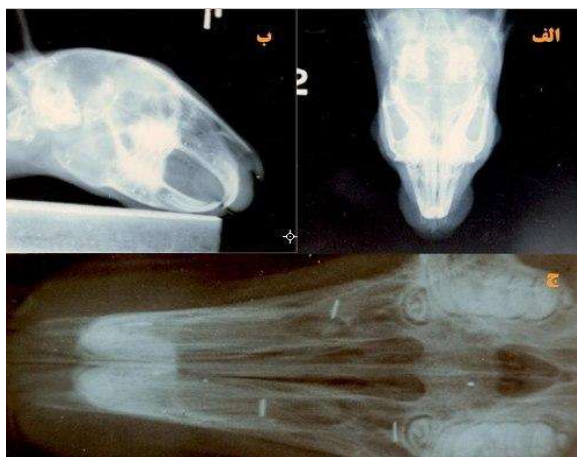
می‌شود (۷،۸). همچنین دیده شده است که ارتباط مشخصی بین تنفس دهانی و موقعیت سر وجود دارد (۹). در این بیماران به منظور تطابق تنفسی، اکستنشن سر و تغییرات در ستون مهره‌ها مشاهده شده است (۱۰). مطالعات مختلف به بررسی ویژگی‌های دندانی و فکی افراد مبتلا به درجات مختلف انسداد مسیر تنفسی و تنفس دهانی پرداخته‌اند. ارتفاع بیشتر صورت (۱۱)، شیوع بیشتر رتروگناتیسم ماگزایلا (۱۲)، کام عمیق (۱۳)، مال اکلوژن کلاس II، این بافت (۱۴)، کراس بافت خلفی (۱۵)، رتروکلاین بودن انسیزورهای مندیبل، پروکلاین بودن انسیزورهای ماگزایلا (۹) و کروادینگ بیشتر در فکین (۱۶) از جمله ویژگی‌های ذکر شده در این افراد است. مطالعات گذشته اغلب در جستجوی ارتباطی بین روش تنفس و رابطه قدامی-خلفی فکین بوده‌اند، اما مطالعات محدودی به تأثیر انسداد بینی و تنفس دهانی بر روی رشد و تکامل ساختارهای کرانیو فاسیال پرداخته‌اند و به دلیل نادر بودن انسداد کامل مسیر تنفسی و تنفس کامل دهانی در انسان، در بسیاری از موارد از مطالعات حیوانی استفاده شده است.

اهمیت ناهنجاری‌های ناحیه کرانیو فاسیال و تأثیر آن بر روی بلع، تکلم، فانکشن و ظاهر بیماران بر کسی پوشیده نیست. لذا هدف ما از انجام این مطالعه بررسی اثرات کرانیوفاسیال انسداد کامل بینی بر رشد و نمو ساختارهای فکی-صورتی و جمجمه‌ای خرگوش‌ها بوده‌است تا

قرار گرفته و به صورت مداوم به منظور بسته بودن بینی و وجود حالت تنفس دهانی تحت کنترل قرار داشتند.



۱- الف) نمای رادیوگرافیک خلفی - قدامی، ب) نمای رادیوگرافیک لترال، ج) نمای رادیوگرافیک اکلوزال



۲- نحوه ایجاد انسداد کامل بینی در نمونه‌ها

پروسه مشابهی برای نمونه‌های گروه شاهد بدون بستن بینی توسط جراحی انجام شد. پس از طی شدن زمان تعیین شده، مجدداً از تمامی خرگوش‌های گروه شاهد و مورد آزمایش، رادیوگرافی‌های نیم‌رخ، خلفی- قدامی و اکلوزال گرفته شد و فک بالا مجدداً تهیه شد. لند مارک‌های آناتومیک مختلف در ناحیه فک، صورت و جمجمه (جدول ۱) بر روی هر کدام از کلیشه‌های رادیوگرافی ابتدایی و پایانی مشخص شدند فرآیند تریسینگ برای هر لندمارک سه بار انجام شد و معدل اندازه‌های به‌دست آمده برای هر لندمارک ثبت گردید. سپس پارامترهای مختلف خطی و زاویه‌ای (جدول ۲) روی گرافی‌های تریس شده و کست‌های اولیه و نهایی، اندازه‌گیری شدند. به منظور تعیین

با شناخت بیشتر اثرات آن بر روی این نواحی امکان تشخیص زود هنگام، پیشگیری و یا به حداقل رساندن اثرات آن‌ها فراهم شود.

## روش بررسی

مراحل و پروتکل‌های مورد استفاده در این مطالعه به تأیید کمیته اخلاق دانشکده دندانپزشکی تهران (کد ۴۲۴۴) رسیده است. در این مطالعه حیوانی ۴۴ خرگوش، از نژاد Oryetolague Coniculus مورد بررسی قرار گرفتند. حجم نمونه‌ها بر اساس مطالعات قبلی مقایسه چند میانگین توسط نرم افزار مینی تب با در نظر گرفتن  $a=5\%$  و  $B=0/2$ ، تخمین زده شد به منظور افزایش دقت مطالعه، حیواناتی با بیش از ۷۵٪ قرابت ژنتیکی مورد استفاده قرار گرفتند. برای این منظور فرزندان ماده ۱۰ خرگوش ماده با پدرانشان آمیخته و نوزادان هم شکم متولد شده از هر مادر در یک گروه قرار داده شدند. خرگوش‌ها پس از پایان دوران شیرخوارگی (دو ماهگی) از مادر جدا و به وسیله پلاک‌های مخصوص گوش علامت گذاری شدند. پس از توزین با استفاده از ترکیب ۲۵ mg/kg کنسامین هیدروکلراید و ۲ mg/kg رامپون تحت بیهوشی عمومی فرا گرفتند. سپس در ۱۴ نقطه مختلف جمجمه آن‌ها ایمپلنت‌های فلزی (با طول ۲ میلی‌متر در طرف راست و ۱/۵ میلی‌متر در طرف چپ) قرار داده شد و قالب آلژیناتی از فک بالای تمامی خرگوش‌ها تهیه و گچ ریزی شد. در مرحله بعدی از جمجمه نمونه‌ها تحت شرایط ثابت رادیوگرافی‌های لترال سفالومتری (فاصله جمجمه تا فیلم ۱۰ سانتی‌متر، فاصله جمجمه تا منبع ۵۲ سانتی‌متر، جریان ۲۵۰ میلی آمپر، اختلاف پتانسیل ۴۳ کیلو وات و تابش ۰/۱ ثانیه)، خلفی- قدامی (فاصله جمجمه تا فیلم ۱۰ سانتی‌متر، فاصله جمجمه تا منبع ۵۲ سانتی‌متر، جریان ۲۵۰ میلی آمپر، اختلاف پتانسیل ۴۳ کیلو وات و تابش ۰/۱ ثانیه) و اکلوزال (فاصله جمجمه تا فیلم صفر سانتی‌متر، فاصله جمجمه تا منبع ۵۲ سانتی‌متر، جریان ۲۵۰ میلی آمپر، اختلاف پتانسیل ۴۳ کیلو وات و تابش ۰/۱ ثانیه) تهیه شد (شکل ۱). پس از انجام رادیوگرافی‌ها، خرگوش‌ها به دو گروه آزمایش و کنترل تقسیم شدند. گروه آزمایش به منظور بستن مجاری خارجی حفرات بینی تحت بیهوشی عمومی مورد جراحی قرار گرفتند (شکل ۲). پس از بسته شدن کامل مسیر هوایی، خرگوش‌ها تا سن ۲۵ هفتگی (پایان دوران رشد)، در شرایط زیستی و تغذیه‌ای یکسانی

جدول ۱- لند مارک‌های آناتومیک مورد ترسیم

لندمارک	تعریف	لندمارک	تعریف
AGN	عمیق‌ترین نقطه روی شیار آنتی گونیال	Na	محل اتصال استخوان بینی و پیشانی
Bl	قدامی‌ترین نقطه، سطح خارجی زائده آلوتولار بر روی مندیبل	O	مرکز کانال بینی
Bu	قدامی‌ترین نقطه سطح خارجی از زائده آلوتولار بر روی ماگزایلا	Pd	حد خلفی دیاستم قدامی ماندیبل
Ca	قدامی‌ترین نقطه زائده کندیلی	Pe	حد خلفی کام سخت
Cs	فوقانی‌ترین نقطه کندیل	Pg	عمیق‌ترین نقطه روی لبه تحتانی ماندیبل در قسمت قدام
Cp	خلفی‌ترین نقطه کندیل	Pl	قدامی‌ترین نقطه قسمت زبانی زائده آلوتولار فک پایین
D	حد خلفی دیاستم قدامی دندان‌های فک بالا	Po	برجستگی پس سری
Go	راس زائده زاویه‌ای ماندیبل	Pu	قدامی‌ترین نقطه استخوان پرماکزایلا
Gn	تحتانی‌ترین نقطه، لبه تحتانی ماندیبل در ناحیه زائده زاویه‌ای	So	قدامی - تحتانی‌ترین نقطه گوش میانی

جدول ۲- پارامترهای کرانیوفاسیال مورد اندازه‌گیری روی کست و گرافی‌ها

تعریف	پارامتر	تعریف	پارامتر
فاصله Na-Po	طول بیس جمجمه	فاصله Na-Pg	ارتفاع عمودی صورت
زاویه بین خطوط Na-Po و Gn-Pg	چرخش پلن مندیبل	فاصله Na-D	ارتفاع فوقانی صورت
زاویه بین خطوط Na-Po و Pe-Pu	چرخش پلن ماگزایلا	فاصله Pe-Pu	طول ماگزایلا
زاویه بین خطوط Na-Po و Na-D	پروتروژن ماگزایلا	فاصله Pe-Pu تا عمیق‌ترین ناحیه قوس کام	عمق قوس ماگزایلا
زاویه بین خطوط Na-Po و Na-Pg	پروتروژن مندیبل	فاصله بین شیار مرکزی مولرهای دوم چپ و راست روی کست	عرض بین دندانی در ناحیه مولار دوم
زاویه بین خطوط Gn-Pg و Gn-Cs	زاویه گونیال	فاصله بین شیار مرکزی پرمولرهای اول چپ و راست روی کست	عرض بین دندانی در ناحیه پرمولار اول
زاویه بین خطوط Na-Po و Gn-Cs	زاویه آرتیکولار	محیط قوس فک بالا بر اساس کست	محیط ماگزایلا
		فاصله Pe-So	قطر نازوفارنکس

نسبت تغییرات، اندازه به دست آمده برای هر پارامتر در رکوردهای پایانی بر اندازه آن پارامتر در رکوردهای ابتدایی تقسیم شد. در نهایت داده‌های به دست آمده ثبت، دسته‌بندی و توسط آزمون آماری مقایسه میانگین‌ها (T-test) آنالیز شدند. آستانه معنی‌داری در این مطالعه ۰/۰۵ تعیین شد. نرم افزار SPSS جهت انجام آزمون‌های آماری مورد استفاده قرار گرفت.

## یافته‌ها

در این مطالعه ۱۵ خرگوش به عنوان گروه شاهد برای بررسی رشد

نرمال و ۳۰ خرگوش برای بررسی تأثیر انسداد کامل بینی بر رشد کرانیوفاسیال مورد ارزیابی قرار گرفتند. ارتفاع عمودی صورت در نمونه‌های مورد آزمایش نسبت به نمونه‌های شاهد به صورت معنی‌داری (۰/۰۳/۴٪) بیشتر بود (P=۰/۰۱). ارتفاع فوقانی صورت در نمونه‌های مورد آزمایش تفاوت معنی‌داری با گروه کنترل نداشت (P=۰/۳۰). طول ماگزایلا در نمونه‌های مورد آزمایش ۲/۲۸٪ کمتر از کنترل بود که به لحاظ آماری معنی‌دار نبود (P=۰/۱۰). عمق ماگزایلا در نمونه‌های مورد آزمایش ۱۰/۴۴٪ بیشتر از گروه کنترل بود که اختلاف معنی‌داری را نشان می‌داد (P=۰/۰۰۵). عرض بین دندانی در

بیشتری برای پلن اسکال حیوانات دچار انسداد بینی گزارش کردند. این گزارش بر خلاف نتایج حاصل از مطالعه حاضر است که در آن تفاوت معنی داری در رابطه با این معیار دیده نشد. این تفاوت ممکن است با تعداد بیشتر نمونه‌ها در مطالعه حاضر و به حداقل رساندن تفاوت‌های فردی بین حیوانات با انتخاب خرگوش‌هایی با درصد بالای تقارب ژنتیکی، قابل توجیه باشد.

در مطالعه حاضر زاویه بین پلن مندیبل و پلن اسکال در خرگوش‌های گروه آزمایش به مراتب بیشتر از حیوانات شاهد بود که مبین تغییر جهت رشد مندیبل در جهت حرکت عقربه‌های ساعت می‌باشد. زاویه بین پلن ماگزایلا و پلن اسکال نیز در جهت حرکت عقربه‌های ساعت و هم جهت با مندیبل تغییر کرده بود ولی چرخش مندیبل به میزان قابل توجهی بیشتر از ماگزایلا بود. نتایج این مطالعه و مطالعه Faria و همکاران (۲۰) نشان داد بر خلاف نظریه Harvold و همکاران (۸) ماگزایلا علت اولیه افزایش ارتفاع صورت نیست بلکه هر دو فک در افزایش ارتفاع صورت دخیل هستند. زیاده‌تر بودن زوایای پلن ماگزایلا و اکلوزال در گروه آزمایش نیز نشان می‌دهد چرخش کلی ساعت گرد ماگزایلا در مقایسه با افزایش ارتفاع آلئولار متعاقب چرخش مندیبل، نقش کوچکی در افزایش ارتفاع عمودی صورت داشته است.

کاهش در زوایای بین پلن اسکال و خطوط Na.D و Na.Pg بیانگر رتروژن معنی‌دار هر دو فک در خرگوش‌های گروه آزمایش بود. Faria و همکاران این وضعیت را به چرخش ساعت گرد مندیبل برای تطابق با نیازهای تنفسی نسبت داده‌اند (۲۰).

چرخش پلن مندیبل می‌تواند در اثر تغییرات در ناحیه گونیال یا آرتیکولار ایجاد شود. به منظور یافتن پاسخ این سوال که چرخش مندیبل در کدام ناحیه روی داده است، زاویه گونیال (زاویه بین دو خط Gn.Pg و Cs.Gn) و زاویه آرتیکولار (زاویه بین پلن اسکال و خط Cs.Gn) در کلیشه‌های رادیوگرافی نیم‌رخ تمامی نمونه‌ها اندازه‌گیری شد. معنی‌دار بودن تفاوت زاویه آرتیکولار و عدم معنی‌دار بودن تفاوت زاویه گونیال بین خرگوش‌های دچار انسداد کامل بینی و گروه شاهد می‌تواند نشان‌دهنده این حقیقت باشد که چرخش ساعت گرد مندیبل متعاقب تنفس دهانی، به دلیل چرخش آن در ناحیه آرتیکولار است نه در اثر ریمادلیگ راموس و کورپوس. Sousa و همکاران (۲۱) گزارش

ناحیه مولر دوم و پره‌مولر اول فک بالا به ترتیب ۶/۷۱٪ و ۸/۴۶٪ کمتر از گروه کنترل بود که تفاوت معناداری را نشان می‌داد (P=۰/۰۰۵). محیط ماگزایلا در خرگوش‌های گروه آزمایش ۱۰/۱۴٪ کمتر از گروه کنترل بود که تفاوت معنی‌داری را نشان می‌داد (P=۰/۰۰۵). قطر نازوفارنکس در نمونه‌های آزمایش ۱۱/۱۶٪ کمتر از گروه کنترل بود. این اختلاف نیز معنی‌دار بود (P=۰/۰۱). طول جمجمه در نمونه‌های مورد آزمایش تفاوت معنی‌داری با گروه کنترل نشان نداد (P=۰/۳۰). چرخش پلن مندیبل در نمونه‌های مورد آزمایش ۵۲/۳٪ بیشتر از گروه کنترل بود که نشان‌دهنده تفاوت معنی‌دار در این دو گروه بود (P=۰/۰۰۵). چرخش پلن ماگزایلا در نمونه‌های مورد آزمایش ۱۴/۹۲٪ بیشتر از گروه کنترل بود که نشان‌دهنده تفاوت معنی‌دار در این دو گروه بود (P=۰/۰۰۵). پروتروژن ماگزایلا در نمونه‌های مورد آزمایش ۶/۲۶٪ کمتر از گروه کنترل بود که نشان‌دهنده تفاوت معنی‌دار در این دو گروه بود (P=۰/۰۰۵). پروتروژن مندیبل در نمونه‌های مورد آزمایش ۴/۵۳٪ کمتر از گروه کنترل بود که نشان‌دهنده تفاوت معنی‌دار در این دو گروه بود (P=۰/۰۰۵). زاویه گونیال در نمونه‌های مورد آزمایش تفاوت معنی‌داری با گروه کنترل نداشت (P=۰/۴۰). زاویه آرتیکولار نمونه‌های مورد آزمایش ۷/۲۵٪ بیشتر از گروه کنترل بود که نشان‌دهنده تفاوت معنی‌دار بین این دو گروه بود (P=۰/۰۵).

## بحث و نتیجه‌گیری

نتایج به دست آمده در این پژوهش مبین بروز تغییراتی در ساختارهای فکی صورتی جمجمه‌ای خرگوش‌های مورد آزمایش، متعاقب انسداد کامل بینی بود. هم‌راستا با نتایج مطالعه حاضر، Harvold و همکاران (۱۷) در مطالعات خود بر روی میمون‌های Resus گزارش کردند انسداد بینی باعث افزایش ارتفاع عمودی صورت با حداقل تغییرات در ارتفاع صورت میانی شد. این نتایج توسط مطالعات بعدی نیز تأیید شدند. این تغییرات به تغییر موقعیت فکین برای تطابق با نیازهای تنفسی و تغییر در موقعیت زبان و بافت نرم در این افراد نسبت داده می‌شود (۱۸، ۱۹). بخش اعظم این افزایش در ارتفاع عمودی صورت در اثر تغییر در ارتفاع تحتانی صورت می‌باشد. همچنین Harvold و همکاران (۸) در مطالعه دیگری طول

و ایجاد انسداد کامل بینی به صورت مصنوعی تأثیرات مورفولوژیک این وضعیت را در صورت خرگوش بررسی کنیم این در حالی است که امکان ایجاد انسداد صد در صد در انسان از نظر اخلاقی امکان پذیر نیست. نقطه ضعف این مطالعه عدم شباهت کامل ساختارهای کرانیوفاسیال خرگوش با انسان است، لذا پیشنهاد ما این است که بر اساس نتایج این مطالعه در گام‌های بعد مطالعات انسانی گذشته نگر صورت گیرد. انسداد کامل بینی در خرگوش‌ها با قرابت بالای ژنتیکی و شرایط زندگی به دقت کنترل شده باعث افزایش ارتفاع عمودی صورت، ارتفاع کام، چرخش مندیبل در جهت ساعت گرد و به میزان کمتری چرخش ساعت گرد ماگزینا شد. به علاوه با وجود بیشتر شدن زاویه آرتیکولار، زاویه گونیا بدون تغییر باقی ماند. در این حیوانات برجستگی هر دو فک، قطر نازوفارنکس، عرض و محیط ماگزینا از جمله متغیرهایی بودند که کاهش پیدا کرده بودند.

### تشکر و قدردانی

این مقاله از پایان‌نامه دانشجویی با عنوان " پژوهشی پیرامون نقش تنفس در رشد و نمو مجموعه فکی - صورتی " با شماره ۲۶۰۷ ثبت و اجرا شده در دانشکده دندانپزشکی تهران استخراج شده است.

کرده‌اند در کودکانی که به دلیل لوزه‌های بزرگ، تنفس دهانی نسبتاً زیادی دارند، شرایط مشابهی دیده می‌شود.

در خرگوش‌های با انسداد کامل بینی، طول، عرض و سطح مقطع ماگزینا، نسبت به نمونه‌های شاهد کمتر بود. در این مطالعه عرض بین دندان‌های مولر و پره‌مولر فک بالا در نمونه‌های آزمایش کاهش یافته بود، به علاوه ارتفاع قوس کام در این حیوانات بیشتر بود که به افزایش ارتفاع در ناحیه آلوئولار فک بالا نسبت داده شده است. Lione و همکاران (۲۲) در یک مطالعه سه بعدی نتایج مشابهی را ذکر کردند، اما Vieira و همکاران (۲۳) در بررسی کودکان در سنین پیش از مدرسه ارتباط معنی‌داری بین تنفس دهانی و ارتفاع کام مشاهده نکردند. این تفاوت را می‌توان به تکنیک اندازه‌گیری و عدم وجود انسداد کامل بینی در گروه مورد آزمایش مطالعه ذکر شده نسبت داد.

کمتر بودن معنی‌دار قطر نازوفارنکس در نمونه‌های آزمایش را می‌توان به رشد ناکافی نازوفارنکس به علت عدم فعالیت کافی عضلات ناحیه به علت انسداد راه تنفس بینی نسبت داد (۲۴). Memon و همکاران (۲۵) نیز تکامل ناکافی مسیر هوایی را از عوامل مؤثر کاهش قطر نازوفارنکس در افراد دارای چرخش ساعت گرد مندیبل دانسته‌اند. در این مطالعه حیوانی ما توانستیم با تحت کنترل گرفتن تمامی شرایط

### منابع:

- 1- Newacheck PW, Stoddard JJ. Prevalence and impact of multiple childhood chronic illnesses. *J Pediatr*.1994;124(1):40-8.
- 2- Sacre Hazouri JA. Allergic rhinitis. Coexistent diseases and complications. A review and analysis. *Rev Alerg Mex*. 2006;53(1):9-29.
- 3- Lasmar LM, Camargos PA, Ordones AB, Gaspar GR, Campos EG, Ribeiro GA. Prevalence of allergic rhinitis and its impact on the use of emergency care services in a group of children and adolescents with moderate to severe persistent asthma. *J Pediatr*. 2007 ;83(6):555-61.
- 4- Hoth KF, Zimmerman ME, Meschede KA, Arnedt JT, Aloia MS. Obstructive sleep apnea: impact of hypoxemia on memory. *Sleep Breath*. 2013;17(2):811-7.
- 5- Moss ML. The functional matrix hypothesis revisited. The role of mechanotransduction. *Am J Orthod Dentofacial Orthop*. 1997;112(1):8-11.
- 6- Smith RM, Gonzalez C. The relationship between nasal obstruction and craniofacial growth. *Pediatr Clin North Am* 1989;36(6):1423-34.
- 7- Tomer BS, Harvold EP. Primate experiments on mandibular growth direction. *Am J Orthod* 1982;82(2):114-9.
- 8- Harvold EP, Tomer BS, Vargervik K, Chierici G. Primate experiments on oral respiration. *Am J Orthod*. 1981;79(4):359-72.
- 9- Cuccia AM, Lotti M, Caradonna D. Oral breathing and head posture. *Angle Orthod*. 2008;78(1):77-82.
- 10- Wenzel A, Hojensgaard E, Henriksen JM. Craniofacial morphology and head posture in children with asthma and perennial rhinitis. *Eur J Orthod*. 1985;7(2):83-92.
- 11- Stein E, Flax SJ. A cephalometric study of children with chronic perennial allergic rhinitis. *J Dent Assoc S Afr*. 1996;51(12):794-801.
- 12- Crupi P, Portelli M, Matarese G, Nucera R, Militi A, Mazza M, et al. Correlations between cephalic posture and facial type in patients suffering from breathing obstructive syndrome. *Eur J Paediatr Dent*. 2007;8(2):77-82.
- 13- de Freitas FCN, Bastos EP, Primo LS, de Freitas VL. Evaluation of the palate dimensions of patients with perennial allergic rhinitis. *Int J Paediatr Dent*. 2001;11(5):365-71.
- 14- Souki BQ, Pimenta GB, Souki MQ, Franco LP, Becker HM, Pinto JA. Prevalence of malocclusion among mouth breathing children: do expectations meet reality? *Int J Pediatr Otorhinolaryngol*. 2009;73(5):767-73.
- 15- Lofstrand-Tidestrom B, Thilander B, Ahlqvist-Rastad J, Jakobsson O, Hultcrantz E. Breathing obstruction in relation to

- craniofacial and dental arch morphology in 4-year-old children. *Eur J Orthod.* 1999;21(4):323-32.
- 16-** Woodside DG, Linder-Aronson S, Stubbs DO. Relationship between mandibular incisor crowding and nasal mucosal swelling. *Proc Finn Dent Soc.* 1991;87(1):127-38.
- 17-** Harvold EP, Vargervik K, Chierici G. Primate experiments on oral sensation and dental malocclusions. *Am J Orthod.* 1973;63(5):494-508.
- 18-** Flores-Mir C, Korayem M, Heo G, Witmans M, Major MP, Major PW. Craniofacial morphological characteristics in children with obstructive sleep apnea syndrome: a systematic review and meta-analysis. *J Am Dent Assoc.* 2013;144(3):269-77.
- 19-** Franco LP, Souki BQ, Cheib PL, Abrao M, Pereira TB, Becker HM, et al. Are distinct etiologies of upper airway obstruction in mouth-breathing children associated with different cephalometric patterns? *Int J Pediatr Otorhinolaryngol.* 2015;79(2):223-8.
- 20-** Faria PT, de Oliveira Ruellas AC, Matsumoto MA, Anselmo-Lima WT, Pereira FC. Dentofacial morphology of mouth breathing children. *Braz Dent J.* 2002;13(2):129-32.
- 21-** Sousa JB, Anselmo-Lima WT, Valera FC, Gallego AJ, Matsumoto MA. Cephalometric assessment of the mandibular growth pattern in mouth-breathing children. *Int J Pediatr Otorhinolaryngol.* 2005;69(3):311-7.
- 22-** Lione R, Buongiorno M, Franchi L, Cozza P. Evaluation of maxillary arch dimensions and palatal morphology in mouth-breathing children by using digital dental casts *Int J Pediatr Otorhinolaryngol.* 2014;78(1):91-5.
- 23-** Vieira BB, Sanguino ACM, Mattar SE, Itikawa CE, Anselmo-Lima WT, Valera FCP, et al. Influence of adenotonsillectomy on hard palate dimensions. *Int J Pediatr Otorhinolaryngol.* 2012;76(8):1140-4.
- 24-** Tourne LPM. The long face syndrome and impairment of the nasopharyngeal airway. *Angle Orthod.* 1990;60(3):167-76.
- 25-** Memon S, Fida M, Shaikh A. Comparison of different craniofacial patterns with pharyngeal widths. *J Coll Physicians Surg Pak.* 2012;22(5):302-6.