

بررسی آماری آدنوماتویید ادنتوژنیک تومور

• دکتر نصرتا... عشقیار

•• دکتر مهدی عاشوری

چکیده

آدنوماتویید ادنتوژنیک تومور (A. O. T) یکی از تومورهای ادنتوژنیک خوش خیم با منشاء اپی تلیال با تاثیر القایی روی اکتومزانثسیم ادنتوژنیک است که شیوع آن کم بوده، ماهیت آن همواره مورد تردیدهای فراوانی بوده است. در بررسی حاضر، ضمن نگرش به میزان شیوع آن در نمونه‌های موجود در بخش آسیب‌شناسی فک و دهان دانشکده دندانپزشکی دانشگاه علوم پزشکی تهران، خصوصیات بارز کلینیکی (سن، جنس، ناحیه درگیر در فکین، همراهی با دندان نهفته) و هیستوپاتولوژیک آن (همراهی جدار کیست، توده‌های کلسیفیه و نیز مواد شبه آمیلویید) مورد بررسی قرار گرفتند.

مقدمه

تومورهای خوش خیم ادنتوژنیک می‌باشد. این ضایعه، اولین بار توسط Dreibladt (1970) گزارش گردید.^[۵] این تومور، سه درصد کل تومورهای ادنتوژنیک را تشکیل داده،^[۱] سن ابتلاء به این ضایعه، اکثراً دهه دوم^[۱]، در زنان حدوداً دو برابر مردان^[۶] و در فک بالا نیز دو برابر فک پایین^[۱۱] گزارش شده است. ۹۵٪ در قسمت قدامی فکین که ۷۶٪ آن در مزیال دندان کانین بوجود آمده است.^[۷] در ۷۵٪ موارد، این تومور همراه دندان نهفته، گاهی نیز در جدار کیستهای دانتی ژور یا حتی به همراه توده‌هایی از مواد کلسیفیه مشاهده شده است. از نظر علایم بالینی نیز تاخیر در رویش دندانهای دائمی یا تورم ناحیه‌ای فک، شاید اولین علایم باشند که البته این تورم بعلت رشد آهسته تومور بوده، باسانی خود را نشان نمی‌دهد.^[۱۱] تهاجم موضعی نیز در این ضایعه تاکنون گزارش نشده است.^[۹] در نمای رادیوگرافیک هم عموماً ضایعه‌ای رادیولوسنت کاملاً محدود و مشخص (با کناره‌های اسکلوروتیک) به همراه دندان نهفته که در برخی موارد، حاوی اپاسیتی‌های نامنظم می‌باشد^[۵، ۱۰] لذا از نظر نمای رادیوگرافیک، این ضایعه

شباهت زیادی به کیست دانتی ژور دارد.^[۶]

از نظر بافت‌شناسی نسج ضخیم کپسولر و فیبروزه در پیرامون و سلولهای اپی تلیال دوکی شکل، بصورت نوارها، ورقه‌های صفحات و توده‌های گردبادی مشاهده می‌گردد که برخی از این سلولها بحالت استوانه‌ای درآمده، شباهت زیادی به سلولهای آملوبلاست دارند.^[۹] این سلولها با اجتماع خود می‌توانند توده‌های توپر (نمای غده‌ای) یا توخالی (شبه مجرا) را ایجاد کنند. استرومای همبندی در این ضایعه بسیار کم بوده، کانونهای کلسیفیه^[۵] و توده‌های از مواد ائوزینوفیلیک^[۹] را می‌توان در آن مشاهده نمود.

در مورد هیستوژنز این ضایعه، با وجود نظرات گوناگون، اعتقاد غالب بر این است که AOT از پوشش کیست دانتی ژور منشأ می‌گیرد.^[۱۲]

مواد و روش‌ها

جهت بررسی این تومور، تعداد ۸۴۵۱ پرونده پاتولوژی موجود در بخش آسیب‌شناسی فک و دهان دانشکده دندانپزشکی

• استادیار گروه آسیب‌شناسی فک و دهان دانشکده دندانپزشکی دانشگاه علوم پزشکی تهران
•• دستیار تخصصی آسیب‌شناسی فک و دهان دانشکده دندانپزشکی دانشگاه علوم پزشکی تهران

ترتیب از تمامی نمونه‌ها، مقطع‌گیری گردیده، رنگ‌آمیزی فوق صورت گرفت تا ذرات آمیلوئید با وضوح بیشتری قابل مشاهده باشند.

نتایج

نتایج حاصله از بررسی انجام شده را می‌توان در دو قسمت مطرح نمود:

الف) AOT و دیگر ضایعات دهانی (ب) AOT و خصوصیات کلینیکوپاتولوژیک آن.

الف) AOT و دیگر ضایعات دهانی از ۸۴۵۱ ضایعه ثبت شده، ۲۷۳ مورد تومورادنتوژنیک خوش‌خیم مشاهده گردید.

AOT در این میان ۲۱ مورد گزارش شده بود که فراوانی نسبی ۷/۷٪ تومورهای ادنتوژنیک خوش‌خیم و ۰/۲۵٪ کل ضایعات دهانی را تشکیل می‌دهد.

جزئیات تعداد و فراوانی نسبی هر دسته از ضایعات فوق‌الذکر بصورت خلاصه در جدول (۱) قابل مشاهده است.

دانشگاه علوم پزشکی تهران از سال ۱۳۴۵ تا ۷۵/۳/۲۶ مورد بررسی قرار گرفتند. در ابتدا کل تومورهای ادنتوژنیک بخصوص تومور مورد نظر ما و به تبع آن میزان فراوانی نسبی هر کدام (به درصد) بدست آمد. سپس در مورد AOT کل پرونده پاتولوژی مربوطه مطالعه گردید. جهت بررسی‌های تکمیلی، مقاطع هیستولوژیک آنها نیز از آرشیو بخش استخراج گشته، مواردی مانند: وجود یا عدم وجود جدار کیست، توده‌های کلسیفیه و نیز اجزاء اتوزینوفیلیک در آنها مورد مذاقه قرار گرفت.

جهت تکمیل مطالعات، برگه‌های ارجاعی جراحی نیز مورد بررسی کامل قرار گرفتند. در کل، اطلاعاتی نظیر سن بیماران، جنسیت، محل وقوع و دندان درگیر ضایعه و نیز خصوصیات هیستولوژیک آن بدست آمد.

ضمناً جهت بررسی‌های بیشتر، کلیه بلوکهای پارافینه ضایعات جهت رنگ‌آمیزی اختصاصی (Congo - Red) به انستیتوکانسر بیمارستان امام خمینی ارسال گردید و بدین

جدول (۱)

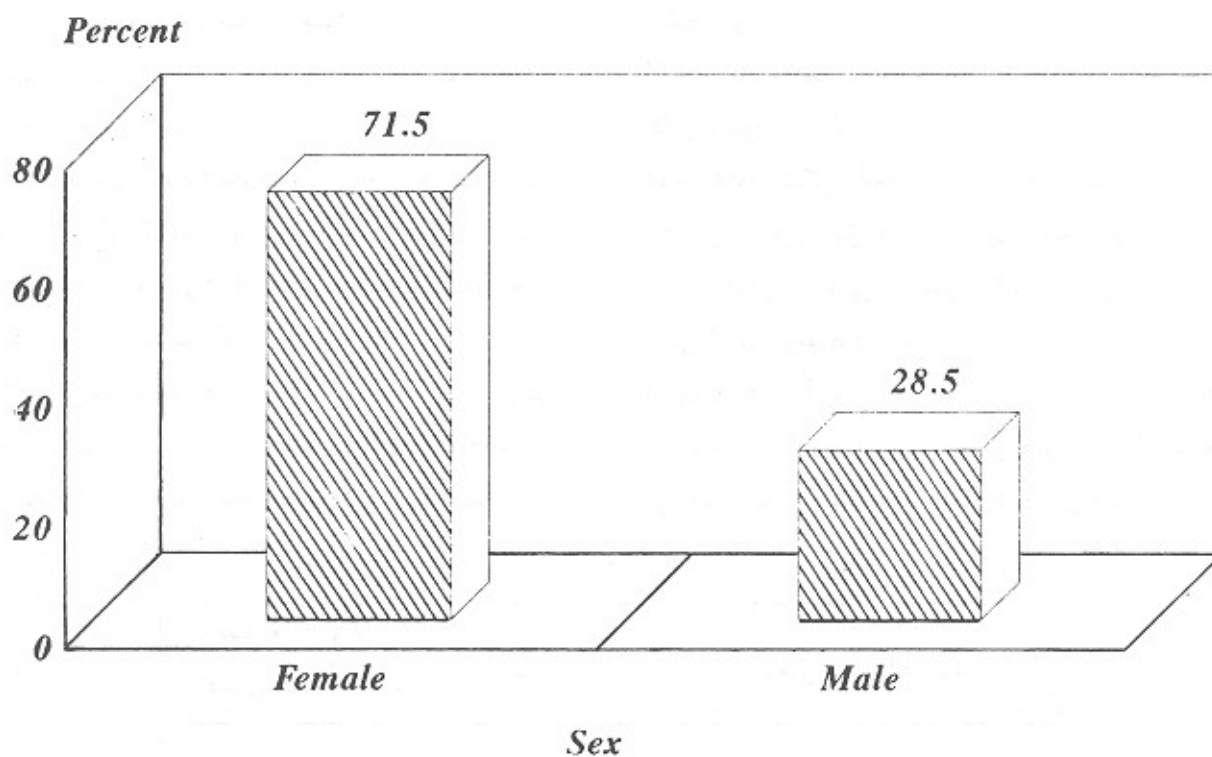
تومور ادنتوژنیک خوش‌خیم	تعداد	درصد به کل تومورهای ادنتوژنیک خوش‌خیم
Ameloblastoma	۷۲	۲۶/۲٪
Adenomatoid Odontogenic Tumor	۲۱	۷/۷٪
CEOT	۹	۳/۲٪
Squamous Odontogenic Tumor	۳	۱/۱٪
Odontogenic Myxoma	۲۳	۸/۳٪
Cementifying Fibroma		
Odontogenic Fibroma	۷۱	۲۵/۸٪
Cementoblastoma	۸	۲/۹٪
Odontoma (Compound. Complex)	۴۹	۱۷/۸٪
Ameloblastic Fibroma	۸	۲/۹٪
Ameloblastic Fibro- Odontoma	۱۱	۴٪
	۲۷۳	

آمیلوئید (اتوزینوفیلیک) بودند.

جنسیت بیماران

از ۲۱ مورد گزارش شده، ۱۵ نفر مونث و ۶ نفر مذکر بودند که نسبت ۵ به ۲ (۷۱/۵٪ نسبت به ۲۸/۵٪) را تشکیل می‌دادند (نمودار ۱)

همانگونه که ملاحظه می‌گردد، AOT از نظر میزان شیوع، رتبه پنجم را بین تومورهای ادنتوزنیک خوش‌خیم دارد. (ب) AOT و خصوصیات کلینیکوپاتولوژیک آن موارد مورد نظرمان در این قسمت: جنسیت بیماران، سن ابتلاء، ناحیه ابتلاء در فکین و دندان درگیر، وجود یا عدم وجود جدار کیست به‌همراه ضایعه، توده‌های کلسیفیه و نیز مواد شبه



نمودار ۱- توزیع جنسی ضایعه AOT

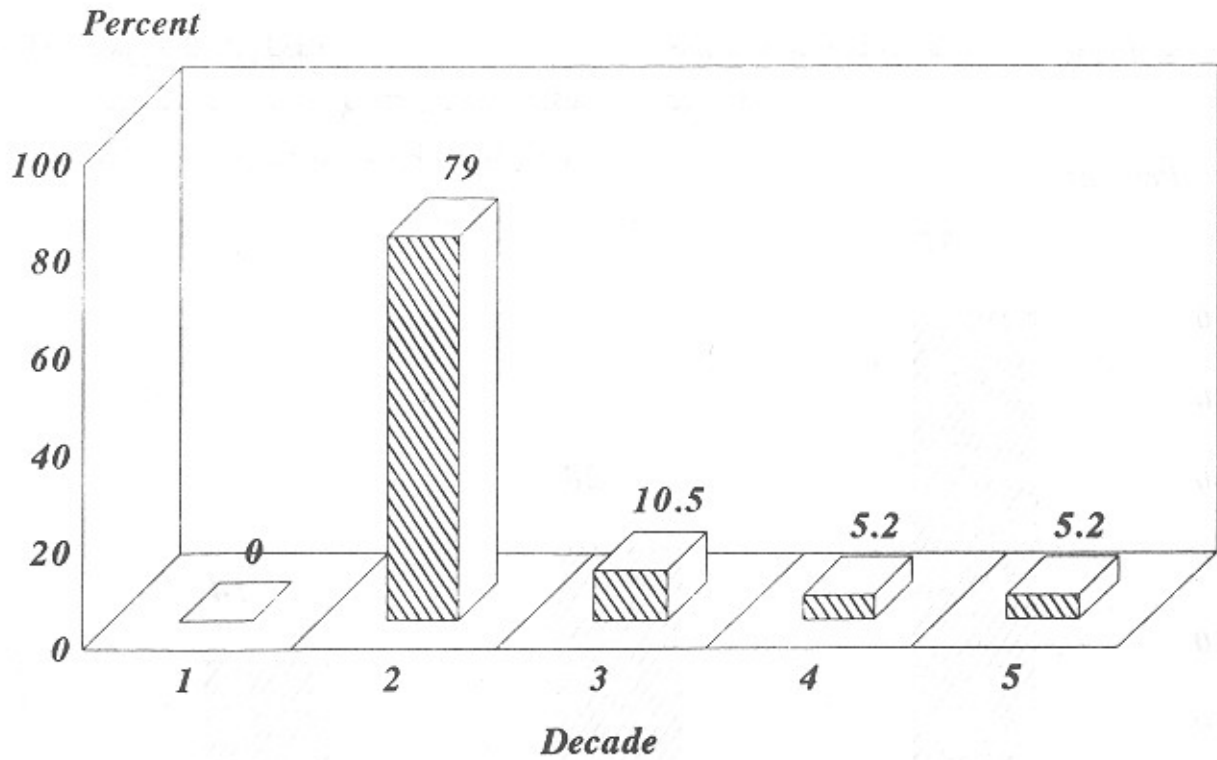
سن ابتلاء

فک بالا (۴۳٪) قرار داشتند (نمودار ۳) از این تعداد، ۱۶ مورد (۷۶٪) در ناحیه دندان کائین و قدام آن و ۵ مورد (۲۴٪) نیز در نواحی خلفی مشاهده شده‌اند (البته از این ۵ مورد، ۲ مورد صرفاً در ناحیه خلفی و ۳ مورد دیگر ظاهراً از قدام به خلف گسترش داشته‌اند). در ۲ مورد از ۲۱ مورد مذکور نیز ضایعه، قسمت وسیعی از فک را درگیر نموده، در بقیه موارد، محدود به یک یا دو دندان بود.

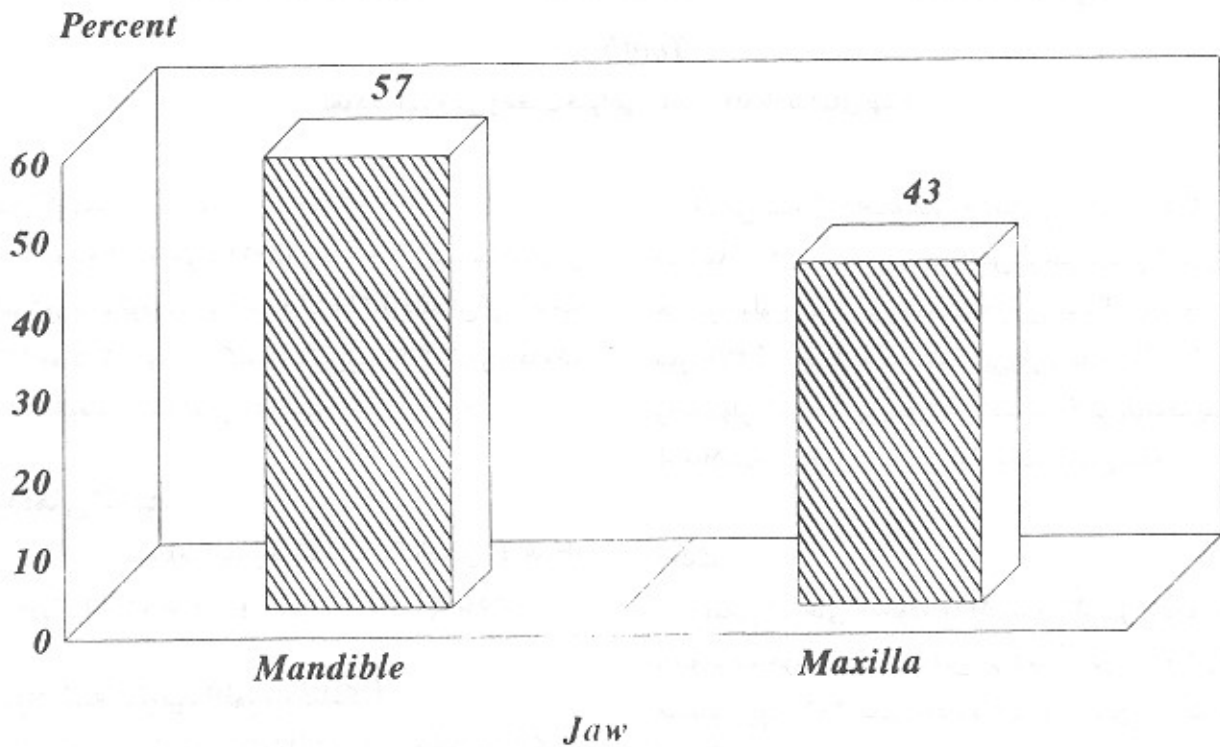
با توجه به ۱۹ مورد مشخص شده در پرونده بیماران، میانگین سنی ابتلاء به این ضایعه، ۱۹/۶ سال بود. در این میان کمترین سن ۱۲ سال و بیشترین آن ۴۷ سال بود. ۱۵ نفر از بیماران در دهه دوم، ۲ نفر در دهه سوم و در دهه‌های چهارم و پنجم هر کدام یک نفر قرار داشتند (نمودار ۲).

ناحیه درگیر در فکین

از ۲۱ مورد، ۱۲ مورد در فک پایین (۵۷٪) و ۹ مورد در



نمودار ۲- توزیع سنی بیماران مبتلا به AOT




نمودار ۳- پراکندگی ضایعه AOT در فکین

(۸۶٪) و یک مورد نیز مربوط به دندان پرمولر اول بوده است.
(نمودار ۴)

همراهی تومور با دندان نهفته

از ۲۱ تومور، همراهی ۷ مورد آنها (۳۳٪) با دندان نهفته ثبت شده بود که از این تعداد ۶ مورد مربوط به دندان کانین



نمودار ۴- بررسی وضعیت همراهی ضایعه AOT با دندانهای نهفته

آخرین نتیجه حاصله این مطلب بود که در میان ۱۷ ضایعه‌ای که بعنوان تشخیص اولیه (قبل از بررسی هیستوپاتولوژیک) در پرونده‌های جراحی ثبت گردیده بودند، ۹ مورد (۴۷٪) مربوط به کیست دانتی ژور و بقیه موارد (کیست رادیکولر، کیست پریموردیال، کیست گلوبولوماگزیلری، آملوبلاستوما، AOT و ...) هر کدام یکبار مطرح شده بودند.

بحث

مطابق آمارهای موجود، حدود ۳٪ کل تومورهای ادنتوژنیک خوش خیم را تشکیل می‌دهد.^{۱۱} در مطالعه‌ای که محققین روی ۴۰۳ بیمار انجام دادند، این نتایج بدست آمده است^{۱۲} (جدول ۲)

جدار کیست

۱۳ مورد از ۲۱ مورد (۶۲٪) واجد جدار کیست (اعم از دانتی ژور یا کراتوسیت) و ۸ مورد نیز (۳۸٪) فاقد آن بود. ضمناً از ۱۳ مورد، ۱۲ مورد آن کیست دانتی ژور (۹۲/۳٪) و تنها یک مورد کراتوسیت تشخیص داده شد.

توده‌های کلسیفیه

از ۲۱ مورد مقطع هیستولوژیک (با رنگ آمیزی H & E) ۱۷ مورد (۸۲٪) واجد آنها و ۴ مورد نیز فاقد آنها بودند.

- مواد شبه آملوئید (ائوزینوفیلیک)

۱۸ مورد از ۲۱ مورد (۸۵/۲۷٪) واجد مواد ائوزینوفیلیک با میزان متغیر و در ۳ مورد نیز این مواد مشاهده نگردید.

جدول (۲)

تومور اذتوژنیک خوش خیم	تعداد	درصد
Ameloblastoma	۱۴۹	%۳۷
CEOT	۶	%۱/۵
Ameloblastic Fibroma	۱۸	%۴/۵
AOT	۱۱	%۳
Ameloblastic Fibro- Odontoma	۷۴	%۱۸/۵
Odontogenic Fibroma	۱۸	%۴/۵
Odontogenic Myxoma	۵۱	%۱۲/۵
Cementoblastoma	۶۲	%۱۵/۴
Squamous Odontogenic Tumo	۵	%۱
	۳۹۷	%۹۸/۸
تومور اذتوژنیک بدخیم	تعداد	درصد
Malignant Ameloblastoma	۵	%۱
Ameloblastic Fibrosarcoma	۱	%۰/۲
	۶	%۱/۲

منابع تحقیقاتی مختلف صورت گرفته است، مشاهده می‌شود که این رقم مابین ۲/۹ تا ۶/۸٪ متغیر بوده است.^[۶] (جدول ۳).

مطابق این جدول، AOT با فراوانی نسبی ۳٪ جزء ضایعات غیرشایع محسوب می‌شود. البته در بررسی که از

جدول ۳- مقایسه وقوع ضایعه AOT در مناطق مختلف جغرافیایی

Author	No. of Odontogenic tumors	AOT in% of all odont. tumors
Bhaskar, USA, 1968	429	3.3(14)
Regezi et.al USA. 1978	706	3.1(22)
Zhang, P.R. China, 1978	976	4.2(41)
Sirichitra, Thailand, 1979	280	3.2(9)
Happonen et.al Finland 1982	171	2.9(5)
WU & Chan, Hong Kong, 1985	82	3.7(3)
Sawyer, Nigeria, 1985	118	6.8(8)
Ajagbe et.al Nigeria, 1985	198	6.6(13)

* Biopsy Material from 5 Stomatological Faculties (Beijing, Xian, Chengdu, Hubei and Shanghai).

** Lagos, Nigeria, t Lbadan, Nigeria. Actual no. of AOT in Brackets.

املوئید را می‌توان به تغییرات دژنراتیو عروق داخل این تومور نسبت داد.^{۱۲۱} همچنین میزان بالای اجزای کلسیفیه نیز توجیه‌کننده نمای خاص رادیوگرافیک آن است بطوریکه در بررسی مقاطع هیستولوژیک و پرونده‌های جراحی بیماران مشخص گردید که از بین ۶ ضایعه‌ای که قدمت بیش از یکسال داشتند، ۵ مورد آنها (۸۳٪) ذرات فوق را بصورت تی‌بیک نشان می‌دادند و در ۱۰ مورد دیگر که قدمت کمتر از یکسال داشتند، ۵ مورد (۵۰٪) این اجزاء را بطور مشخص داشتند. لذا شاید بتوان ارتباطی مابین قدمت ضایعه و تشکیل اجزاء فوق قایل شد. نکته آخر اینکه در بررسی ما مشخص شد که ۶۲٪ ضایعات همراه جدار کیست بوده‌اند که این مسئله می‌تواند در هیستوپاتوژنز ضایعه حائز اهمیت باشد. از طرفی وقتی بدائیم Peak Age در مورد AOT و کیست دانتی‌ژور بهم نزدیک‌اند.^{۱۱۱} لذا می‌توان حدس زد که نظریه مبتنی بر اشتقاق این تومور از جدار کیست‌های ادنتوژنیک (بویژه دانتی‌ژور) به واقعیت نزدیکتر باشد.

Summary

Statistical study of adenomatoid odontogenic tumor (A.O.T)

Adenomatoid odontogenic tumor is one of the rare benign epithelial odontogenic tumor with an inductive effect on the odontogenic ectomesenchyme.

In this study the prevalence of this lesion in cases that archives in department of maxillofacial pathology dentistry school, university of medical science of Tehran that is one of the rich center was regarded in addition the important clinical manifestations such as age, sex location and the presence of impacted tooth with these lesions and histopathological signs such as accompaniment of cyst wall with the lesions, calcification and ameloid like material is the most important subjects.

جالب توجه اینکه آمار مربوط به کشور نیجریه، میزان حداکثر را دارد (۶/۸٪) این نکته وقتی در کنار این واقعیت قرار می‌گیرد که شیوع آملوبلاستوما در نژاد سیاه (آفریقا) میزان بالاتری را نسبت به سفیدپوستان دارد، می‌تواند موید این نظر باشد که شیوع AOT در نقاط مختلف جغرافیایی و نژادی، شیوع متفاوت دارد.^{۱۶۱} در بررسی ما نیز این رقم به ۷/۷٪ می‌رسد که می‌تواند بیانگر شیوع قابل ملاحظه آن در ایران باشد. در هر دو بررسی، آملوبلاستوما همچنان شایعترین تومور ادنتوژنیک خوش‌خیم را تشکیل می‌دهد.

سن ابتلاء به این ضایعه نیز همانند نتایج تحقیقات مذکور، معمولاً دهه دوم بدست آمد. البته میانگین سن بدست آمده (۱۹/۶ سال)^{۱۳۱} می‌باشد.

از نظر توزیع جنسی نیز همانگونه که ذکر شد، شیوع آن در زنان را ۱/۷ مردان می‌دانند.^{۱۹۱} در حالیکه در بررسی ما این میزان به ۲/۵ برابر می‌رسد. در مورد ناحیه درگیر فکین نیز آمارهای موجود حاکی از آنند که ۶۵٪ ضایعات در فک بالا بوده، بعلاوه ۹۵٪ در قسمت قدامی فکین اتفاق افتاده، ۷۵٪ نیز بهمراه دندان نهفته بوده‌اند.^{۱۱۱} اما مطابق آمار ما، درگیری فک پایین (۵۷٪) بیشتر از فک بالا (۴۳٪) بوده، بعلاوه ۷۶٪ ضایعات در قسمت قدامی دیده می‌شوند و از این میزان تنها ۳۳٪ همراه با دندان نهفته بوده‌اند. در مقالات ارائه شده، ۷۵٪ دندانهای نهفته را کائین بالا و بقیه را بترتیب دندانهای کائین پایین، لترال بالا و پرمولر پایین ذکر کرده‌اند.^{۱۱۱} در حالیکه در بررسی ما، تنها ۵۷٪ موارد را کائین بالا و بقیه موارد را نیز بترتیب کائین و پرمولر پایین تشکیل می‌داده‌اند.

در مورد شیوع یافته‌های هیستوپاتولوژیک مورد نظر (جدار کیست، ذرات کلسیفیه و نیز توده‌های اتوزینوفیلیک) در مقالات و کتب مطالعه شده، درصدی مشاهده نگردید ولی همانگونه که در قسمت گذشته ذکر گردید، ۶۲٪ مواد حاوی جدار کیست ادنتوژنیک، ۸۲٪ واجد اجزای کلسیفیه و ۸۵/۷٪ نیز دارای توده‌های شبه املوئید بوده‌اند.

همانگونه که در مقالات عنوان شده است، ذرات شبه

REFERENCES

1. Bhaskar, S.N. (1990): *Synopsis of Oral Pathology*. 7th ed.
2. EL, Labben, N.G; Lee K.W. (1988): Vascular Degeneration in AOT. an Ultrastructural Study. *J Oral Pathol* 17: 298-305.
3. Giansanti, G.S; Someren, A; Waldron, G.A. (1970): AOT Survey of 111 Cases, *Oral Surg. Oral Med. Oral Pathol*. 30: 69.
4. Gunhan, O; [et al], (1990): Odontogenic Tumors. A Series of 403 Cases. *Aust- Dent. J.* Dec; 35(6): 518-522.
5. Lucas, R.B: (1972): *Pathology of Tumors of the Oral Tissues*. London, CHurchill - Livingstone:
6. Makoto, T; Iwao, H; Takashio (1990): AOT, Report of two Cases and Survay of 126 Cases in Japan. *J Oral Maxillofacial Surg.* 48: 404-408.
7. Minderjahn, Arthur. (1979): Incidence and Clinical Differentiation of Odontogenic Tumor. *J Maxillo - Facial Surg.* (7): 142-150.
8. Shafer, W.G.; Hine, H.K; Levy, B.M (1974): *A Textbook of Oral Pathology*. 3rd ed Saunders.
9. Shafer, W.G. [et al], (1982): *A Textbook of Oral Pathology* 4th ed, Saunders.
10. Soames J. U. & Southam, J.C. (1993): *Oral Pathology* 2nd ed.
11. Wood, N.K & Goaz, P.W. (1991): *Differential Diagnosis of Oral Lesions*. 4th ed. Mosby: 323-56.

۱۲. آسیب‌شناسی فک و دهان، ترجمه حمید تقی‌لو. زیر نظر دکتر نصرت‌اله عشقیار.