

Effect of changing the horizontal angle of periapical X- ray radiation on detection of secondary caries under class II amalgam restorations: In vitro

Mehrafruz Daneshian¹, Kianoosh Malekzadeh², Masoomeh Afsa^{3*}

1- Dentist, School of Dentistry, Hormozgan University of Medical Sciences, Bandar Abbas, Iran

2- Associate Professor, Hormozgan Health Institute, Hormozgan University of Medical Sciences, Bandar Abbas, Iran

3- Assistant Professor, Department of Oral and Maxillofacial Radiology, School of Dentistry, Hormozgan University of Medical Sciences, Bandar Abbas, Iran

Article Info

Article type:
Original Article

Article History:
Received: 29 Sep 2021
Accepted: 2 Jul 2022
Published: 6 Jul 2022

Corresponding Author:
Masoomeh Afsa

Department of Oral and Maxillofacial Radiology, School of Dentistry, Hormozgan University of Medical Sciences, Bandar Abbas, Iran

(Email: masoomehafs@gmail.com)

Abstract

Background and Aims: Achieving non-invasive methods for the proper detection of secondary caries adjacent to dental restorations has a great importance. As alterations in horizontal and vertical angles of X-ray beam would affect the detection of dental caries on radiographs, this study was designed to evaluate the effect of changing the horizontal angle of X- ray on detection of dental caries adjacent to class II amalgam restorations in posterior teeth on periapical radiographs.

Materials and Methods: In this in vitro study, artificial carious lesions were prepared in axial walls of the amalgam restoration cavities in interproximal surfaces of 27 human extracted premolar teeth. Periapical radiographies with different horizontal X- ray angles were obtained, observed, and rated by 5 maxillofacial radiologists for detection of carious lesions. For each observer, the sensitivity, specificity, accuracy, PPV, and NPV of radiographs in the individual horizontal angles were calculated and compared by nonparametric Kruskal Wallis test. Interobserver agreement was assessed by fleiss' kappa coefficient.

Results: The highest accuracy of periapical radiographs for the detection of secondary caries of mesial dental surfaces was in 5-degree of mesial and distal X- ray angle (86.66%) and for the distal dental surfaces was allocated to 10-degree of distal X- ray angle (85.90%). Also, there was a significant difference in the accuracy between different horizontal angles (mesial and distal 0, 5, 10, 15-degree) (P=0.01). The higher agreement between observers in detecting mesial surface caries was in 10-degree of distal angle (0.86) and in detecting distal caries was in 5-degree of distal angle (0.89).

Conclusion: In the case of doubt in the existence of recurrent caries in the interproximal tooth surface, if the carious lesion is not visible on standard radiographic image with direct angle of X- ray, A 5- 10 degree of x- ray horizontal angle can improve the detection of secondary caries under amalgam restorations in interproximal dental surfaces.

Keywords: Secondary caries, Recurrent caries, Radiography, Tooth, Horizontal angle, X- ray

Journal of Dental Medicine-Tehran University of Medical Sciences 2022;35:8

Cite this article as: Daneshian M, Malekzadeh K, Afsa M. Effect of changing the horizontal angle of periapical X- ray radiation on detection of secondary caries under class II malgamation: In vitro. J Dent Med-TUMS. 2022;35:8.



تأثیر تغییر زاویه افقی تابش اشعه ایکس بر تشخیص پوسیدگی زیر ترمیم آمالگام کلاس II در تصاویر رادیوگرافی پری اپیکال: مطالعه آزمایشگاهی

مهرافروز دانشیان^۱، کیانوش ملک زاده^۲، معصومه افسا^{۳*}

۱- دندانپزشک، دانشکده دندانپزشکی، دانشگاه علوم پزشکی هرمزگان، بندرعباس، ایران

۲- دانشیار پژوهشکده سلامت، دانشگاه علوم پزشکی هرمزگان، بندرعباس، ایران

۳- استادیار گروه آموزشی رادیولوژی دهان، فک و صورت، دانشکده دندانپزشکی، دانشگاه علوم پزشکی هرمزگان، بندرعباس، ایران

اطلاعات مقاله	چکیده
<p>نوع مقاله: مقاله پژوهشی</p> <p>دریافت: ۱۴۰۰/۰۷/۰۷ پذیرش: ۱۴۰۱/۰۴/۱۱ انتشار: ۱۴۰۱/۰۴/۱۵</p> <p>نویسنده مسؤول: معصومه افسا</p> <p>گروه آموزشی رادیولوژی دهان، فک و صورت، دانشکده دندانپزشکی، دانشگاه علوم پزشکی هرمزگان، بندرعباس، ایران (Email: masoomehafsaa@gmail.com)</p>	<p>زمینه و هدف: دستیابی به روش‌های غیر تهاجمی جهت تشخیص مناسب پوسیدگی ثانویه در مجاورت ترمیم‌های دندانی از اهمیت بالایی برخوردار است. با توجه به اینکه تغییر زوایای افقی و عمودی تابش اشعه ایکس در تصاویر رادیوگرافی، می‌تواند تشخیص پوسیدگی‌های دندانی را تحت تأثیر قرار دهد، این مطالعه با هدف ارزیابی تأثیر تغییر زاویه افقی تابش اشعه ایکس بر تشخیص پوسیدگی‌های دندانی در مجاورت ترمیم‌های آمالگام کلاس II دندان‌های خلفی در تصاویر رادیوگرافی پری اپیکال طراحی شد.</p> <p>روش برر سی: در این مطالعه آزمایشگاهی، ضایعات پوسیدگی مصنوعی در دیواره اگزیمال حفره ترمیم آمالگام در سطوح اینترپروگزیمال ۲۷ دندان پره مولر کشیده شده انسان ایجاد شد. رادیوگرافی‌های پری اپیکال با زوایای افقی متفاوت از دندان‌ها تهیه و توسط ۵ مشاهده‌گر ارزیابی و نمره دهی شد. برای هر مشاهده‌گر میزان حساسیت، ویژگی، دقت، تشخیص مثبت کاذب و منفی کاذب تصاویر رادیوگرافی در هر کدام از زوایای افقی محاسبه و شاخص‌های ذکر شده توسط آزمون ناپارامتری کروسکال والیس بین زوایای مختلف رادیوگرافی مقایسه شدند. جهت بررسی میزان توافق کلی بین مشاهده‌گرها از ضریب توافق کاپای فلایز استفاده شد.</p> <p>یافته‌ها: بالاترین دقت تشخیص رادیوگرافیک پوسیدگی ثانویه در سطوح مزیمال دندان‌ها، مربوط به تابش اشعه ایکس با زاویه ۵ درجه مزیمالی و دیستالی (۸۶/۶۶٪) و در سطوح دیستال دندان‌ها نیز به زاویه ۱۰ درجه از سمت دیستال (۸۵/۹۰٪) اختصاص یافت. همچنین، بین زوایای افقی مختلف (۰، ۵، ۱۰ و ۱۵ درجه مزیمال و دیستال) در میزان دقت تفاوت معنی‌داری وجود داشت ($P=0/01$)، بالاترین میزان توافق بین مشاهده‌گرها، در تشخیص ضایعات پوسیدگی سطوح مزیمال دندان‌ها، در زاویه ۱۰ درجه دیستالی (۰/۸۶) و در سطوح دیستال دندان‌ها، در زاویه ۵ درجه دیستالی (۰/۸۹) بود.</p> <p>نتیجه گیری: در موارد شک به وجود پوسیدگی ثانویه در ناحیه پروگزیمال دندان، در صورتیکه در رادیوگرافی استاندارد با زاویه مستقیم، پوسیدگی ثانویه قابل مشاهده نباشد تغییر زاویه افقی به میزان ۱۰-۵ درجه می‌تواند شانس مشاهده پوسیدگی زیر ترمیم‌های دندانی را افزایش دهد.</p> <p>کلید واژه‌ها: پوسیدگی ثانویه، پوسیدگی راجعه، رادیوگرافی، دندان، زاویه افقی، اشعه ایکس</p> <p>مجله دندانپزشکی دانشگاه علوم پزشکی و خدمات بهداشتی، درمانی تهران دوره ۳۵ مقاله ۸، ۱۴۰۱</p>

مقدمه

پوسیدگی ثانویه یا راجعه به صورت وقوع مجدد یا برگشت پذیر ضایعه پوسیدگی در لبه‌های ترمیم قبلی تعریف می‌شود. این ضایعات در اکثر موارد به صورت ضایعات خارجی در مجاورت ترمیم دندان رخ می‌دهند که از لحاظ بافت شناسی مشابه پوسیدگی اولیه می‌باشند و یا به صورت ضایعاتی در دیواره‌های داخلی حفره ترمیم بوده که به صورت نقص در مینا یا عاج بروز می‌کنند (۳-۱). این پدیده در مجاورت ترمیم و به دنبال ریزش یا گسترش ناکافی حفره ترمیم و یا به دلیل برداشت ناکافی پوسیدگی اولیه ایجاد می‌شود (۴). به طور کلی تشخیص پوسیدگی ثانویه یکی از چالش‌هایی است که دندانپزشکان همواره با آن مواجه هستند. رایج‌ترین روش‌های تشخیص پوسیدگی، انجام معاینات بالینی و تهیه رادیوگرافی با استفاده از فیلم‌های داخل دهانی به ویژه برای سطوح بین‌دندانی (اینترپروژیمال) می‌باشد (۵،۶). تهیه رادیوگرافی روش اصلی معاینه جهت تشخیص پوسیدگی ثانویه در زیر ترمیم است. با این وجود عوامل متعددی مانند میزان و نوع مجاورت پوسیدگی به ترمیم، اندازه پوسیدگی، جهت گیری پوسیدگی و زاویه تابش اشعه ایکس بر تشخیص این نوع از ضایعات پوسیدگی مؤثرند (۷). از آنجایی که دانسیته مواد ترمیمی دندان می‌تواند باعث پنهان کردن ضایعات پوسیدگی در مجاورت این ترمیم‌ها شود، تغییر زاویه تابش اشعه ایکس ممکن است منجر به رفع سوپرایمپوزیشن ترمیم دندان از ضایعه پوسیدگی مجاور شده و در بهبود تشخیص ضایعات پوسیدگی ثانویه مؤثر باشد. در بررسی متون موجود به زبان فارسی و انگلیسی، مطالعه‌ای که تأثیر تغییر زوایای تابش اشعه ایکس بر تشخیص ضایعات پوسیدگی ثانویه در مجاورت ترمیم‌های با دانسیته فلزی مانند آمالگام را مورد بررسی قرار دهد، یافت نشد. از آنجایی که تشخیص زود هنگام پوسیدگی به منظور انجام اقدامات لازم برای متوقف کردن پیشرفت ضایعات ضروری می‌باشد، مطالعه حاضر با هدف بررسی تأثیر تغییر زاویه افقی تابش اشعه ایکس بر تشخیص پوسیدگی زیر ترمیم آمالگام در تصاویر رادیوگرافی پری اپیکال انجام گرفت.

روش بررسی

در این مطالعه تجربی یک سوکور (مشاهده‌گرها نسبت به وجود یا عدم وجود پوسیدگی در دندان‌ها، آگاهی نداشتند)، از ۲۷ دندان پره مولر

کشیده شده انسان استفاده شد.

با توجه به مطالعات مشابه (۸،۹)، با در نظر گرفتن میانگین حساسیت ۸۹/۵٪ جهت تشخیص پوسیدگی در در زوایای مختلف تابش اشعه ایکس برابر و دقت ۱۲٪ و خطای نوع اول ۵٪ (اطمینان ۹۵٪) و استفاده از فرمول ذیل، حداقل مقدار حجم نمونه ۲۶ محاسبه شد.

$$n = \frac{z_{1-\frac{\alpha}{2}}^2 \times p(1-p)}{d^2}$$

دندان‌ها به منظور ضدعفونی شدن، به مدت ۲۰ دقیقه در محلول هیپوکلریت سدیم ۰/۲٪ غوطه‌ور شدند. جهت اطمینان از سالم بودن ساختار داخلی دندان و فقدان ضایعات ساختاری از قبیل ضایعات هیپوپلاستیک مینا و عاج و یا تحلیل داخلی که مقلد ضایعه پوسیدگی باشند، از دندان‌ها یک تصویر رادیوگرافی اولیه تهیه شد. در صورت مشاهده هرگونه نمای رادیولوسنت غیر آناتومیک در تصویر رادیوگرافی اولیه، دندان مذکور از مطالعه خارج و با نمونه دیگری جایگزین می‌شد. به منظور ایجاد حفره کلاس II در سطوح مزینال و دیستال دندان‌ها، مربعی به ابعاد ۲ میلی متر در ۲ میلی متر با مرکزیت HOC دندان ترسیم شد. سپس با استفاده از توربین و فرز فیشور الماسی با قطر ۱ میلی متر و طول ۴ میلی متر، حفره ای مکعبی شکل به عمق ۱ میلی متر در سطوح پروگزیمال دندان‌ها ایجاد شد. بعد از این مرحله تمامی دندان‌ها از شماره ۱ تا ۲۷ شماره گذاری شدند. حفرات تعبیه شده در یکی از سطوح مزینال یا دیستال دندان به صورت تصادفی، توسط آمالگام پر شدند. در سطح دیگر دندان، حفره دیگری به منظور شبیه سازی ضایعه پوسیدگی ثانویه ایجاد شد به اینصورت که با استفاده از فرز الماسی گرد به قطر ۱ میلی متر، در کف آگزینال حفره اولیه، حفره دیگری به عمق ۰/۵ میلی متر ایجاد و توسط موم قرمز پر شد و در نهایت حفره اصلی توسط آمالگام پر شد. در کلیه مراحل، عمق حفرات ایجاد شده با استفاده از یک پروب پرپودنتال کنترل شدند. سپس هر کدام از دندان‌ها به صورت مجزا، از ناحیه ریشه در بلوک آکرلی قرار گرفتند به گونه‌ای که محور طولی دندان عمود بر سطح افق قرار داشت. برای حفظ موقعیت یکسان دندان‌ها در تصاویر رادیوگرافی مختلف، هر بلاک آکرلی محتوی دندان روی گیرنده PSP قرار گرفت به گونه‌ای که خطی که Height of Contour (HOC) مزینال و دیستال دندان را به هم متصل

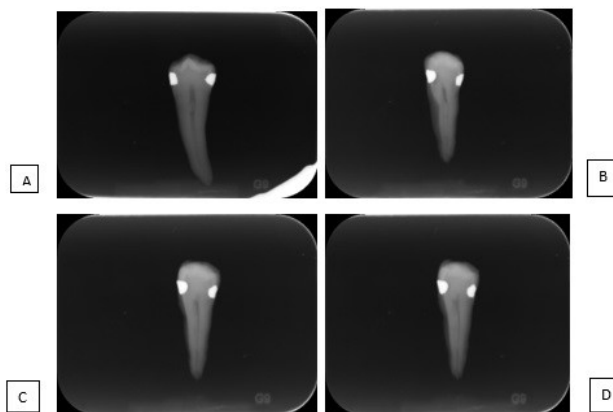
نمره ۱- ضایعه پوسیدگی ثانویه قطعاً وجود ندارد.
 نمره ۲- ضایعه پوسیدگی ثانویه احتمالاً وجود ندارد.
 نمره ۳- مطمئن نیستم ضایعه پوسیدگی ثانویه وجود دارد/ندارد.
 نمره ۴- ضایعه پوسیدگی ثانویه احتمالاً وجود دارد.
 نمره ۵- ضایعه پوسیدگی ثانویه قطعاً وجود دارد.
 در نهایت نمرات ۱، ۲ و ۳ به عنوان تشخیص منفی پوسیدگی و نمرات ۴ و ۵ به عنوان تشخیص مثبت پوسیدگی در نظر گرفته شدند. جهت بررسی میزان توافق کلی بین مشاهده‌گرها از ضریب توافق کاپای فلایز استفاده شد. همچنین برای هر مشاهده‌گر میزان حساسیت، ویژگی، دقت، تشخیص مثبت کاذب و منفی کاذب تصاویر رادیوگرافی در هر کدام از زوایای افقی برای هر مشاهده‌گر محاسبه و شاخص‌های ذکر شده توسط آزمون ناپارامتری کروسکال والیس بین حالت‌های مختلف رادیوگرافی مقایسه شدند

یافته‌ها

توافق بین مشاهده‌گرها در تشخیص پوسیدگی ثانویه مصنوعی در سطوح مزیال دندان‌های در زوایای افقی مختلف رادیوگرافی بین ۰/۵۸ تا ۰/۸۶ به دست آمد. همچنین میزان توافق بین مشاهده‌گرها در سطوح دیستال، بین ۰/۶۳ تا ۰/۸۹ گزارش شد، که این میزان نشان دهنده یک سطح توافق متوسط تا خوب (Moderate to Almost perfect agreement) می‌باشد (۱۰) (جدول ۱).

برای تشخیص ضایعات پوسیدگی سطوح مزیال، رادیوگرافی‌هایی که با زاویه افقی ۱۰ درجه از سمت دیستال گرفته شده بودند، بالاترین میزان حساسیت (۷۹/۸۰٪) و رادیوگرافی‌هایی که با زاویه افقی ۱۵ درجه از سمت دیستال گرفته شده بودند، کمترین (۷۱/۳۰٪) میزان حساسیت را نشان دادند. تفاوت در مقادیر حساسیت بین زوایای افقی مختلف (۰، ۵، ۱۰ و ۱۵ درجه مزیال و دیستال) از نظر آماری معنی‌دار نبود (P=۰/۰۹). بالاترین درصد ویژگی (۹۵/۷۸٪)، در زاویه افقی ۵ درجه از سمت مزیال مشاهده شد، این درحالی است که کمترین درصد ویژگی (۸۰٪) در زاویه افقی ۱۵ درجه از سمت دیستال مشاهده شد. تفاوت در مقادیر ویژگی بین زوایای افقی مختلف (۰، ۵، ۱۰ و ۱۵ درجه مزیال و دیستال) از نظر آماری معنی‌دار بود (P=۰/۰۳)، که بر اساس نتایج

می‌کرد موازی محور افقی گیرنده قرار گرفت. سپس مجموعه دندان و گیرنده، در شیار گیره نگهدارنده فیلم قرار گرفتند. در رادیوگرافی اولیه و سایر رادیوگرافی‌های بعدی، زاویه عمودی تابش اشعه ایکس، ثابت و عمود بر محور فیلم و دندان بود. تصاویر رادیوگرافی، با استفاده از تیوب رادیوگرافی Intra-X, Planmeca, Finland و شرایط تابش اشعه ایکس، ۶۰ کیلووات، ۶ میلی آمپر و زمان ۰/۱ ثانیه تهیه شدند. Photostimulable Phosphor Plate (PSP) شماره ۲ به عنوان گیرنده تصویر، اسکنر Instrumentarium, Finland و نرم افزار Cliniview جهت خوانش و پردازش تصاویر PSP مورد استفاده قرار گرفت. از هر دندان هفت تصویر رادیوگرافی پری اپیکال با زاویه عمودی یکسان و زوایای افقی صفر، پنج، ده و پانزده درجه مزیالی و دیستالی تهیه شد. در نهایت تعداد ۱۸۹ تصویر رادیوگرافی از دندان‌ها تهیه شد. (شکل ۱) رادیوگرافی‌های تهیه شده بدون هیچ گونه پردازش ثانویه (تغییر در دensیتی، شارپنس و کنتراست) توسط پنج متخصص رادیولوژی دهان، فک و صورت که هیچ اطلاعی از وجود یا عدم وجود پوسیدگی ثانویه در سطوح پروگزیمال دندان‌ها نداشتند، از جهت تشخیص پوسیدگی ثانویه بررسی شدند.



شکل ۱- A: زاویه صفر درجه تابش اشعه ایکس B: زاویه پنج درجه مزیالی تابش اشعه ایکس C: زاویه ده درجه دیستالی تابش اشعه ایکس D: زاویه پانزده درجه دیستالی تابش اشعه ایکس

تمامی مشاهده‌گرها از یک دستگاه لپ تاپ Lenovo مدل G510 با صفحه نمایشگر ۱۵/۶ اینچی و رزولوشن ۱۳۶۶×۷۶۸ و در اتاقی نیمه تاریک، تصاویر را مشاهده نمودند. مشاهده‌گرها با استفاده از سیستم درجه بندی زیر، وجود یا عدم تشخیص پوسیدگی را نمره دهی کردند.

جدول ۱- میزان توافق مشاهده‌گرها در تشخیص پوسیدگی ثانویه مصنوعی در زاویه‌های افقی مختلف رادیوگرافی (سطوح مزیال و دیستال دندان‌ها)

جهت	زاویه	ضریب توافق کاپای فلایز در سطوح مزیال دندان‌ها	ضریب توافق کاپای فلایز در سطوح دیستال دندان‌ها
مستقیم	صفر	۰/۸۲۱	۰/۷۸۷
	۵	۰/۸۵۲	۰/۶۳۸
مزیال	۱۰	۰/۵۸۵	۰/۶۵۴
	۱۵	۰/۸۰۶	۰/۶۸۰
دیستال	۵	۰/۸۲۱	۰/۸۹۶
	۱۰	۰/۸۶۵	۰/۸۳۷
	۱۵	۰/۶۳۶	۰/۶۸۸

جدول ۲- شاخص‌های ارزیابی تشخیص ضایعات پوسیدگی ثانویه مصنوعی سطوح مزیال در زاویه‌های افقی مختلف رادیوگرافی

جهت	زاویه	حساسیت	ویژگی	دقت	مثبت کاذب	منفی کاذب
مستقیم	صفر	۷۹/۱۲	۹۲/۲۲	۸۵/۹۲	۹/۶۲	۴/۴۶
	۵	۷۷/۵۶	۹۵/۷۸	۸۶/۶۶	۱۱/۱۰	۲/۲۲
مزیال	۱۰	۷۱/۳۰	۸۷/۷۲	۷۸/۵۲	۱۴/۸۰	۶/۶۸
	۱۵	۷۵/۴۵	۸۹/۶۴	۸۲/۹۴	۱۱/۱۰	۵/۹۶
دیستال	۵	۷۹/۴۸	۹۳/۲۵	۸۶/۶۶	۹/۶۲	۳/۷۲
	۱۰	۷۹/۸۰	۸۹/۷۲	۸۵/۱۸	۸/۸۸	۵/۹۴
	۱۵	۷۰/۸۰	۸۰/۸۰	۷۶/۲۸	۱۲/۵۸	۱۱/۱۴
P-value						۰/۰۹۳

جدول ۳- میانگین و انحراف معیار شاخص‌های ارزیابی تشخیص پوسیدگی ثانویه مصنوعی در زاویه‌های افقی مختلف رادیوگرافی در سطح دیستال دندان‌ها

جهت	زاویه	حساسیت	ویژگی	دقت	مثبت کاذب	منفی کاذب
مستقیم	صفر	۹۵/۲۹	۶۶/۷۰	۷۸/۵۰	۲/۲۲	۱۹/۲۸
	۵	۹۳/۲۹	۶۰/۷۵	۷۲/۶۰	۲/۹۶	۲۴/۴۴
مزیال	۱۰	۸۴/۲۵	۵۵/۱۶	۶۵/۹۲	۷/۴۰	۲۶/۶۸
	۱۵	۸۷/۲۸	۵۳/۷۳	۶۴/۴۴	۴/۴۴	۳۱/۱۲
دیستال	۵	۹۸/۴۶	۷۳/۸۶	۸۵/۱۶	۰/۷۴	۱۴/۱۰
	۱۰	۹۵/۶۱	۷۶/۴۵	۸۵/۹۰	۲/۲۲	۱۱/۸۸
	۱۵	۹۱/۹۴	۷۰/۰۳	۷۹/۹۸	۴/۴۴	۱۵/۵۸
P-value						۰/۰۰۱<

بحث و نتیجه گیری

با توجه به این که در تعدادی از مطالعات (۹،۱۱) نشان داده شده است که تغییر زاویه افقی می‌تواند بر تشخیص پوسیدگی در سطوح پروگزیمال دندان‌ها در تصاویر بایت وینگ و پری اپیکال مؤثر باشد، در این مطالعه آزمایشگاهی، تأثیر تغییر زاویه افقی تابش اشعه ایکس در رادیوگرافی پری اپیکال بر دقت تشخیص پوسیدگی‌های ثانویه مصنوعی زیر ترمیم‌های آمالگام در سطوح پروگزیمال مورد بررسی قرار گرفت. از آنجائیکه، سطوح مورد مطالعه، سطوح پروگزیمال دندان‌ها هستند، پوسیدگی‌های ثانویه در دیواره اگزیمال ترمیم ایجاد شده و تغییر زاویه افقی مورد مطالعه قرار گرفته است. چنانکه در مطالعه Lima Moreira و همکاران (۷)، که پوسیدگی‌های ثانویه در سطوح Gingival ایجاد شده بودند، تغییر زاویه عمودی مورد مطالعه قرار گرفته است. با توجه به تجربه بالینی و مطالعات مختلف در زمینه تأثیر تغییر زوایای تابش اشعه ایکس در تهیه رادیوگرافی بر تشخیص پوسیدگی‌ها، این سؤال پیش می‌آید که آیا تغییر زاویه افقی تابش اشعه ایکس هنگام تهیه رادیوگرافی می‌تواند باعث افزایش یا کاهش دقت تشخیص پوسیدگی ثانویه در ناحیه پروگزیمال شود، آیا تغییر زاویه افقی ممکن است باعث ایجاد نتایج مثبت یا منفی کاذب شود. در شرایط بالینی، اغلب زاویه تابش اشعه ایکس در رادیوگرافی‌های داخل دهانی، دقیقاً مماس بر سطوح پروگزیمال دندان‌ها نیست و ممکن است با درجاتی از زاویه مزیمال یا دیستال نسبت به سطوح پروگزیمال تابیده شود. لذا در این مطالعه، زاویه‌ها در جهت مزیمال و دیستال نسبت به هر سطح دندان‌ها تغییر داده شدند. نتایج نشان داد که با تغییر زاویه افقی در سمت مزیمال دندان‌ها، بیشترین حساسیت رادیوگرافی در تشخیص پوسیدگی ثانویه، مربوط به زاویه‌هایی بود که از سمت دیستال تابیده شده بودند. به این صورت که به ترتیب زاویه‌های ۱۰ و ۵ درجه دیستالی نسبت به زاویه صفر بیشترین حساسیت را داشتند، ولی این مقدار از نظر آماری معنی‌دار نبود. در سمت دیستال دندان‌ها نیز بیشترین حساسیت مربوط به زاویه‌های ۵ و ۱۰ درجه دیستالی بود. در مطالعه‌ای که توسط Shokri و Kasraei (۹) با هدف بررسی تأثیر تغییر زاویه افقی پرتو اشعه ایکس در تشخیص پوسیدگی پروگزیمال انجام گرفت، با افزایش زاویه افقی، حساسیت رادیوگرافی‌ها در تشخیص پوسیدگی پروگزیمال، افزایش پیدا کرد ولی این مقدار از نظر آماری تفاوت معنی‌داری نداشت. نتایج مطالعه Chadwick و همکاران (۱۱) نیز

حاصل از آزمون‌های تعقیبی، این تفاوت معنی‌دار مربوط به تفاوت در میزان ویژگی بین زاویه ۵ درجه از سمت مزیمال و زاویه ۱۵ درجه از سمت دیستال بود ($P=0/04$). بالاترین میزان دقت (۸۶/۶۶٪) در زاویه افقی ۵ درجه از هر دو سمت و کمترین میزان دقت (۷۶/۲۸٪)، در زاویه افقی ۱۵ درجه از سمت دیستال بود. همچنین، بین زاویه‌های افقی مختلف (۵، ۱۰ و ۱۵ درجه مزیمال و دیستال) در میزان دقت تفاوت معنی‌داری وجود داشت ($P=0/01$)، که بر اساس آزمون‌های تعقیبی، این تفاوت معنی‌دار مربوط به زاویه ۱۵ درجه از سمت دیستال و زاویه ۵ درجه از هر دو سمت بود ($P<0/05$) (جدول ۲).

بالاترین میزان حساسیت رادیوگرافی‌ها در تشخیص ضایعات پوسیدگی سطوح دیستال دندان‌ها، در زاویه افقی ۵ درجه از سمت دیستال بالاترین میزان (۹۸/۴۶٪) و کمترین میزان حساسیت در زاویه افقی ۱۰ درجه از سمت مزیمال، (۸۴/۲۵٪) میزان گزارش شد. تفاوت در مقادیر حساسیت بین زاویه‌های افقی مختلف (۵، ۱۰ و ۱۵ درجه مزیمال و دیستال) از نظر آماری معنی‌دار نبود ($P=0/347$). بالاترین میزان ویژگی (۷۶/۴۵٪) در زاویه افقی ۱۰ درجه از سمت دیستال مشاهده شد، این درحالی است که کمترین میزان ویژگی (۵۳/۷۳٪) در زاویه افقی ۱۰ درجه از سمت مزیمال گزارش شد. تفاوت در مقادیر ویژگی بین زاویه‌های افقی مختلف (۵، ۱۰ و ۱۵ درجه مزیمال و دیستال) از نظر آماری معنی‌دار بود ($P<0/00$). بر اساس نتایج حاصل از آزمون‌های تعقیبی، این تفاوت معنی‌دار مربوط به تفاوت در میزان ویژگی بین زاویه ۱۵ درجه از سمت مزیمال و زاویه‌های ۵ و ۱۰ درجه از سمت دیستال بود ($P<0/05$). علاوه بر این بین زاویه ۱۰ درجه از سمت مزیمال و زاویه‌های ۵ و ۱۰ از سمت دیستال نیز تفاوت معنی‌دار بود ($P<0/05$). بالاترین میزان دقت (۸۵/۹۰٪) در زاویه افقی ۱۰ از سمت دیستال و کمترین میزان دقت (۶۴/۴۴٪) در زاویه افقی ۱۵ درجه از سمت مزیمال بود. همچنین، بین زاویه‌های افقی مختلف (۵، ۱۰ و ۱۵ درجه مزیمال و دیستال) در میزان دقت تفاوت معنی‌داری وجود داشت ($P<0/00$). بر اساس آزمون تعقیبی، این تفاوت معنی‌دار مربوط به تفاوت در میزان دقت بین زاویه ۱۵ درجه از سمت مزیمال و زاویه‌های ۵ و ۱۰ درجه از سمت دیستال بود ($P<0/05$). علاوه بر این، تفاوت معنی‌دار در میزان دقت بین زاویه ۱۰ درجه از سمت مزیمال و دو زاویه ۵ و ۱۰ درجه از سمت دیستال نیز وجود داشت ($P<0/05$) (جدول ۳).

و ۱۵ درجه وجود ندارد. در مطالعه Shokri و Kasraei (۹) نیز، هر چند بالاترین دقت تشخیصی در رادیوگرافی‌های گرفته شده با زاویه افقی ۵ درجه دیده شد اما این یافته از نظر آماری معنی‌دار نبود. Lima Moreira و همکاران (۷) اثر تغییر زاویه عمودی بر تشخیص پوسیدگی ثانویه در زیر مواد ترمیمی زیبایی را بررسی کردند. نتایج حاصل از این مطالعه نشان داد که از نظر دقت تشخیصی برای ضایعات پوسیدگی شبیه سازی شده در ترمیم‌های زیبایی با مواد مختلف، هیچ تفاوت معنی‌داری بین دو زاویه ۰ و ۱۰ درجه وجود ندارد. در بین رادیوگرافی‌های تهیه شده از دندان‌ها، بالاترین میزان توافق بین مشاهده‌گرها، در سمت مزیال دندان‌ها، در زاویه ۱۰ درجه سمت دیستال (۰/۸۶٪) و در سمت دیستال دندان‌ها، در زاویه ۵ درجه سمت دیستال (۰/۸۹٪) مشاهده شد. مشابه با مطالعه حاضر در مطالعه Dehghani و همکاران (۱۲) نیز میزان توافق بین مشاهده‌گرها بالا (۰/۷۸/۷۵٪) بود.

در مطالعه Shokri و Kasraei (۹) نیز همانند مطالعه حاضر، بالاترین درجه توافق بین مشاهده‌گرها در زاویه ۱۰ درجه افقی (۰/۹۳/۵٪) دیده شد. مطالعه Lima Moreira و همکاران (۷)، میزان توافق بین مشاهده‌گرها را ۰/۵۹٪ گزارش کرد. که از جمله دلایل پایین‌تر بودن این مقدار نسبت به مطالعه حاضر می‌توان به تعداد بیشتر مشاهده‌گرها و فعالیت تخصصی غیر رادیولوژی آن‌ها اشاره کرد. با توجه به موارد گفته شده در رابطه با حساسیت، ویژگی و دقت تصاویر رادیوگرافی در تشخیص پوسیدگی‌های ثانویه، اگر این پوسیدگی‌ها به صورت استاندارد تشخیص داده نشوند و بیمار از حساسیت دندان در ناحیه شکایت داشته باشد، می‌توان با تغییر زاویه افقی هنگام تهیه رادیوگرافی، ارزیابی بهتری از ناحیه جهت تشخیص پوسیدگی احتمالی انجام داد.

در این مطالعه، تغییر زاویه افقی به میزان ۱۰-۵ درجه منجر به تشخیص بهتر ضایعات پوسیدگی مصنوعی زیر ترمیم‌های آمالگام سطوح پروگزیمال در شرایط آزمایشگاهی شد. با این حال بین زاویه‌های افقی مختلف در تشخیص پوسیدگی ثانویه تفاوت آماری معنی‌داری دیده نشد. لذا، بر اساس نتایج به دست آمده، در مواردی که به وجود پوسیدگی ثانویه در ناحیه پروگزیمال مشکوک هستیم و در رادیوگرافی استاندارد که با زاویه صفر درجه گرفته می‌شود، پوسیدگی ثانویه قابل مشاهده نباشد تغییر زاویه افقی به میزان ۱۰-۵ درجه می‌تواند شانس مشاهده پوسیدگی زیر ترمیم‌های دندان را افزایش دهد.

در این زمینه نشان داد که تغییر در زاویه افقی، عمق تصویر یک حفره را تحت تأثیر قرار می‌دهد به طوری که افزایش زاویه افقی منجر به افزایش عمق حفره در رادیوگرافی می‌شود. بنابراین با تغییر زاویه افقی اشعه ایکس، ضایعات پوسیدگی تا حد بیشتری مشاهده می‌شوند. در مطالعه حاضر، ویژگی رادیوگرافی در تشخیص بافت سالم دندانی، با تغییر زاویه افقی در هر دو سمت دندان تغییر یافته و از نظر آماری معنی‌دار شد. به این صورت که در سمت مزیال دندان‌ها بیشترین ویژگی مربوط به زاویه ۵ درجه از سمت مزیال و برای سمت دیستال دندان‌ها بیشترین میزان ویژگی به زاویه ۱۰ درجه از سمت دیستال اختصاص یافت. به این ترتیب، تشخیص بافت سالم دندان در سمت مزیال، هنگامی که اشعه از همان سمت با زاویه ۵ درجه تابیده می‌شود، دقیق‌تر بود. در سمت دیستال دندان نیز بافت سالم، هنگامی که اشعه با زاویه ۱۰ درجه از همان سمت تابیده می‌شود بهتر قابل تشخیص بود. در این مطالعه ویژگی در سمت مزیال دندان‌ها، با افزایش زاویه افقی نسبت به زاویه صفر درجه، در زاویه ۵ درجه از هر دو جهت مزیال و دیستال افزایش و بعد از آن به طور معنی‌داری کاهش پیدا کرد. همچنین در سمت دیستال دندان‌ها، ویژگی با افزایش زاویه افقی در جهت مزیال، به طور معنی‌داری کاهش یافت. در مطالعه Shokri و Kasraei (۹) با افزایش زاویه افقی میزان ویژگی کاهش یافت ولی این مقدار از نظر آماری معنی‌دار نبود. بالاترین دقت تشخیصی در رادیوگرافی‌های گرفته شده در سمت مزیال دندان‌ها، مربوط به زاویه‌های ۵ درجه از هر دو جهت مزیال و دیستال و بالاترین دقت تشخیصی در رادیوگرافی‌های گرفته شده در سمت دیستال دندان‌ها نیز به زاویه ۱۰ درجه از سمت دیستال اختصاص یافت. با توجه به اطلاعات به دست آمده مشاهده شد که در سمت مزیال دندان‌ها، با افزایش زاویه افقی نسبت به زاویه صفر درجه، در زاویه ۵ درجه از هر دو جهت مزیال و دیستال، دقت تشخیص ضایعات پوسیدگی افزایش و بعد از آن به طور معنی‌داری کاهش پیدا کرد. همچنین در سمت دیستال دندان‌ها، دقت با افزایش زاویه افقی در جهت مزیال، به طور معنی‌داری کاهش یافت. از این رو ارتباط بین دقت تشخیص پوسیدگی و تغییر زاویه افقی از نظر آماری معنی‌دار شد. در مطالعه Ghaznavi و Nakhostin (۸) که به بررسی اثر تغییر زاویه عمودی در تشخیص پوسیدگی ثانویه در زیر ترمیم‌های مختلف پرداختند، مشخص شد که تفاوت قابل توجهی در دقت رادیوگرافی مبنی بر تشخیص پوسیدگی ثانویه بین ۲ زاویه صفر

تشکر و قدردانی

با تشکر از جناب آقای محسن آزاد که مشاوره آنالیز آماری این پایان

نامه را به عهده داشتند. این مقاله از پایان نامه شماره ۳۰۲ دانشکده دندانپزشکی بندرعباس منتج شده است.

References

- 1- Wenzel A, Haiter-Neto F, Gotfredsen E. Influence of spatial resolution and bit depth on detection of small caries lesions with digital receptors. *Oral Surg Oral Med Oral Pathol Oral Radiol Endod.* 2007;103(3):418-22.
- 2- Weerheijm KL. Occlusal "hidden caries". *Dent Update.* 1997;24(5):182-4.
- 3- Rehder Neto FC, Maeda FA, Turssi CP, Serra MC. Potential agents to control enamel caries-like lesions. *J Dent.* 2009;37(10):786-90.
- 4- Akbari M, Ahrari F, Hoseini-Zarch H, Movagharipour F. Assessing the Performance of the Laser Fluorescence Technique in Detecting Proximal Caries Cavities. *J Mashad Dent Sch.* 2013;37(3):195-204.
- 5- Rockenbach MI, Veeck EB, Costa NP. Detection of proximal caries in conventional and digital radiographs: An in vitro study. *Stomatologija.* 2008;10(4):115-20.
- 6- Pereira AC, Eggertsson H, Moustafa A, Zero DT, Eckert GJ, Mialhe FL. Evaluation of three radiographic methods for detecting occlusal caries lesions. *Braz J Oral Sci.* 2009;8(2):67-70.
- 7- Lima Moreira P, Reis Messoria M, Márcia Pereira S, Maria de Almeida S, Dibo da Cruz A. Diagnosis of Secondary Caries in Esthetic Restorations: Influence of the Incidence Vertical Angle of the X-Ray Beam. *Braz Dent J.* 2011;22(2):129-33.
- 8- Nakhostin M, Ghaznavi A. Diagnosis of dental secondary caries in composite restorations on bite wing radiographies with changing vertical angle (in vitro). *Iran South Med J.* 2012;15(4):275-82.
- 9- Shokri A, Kasraei SH. In vitro effect of changing the horizontal angulation of X-ray beam on the detection of proximal enamel caries in bitewing radiographs. *Dent Med Probl.* 2018;55(1):29-34.
- 10- Gwet KL. Handbook of inter-rater reliability. 4th edition. Advanced Analytics; 2014.
- 11- Chadwick BL, Dummer PMH, Vander Stelt PF. The effect of alterations in horizontal X-ray beam angulation and buccolingual cavity width on the radiographic depth of approximal cavities. *J Oral Rehabil.* 1999;26(4):292-301.
- 12- Dehghani M, Barzegari R, Tabatabai H, Ghanea S. Diagnostic Value of Conventional and Digital Radiography for Detection of Cavitated and Non-Cavitated Proximal Caries. *Front Dent.* 2017;14(1):21-30.