

Evaluation the effect of image sharpening filter on diagnosis of external root resorption in apical portion induced by impacted tooth using cone beam computed tomography

Marzie Mazhari¹, Ali Habibikia^{2,*}, Ali Badfar³, Mehdi Sabaghian⁴, Arash Dabbaghi⁵, Fataneh Ghorbany Javadpour¹,

1- Assistant Professor, Department of Orthodontics, School of Dentistry, Ahvaz Jundishapur University of Medical Sciences, Ahvaz, Iran

2- Assistant Professor, Department of Oral and Maxillofacial Radiology, School of Dentistry, Ahvaz Jundishapur University of Medical Sciences, Ahvaz, Iran

3- Dental Student, School of Dentistry, Ahvaz Jundishapur University of Medical Sciences, Ahvaz, Iran

4- Assistant Professor, Department of Oral and Maxillofacial Pathology, School of Dentistry, Ahvaz Jundishapur University of Medical Sciences, Ahvaz, Iran

5- Associated Professor, Department of Oral and Maxillofacial Radiology, School of Dentistry, Ahvaz Jundishapur University of Medical Sciences, Ahvaz, Iran

Article Info

Article type:
Original Article

Article History:
Received: 22 Dec 2021
Accepted: 20 Sep 2022
Published: 25 Sep 2022

Corresponding Author:
Ali Habibikia

Department of Oral and Maxillofacial Radiology, School of Dentistry, Ahvaz Jundishapur University of Medical Sciences, Ahvaz, Iran

(Email: alihabibikia@yahoo.com)

Abstract

Background and Aims: By using the image processing capability in Cone-Beam Computed Tomography (CBCT), obtained information can be improved. The aim of the present study was to investigate the effect of sharpen image processing filter in determining the external resorption of the root apical region in single-rooted teeth due to the proximity of the impacted tooth using CBCT.

Materials and Methods: In this laboratory study, the lateral surfaces of the apical region of the root of 40 healthy extracted teeth were artificially cut by bur and the teeth were randomly divided into four groups: control, low, moderate, and high resorption. After preparing CBCT of the teeth, the samples were then processed with and without an image sharpening processing filter and examined by two observers. The results of this study were analyzed by SPSS22 and Medcalc Statistical Software version 14. The significance level was considered $P \leq 0.05$ for all the statistical tests.

Results: Specificity (100%) and sensitivity (66%>) were either complete or very high for both modes without and with the sharpen filter. The overall accuracy (0.83>) was high in both cases and no significant difference was observed between the two overall accuracies ($P > 0.05$). Statistical analysis of both image observations by two observers showed that the overall sensitivity and accuracy in the medium and high resorption groups was much higher than the low resorption group, but the specificity in all groups was 100%.

Conclusion: The results showed that the images with a sharpening filter did not increase the detection power compared to the unfiltered images. However, as no loss of accuracy was observed with this filter, it could be used as a processing filter.

Keywords: Root resorption, Cone beam computed tomography, Incisors

Journal of Dental Medicine-Tehran University of Medical Sciences 2022;35:15

Cite this article as: Mazhari M, Habibikia A, Badfar A, Sabaghian M, Dabbaghi A, Ghorbany Javadpour F. Evaluation the effect of image sharpening filter on diagnosis of external root resorption in apical portion induced by impacted tooth using cone beam computed tomography. J Dent Med-TUMS. 2022;35:15.



بررسی تأثیر فیلتر پردازش تصویر شارپین در تشخیص تحلیل خارجی ناحیه آپیکال ریشه ناشی از مجاورت دندان نهفته در توموگرافی کامپیوتری اشعه مخروطی

مرضیه مظهری^۱، علی حبیبی کیا^{۲*}، علی بادفر^۳، مهدی صباغیان^۴، آرش دباغی^۵؛ فتانه قربانی جوادیپور^۱

- ۱- استادیار گروه آموزشی ارتودنتیکس، دانشکده دندانپزشکی، دانشگاه علوم پزشکی جندی شاپور اهواز، اهواز، ایران
- ۲- استادیار گروه آموزشی رادیولوژی دهان و فک و صورت، دانشکده دندانپزشکی، دانشگاه علوم پزشکی جندی شاپور اهواز، اهواز، ایران
- ۳- دانشجوی دندانپزشکی، دانشکده دندانپزشکی، دانشگاه علوم پزشکی جندی شاپور اهواز، اهواز، ایران
- ۴- استادیار گروه آموزشی آسیب شناسی دهان و فک و صورت، دانشکده دندانپزشکی، دانشگاه علوم پزشکی جندی شاپور اهواز، اهواز، ایران
- ۵- دانشیار گروه آموزشی رادیولوژی دهان و فک و صورت، دانشکده دندانپزشکی، دانشگاه علوم پزشکی جندی شاپور اهواز، اهواز، ایران

اطلاعات مقاله	چکیده
<p>نوع مقاله: مقاله پژوهشی</p>	<p>زمینه و هدف: با پردازش تصاویر در توموگرافی کامپیوتری اشعه مخروطی (CBCT)، می‌توان اطلاعات را بهبود بخشید. هدف مطالعه حاضر، بررسی تأثیر فیلتر پردازش تصویر شارپین در تعیین تحلیل خارجی ناحیه آپیکال ریشه در دندان‌های تک ریشه ناشی از مجاورت دندان نهفته در تصاویر CBCT بود.</p>
<p>روش بررسی: در این مطالعه آزمایشگاهی، در سطح جانبی ناحیه آپیکال ریشه در ۴۰ عدد دندان کشیده شده سالم، به صورت مصنوعی و با فرز تراش ایجاد شد و دندان‌ها به ۴ گروه کنترل، تحلیل کم، متوسط و زیاد تقسیم شدند. پس از تهیه CBCT دندان‌ها، نمونه‌ها با و بدون فیلتر شارپین، پردازش و توسط ۲ مشاهده‌گر بررسی گردیدند. نتایج با استفاده از نرم افزارهای SPSS22 و Medcalc نسخه ۱۴ تجزیه و تحلیل شد. حد معنی‌داری برای آزمون‌های آماری $P \leq 0.05$ در نظر گرفته شد.</p>	<p>یافته‌ها: ویژگی (۱۰۰٪) و حساسیت (۶۶٪) برای هر دو حالت بدون فیلتر شارپین و با فیلتر شارپین یا کامل یا بسیار بالا بود. صحت کلی در هر دو حالت بالا بوده ($0.83 <$) و اختلاف معنی‌دار بین دو صحت کلی مشاهده نشد ($P > 0.05$). تحلیل آماری مشاهده هر دو حالت تصاویر توسط مشاهده‌گران نشان داد که حساسیت و صحت کلی در گروه‌های تحلیل متوسط و زیاد از گروه تحلیل کم بسیار بیشتر ولی ویژگی در همه گروه‌ها برابر ۱۰۰٪ بود.</p>
<p>نویسنده مسؤول: علی حبیبی کیا</p>	<p>نتیجه گیری: تصاویر با فیلتر شارپین قدرت تشخیص را نسبت به تصاویر بدون فیلتر افزایش نداد ولی از آنجایی که افت دقت با این فیلتر مشاهده نشد، می‌تواند به عنوان یک فیلتر پردازش مورد پذیرش قرار گیرد.</p>
<p>گروه آموزشی رادیولوژی دهان و فک و صورت، دانشکده دندانپزشکی، دانشگاه علوم پزشکی جندی شاپور اهواز، اهواز، ایران</p> <p>(Email: alihabibikia@yahoo.com)</p>	<p>کلید واژه‌ها: تحلیل ریشه، مقطع نگاری کامپیوتری اشعه مخروطی، دندان‌های اینسایزور</p> <p>مجله دندانپزشکی دانشگاه علوم پزشکی و خدمات بهداشتی، درمانی تهران دوره ۳۵ مقاله ۱۵، ۱۴۰۱</p>

مقدمه

توموگرافی کامپیوتری پرتو مخروطی (CBCT) تکنولوژی جدیدی است که قابلیت تهیه تصاویر ۳ بعدی و cross sectional از ناحیه فک- صورتی را فراهم نموده و می‌تواند به عنوان ابزار مفیدی در آزمون‌های ارتودنسی، جراحی فک و صورت و ایمپلنت گذاری مورد استفاده قرار گیرد (۱،۲).

دندان‌های نهفته، دندان‌هایی هستند که زمان رویششان به طور معنی‌داری به تأخیر افتاده است. دندان‌های کانین دائمی ماگزیلا با ۲٪ دومین نرخ شیوع نهفتگی در بین دندان‌ها بعد از مولر سوم با ۴/۲۴٪ نرخ شیوع نهفتگی را دارند (۱۱-۳). دلیل اصلی دندان‌های نهفته مشخص نیست، اما دو تئوری برای توضیح این پدیده وجود دارد: تئوری راهنمایی (guidance theory) و تئوری ژنتیک (genetic theory). تئوری راهنمایی پیشنهاد می‌کند که این ناهنجاری ناشی از فاکتورهای مستعد کننده‌ای مانند فقدان مادر زادی دندان‌های لترال، دندان اضافی، ادنتوما، جابجایی دندان و دیگر عوامل مکانیکی که در مسیر ظهور دندان مداخله می‌کنند. تئوری دوم نیز مرتبط با ژنتیک فرد می‌باشد. علاوه بر این، سایر فاکتورهایی که موجب نهفتگی دندان می‌شوند شامل انسداد، ناهنجاری موقعیت جوانه دندان، crowding، طولانی و پیچیده بودن مسیر رویش دندان، از دست رفتن زود هنگام دندان شیری، ماندگاری طولانی مدت دندان شیری و بیماری‌های سیستمیک می‌باشند (۱۳،۱۲).

نهفتگی کانین‌های ماگزیلاری بخاطر اینکه دوره تکامل طولانی و مسیر رویش بلندی در مقایسه با سایر دندان‌ها دارند، بیشتر رخ می‌دهد (۱۵-۳). نهفتگی دندان کانین می‌تواند با ردیف بودن (alignment) دندان‌های مجاور تداخل کند، قوس دندانی را کوتاه کند و باعث افزایش شانس تشکیل کیست و عفونت راجعه شود. همچنین می‌تواند باعث تحلیل خارجی ریشه دندان‌های مجاور گردد. تغییری غیر قابل بازگشت که می‌تواند منجر به از دست رفتن دندان شود (۱۶-۳).

تحلیل می‌تواند یک حالت فیزیولوژیک یا پاتولوژیک باشد که بافت‌های سخت مثل استخوان یا بافت دندانی و همچنین بافت‌های نرم و مواد بیگانه را تحت تأثیر قرار می‌دهد (۱۸،۱۷). این تحلیل ریشه را می‌توان بر اساس محل تحلیل نسبت به سطح، به دو نوع تحلیل داخلی و خارجی تقسیم کرد (۱۹). تشخیص صحیح ضروری می‌باشد، زیرا

تحلیل خارجی و داخلی از نظر پروسه پاتولوژیک، فاکتورهای اتیولوژیک و پروتکل درمانی کاملاً متفاوت هستند (۲۰).

اثبات شده که CBCT نسبت به سایر روش‌های رادیوگرافیک در به تصویر کشیدن ناحیه maxillofacial برتری دارد، به این صورت که موقعیت و پیچیدگی دندان‌های نابجا و نهفته از طریق این سیستم قابل تشخیص و پیگیری است (۲۲-۶). اگر چه تصویر دیجیتال دارای این قابلیت ممتاز است که با کاربرد ابزار نرم افزار پردازش (Processing) تصویر، میتوان اطلاعات با ارزش را بهبود بخشید و عوامل مخل در کیفیت تصویر را کاهش داد (۲۳).

Processing یک روند کامپیوتری است که تصویر الکترونیکی ذخیره شده را تغییر می‌دهد و موجب استخراج سیگنال‌های تشخیصی مورد نیاز از تصویر می‌شود (۲۴). یکی از مزایای پروسسینگ کامپیوتری قابلیت بهبود (enhancement) تصاویر است. بهبود تصاویر باعث خوشایند شدن ویژگی‌های بصری تصویر می‌شود. ابزارهای enhancement متفاوتی در دسترس است که از انواع می‌توان به تنظیم کنتراست و روشنایی، شارپنس، حذف نویز و بزرگنمایی تصویر اشاره کرد (۲۷-۲۵).

Sharpening یکی از الگوریتم‌های بهبود کیفیت تصاویر است که با حذف محو شدگی، تصاویر را واضح‌تر می‌کند. هدف از این نوع فیلترها حذف نویز دارای فرکانس پایین می‌باشد. این فیلترها می‌توانند تصویر را از نظر بیننده خوشایندتر سازند ولی ارزش تشخیص آن‌ها مورد بحث است و کاربرد آن‌ها ممکن است منجر به حذف جزئیات ظریف تصویر شود. بیشتر مطالعاتی که قبلاً انجام شده دقت تشخیصی مشکلات دندانی را با و بدون کاربرد این فیلتر پردازش، در رادیوگرافی‌های دیجیتال داخل دهانی و پانورامیک بررسی نموده است (۳۱-۲۸).

یافته‌های Verner و همکاران (۳۲) نشان داد که فیلتر پردازش تصویر شارپن بهترین بهترین اثر را در بین باقی فیلترهای پردازش تصویر CBCT در تشخیص ضایعات اندودنتیکی دارد، ولی تأثیر آن معنی‌دار و کارآمد نیست. یافته‌های مطالعه Belém و همکاران (۳۳) نشان داد رادیوگرافی‌های Psp با یا بدون فیلتر sharpen و تصاویر CBCT می‌توانند به عنوان روش‌های کمکی در تشخیص پوسیدگی جزئی مینای پروگزیمال مفید باشند. در مطالعه Hoseini Zarch و همکاران (۳) تفاوت بین پانورامیک و CBCT در تشخیص تحلیل ریشه و چرخش

۱- گروه کنترل: ابتدا دندان‌ها مانت و ثابت شدند و توسط دستگاه CBCT (Newtom 3G, ITALY) اکسپوز شدند.

۲- گروه تحلیل کم: برای بازسازی تحلیل کم به عمق ۰/۲۵ میلی متر (به قطر فرز Round یک چهارم) در یکی از سطوح ناحیه یک سوم میانی ریشه دندان‌ها تراش ایجاد گردید و پس از مانت کردن، دندان‌ها توسط دستگاه CBCT اکسپوز شدند.

۳- گروه تحلیل متوسط: برای بازسازی تحلیل متوسط، عمق تراش در ناحیه یک سوم میانی ریشه دندان‌ها به ۰/۵ میلی متر (به قطر فرز Round یک دوم) افزوده شده و دندان‌ها مجدداً مانت و سپس توسط دستگاه CBCT اکسپوز شدند.

۴- گروه تحلیل زیاد: برای بازسازی تحلیل زیاد به عمق ۱ میلی متر (به قطر فرز Round یک) در ناحیه یک سوم میانی ریشه دندان‌ها تراش ایجاد شده و دندان‌ها مانت و سپس توسط دستگاه CBCT اکسپوز شدند.

تراش‌ها به وسیله فرزکار باید ROUND FG7009 (SPRING HEALTH, USA) شماره یک، یک دوم و یک چهارم با سرعت پایین و با خنک کننده آب انجام شدند. نمونه‌ها درون موم بدین صورت مانت و ثابت شدند که تاج یک دندان نهفته در تماس نزدیک با ناحیه تراش خورده ریشه دندان مجاور قرار گرفت. برای شبیه سازی PDL، دندان‌ها تا ناحیه CEJ درون یک ظرف محتوی موم مذاب فرو برده شده و به سرعت خارج گردیدند. همچنین برای شبیه سازی استخوان، دندان‌ها درون قالبی از جنس گچ و پودر آکرل با نسبتی برابر قرار گرفتند. در دندان‌های مانت شده، فاصله تاج دندان نهفته با ناحیه تراش خورده دندان‌های تحت مطالعه کمتر از ۱ میلی متر (معیار در تماس بودن) در نظر گرفته شد (شکل ۱).

از هر یک از چهار گروه دندان‌ها (سالم، تحلیل کم، تحلیل متوسط و تحلیل زیاد)، ۱۰ فایل تصویر CBCT به دست آمد (در مجموع ۴۰ فایل تصویر CBCT) که هر یک از این فایل‌ها بعد از تهیه مقاطع متعدد کراس سکشنال در دو حالت با اعمال فیلتر شارپین و بدون اعمال فیلتر شارپین، پردازش گردید (اشکال ۲ و ۳). شرایط تصویر برداری به صورت زیر بود: FOV=11×8, T=9, Kvp=90, mA=3. همچنین گیرنده از نوع Complementary Metal-Oxide Semiconductor (CMOS) با ابعاد ۱۱×۱۳ سانتی متر بود.

دندان معنی‌دار بود و آنان به این نتیجه دست یافتند که تصاویر دو بعدی و سه بعدی از کانین‌های ماگزیلا می‌توانند تشخیص‌ها و طرح درمان‌های متفاوتی را ایجاد کنند. در مطالعه Alqerban و همکاران (۴) به این نتیجه رسیدند که CBCT نسبت به رادیوگرافی دو بعدی در تمام عمق‌ها دارای دقت بیشتری است. Estrela و همکاران (۳۴) دریافتند که تحلیل‌های التهابی ریشه توسط رادیوگرافی‌های معمولی داخل دهانی در ۶۸/۸٪ و توسط CBCT در ۱۰۰٪ موارد تشخیص داده شده‌اند. با توجه به این نکته که تأثیر فیلترهای مختلف در پردازش تصاویر می‌تواند بر روی نتیجه تفسیر رادیوگرافیک و در نهایت بر طرح درمان مؤثر باشد بر آن شدیم تا تأثیر فیلتر پردازش شارپین را در شناسایی تحلیل خارجی ناشی از دندان نهفته بررسی کنیم.

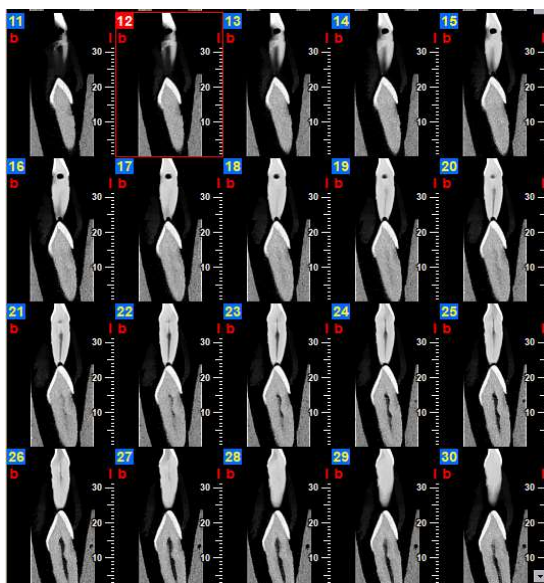
روش بررسی

مطالعه حاضر یک آزمایشگاهی می‌باشد که طی سال‌های ۱۴۰۰-۱۳۹۹ در دانشکده دندانپزشکی دانشگاه علوم پزشکی جندی شاپور اهواز با شناسه اخلاق IR.AJUMS.REC.1399.264 انجام گرفت. در ابتدا ۴۰ عدد دندان کشیده شده سالم که همگی دندان‌های لترال و تک ریشه بودند، با روش نمونه‌گیری در آسان و در دسترس بر طبق مطالعات آزمایشگاهی پیشین (۴) و مشاوره با کارشناس آمار بر اساس فرمول ذیل تعیین و جمع‌آوری شدند.

$$n = \frac{Z_1^2 - \frac{a}{2} \times p(1-p)}{d^2}$$

این دندان‌ها به علت مشکل پرئودنتال یا ارتودنسی کشیده بودند و معیارهای انتخاب این دندان‌ها عبارت بودند از: عدم پوسیدگی مشخص، عدم وجود تحلیل خارجی ریشه، عدم ترمیم و یا شکستگی. از آنجایی که نمونه‌های دندان‌های مورد مطالعه به دلایل درمانی کشیده شده بودند، نیاز به ملاحظه اخلاقی خاصی احساس نشد. جهت تهیه تصاویر اصول حفاظت در برابر اشعه نیز رعایت گردید.

سپس دندان‌ها طبق الگوی زیر در ۴ دسته ۱۰ تایی گروه بندی (۴) و مرحله به مرحله دستخوش تغییراتی از لحاظ بازسازی عمق تحلیل با فرز شدند:



شکل ۳- مقاطع کراس سکشنال با اعمال فیلتر شارپن

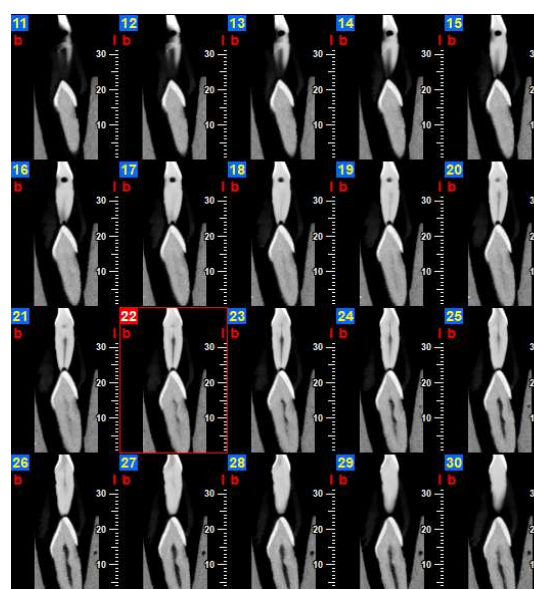


شکل ۱- بلوک استفاده شده در مطالعه (مخلوط گچ و اکریل) و چهار حفره مشابه برای قرارگیری هم زمان نمونه‌ها درون بلوک

تصاویر به صورت یک فایل Digital Imaging and Communications in Medicine (DICOM) در پلن اگزیمال و مقاطع متعدد کراس سکشنال (با ضخامت مقاطع ۰/۱۲۵ و نیز فاصله (Step) ۰/۱۲۵ میلی متر) برای دندان‌ها تهیه شدند. به تمامی تصاویر کراس سکشنال به دست آمده کدهای رمزی (بر اساس شماره دندان، میزان تحلیل و وجود یا عدم وجود فیلتر پردازش شارپن) داده شده و در فرمی جداگانه ثبت شد (۳۵). از نرم افزار NNT Viewer version 3.00 (NNT Viewer, QR, Verona, Italy) برای مشاهده مقاطع CBCT استفاده گردید.

در مجموع از مقاطع کراس سکشنال به دست آمده از دندان‌ها، ۸۰ نمونه کد گذاری شده تهیه گردید که این نمونه‌ها به صورت رندوم در یک فایل پاورپوینت قرار داده شده و در دو جلسه به صورت جداگانه، توسط دو رادیولوژیست که از نحوه اجرای تحقیق مطلع بوده ولی از وجود یا عدم وجود تحلیل اطلاعی ندارند، ارزیابی شدند.

رادیوگرافی‌های کدگذاری شده حاصل در حالت slide show یک فایل پاورپوینت، به صورت یک سو کور (یعنی بررسی کنندگان از وجود یا عدم وجود فیلتر اعمال شده و نیز میزان تحلیل آگاه نبودند) به نمایش گذاشته شدند. هر دو مشاهده‌گر، از یک مانیتور (Eizo ColorEdge CS2730, EIZO, Japan) در یک اتاق بدون



شکل ۲- مقاطع کراس سکشنال بدون اعمال فیلتر شارپن

مک نمار در مشاهده‌گر اول نشان داد بین روش تصویر برداری با فیلتر شارپین و واقعیت تفاوت معنی‌دار آماری وجود دارد اما در مشاهده‌گر دوم تفاوت معنی‌دار آماری یافت نشد. توافق بین تصویر با فیلتر شارپین و واقعیت برای مشاهده‌گر اول ۰/۷۰ و برای مشاهده‌گر دوم ۰/۷۳ می‌باشد. تحلیل آماری مشاهده تصاویر بدون فیلتر، توسط مشاهده‌گر اول نشان داد که حساسیت، ویژگی و صحت کلی به ترتیب ۰/۷۰، ۰/۱۰۰ و ۰/۸۵ و در مشاهده‌گر دوم به ترتیب ۰/۶۶/۶۷، ۰/۱۰۰ و ۰/۸۳ است. آزمون مک نمار در مشاهده‌گر اول و دوم نشان داد بین روش تصویر برداری بدون فیلتر و واقعیت تفاوت معنی‌دار آماری وجود دارد. توافق بین تصویر بدون فیلتر شارپین و واقعیت برای مشاهده‌گر اول ۰/۷۰ و برای مشاهده‌گر دوم ۰/۶۶۷ می‌باشد.

در مشاهده‌گر اول تشخیص‌ها در دو حالت با فیلتر و بدون فیلتر بر هم منطبق هست. در مشاهده‌گر دوم در حالت با فیلتر شارپین مثبت واقعی بیشتر از بدون فیلتر هست و تشخیص منفی واقعی دو حالت یکسان است. تحلیل آماری مشاهده تصاویر بدون فیلتر شارپین توسط مشاهده‌گر اول نشان داد که حساسیت، ویژگی و صحت کلی به ترتیب ۰/۷۰، ۰/۱۰۰ و ۰/۸۵ و در مشاهده‌گر دوم به ترتیب ۰/۶۶/۶۷، ۰/۱۰۰ و ۰/۸۳ است. توافق بین مشاهده‌گر اول و دوم در حالت بدون فیلتر، ۰/۹۶۳ می‌باشد (آزمون کاپا) (جدول ۱).

تحلیل آماری مشاهده تصاویر با فیلتر شارپین، توسط مشاهده‌گر اول نشان داد که حساسیت، ویژگی و صحت کلی به ترتیب ۰/۷۰، ۰/۱۰۰ و ۰/۸۵ است و در مشاهده‌گر دوم به ترتیب ۰/۷۳/۳۳، ۰/۱۰۰ و ۰/۸۷ است. توافق بین مشاهده‌گر اول و دوم در حالت با فیلتر شارپین، ۰/۹۶۴ می‌باشد (آزمون کاپا) (جدول ۲).

پنجره و نور کم و شرایط یکسان برای مشاهده تصاویر استفاده کردند. مشاهده‌گرها با مشاهده رادیوگرافی‌ها به صورت blind وجود یا عدم وجود تحلیل را گزارش دادند و در نهایت با در نظر گرفتن نظرات هر دو مشاهده‌گر، حضور یا عدم حضور تحلیل در هر تصویر، در فرمی مخصوص ثبت گردید.

نتایج این پژوهش با استفاده از نرم افزار SPSS22 (SPSS 22 for windows, SPSS Inc, Chicago. IL) تجزیه و تحلیل شد. به طوری که شاخص‌های برآورد اعتبار شامل: حساسیت (Sensitivity)، ویژگی (Specificity) و همچنین با استفاده از آزمون مک نمار (MacNemar Test) در جداول توافقی (Crosstabs) و آزمون کاپا (kappa) در نرم افزار ذکر شده ارتباط معنی‌دار بین تشخیص‌های انجام شده توسط مشاهده‌گر و واقعیت موجود مورد بررسی قرار گرفت. موارد مربوط به حساسیت و ویژگی با استفاده از آنالیزهای تحت منحنی Roc (Roc curve) انجام شد. سطح معنی‌داری برای تمامی آزمون‌های آماری ۰/۰۵ در نظر گرفته شد. برای محاسبه ارزش اخباری مثبت (Positive Predictive Value) و ارزش اخباری منفی (Negative Predictive Value) از نرم افزار Medcalc نسخه ۱۴ (MedCalc Software version 14.8.1, Ltd, Ostend, Belgium) استفاده گردید.

یافته‌ها

تحلیل آماری مشاهده تصاویر با فیلتر شارپین توسط مشاهده‌گر اول نشان داد که حساسیت، ویژگی و صحت کلی به ترتیب ۰/۷۰، ۰/۱۰۰ و ۰/۸۵ و در مشاهده‌گر دوم به ترتیب ۰/۷۳/۳۳، ۰/۱۰۰ و ۰/۸۷ است. آزمون

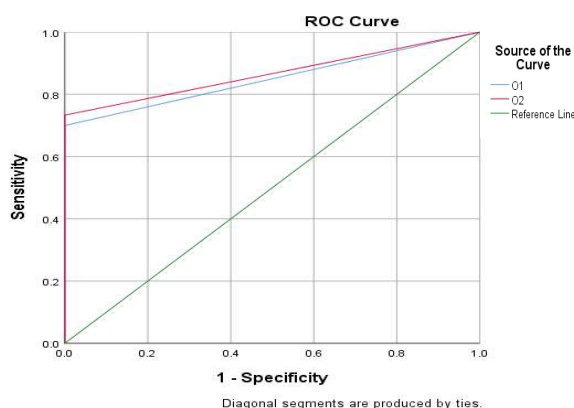
جدول ۱- حساسیت، ویژگی و صحت کلی مربوط به تصاویر بدون فیلتر شارپین

مشاهده‌گر	حساسیت	ویژگی	ارزش اخباری مثبت	ارزش اخباری منفی	مساحت زیر منحنی ROC
مشاهده‌گر اول	۰/۷۰ (%۵۰/۱۶، %۸۵/۲۷)	۰/۱۰۰ (%۸۸/۴۳، %۱۰۰)	۰/۱۰۰ (%۸۳/۳۹، %۱۰۰)	۰/۷۶/۹۲ (%۶۰/۱۶۷، %۸۸/۸۷)	۰/۸۵ (۰/۷۳، ۰/۹۳) P<۰/۰۰۱
مشاهده‌گر دوم	۰/۶۶/۶۷ (%۴۷/۱۹، %۸۲/۷۱)	۰/۱۰۰ (%۸۸/۴۳، %۱۰۰)	۰/۱۰۰ (%۸۳/۱۶، %۱۰۰)	۰/۷۵ (%۵۸/۸۰، %۸۷/۳۱)	۰/۸۳ (۰/۷۱، ۰/۹۲) P<۰/۰۰۱

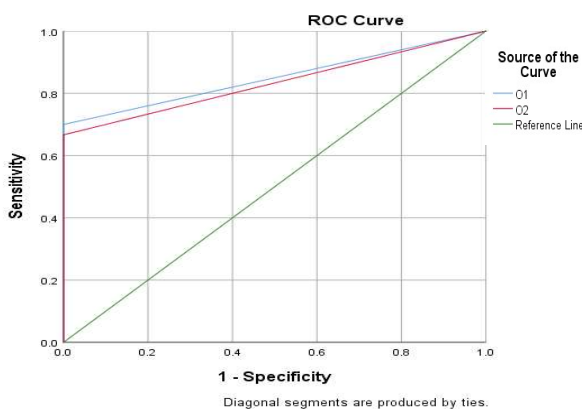
جدول ۲- حساسیت، ویژگی و صحت کلی مربوط به تصاویر با فیلتر شارپین

مشاهده‌گر	حساسیت	ویژگی	ارزش اخباری مثبت	ارزش اخباری منفی	مساحت زیر منحنی ROC
مشاهده‌گر اول	۷۰٪ (۵۰/۶، ۸۵/۲۷)	۱۰۰٪ (۸۸/۴۳، ۱۰۰)	۱۰۰٪ (۸۳/۳۹، ۱۰۰)	۷۶/۹۲٪ (۶۰/۶۷، ۸۸/۸۷)	۰/۸۵ (۰/۷۳، ۰/۹۳) P<۰/۰۰۱
مشاهده‌گر دوم	۷۳/۳۳٪ (۵۴/۱۱، ۸۷/۲۲)	۱۰۰٪ (۸۸/۴۳، ۱۰۰)	۱۰۰٪ (۸۴/۵۶، ۱۰۰)	۷۸/۹۵٪ (۶۲/۶۸، ۹۰/۴۵)	۰/۸۷ (۰/۷۵، ۰/۹۴) P<۰/۰۰۱

نشان داد که حساسیت، ویژگی و صحت کلی به ترتیب ۲۰٪، ۱۰۰٪ و ۶۰٪ است و آزمون مک نمار نشان داد بین روش تصویر برداری با فیلتر شارپین در گروه تحلیل کم و واقعیت تفاوت معنی‌دار آماری وجود دارد ($P>۰/۰۵$). توافق بین مشاهده‌گر اول و دوم در حالت با فیلتر شارپین در گروه تحلیل کم، ۶۴۳/۰ می‌باشد (آزمون کاپا) (جدول ۴).



نمودار ۱- منحنی راک در حالت با فیلتر برای مشاهده‌گر اول و دوم



نمودار ۲- منحنی راک در حالت بدون فیلتر برای مشاهده‌گر اول و دوم

برای مشاهده‌گر اول صحت کلی تصاویر با فیلتر شارپین و بدون فیلتر با هم برابر است و برای مشاهده‌گر دوم بیشترین صحت کلی به تصاویر با فیلتر شارپین تعلق دارد. مساحت زیر منحنی راک (AUC) مشاهده‌گر اول در حالت تصاویر بدون فیلتر ۸۵٪ و در حالت تصاویر با فیلتر شارپین ۸۵٪ می‌باشد که بین این AUC ها اختلاف معنی‌دار آماری وجود ندارد ($P>۰/۰۵$). مساحت زیر منحنی راک (AUC) مشاهده‌گر دوم در حالت تصاویر بدون فیلتر ۸۳٪ و در حالت تصاویر با فیلتر شارپین ۸۷٪ می‌باشد که بین این AUC ها اختلاف معنی‌دار آماری وجود ندارد ($P>۰/۰۵$) (نمودارهای ۱ و ۲).

در ادامه برای بررسی جزئی‌تر به بررسی تصاویر در حالت با و بدون فیلتر در گروه‌های متفاوت می‌پردازیم:

- گروه تحلیل کم

تحلیل آماری مشاهده تصاویر بدون فیلتر در گروه تحلیل کم توسط مشاهده‌گر اول نشان داد که حساسیت، ویژگی و صحت کلی به ترتیب ۱۰٪، ۱۰۰٪ و ۵۵٪ و در مشاهده‌گر دوم به ترتیب ۱۰٪، ۱۰۰٪ و ۵۵٪ است. آزمون مک نمار نشان داد در مشاهده‌گرها بین روش تصویربرداری بدون فیلتر در گروه تحلیل کم و واقعیت تفاوت معنی‌دار آماری وجود دارد. توافق بین مشاهده‌گر اول و دوم در در گروه تحلیل کم، یک می‌باشد (آزمون کاپا). (جدول ۳).

تحلیل آماری مشاهده تصاویر با فیلتر شارپین در گروه تحلیل کم توسط مشاهده‌گر اول نشان داد که حساسیت، ویژگی و صحت کلی به ترتیب ۱۰٪، ۱۰۰٪ و ۵۵٪ است و آزمون مک نمار نشان داد بین روش تصویر برداری با فیلتر شارپین در گروه تحلیل کم و واقعیت تفاوت معنی‌دار آماری وجود دارد ($P>۰/۰۵$). تحلیل آماری در مشاهده‌گر دوم

جدول ۳- حساسیت، ویژگی و صحت کلی مربوط به تصاویر بدون فیلتر شارپین در انواع تحلیل‌ها

تحلیل	مشاهده‌گر	حساسیت	ویژگی	ارزش اخباری مثبت	ارزش اخباری منفی	مساحت زیر منحنی ROC
کم	مشاهده‌گر اول	٪۱۰ (٪۰/۲۵، ٪۱۰۰)	٪۱۰۰ (٪۶۹/۱۵، ٪۱۰۰)	٪۱۰۰ (٪۲/۵، ٪۱۰۰)	٪۵۲/۶۳ (٪۲۸/۸۶، ٪۷۵/۵۵)	۰/۵۵ (۰/۳۲، ۰/۷۷) P=۰/۷۰
	مشاهده‌گر دوم	٪۱۰ (٪۰/۲۵، ٪۱۰۰)	٪۱۰۰ (٪۶۹/۱۵، ٪۱۰۰)	٪۱۰۰ (٪۲/۵، ٪۱۰۰)	٪۵۲/۶۳ (٪۲۸/۸۶، ٪۷۵/۵۵)	۰/۵۵ (۰/۳۲، ۰/۷۷) P=۰/۷۰
متوسط	مشاهده‌گر اول	٪۱۰۰ (٪۶۹/۱۵، ٪۱۰۰)	٪۱۰۰ (٪۶۹/۱۵، ٪۱۰۰)	٪۱۰۰ (٪۶۹/۱۵، ٪۱۰۰)	٪۱۰۰ (٪۶۹/۱۵، ٪۱۰۰)	۱ (۰/۸۳) P<۰/۰۰۱
	مشاهده‌گر دوم	٪۹۰ (٪۵۵/۵، ٪۹۹/۷۵)	٪۱۰۰ (٪۶۹/۱۵، ٪۱۰۰)	٪۱۰۰ (٪۶۶/۳۷، ٪۱۰۰)	٪۹۰/۹۱ (٪۵۸/۷۲، ٪۹۹/۷۷)	۰/۹۵ (۰/۷۵) P<۰/۰۰۱
زیاد	مشاهده‌گر اول	٪۱۰۰ (٪۶۹/۱۵، ٪۱۰۰)	٪۱۰۰ (٪۶۹/۱۵، ٪۱۰۰)	٪۱۰۰ (٪۶۹/۱۵، ٪۱۰۰)	٪۱۰۰ (٪۶۹/۱۵، ٪۱۰۰)	۱ (۰/۸۳) P<۰/۰۰۱
	مشاهده‌گر دوم	٪۱۰۰ (٪۶۹/۱۵، ٪۱۰۰)	٪۱۰۰ (٪۶۹/۱۵، ٪۱۰۰)	٪۱۰۰ (٪۶۹/۱۵، ٪۱۰۰)	٪۱۰۰ (٪۶۹/۱۵، ٪۱۰۰)	۱ (۰/۸۳) P<۰/۰۰۱

جدول ۴- حساسیت، ویژگی و صحت کلی مربوط به تصاویر با فیلتر شارپین در انواع تحلیل‌ها

تحلیل	مشاهده‌گر	حساسیت	ویژگی	ارزش اخباری مثبت	ارزش اخباری منفی	مساحت زیر منحنی ROC
کم	مشاهده‌گر اول	٪۱۰ (٪۰/۲۵، ٪۱۰۰)	٪۱۰۰ (٪۶۹/۱۵، ٪۱۰۰)	٪۱۰۰ (٪۲/۵، ٪۱۰۰)	٪۵۲/۶۳ (٪۲۸/۸۶، ٪۷۵/۵۵)	۰/۵۵ (۰/۳۲، ۰/۷۷) P=۰/۷۰
	مشاهده‌گر دوم	٪۲۰ (٪۲/۵۲، ٪۵۵/۶۱)	٪۱۰۰ (٪۶۹/۱۵، ٪۱۰۰)	٪۱۰۰ (٪۱۵/۸۱، ٪۱۰۰)	٪۵۵/۵۶ (٪۳۰/۷۶، ٪۷۸/۴۷)	۰/۶۰ (۰/۳۶، ۰/۸۱) P=۰/۴۵۰
متوسط و زیاد	مشاهده‌گر اول	٪۱۰۰ (٪۶۹/۱۵، ٪۱۰۰)	٪۱۰۰ (٪۶۹/۱۵، ٪۱۰۰)	٪۱۰۰ (٪۶۹/۱۵، ٪۱۰۰)	٪۱۰۰ (٪۶۹/۱۵، ٪۱۰۰)	۱ (۰/۸۳) P<۰/۰۰۱
	مشاهده‌گر دوم	٪۱۰۰ (٪۶۹/۱۵، ٪۱۰۰)	٪۱۰۰ (٪۶۹/۱۵، ٪۱۰۰)	٪۱۰۰ (٪۶۹/۱۵، ٪۱۰۰)	٪۱۰۰ (٪۶۹/۱۵، ٪۱۰۰)	۱ (۰/۸۳) P<۰/۰۰۱

- گروه تحلیل متوسط و زیاد

۹۵٪ است. و آزمون مک نمار نشان داد در مشاهده‌گر اول و دوم بین روش تصویر برداری در گروه با تحلیل متوسط و واقعیت تفاوت معنی‌دار آماری وجود ندارد ($P>۰/۰۵$). در مشاهده‌گر اول توافق بین تصویر بدون فیلتر در گروه با تحلیل متوسط و واقعیت، یک و در مشاهده‌گر دوم ۰/۹

تحلیل آماری مشاهده تصاویر بدون فیلتر در گروه با تحلیل متوسط وسط مشاهده‌گر اول نشان داد که حساسیت، ویژگی و صحت کلی به ترتیب ٪۱۰۰، ٪۱۰۰ و ٪۱۰۰ است و در مشاهده‌گر دوم ٪۹۰، ٪۱۰۰ و

می‌باشد (آزمون کاپا) (جدول ۳).

تحلیل آماری مشاهده تصاویر بدون فیلتر در گروه با تحلیل زیاد توسط مشاهده‌گر اول و دوم نشان داد که حساسیت، ویژگی و صحت کلی به ترتیب ۱۰۰٪، ۱۰۰٪ و ۱۰۰٪ است. آزمون مک نمار نشان داد بین روش تصویر برداری در گروه با تحلیل متوسط و واقعیت تفاوت معنی‌دار آماری وجود ندارد ($P > 0.05$). توافق بین تصویر بدون فیلتر در گروه با تحلیل متوسط و واقعیت، یک می‌باشد (آزمون کاپا) (جدول ۳).
تحلیل آماری مشاهده تصاویر با فیلتر شارپن در گروه با تحلیل متوسط و گروه با تحلیل زیاد توسط مشاهده‌گر اول و دوم نشان داد که حساسیت، ویژگی و صحت کلی به ترتیب ۱۰۰٪، ۱۰۰٪ و ۱۰۰٪ است. آزمون مک نمار نشان داد بین روش تصویر برداری با فیلتر شارپن در گروه با تحلیل متوسط و گروه با تحلیل زیاد و واقعیت تفاوت معنی‌دار آماری وجود ندارد ($P > 0.05$) (جدول ۴). توافق بین تصویر بدون فیلتر در گروه با تحلیل متوسط و گروه با تحلیل زیاد و واقعیت، یک می‌باشد (آزمون کاپا). توافق بین مشاهده‌گر اول و دوم در گروه با تحلیل متوسط و گروه با تحلیل زیاد، یک می‌باشد (آزمون کاپا).

بحث و نتیجه گیری

تحلیل ریشه، از دست رفتن ساختار دندان از جمله سمان، عاج و استخوان آلوئولار در نتیجه فعالیت سلولی استئوکلاستیک به وسیله فاکتورهای فیزیولوژیک، پاتولوژیک یا ایدیوپاتیک می‌باشد (۳۸-۳۶).
تحلیل ریشه می‌تواند به صورت گذرا و یا پیشرونده باشد. اگرچه تحلیل ریشه گذرا یک پروسه خود محدود شونده و غیر قابل تشخیص با رادیوگرافی می‌باشد ولی تحلیل پیشرونده باعث از دست رفتن غیر قابل برگشت دندانی می‌شود و نیاز به درمان و پیگیری دارد (۳۹).
فاکتورهای مختلفی در شروع تحلیل خارجی دخیل می‌باشند که از جمله آن‌ها، دندان‌های نهفته می‌باشند (۴۱، ۴۰).

تشخیص نادرست تحلیل می‌تواند درمان غیر صحیح را به دنبال داشته باشد. تشخیص دقیق اساس و ضرورت یک درمان مناسب است (۴۲). به عنوان مثال تشخیص زودهنگام ضایعات تحلیل خارجی ریشه کوچک حین درمان ارتودنسی برای مشخص کردن اینکه دندان‌ها تا چه حد در خطر تحلیل‌های شدید هستند ضروری است (۴۳).
توموگرافی کامپیوتری با اشعه مخروطی (CBCT) تکنولوژی جدیدی

است که در ابتدا در سال ۱۹۲۸ برای آنژیوگرافی معرفی شد و سپس برای تصویر برداری فک و صورت به کار گرفته شد. در این تکنولوژی یک منبع واگرا یا به شکل مخروطی (Cone) اشعه یونیزان و یک دکتور سطحی دو بعدی که به گانتتری در حال چرخش ثابت شده، استفاده می‌شود تا تصاویر متعدد متوالی در یک اسکن کامل به دست آید (۴۴). این تکنولوژی نام‌های متعددی گرفته که شامل Dental Volumetric، Cone-Beam Volumetric Tomography و Dental Computed Tomography، Tomography و Cone-Beam imaging می‌باشد (۴۴).

نامی که اغلب به کار برده و ترجیح داده می‌شود Cone-Beam Computed Tomography می‌باشد، چرا که این روش بیش از آنکه توموگرافی کامپیوتری (CT) باشد، معادل دیجیتال توموگرافی با فیلم است. اشعه ایکس مخروطی (conic) یا هرمی است و این تکنولوژی محدود به دندانپزشکی نمی‌باشد. ویژگی اصلی CBCT آن است که نماهای متعدد در چند پلان توسط یک اسکن چرخشی برای تهیه داده‌های حجمی و تصاویر مرتبط به هم به دست می‌آید. این موارد شامل ارزیابی محل ایمپلنت، ارزیابی و آنالیز ارتودنتیک ماگزولوفاسیال، تعیین محل کانال آلوئولار تحتانی و ارتباط آن با ریشه‌های مولرهای سوم فک پایین (جهت کمترین احتمال آسیب به عصب) می‌باشد (۴۴).
با توجه به آزمون‌های انجام شده و نتایج به دست آمده برای مشاهده‌گر اول ویژگی و حساسیت برای هر دو حالت با فیلتر و بدون فیلتر یا کامل یا بسیار بالا بود. صحت کلی در هر دو حالت بالا و برای مشاهده‌گر اول یکسان بود ولی برای مشاهده‌گر دوم صحت کلی با فیلتر بالاتر بود و اختلاف معنی‌دار بین دو صحت کلی مشاهده نشد.

با توجه به داده‌های به دست آمده از مشاهد گران برای هر یک از سه گروه تحلیل کم، متوسط و زیاد، با و بدون فیلتر شارپن، نشان داده شد که بیشترین میزان حساسیت مربوط به گروه با تحلیل متوسط و گروه با تحلیل زیاد در هر دو حالت با و بدون فیلتر شارپن (۱۰۰٪) می‌باشد و کمترین میزان حساسیت مربوط به گروه با تحلیل کم و بدون فیلتر شارپن (۱۰٪) است. همچنین بیشترین میزان ویژگی در همه گروه‌ها برابر با ۱۰۰٪ می‌باشد. بیشترین میزان صحت کلی مربوط به گروه با تحلیل متوسط و گروه با تحلیل زیاد در هر دو حالت با و بدون فیلتر شارپن (۱۰۰٪) می‌باشد و کمترین میزان صحت کلی مربوط به

گروه با تحلیل کم و بدون فیلتر شارپن (۵۵٪) می‌باشد.

در یافته‌های مطالعات پیشین نشان داده شده است که فیلتر پردازش تصویر شارپن بهترین اثر را در تشخیص ضایعات اندودنتیکی دارد (۳۲). تصاویر CBCT می‌توانند به عنوان روش کمکی در تشخیص پوسیدگی جزئی مینای پروگزیمال مفید باشند (۳۳). دقت CBCT در تمام عمق‌ها بیشتر است (۴) و قابلیت تشخیص ۱۰۰٪ موارد تحلیل‌های التهای ریشه را دارد (۳۴).

در مطالعه آزمایشگاهی Dabbaghi و همکاران (۴۵) که با هدف بررسی دقت رادیوگرافی CBCT با رزولوشن بالا و پایین در تشخیص تحلیل خارجی ریشه ناشی از دندان نهفته انجام شد، از ۴۵ دندان تک ریشه که به طور تصادفی به سه گروه ۱۵ تایی برای بازسازی تحلیل ریشه بر اساس سه محل آپیکال، میانی و اتصال سمایی- مینایی (CEJ) دندان تقسیم شده و تحلیل‌ها طی سه مرحله با اندازه‌های کم (۰/۲۵ میلی متر)، متوسط (۰/۵ میلی متر) و زیاد (۱ میلی متر) تراش داده شده بودند، CBCT تهیه شد. نتایج نشان داد که میزان تحلیل در دقت تشخیص اثر گذار بوده، به نوعی که تحلیل کم با دقت ۰/۷۹ نسبت به تحلیل‌های متوسط (۰/۹۴) و زیاد (۰/۹۳) دقت کمتری داشته است و این تفاوت از نظر آماری معنی‌دار بوده است ($P < 0.05$) اما اختلاف بین تحلیل‌های متوسط و زیاد معنی‌دار نبوده است. همچنین قابل اعتمادترین وضعیت تشخیص در رزولوشن بالا برای تحلیل‌های متوسط و زیاد و در ناحیه میانی ریشه جهت موارد تشخیصی بوده است. در رزولوشن پایین و برای تحلیل کم در ناحیه CEJ کمترین دقت تشخیصی گزارش شد. این نتایج همانند مطالعه حاضر تفاوت آماری معنی‌داری بین تصاویر اولیه و پردازش شده در گروه‌های تحلیل متوسط و زیاد نشان نداد.

در مطالعه De-Azevedo-Vaz و همکاران (۴۶) که با هدف بررسی تأثیر فیلترهای پردازش CBCT در تشخیص دهی سنس اطراف ایمپلنت انجام شد، از تعداد ۱۰۰ ایمپلنت تیتانیومی که در دنده گاوی که از قبل دهی سنس اطراف ایمپلنت در آن ایجاد شده بود، تصاویر اولیه و تصاویر پردازش شده با فیلترهای sharpen mild shadow/ sharpen mild shadow/ sharpen high 5×5/smooth/s9/sharpen 3×3 گردید. نتایج نشان داد که بیشترین ویژگی و ارزش اخباری مثبت مربوط به تصاویر اولیه و بیشترین دقت و ارزش اخباری منفی مربوط به تصاویر

پردازش شده با Sharpness 3×3 می‌باشد. در این مطالعه تصاویر پردازش شده با همه فیلترها نسبت به تصاویر اولیه تفاوت آماری معنی‌دار داشتند ($P > 0.05$)، این نتایج بر خلاف مطالعه حاضر می‌باشد که این تفاوت می‌تواند به علت تفاوت روش انجام پژوهش باشد. در این مطالعه دقت تشخیصی دهی سنس اطراف ایمپلنت بررسی شد در حالی که در مطالعه حاضر دقت تشخیصی تحلیل خارجی در ناحیه آپیکال ریشه دندان بررسی شد.

در مطالعه Nascimento و همکاران (۴۷) که با هدف ارزیابی تأثیر فیلترهای مختلف را در تشخیص شکستگی طولی ریشه در تصاویر CBCT انجام دادند، بعد از مشاهده تصاویر اولیه و پردازش شده با فیلترهای sharpen mild/sharpen super mild/S9/ sharpen mild/sharpen super mild/S9/ sharpen/angio sharpen/shadow به این نتیجه رسیدند که هیچ تفاوت آماری معنی‌داری بین تصاویر اولیه و تصاویر پردازش شده وجود ندارد ($P > 0.05$)، همچنین نشان دادند بین تمام تصاویر و استاندارد طلایی هیچ تفاوت آماری معنی‌داری وجود ندارد ($P > 0.05$). ولی با توجه به اینکه افت دقت با استفاده از این فیلترها نیز دیده نشد استفاده از آن‌ها با توجه به نظر مشاهده‌گر بلا مانع گزارش شد. در این مطالعه آزمایشگاهی از تعداد ۴۰ دندان مولر عصب کشی شده انسان که شکستگی طولی ریشه در ۲۰ تا از آن‌ها توسط یک ماشین القاء شده بود، استفاده شد. مطالعه حاضر نیز به صورت آزمایشگاهی انجام شده است، بر خلاف مطالعه Nascimento و همکاران (۴۷) که دقت تشخیصی شکستگی طولی ریشه دندان را بررسی کردند، در این مطالعه دقت تشخیصی تحلیل خارجی در ناحیه آپیکال ریشه دندان مورد بررسی قرار گرفت. با این حال نتایج مطالعه حاضر نیز مانند مطالعه آنان تفاوت آماری معنی‌داری بین تصاویر اولیه و پردازش شده نشان نداد ($P > 0.05$).

در مطالعه آزمایشگاهی حاضر به بررسی تأثیر وجود یا عدم وجود فیلتر شارپن در تشخیص تحلیل خارجی در ناحیه آپیکال ریشه در تصاویر CBCT مربوط به دندان‌های تک ریشه پرداختیم. در این مطالعه با توجه به آزمون‌های انجام شده و نتایج به دست آمده برای مشاهده‌گر اول ویژگی و حساسیت برای هر دو حالت بدون فیلتر شارپن و با فیلتر شارپن، کامل یا بسیار بالا بود. صحت کلی در هر دو حالت بالا و برای مشاهده‌گر اول یکسان بود ولی برای مشاهده‌گر دوم صحت

دستگاه‌های CBCT پرداخته شود. تصاویر با فیلتر شارپین که جهت شناسایی تحلیل ناشی از دندان‌های نهفته در ناحیه آپیکال ریشه استفاده می‌شود، قدرت تشخیص را نسبت به تصاویر بدون فیلتر افزایش نداده ولی از آنجایی که افت دقت با این فیلتر مشاهده نشد، می‌تواند به عنوان یک فیلتر پردازش مورد پذیرش قرار گیرد.

تشکر و قدردانی

مقاله حاضر مستخرج از پایان نامه با کد U-99096 در دانشکده دندانپزشکی دانشگاه علوم پزشکی جندی شاپور اهواز با شناسه اخلاقی IR.AJUMS.REC.1399.264 بوده و نویسندگان از مسئولین دانشگاهی جهت حمایت‌های مادی و معنوی برای انجام این طرح پژوهشی کمال تشکر را دارند.

References

- 1- Task Group on Control of Radiation Dose in Computed Tomography. Managing patient dose in computed tomography. A report of the International Commission on Radiological Protection. *Annals of the ICRP*. 2000;30(4):7-45.
- 2- Ghazi-khanlou Sani K, Jafari M, Mohammadi M, Mojiri M, Rahimi A. Iranian physicians Knowledge about radiation dose, received by patients in diagnostic radiology. *Iran J Radiat Res*. 2009;6(4):207-12.
- 3- Hoseini Zarch SH, Heravi F, Javadian Langaroodi A, Pirgazi H. Evaluation of Cone Beam Computed Tomography in Diagnosis and Treatment Plan of Impacted Maxillary Canines. *JDMT*. 2013;2(3):92-8.
- 4- Alqerban A, Jacobs R, Souza PC, Willems G. In-vitro comparison of 2 cone-beam computed tomography systems and panoramic imaging for detecting simulated canine impaction-induced external root resorption in maxillary lateral incisors. *Am J Orthod Dentofacial Orthop*. 2009;136(6):764-e1.
- 5- Yan B, Sun Z, Fields H, Wang L. Maxillary canine impaction increases root resorption risk of adjacent teeth: a problem of physical proximity. *Am J Orthod Dentofacial Orthop*. 2012;142(6):750-7.
- 6- Liu DG, Zhang WL, Zhang ZY, Wu YT, Ma XC. Localization of impacted maxillary canines and observation of adjacent incisor resorption with cone-beam computed tomography. *Oral Surg Oral Med Oral Pathol Oral Radiol Endod*. 2008;105(1):91-8.
- 7- Smailienė D, Trakinienė G, Beinorienė A, Tutlienė U. Relationship between the position of impacted third molars and external root resorption of adjacent second molars: a retrospective CBCT study. *Medicina*. 2019;55(6):305.
- 8- Leonardi R, Peck S, Caltabiano M, Barbato E. Palatally displaced canine anomaly in monozygotic twins. *Angle Orthod*.

کلی با فیلتر بالاتر بود و اختلاف معنی‌دار بین دو صحت کلی مشاهده نشد. تحلیل آماری مشاهده هر دو حالت تصاویر توسط مشاهده‌گر اول و دوم نشان داد که حساسیت و صحت کلی در گروه‌های تحلیل متوسط و زیاد از گروه تحلیل کم بسیار بیشتر است ولی ویژگی در همه گروه‌ها برابر ۱۰۰٪ می‌باشد. از محدودیت‌های این مطالعه می‌توان به ایجاد مصنوعی یک حفره به صورت گرد و با حدود مشخص توسط فرز اشاره کرد، که به طور کامل ویژگی ضایعات فیزیولوژیک را ندارند. همچنین به علت ماهیت آزمایشگاهی این تحقیق، امکان سوپرایمپوزیشن آناتومیک و شبیه سازی کامل ویژگی‌های استخوان آلفولار موجود نبود. به عنوان پیشنهاد برای مطالعات آتی می‌توان به بررسی تأثیر سایر فیلترهای پردازش تصویر در تشخیص تحلیل خارجی ریشه و همچنین بررسی تأثیر فیلترهای پردازش تصویر در تشخیص تحلیل داخلی ریشه به کمک سایر

- 2003;73(4):466-70.
- 9- Sajjani AK. Permanent maxillary canines - review of eruption pattern and local etiological factors leading to impaction. *J Investig Clin Dent*. 2015;6(1):1-7.
- 10- Carter K, Worthington S. Predictors of third molar impaction. *J Dent Res*. 2016, 95(3):267-76.
- 11- Guarnieri R, Cavallini C, Vernucci R, Vichi M, Leonardi R, Barbato E. Impacted maxillary canines and root resorption of adjacent teeth: A retrospective observational study. *Medicina oral, patologia oral y cirugia bucal*. 2016;21(6):e743.
- 12- Becker A, Chaushu S. Etiology of maxillary canine impaction: a re- view. *Am J Orthod Dentofacial Orthop*. 2015;148(4):557-67
- 13- Alemam AA, Alhaija ES, Mortaja K, AlTawachi A. Incisor root resorption associated with palatally displaced maxillary canines: Analysis and prediction using discriminant function analysis. *Am J Orthod Dentofacial Orthop*. 2020;157(1):80-90.
- 14- Alqerban A, Jacobs R, Lambrechts P, Loozen G, Willems G. Root resorption of the maxillary lateral incisor caused by impacted canine: a literature review. *Clinical oral investigations*. 2009;13(3):247-55.
- 15- Da Silva Santos LM, Bastos LC, Oliveira-Santos C, Da Silva SJ, Neves FS, Campos PS. Cone-beam computed tomography findings of impacted upper canines. *Imaging Sci Dent*. 2014;44(4):287-92.
- 16- Neves FS, de Freitas DQ, Campos PS, de Almeida SM, Haiteir-Neto F. In vitro comparison of cone beam computed tomography with different voxel sizes for detection of simulated external root resorption. *J Oral Sci*. 2012;54(3):219-25.
- 17- Takeda S, Karsenty G. Central control of bone formation. *J Bone Miner Metab*. 2001;19(3):195-8.
- 18- Kalender A, Oztan DM, Basmaci F, Aksoy U, Orhan K.

- CBCT evaluation of multiple idiopathic internal resorptions in permanent molars: case report. *BMC Oral Health*. 2014;14:39.
- 19- Eronat C, Eronat N, Aktug M. Histological investigation of physiologically resorbing primary teeth using Ag-NOR staining method. *Int J Paediatr Dent*. 2002;12(3):207-14.
- 20- Haapasalo M, Endal U. Internal inflammatory root resorption: the unknown resorption of the tooth. *Endod Top*. 2006;14(1):60-79.
- 21- Chen Y, Duan P, Meng Y, Chen Y. Three-dimensional spiral computed tomographic imaging: a new approach to the diagnosis and treatment planning of impacted teeth. *Am J Orthod Dentofacial Orthop*. 2006;130(1):112-6.
- 22- Korbmacher PDH, Kahl-Nieke B, Schöllchen M, Heiland M. Value of two cone-beam computed tomography systems from an orthodontic point of view. *J Orofacial Orthopedics/Fortschritte der Kieferorthopädie*. 2007;68(4):278-89.
- 23- White SC, Pharoah MJ. *Oral radiology principle and interpretation*. 6th ed. Philadelphia: Elsevier. 2009;78-99, 270-81.
- 24- Li G. Comparative investigation of subjective image quality of digital intraoral radiographs processed with 3 image-processing algorithms. *Oral Surg Oral Med Oral Pathol Oral Radiol Endod*. 2004;97(6):762-7.
- 25- Van Der Stelt PF. Filmless imaging: the uses of digital radiography in dental practice. *J Am Dent Assoc*. 2005;136(10):1379-87.
- 26- Gormez O, Yilmaz HH. Image post-processing in dental practice. *European J Dent*. 2009;3(4):343.
- 27- Nair M, P Nair U. Digital and advanced imaging in endodontics: a review. *J Endod*. 2007;33(1):1-6.
- 28- Mehdizadeh M, Khademi AA, Shokraneh A, Farhadi N. Effect of digital noise reduction on the accuracy of endodontic file length determination. *Imaging Sci Dent*. 2013;43(3):185-90.
- 29- Farhadi N, Shokraneh A, Mehdizadeh M. Effect of contrast inversion enhancement on the accuracy of endodontic file length determination in digital radiography. *J Clin Diagn Res*. 2015;9(5):ZC102-5.
- 30- Mehdizadeh M, Khademi A, Shokraneh A, Farhadi N. Evaluation of the effect of digital magnification on the accuracy of endodontic file length determination. *J Isfahan Dent Sch*. 2015;11(4):267-74.
- 31- Farhadi N, Shokraneh A, Saatchi M. Effect of different levels of sharpness processing filter on the measurement accuracy of endodontic file length. *Dental Hypotheses*. 2016;7(1):15-9.
- 32- Verner FS, D'Addazio PS, Campos CN, Devito KL, Almeida SM, Junqueira RB. Influence of Cone-Beam Computed Tomography filters on diagnosis of simulated endodontic complications. *Int Endod J*. 2017;50(11):1089-96.
- 33- Belém MD, Tabchoury CP, Ferreira-Santos RI, Groppo FC, Haiter-Neto F. Performance of a photostimulable storage phosphor digital system with or without the sharpen filter and cone beam CT for detecting approximal enamel subsurface demineralization. *Dentomaxillofac Radiol*. 2013;42(5):20120313.
- 34- Estrela C, Bueno MR, De Alencar AHG, Mattar R, Neto JV, Azevedo BC, et al. Method to evaluate inflammatory root resorption by using cone beam computed tomography. *J Endod*. 2009;35(11):1491-7.
- 35- Habibikia A, Dabaghi A, Hejazi SV. Evaluation of the efficacy of contrast alteration for detecting impacted tooth-induced external root resorption, cervical portion of single root teeth in cone beam computed tomography, an ex-vivo study [dissertation]. Ahwaz: Jondishapur Univ Med Sci;2018.
- 36- Leach H, Ireland A, Whaites E. Radiology: Radiographic diagnosis of root resorption in relation to orthodontics. *Br Dent J*. 2001;190(1):16-22.
- 37- Kamburoğlu K, Kurşun Ş, Yüksel S, Öztaş B. Observer ability to detect ex vivo simulated internal or external cervical root resorption. *J Endod*. 2011;37(2):168-75.
- 38- Lyroudia KM, Dourou VI, Pantelidou OC, Labrianidis T, Pitas IK. Internal root resorption studied by radiography, stereomicroscope, scanning electron microscope and computerized 3D reconstructive method. *Dent Traumatol*. 2002;18(3):148-52.
- 39- Trope M. Root resorption due to dental trauma. *Endodontic topics*. 2002;1(1):79-100.
- 40- Otto RL. Early and unusual incisor resorption due to impacted maxillary canines. *Am. J. Orthod. Dentofac. Orthop*. 2003;124(4):446-9.
- 41- Milberg DJ. Labially impacted maxillary canines causing severe root resorption of maxillary central incisors. *Angle Orthod*. 2006;76(1):173-6.
- 42- Mohandesan H, Ravanmehr H, Valaei N. A radiographic analysis of external apical root resorption of maxillary incisors during active orthodontic treatment. *Eur J Orthod*. 2007;29(2):134-9.
- 43- Eraso FE, Parks ET, Roberts WE, Hohlt WF, Ofner S. Density value means in the evaluation of external apical root resorption: an in vitro study for early detection in orthodontic case simulations. *Dentomaxillofac Radiol*. 2007;36(3):130-7.
- 44- White S, Pharoah M. *Oral radiology, principles and interpretation*. 6th ed. St. Louis: Mosby Elsevier;2009. P 225-43.
- 45- Dabaghi A, Sharifi S, Esmaili M. Accuracy of High-and Low-Resolution Cone-Beam Computed Tomographic Scans in the Detection of Impacted Tooth-Induced External Root Resorption: An Ex-Vivo Study. *Frontiers in Dent*. 2019;16(60):429-35.
- 46- de-Azevedo-Vaz SL, Alencar PN, Rovaris K, Campos PS, Haiter-Neto F. Enhancement cone beam computed tomography filters improve in vitro periimplant dehiscence detection. *Oral Surg Oral Medicine Oral Pathol Oral Radiol*. 2013;116(5):633-9.
- 47- Nascimento MC, Nejaim Y, de Almeida SM, Bóscolo FN, Haiter-Neto F, obrinho LC, Silva EJ. Influence of cone beam CT enhancement filters on diagnosis ability of longitudinal root fractures. *Dentomaxillofac Radiol*. 2014;43(3):20130374.