

گزارش یک مورد نوروفیبروم داخل استخوانی

• دکتر نصرت... عشقیار

•• دکتر نسیم تقوی قاسمیان

چکیده

نوروفیبروم داخل استخوانی ضایعه‌ای است بسیار نادر و فقط ۶٪ کل نوروفیبروم‌ها را تشکیل می‌دهد. که ۸۰٪ آن در ناحیه Spine گزارش شده است. در این مقاله ضمن مطالعه و بررسی مقالات منتشر شده در این زمینه یک نمونه جدید گزارش گردید.

مقدمه

نوروفیبروم مرکزی حدوداً ۶٪ موارد این تومور را شامل می‌شود که اکثراً بصورت تومور Eccentric مشتق از تنه اعصاب بزرگ میلینه، بخصوص در مجاورت محل عبور اعصاب از فورامن‌های مربوطه مانند ساکروم و ماندیبول دیده می‌شود و شایعترین محل آن را Spine ذکر می‌کنند^۱ و از آنجائیکه موارد گزارش شده این تومور در مقالات بسیار نادر می‌باشد لذا این نمونه جهت گزارش انتخاب گردیده است.

معرفی بیمار (Case Report)

خانم زهرا، ۱۶ ساله، ساکن چهارم‌محل بختیاری - ایران با تورم نسبتاً وسیع و درد مختصر در قسمت خلفی راست فک پایین به بخش بیماری‌های دهان دانشکده دندانپزشکی تهران مراجعه نمود.

تاریخچه شروع ضایعه طبقه گفته بیمار حدود ۲ سال ذکر گردید که فقط دارای تورم در ناحیه فوق بوده است. در این فاصله زمانی دندان ۶۱ دچار لقی شده و بیرون آورده شده است. در طی دو ماه گذشته قبل از مراجعه میزان تورم رو به افزایش بوده و بیمار اشاره به درد مختصر می‌نماید. تاریخچه پزشکی خاصی را بیمار ذکر نمی‌کند.

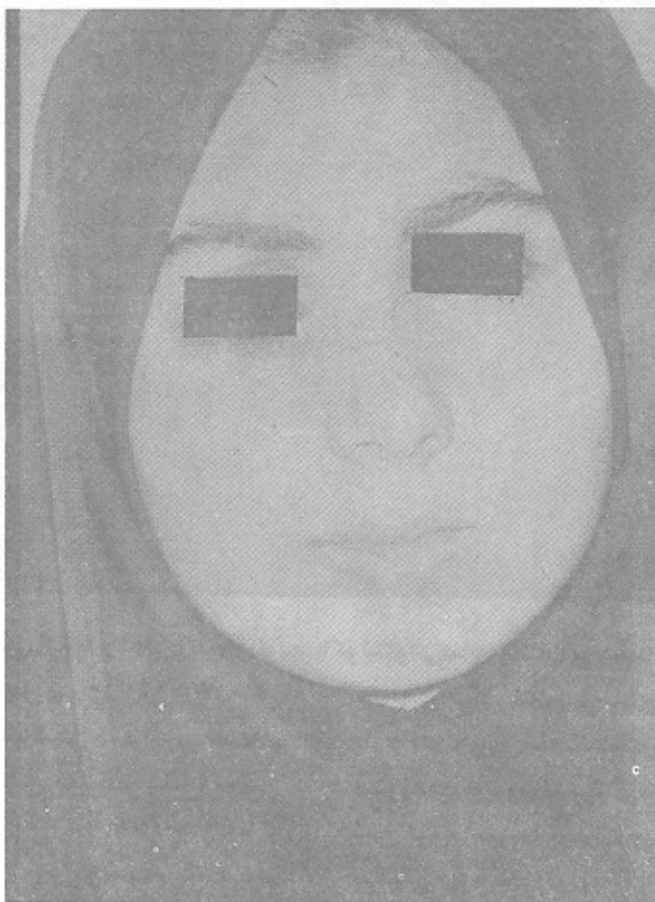در معاینه خارج دهانی تورم در قسمت خلفی فک پایین که موجب برجسته شدن صورت در ناحیه فوق شده بود، کاملاً مشهود بود (شکل ۱) و در معاینه کامل تمامی قسمتهای بدن ضایعه خاصی در سایر نقاط پوست دیده نمی‌شد.

در معاینه داخل دهانی تورم سفت که Expansion به سمت باکال و لینگوال ایجاد کرده بود، وجود داشت. (شکل ۲) در رادیوگرافی OPG بیمار یک ضایعه رادیولوسنت با حدود واضح که در قسمت مرکزی نمای مولتی لوکولر را نشان می‌داد، مشاهده گردید و در رادیوگرافی اکلوزال Expansion به سمت Buccolingual به وضوح دیده شد. (شکل ۳) انجام تستهای لابراتواری جهت بررسی P, Ca و الکالین فسفاتاز نکته خاصی را نشان نمی‌داد.

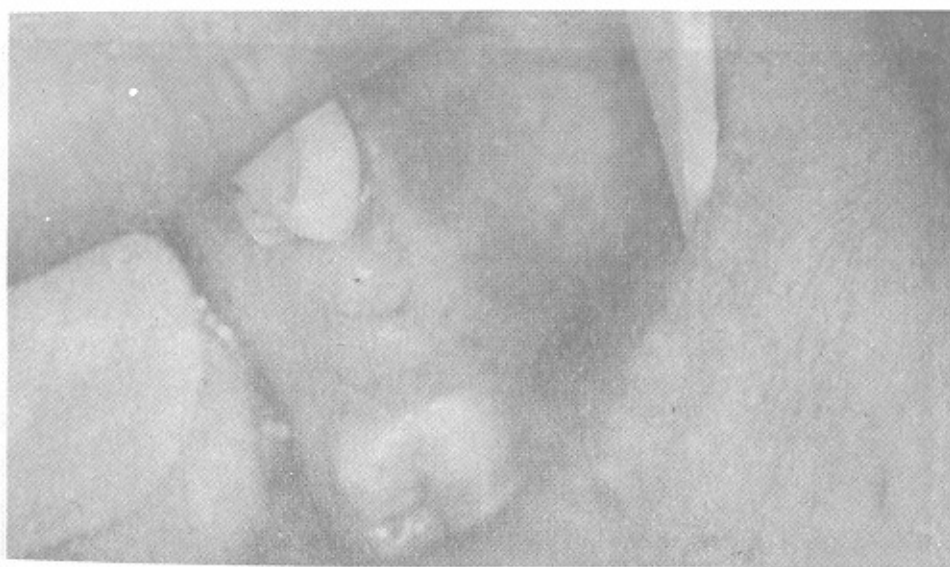اسپیراسیون ضایعه منفی بوده و بیمار با تشخیص افتراقی تومورهای ادونتوزنیک از جمله اطوبلاستوما و اطوبلاستیک فیبروم به بخش جراحی دانشکده جهت انجام بیوپسی ارجاع شد و سپس نمونه جهت بررسی میکروسکوپ به آزمایشگاه پاتولوژی ارسال گردید.

• متخصص و استادیار درمان آسیب‌شناسی فک و دهان دانشکده دندانپزشکی دانشگاه علوم پزشکی تهران

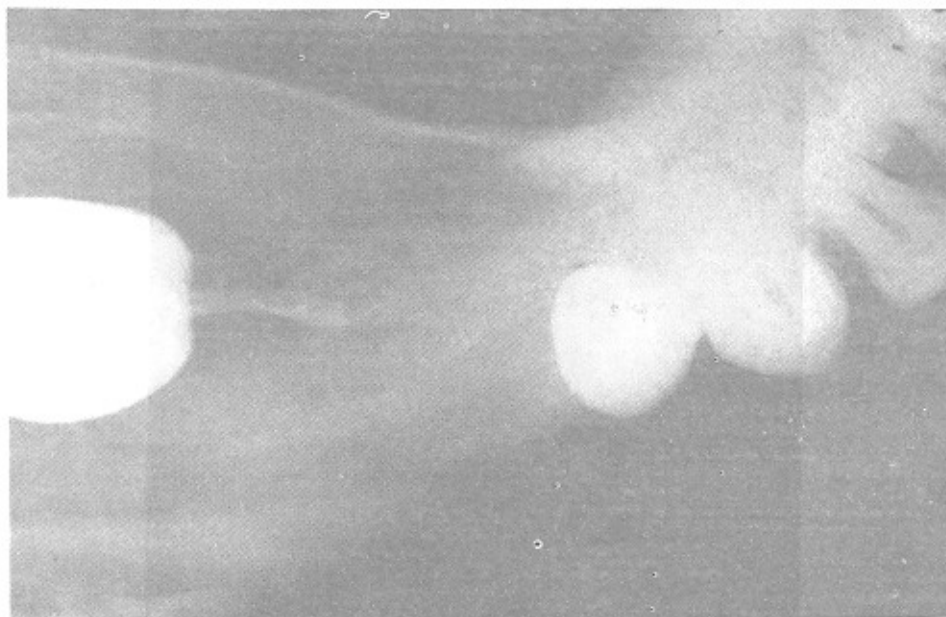•• متخصص و استادیار آسیب‌شناسی فک و دهان دانشکده دندانپزشکی دانشگاه علوم پزشکی قزوین



شکل ۱- تورم در سمت راست صورت را نشان می دهد



شکل ۲- Expansion باکالی ضایعه را نشان می دهد




شکل ۳- رادیوگرافی اکلوژال توسعه با کو لیتگوالی ضایعه را نشان می دهد.

سلولهای دوکی شکل با هسته موج دیده می شود که دارای طرح فاسپیکولر و گاهاً گردبادی می باشند. سلولهای فوق در استرومایی فیبروتیک قرار گرفته اند. در قسمتهایی در حاشیه نسج فوق، استروما تغییرات میگزوماتو نشان می دهد علائم بدخیمی دیده نشد (شکل ۴).

DX: Incisional Blospy From Central Lesion, Q
Area: Neurofibroma

گزارش پاتولوژی بیوپسی به شماره ۷۵/۱۳۱ بخش آسیب شناسی دهان دانشکده دندانپزشکی به قرار زیر است: ماکروسکوپی: نمونه ارسالی شامل دو قطعه بافت بیضی شکل کرم شیری رنگ به ترتیب به ابعاد $1/5 \times 1 \times 0/7$ cm و $1/4 \times 1 \times 0/8$ cm می باشد که در برش دارای سطح مقطع توپر یکنواخت با قوام نسبتاً نرم می باشد. میکروسکوپی: در بررسی برشهای تهیه شده از نمونه ارسالی ساختمان نسج تومورال متشکل از پرولیفراسیون



شکل ۴- سلولهای دوکی با هسته موج با طرح گردبادی را نشان می دهد

نتیجه و بحث

نوروفیبروم شایع‌ترین تومور اعصاب محیطی است که مشتق از سلولهای شوان یا فیبروبلاستهای پری نورال می‌باشد این تومور می‌تواند بصورت منفرد یا به همراه علائم دیگر باشد که تحت عنوان نورو فیبروماتوز گفته می‌شود.^[۱۵] نوع منفرد بیشتر در دهه ۱-۲ بصورت ندولی با رشد آهسته و معمولاً بدون درد و پاراستزی می‌باشد که شایع‌ترین محل ابتلا داخل دهانی آن زبان و مخاط باکال می‌باشد.^[۱۵] نوروفیبروماتوز خود به ۸ گروه تقسیم می‌شود که شایع‌ترین فرم Type I است که به صورت ژن انوزوم غالب به ارث می‌رسد و علائم آن به شرح زیر می‌باشد.^[۱]

- ۱ - نوروفیبروم‌های متعدد که اکثراً در پوست دیده می‌شود و می‌تواند کوچک و سطحی یا بسیار بزرگ و عمقی باشد.
- ۲ - لکه‌های Cafe - au - lait که از زمان تولد تا دهه یک معمولاً دیده می‌شود و علامت پاتوگنومونیک می‌باشد.
- ۳ - لکه‌های پیگمانته در پوست زیربغل که تحت عنوان Crows' sign گفته می‌شود.
- ۴ - نقاط پیگمانته قهوه‌ای تا سیاه در عنیبه (Lische nodule) علاوه بر علائم فوق اختلالات اندوکراین، هیپر سوتسیم، تومورهای CNS، رابدومیوسارکوم، لوسمی، فتوکروموسیتوم، ماکروسفالی و Wilm's Tumor در این بیماران گزارش شده است.

در موارد درگیری داخل دهانی و زبان ماکروگلوسیا و Enlargment پایی‌های فیلپرم دیده می‌شود. احتمال تغییرات بدخیمی در این تومور و تبدیل شدن به نوروژنیک سارکوم را ۱۵٪ گزارش کرده‌اند که البته امکان ایجاد تغییرات بدخیمی در نوروفیبروماتوز بالاتر از نوروفیبروم متعدد می‌باشد.

Prescott و همکاران با بررسی مقالات ارائه شده در زمینه فوق از سال ۱۹۳۷ تا ۱۹۷۰ و معرفی یک مورد جدید، ۳۱ مورد نوروفیبروم مرکزی را در ماندیبول گزارش کرده است.^[۱]

همچنین MIRRA با بررسی ۱۰۰ مورد نوروفیبروم ۶ مورد آن را داخل استخوانی گزارش کرده است که ۳ مورد آن در ماندیبول و در ناحیه فورامن ماندیبولر بوده است که اغلب موجب فوزیفرم شدن کانال شده است.^[۱] تشخیص نوروفیبروم داخل استخوانی توسط رادیوگرافیهای روتین، علائم کلینیکی بیمار و نهایتاً آزمایش پاتولوژی صورت می‌گیرد که در این زمینه رنگ آمیزی S100 را می‌توان جهت تایید تشخیص پاتولوژی بکار برد.

درمان انتخابی تومور Excision کامل ضایعه می‌باشد و چنانچه این ضایعه بسیار بزرگ باشد (مانند نمونه گزارش شده ما) خطر شکستگی استخوان فک را به همراه دارد و مواردی از عود آن بدنبال جراحی گزارش شده است در تشخیص افتراقی با نوع مرکزی نوروفیبروم ضایعات زیر مطرح می‌گردد:

- ۱ - کیستهای ادوتوژنیک که با اسپیراسیون می‌توان آن را رد کرد.
- ۲ - تومورهای ادوتوژنیک
- ۳ - تومورهای مزانشیمال خوش خیم (شوانوم، لیومیوم)

Summary

Intra osseous neurofibroma, report of a case
 Intra - osseous neurofibroma, is a very rare lesion and only consists 6 percent of all neurofibromas. On the other hand 80 percent of those intra osseous lesions reported in the literatures occur in the spine. this article is a review of literatures about this subject and in addition report of a new interesting case of intra osseous neuro fibroma that occur in the mandible.

REFERENCES

1. Mirra, Joseph, Bone Tumors, (1993): *Clinical, Radiological and Pathologic Correlations*. 1010-1015.
2. Prescott, G., White, R, (1970): Solitary Central Neurofibroma of Mandible, Report of a Case and Review of Literature, *J. Oral Maxillofac. Surg.* 28: 305.
3. Regezi, Sciubba, (1995): *Oral Pathology*, Second Edition, W.B. Saunders Company, 225-229.
4. J. Rosai, (1995): *Ackermans Surgical Pathology*, 8th edition, Mosby Company; 2046-48.
5. Shafer, Hine, Levy, (1983): *A Textbook of oral Pathology*, 4th edition, W.B. Saunders Company, 206-10.