

Applications of guided endodontics: A review article

Narges Farhad Mollashahi¹, Eshagh Ali Saberi², Behnam Rousta^{3,*}, Seyed Mohammad Javad Aslani³, Farnaz Faramarzian³

1- Associate Professor, Department of Endodontics, School of Dentistry, Zahedan University of Medical Sciences, Zahedan, Iran; Member of Oral and Dental Diseases Research Center, Zahedan University of Medical Sciences, Zahedan, Iran

2- Professor, Department of Endodontics, School of Dentistry, Zahedan University of Medical Sciences, Zahedan, Iran; Member of Oral and Dental Diseases Research Center, Zahedan University of Medical Sciences, Zahedan, Iran

3- Post- Graduated Student, Department of Endodontics, School of Dentistry, Zahedan University of Medical Sciences, Zahedan, Iran; Member of Oral and Dental Diseases Research Center, Zahedan University of Medical Sciences, Zahedan, Iran

Article Info

Article type:
Review Article

Article History:
Received: 4 Feb 2023
Accepted: 11 Jul 2023
Published: 26 Jul 2023

Corresponding Author:
Behnam Rousta

Department of Endodontics, School
of Dentistry, Zahedan University of
Medical Sciences, Zahedan, Iran

(Email: behnam_rousta@yahoo.com)

Abstract

Background and Aims: Guided endodontics is a new technique that is now evolving. It is used in many treatments, especially in access cavity preparation and locating root canals in teeth with pulp canal obliteration (PCO), microsurgical endodontics, and fiber post removal in retreatments. In addition, this technique is independent of operator experience, requires less treatment time for the patient, and is more precise and safer than conventional endodontics. This technique involves the use of cone beam computed tomography imaging (CBCT), tooth surface scanning, and special software to provide guidance for performing endodontic treatment in a fast, safe, and minimally invasive manner. This review article aims to introduce guided endodontics and to describe its technique, advantages, and limitations.

Keywords: Guided endodontics, Root canal treatment, Cone beam computed tomography imaging
Journal of Dental Medicine-Tehran University of Medical Sciences 2023;36:6

Cite this article as: Farhad Mollashahi N, Saberi EA, Rousta B, Aslani SMJ, Faramarzian F. Applications of guided endodontics: A review article. J Dent Med-TUMS. 2023;36:6.



کاربردهای Guided endodontics: مقاله مروری

نرگس فرهاد ملاشاهی^۱، اسحق علی صابری^۲، بهنام روستا^{۳*}، سید محمد جواد اصلانی^۳، فرناز فرامرزیان^۳

۱- دانشیار گروه آموزشی اندودنتیکس، دانشکده دندانپزشکی، دانشگاه علوم پزشکی زاهدان، زاهدان، ایران؛ عضو مرکز تحقیقات بیماری‌های دهان و دندان، دانشگاه علوم پزشکی زاهدان، زاهدان، ایران
 ۲- استاد گروه آموزشی اندودنتیکس، دانشکده دندانپزشکی، دانشگاه علوم پزشکی زاهدان، زاهدان، ایران؛ عضو مرکز تحقیقات بیماری‌های دهان و دندان، دانشگاه علوم پزشکی زاهدان، زاهدان، ایران
 ۳- دستیار تخصصی گروه آموزشی اندودنتیکس، دانشکده دندانپزشکی، دانشگاه علوم پزشکی زاهدان، زاهدان، ایران؛ عضو مرکز تحقیقات بیماری‌های دهان و دندان، دانشگاه علوم پزشکی زاهدان، زاهدان، ایران

اطلاعات مقاله	چکیده
<p>نوع مقاله: مقاله مروری</p> <p>دریافت: ۱۴۰۱/۱۱/۱۵ پذیرش: ۱۴۰۲/۰۴/۲۰ انتشار: ۱۴۰۲/۰۵/۰۴</p> <p>نویسنده مسؤول: بهنام روستا</p> <p>گروه آموزشی اندودنتیکس، دانشکده دندانپزشکی، دانشگاه علوم پزشکی زاهدان، زاهدان، ایران (Email: behnam_rousta@yahoo.com)</p>	<p>زمینه و هدف: اندودنتیکس هدایت شده یک تکنیک جدید است که اکنون در حال تکامل است. در درمان‌های متعدد، به ویژه در تهیه حفره دسترسی و مکان یابی کانال‌های ریشه در دندان‌های دارای انسداد کانال ریشه (PCO)، میکروسرجری اندودنتیکس و خارج نمودن فایبر پست‌ها در درمان‌های مجدد ریشه استفاده می‌شود. به علاوه این روش مستقل از تجربه اپراتور بوده و مدت زمان درمان بیمار را کاهش می‌دهد، همچنین نسبت به اندودنتیکس معمولی دقیق‌تر و ایمن‌تر است. این روش شامل استفاده از تصویربرداری توموگرافی کامپیوتری با پرتو مخروطی (CBCT)، اسکن سطحی دندان و نرم افزار مخصوص به منظور ایجاد راهنمایی برای انجام درمان اندودنتیکس به روشی سریع، ایمن و کم‌تهاجمی است. این مقاله مروری با هدف معرفی روش اندودنتیکس هدایت شده و توصیف تکنیک، مزایا و محدودیت‌های آن انجام شد.</p> <p>کلید واژه‌ها: اندودنتیکس هدایت شده، درمان کانال ریشه، تصویربرداری توموگرافی کامپیوتری با پرتو مخروطی</p> <p>مجله دندانپزشکی دانشگاه علوم پزشکی و خدمات بهداشتی، درمانی تهران دوره ۳۶ مقاله ۶، ۱۴۰۲</p>

مقدمه

گاید اندودنتیکس شامل ادغام تصویربرداری CBCT و اسکن سطح دندان برای دستیابی به یک ردیاب ایستا (static navigation) (۱) یا ردیاب پویا (dynamic navigation) به منظور ایجاد یک مسیر نفوذ به داخل دندان (۲) یا طراحی مسیری برای دستیابی به قسمت آپیکال ریشه می‌باشد (۳). Byun و همکاران (۴) و Macho و همکاران (۵) اولین کسانی بودند که درمان ریشه دندان‌های دارای آنومالی را با برنامه ریزی تهیه حفره دسترسی با استفاده از یک نرم افزار جایگذاری هدایت شده ایمپلنت از طریق تکنیک چاپ سه بعدی انجام دادند. در سال‌های بعد، برخی از نویسندگان این تکنیک را به عنوان یک ابزار ارزشمند برای مسیریابی کانال‌های ریشه‌ای که به طور جزئی یا کامل کلسیفیه بودند، گزارش کردند (۶-۸). از آن زمان، کاربرد بالینی گاید اندودنتیکس در چندین مطالعه با تمرکز بر پروتکل‌های استاتیک با استفاده از یک الگوی پرینت سه بعدی همراه یک guide sleeve (مسیری برای هدایت فرز) مورد بررسی قرار گرفت، در حالی که اخیراً استفاده از سیستم‌های dynamic navigation مورد توجه قرار گرفته‌اند.

شرح مقاله

این مطالعه مروری به وسیله جستجو در منابع الکترونیکی PubMed، Scopus و Google scholar با استفاده از کلمات اندودنتیکس هدایت شده، انسداد کانال ریشه و مقاله مروری انجام شده است. در این مطالعه تمرکز بر استفاده از مطالعات پس از سال ۲۰۱۵ که زبان انگلیسی در نمایه‌های فوق منتشر گردیده‌اند، می‌باشد. نتایج جستجو ابتدا بر اساس موضوع مطالعات و سپس بررسی خلاصه آن‌ها غربال شدند. مطالعات نهایی که انواعی از مطالعات اصیل و مروری می‌باشند، جهت مرور و نگارش این مطالعه مورد استفاده قرار گرفتند.

تکنیک Static-guided

تکنیک استاتیک به استفاده از استنت جراحی ثابت اشاره دارد که با استفاده از طراحی به کمک کامپیوتر (CAD/CAM)، بر اساس اسکن CBCT قبل از کار ساخته می‌شود (۹). در درمان ریشه، داده‌های CBCT و اسکن سه بعدی سطح دندان را می‌توان با استفاده از یک نرم افزار اختصاصی بر هم منطبق نمود. این نرم افزار با تولید یک مدل

مجازی از دندانی که باید درمان شود، به ایجاد تصویر مجازی از فرز با ابعاد خاص کمک می‌کند. فرز می‌تواند به صورت دستی زاویه دار شود تا یک دسترسی مستقیم به قسمت مورد نظر کانال ریشه ایجاد کند. پس از برنامه ریزی جهت گیری فرز، یک قالب مجازی در نرم افزاری طراحی شده و با فرمت استاندارد به چاپگر سه بعدی صادر می‌شود. سپس می‌توان از مدل فیزیکی راهنما برای تهیه حفره دسترسی استفاده کرد (۱۰). نشان داده شده است که دقت راهنما برای رسیدن به یک نقطه هدف از پیش تعیین شده مناسب است (۶). اگرچه روش‌های اندازه گیری گزارش شده در مطالعات برون تنی ناهمگن هستند، اما دقت تهیه حفره دسترسی در تکنیک استاتیک قابل اعتماد گزارش شده است (۱۱، ۱۲). راهنماهای جراحی استاتیک می‌توانند از دندان، مخاط یا استخوان پشتیبان حفاظت کنند (۹) و معمولاً شامل یک sleeve فلزی یا پلاستیکی هستند که برای هدایت فرز در طول مدت دریل کردن استفاده می‌شود (۲). با این حال، این نوع راهنما، مستلزم استفاده از فرز اختصاصی با طول ۳۴ تا ۳۷ میلی متر است که در داخل sleeve جای می‌گیرد. در sleeve دقیقاً روی دندانی که قرار است درمان شود، قرار می‌گیرد. در نتیجه، دسترسی در دندان‌های خلفی را به دلیل فضای محدود کاهش می‌دهد و همچنین مانع دید پزشک و شست و شو مناسب می‌شود (۱۲). تکنیک استاتیک ممکن است با خطاهای حین کار همراه باشد که شامل: اسکن یا قالب گیری داخل دهانی ناکافی و نامناسب، آرتیفکت‌های CBCT، خطای انسانی در طول طراحی راهنما، ناهماهنگی در ضخامت رزین در حین پرینت سه بعدی که در نهایت ممکن است باعث ناپایداری و خطا در راهنما شود (۱۳). برای غلبه بر این اشکالات اخیراً فناوری توسعه یافته به نام Dynamic-guided technique معرفی شده است.

تکنیک Dynamic-guided

که به اختصار تکنیک (DNS) نیز شناخته می‌شود، مبتنی بر فناوری هدایت به کمک رایانه است که برای اولین بار در دندانپزشکی برای بهبود کاشت ایمپلنت‌های دندانی معرفی شد (۱۷-۱۴). این فناوری امکان استفاده از رایانه را برای هدایت فرزهای ویژه به صورت زنده (Live) فراهم می‌کند. ردیابی با دنبال کردن موقعیت بیمار و هندپیس دندانی در طول عمل انجام می‌شود. موقعیت ایده آل فرز به صورت مجازی توسط جراح با استفاده از مجموعه داده‌های CBCT آپلود شده در نرم افزار

می‌شود و تصاویر مناسب از سیستم کانال ریشه و ساختارهای اطراف را در اختیار ما می‌گذارد. ساختارهای مورد درمان برای اندودنتیکس دارای ابعاد بسیار کوچکی هستند که یک چالش مهم برای متخصص درمان ریشه در تشخیص تعداد کانال‌های ریشه، شکستگی‌ها، تعیین سطوح مختلف انسداد کانال و ضخامت دیواره‌های کانال ریشه است. این شرایط پیچیده در تجسم میکروآناتومی ریشه، نیاز به تصویربرداری با وضوح بالا دارد (۲۷-۲۵).

میدان دید (FOV) محدود ۱۰۰-۴۰ نانومتر است، در حالی که میدان دید کامل ۲۰۰-۱۰۰ نانومتر است. یک FOV معمولی از میلیون‌ها وکسل تشکیل شده است. در درمان ریشه، FOV می‌تواند کوچک یا متمرکز باشد (۵ سانتی متر در ۵ سانتی متر یا کمتر)، زیرا درمان ریشه معمولاً شامل یک دندان در قوس می‌شود. این کاهش در FOV میزان دوز مؤثر تشعشع را کاهش می‌دهد. از دیگر مزایای میدان دید کوچک، کاهش زمان پردازش و خواندن تصویر، کاهش آرتیفکت‌های مربوط به ترمیم‌های فلزی مثل beam hardening، وضوح فضایی بیشتر و پتانسیل تشخیصی بهبود یافته است (۲۷، ۲۶).

کیفیت تصویر CBCT با ویژگی‌های دستگاه، تنظیمات جذب اشعه، عدم حرکت بیمار و نرم افزار دریافت و اجرای تصاویر تعیین می‌شود. در تشخیص میکروآناتومی ریشه، گرفتن تصویر توسط اسکنرهای سی تی اسکن با وضوح بالا اهمیت بیشتری نسبت به تجهیزاتی که قادر به ثبت FOV بزرگتر با وضوح کمتر هستند، دارد. جنس و مواد ترمیمی موجود در دهان بیمار نیز می‌تواند بر کیفیت تصویر تأثیر بگذارد، زیرا مواد متراکم می‌توانند آرتیفکت‌هایی ایجاد کنند که جزئیات ضروری را پنهان می‌کند. آرتیفکت‌های ایجاد شده را می‌توان با استفاده از نرم افزارهای مربوط به ارتقا کیفیت تصاویر به حداقل رساند.

نرم افزارهای دیجیتال مورد استفاده در آنالیز تصاویر CBCT

نرم افزارهایی مانند: e-Vol DX (CDT Software, São José dos Campos, Brazil) می‌توانند فایل استاندارد DICOM (Digital Imaging and Communications in Medicine) تولید شده توسط اکثر اسکنرهای سی تی را دریافت کنند و فیلترهای کاهش آرتیفکت (BAR- Blooming artifact reduction) و فیلترهایی بازتاب دهنده تصاویر کانال ریشه با حفظ جزئیات

برنامه ریزی می‌شود. حسگرهای متصل به هندپیس جراحی و سر یا دندان‌های بیمار اطلاعات فضایی سه بعدی را به یک ردیاب استریو منتقل می‌کنند (۱۸، ۱۹). اولین بار یک دندانپزشک از یک سیستم دینامیک استفاده کرد (فقط برای جراحی ایمپلنت طراحی شده بود) تا حفره‌های دسترسی در دندان‌های کلسیفیه را تهیه کند (۲۰). مطالعات بیشتر به این نتیجه رسیدند که این تکنیک در مکان یابی کانال‌ها و ایجاد حفرات دسترسی کم‌تهاجمی بسیار مؤثر است (۲۱، ۲۰). نویسندگان چندین مزیت تکنیک DNS را نسبت به تکنیک‌های سنتی که بسیار پیچیده، وابسته به مهارت و زمان‌بر بودند، گزارش کردند. با این حال، هزینه بالا همچنان می‌تواند یکی از معایب اصلی تکنیک دینامیک در نظر گرفته شود. علاوه بر این، هنگام مقایسه نتایج درمانی، دقت سیستم‌های راهنمای استاتیک بالاتر است (۲۳، ۲۲، ۱۹، ۱۸، ۹). در رابطه با آماده سازی حفره دسترسی، Gambarini و همکاران (۲۳) تاکنون تنها نویسندگانی بودند که استفاده از DNS را برای تهیه حفره‌های دسترسی فوق العاده محافظه‌کار با استفاده از کپی‌های مصنوعی دندان ارزیابی کردند. به گفته آن‌ها، اگرچه صرف زمان بیشتر برای آماده سازی قبل از کار همراه با اسکن CBCT اضافی مورد نیاز بود، اما فناوری DNS به طور قابل توجهی دقیق‌تر بود و مقادیر میانگین انحراف در زاویه کوچکتر (۴/۸ درجه) و در حداکثر فاصله از موقعیت ایده آل کمتری (۳۴/۰ میلی متر) را نشان می‌داد، در مقایسه، آماده سازی به صورت معمول میانگین مقادیر به ترتیب ۲۱/۲ درجه و ۰/۸۸ میلی متر بود. در نتیجه استفاده از DNS می‌تواند مزایای حفره‌های دسترسی فوق العاده محافظه کارانه را با برنامه ریزی دقیق هرگونه تمایل احتمالی فرز در حین رسیدن به اتاقک پالپ و اریفیس‌های کانال، بدون برداشتن بافت‌های غیر ضروری دندان، افزایش می‌دهد.

نقش CBCT در اندودنتیکس

پیشرفت‌های علمی مرتبط با به روز شدن تکنولوژی در دندانپزشکی، پیش بینی بهتر نتایج درمان را امکان پذیر کرده است. توسعه دستگاه‌های کارآمد و مدرن، درمان‌های ایمن‌تر کانال ریشه همراه با جلسات ملاقات کوتاه‌تر و راحتی بیشتر بیمار را فراهم می‌کند (۲۴). توموگرافی کامپیوتری با پرتو مخروطی (CBCT) اساس درمان بر پایه تصاویر دیجیتال در اندودنتیکس است. آنالیز دقیق تصاویر CBCT راهنمای درمان ما

الف) غیر جراحی

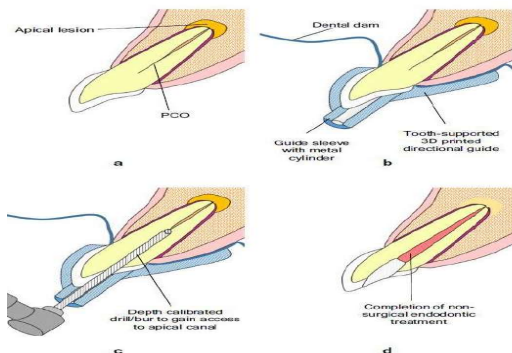
- ۱- انسداد کانال ریشه (Pulp canal obliteration)
- ۲- تنوعات آناتومیک (Dense invagination)
- ۳- دسترسی به کانال ریشه در حضور MTA
- ۴- خروج پست‌ها (fiber posts)
- ۵- درمان مجدد (retreatment)

ب) جراحی

- ۱- جراحی در مجاورت ساختارهای حیاتی
- ۲- Osteotomy و root resection

الف- درمان اندودنتیکس غیر جراحی هدایت شده (Guided non-surgical endodontics)

• PCO (pulp canal obliteration) و Dense invagination راهنماهای مسیر سه بعدی (3D printed directional guides) می‌توانند برای مکان یابی کانال در طول درمان ریشه غیرجراحی مفید باشند، جایی که خطرات قابل توجهی از خطاهای کارکردی از جمله سوراخ شدن ریشه وجود دارد که می‌تواند به شدت نتیجه درمان را به خطر اندازد. اخیراً گزارش‌هایی منتشر شده است که استفاده موفقیت آمیز از راهنماهای مسیر سه بعدی با پشتیبانی از دندان برای مکان‌یابی کانال در طول درمان ریشه غیرجراحی دندان‌های قدامی با PCO یا dens invagination را توصیف می‌کند (۳۴) (شکل ۱).



شکل ۱- درمان اندودنتیکس غیر جراحی هدایت شده. (a) دندان قدامی دچار PCO. (b) راهنمای مسیر ۳ بعدی منطبق با دندان‌ها بعد از ایزولاسیون، قرار داده شد. (c) فرآیند دریلینگ با فرز کالیبره شده با عمق. (d) تکمیل درمان اندودنتیکس غیر جراحی هدایت شده. (برگرفته از: 3D virtual planning in endodontics: 3D printing and 3D imaging) نویسنده: Pratik Shah

(ACI - Accessory Canal Identification/Navigation) را اعمال کنند. این ابزار کیفیت تصویر CBCT را افزایش می‌دهند، ظرفیت تشخیصی را بهبود می‌بخشند و در نتیجه بر تصمیم‌گیری بالینی تأثیر مثبت می‌گذارند (۲۷،۲۸). نرم افزار برنامه ریزی دیجیتال (digital planning software) برای پیشبرد درمان ریشه به سمت درمان ریشه هدفمند (guided) endodontic به کار گرفته شده است. نرم افزار برنامه ریزی دیجیتال فایل‌های DICOM را از داده‌های CBCT وارد می‌کند و از آن‌ها به عنوان پارامترهایی برای ترسیم کلی راهنما به کمک رایانه (CAD - Computer-Aided Design) استفاده می‌کند. در مدل سازی راهنماها، نرم افزار برنامه ریزی دیجیتال باید فایل DICOM را با فایل دیجیتال مدل قوس بیمار در قالب STL (Standard Tessellation Language) همگام سازی کند (۲۹).

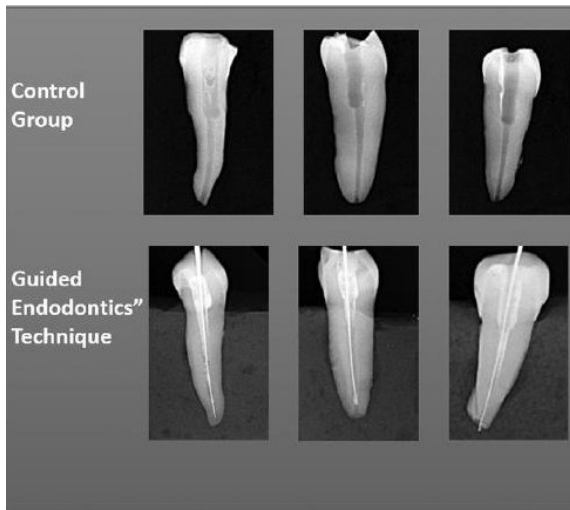
ساخت راهنمای سه بعدی برای درمان ریشه

فناوری چاپ سه بعدی (تکنیک استریولیتوگرافی) امکان تولید راهنماهای درمان ریشه را فراهم می‌کند. طراحی سه بعدی راهنما توسط نرم افزار برنامه ریزی دیجیتال با فرمت STL انجام می‌شود. قبل از چاپ سه بعدی، نرم افزار فایل STL راهنما را به دنباله‌ای از لایه‌ها یا برش‌های متعدد تبدیل کند. هرچه ضخامت برش‌ها کمتر باشد، قابلیت اطمینان راهنمای چاپی بیشتر است. از سوی دیگر، زمان بیشتری در فرآیند چاپ صرف خواهد شد. در حال حاضر، راهنماهای درمان ریشه در رزین مایع لایت کیور با فناوری پردازش نور مستقیم (DLP - Direct Light Processing) به دلیل نسبت هزینه و فایده بهتر چاپ می‌شوند (مقصود از چاپ همان پرینت سه بعدی راهنمای اکسس است) (۲۹). شرکت‌های تجاری مختلفی سعی در توسعه نرم افزارهای به روز برای ساخت راهنما چه در عرصه جراحی‌های دهان و چه در عرصه درمان ریشه دندان دارند. یکی از رایج‌ترین نرم افزارهای مورد استفاده در سه بعدی سازی و ساخت راهنماهای دندان‌های نرم افزار coDiagnostiX است (۳۰-۳۲).

کاربردهای بالینی

گاید اندودنتیکس که کمکی برای اندودنتیست‌ها در نظر گرفته می‌شود، اندیکاسیون‌های بالینی متفاوتی دارد که عبارتند از (۳۳):

سرعت در حذف MTA و مشکلات کمتری در حذف آن در مقایسه با دسترسی معمولی ریشه می‌شود. تکنیک هدایت استاتیک مقاومت دندان در برابر شکستگی را در مقایسه با گروه کنترل بیشتر حفظ می‌کند. شکست غیرقابل ترمیم در گروه کنترل بیشتر از گروه دسترسی SG رخ داد (۳۷) (شکل ۲).



شکل ۲- مقایسه فرایند سنتی حذف MTA (گروه کنترل) و Static Guided endodontics جهت این پرسه. در گروه کنترل مقادیر زیادی از بافت سالم دندان حذف شد. (برگرفته از: Effectiveness of the static-guided endodontic technique for accessing the root canal through MTA and its effect on fracture strength نویسنده: Afzal Ali)

• خارج سازی فایبر پست

خروج فایبر پست حتی با میکروسکوپ دندانپزشکی نیز چالش برانگیز است. تکنیک‌های سنتی ممکن است ساختار باقی مانده دندان را از بین ببرند و دندان را ضعیف کنند. ابزارهای چرخشی نیکل-تیتانیوم می‌توانند منجر به شروع ترک آپیکال در هنگام خارج سازی یک فایبر پست شوند، و حذف فایبر با نوک اولتراسونیک نیز می‌تواند مقاومت به شکستگی ریشه‌ها را کاهش دهد. شیوع بالایی از پرفوریشن یا انحرافات از محور ریشه برای همه انواع پست‌ها و فایبر پست‌ها مشاهده شده است (۳۸). ترکیبی از اسکن داخل دهانی همراه با یک راهنمای اولیه اندودنتیک یک گزینه امیدوارکننده است که اجرای آن ساده و ایمن می‌باشد و از کاهش ساختار ریشه‌ای، انتشار ترک، انحراف از محور ریشه و پرفوریشن جلوگیری می‌کند (۳۸) (شکل ۳).

ادعا شد که زمان درمان و از دست دادن بیش از حد ساختار دندان کاهش یافته و از خطر پرفوریشن جلوگیری می‌شود. علاوه بر این، استفاده از یک فرز دسترسی منفرد یا دو فرز دقت روش تهیه حفره را تضمین کرد. مطالعه برون تنی توسط Zehnder و همکاران (۸) نشان داد که دقت روش تهیه حفره با استفاده از راهنماهای مسیر سه بعدی بیشتر از ایمپلنت‌ها بود، زیرا فقط یک فرز استفاده شد.

همچنین امکان پذیر است به عنوان ابزار آموزشی برای دانشجویان تحصیلات تکمیلی برای ایجاد مهارت در مسیریابی این موانع در آزمایشگاه و کلینیک‌ها استفاده شود. با این حال، تحقیقات بیشتر جهت تعیین دقت آن و احتمال بروز ترک‌های عاجی مرتبط با استفاده از مته‌های ایمپلنت/ فرزهای دندانی کالیبره شده با عمق ضروری است. نمونه اولیه فرز با قطر کمتر و طول‌های مختلف در حال آزمایش است و به زودی تولید خواهند شد. این امکان دسترسی به کانال‌های کلسیفیه در دندان‌های بلندتر مانند نیش را فراهم می‌کند و از خطر سایش (wear) یا سوراخ شدن (perforation) شدید عاج در دندان‌های نازک‌تر مانند دندان‌های ثنایای فک پایین جلوگیری می‌کند.

کاهش تعداد رادیوگرافی‌ها با این روش نیز یک مزیت است و پرتوهای دریافتی بیمار در اسکن CBCT را جبران می‌کند. با این حال برای تأیید عدم انحراف فرز از مسیر خود، قویاً رادیوگرافی حین درمان در حداقل ۲ زاویه توصیه می‌شود.

توسعه اسکن‌های دهانی مزایایی را در دقت مدل‌ها به همراه دارد. اسکن مستقیم دهان (Direct oral scanning) یک کپی سریع‌تر و قابل اعتمادتر از دندان‌ها را ارائه می‌دهد، که برای موقعیت در مواردی که نیاز به حساسیت بالایی دارد، با اهمیت است. با این حال، حتی زمانی که اسکن مستقیم دهانی امکان پذیر نباشد، این تکنیک همچنان قابل انجام است (۳۵).

استفاده از گاید اندودنتیکس امکان حفظ مقدار قابل توجهی از ساختار دندان را فراهم می‌کند. با این وجود، این مزیت باید در برابر دوز بالاتر اشعه دریافتی، خطر بیشتر پرفوریشن، هزینه‌های بالاتر، دبریدمان و تجسم دشوارتر پالپ چمبر و کانال ریشه به تعادل برسد (۳۶).

• دسترسی به کانال ریشه در حضور MTA

تکنیک اندودنتیکس با هدایت استاتیک (SG) منجر به افزایش

• درمان مجدد (Retreatment)

در بررسی که در سال ۲۰۲۰ توسط Moreira و همکاران (۳۹) انجام شد، درمان اندودنتیکس غیر جراحی هدایت شده به عنوان درمان انتخابی برای دندان‌هایی که نیازمند درمان مجدد هستند در نظر گرفته شد. در این گزارش مورد دندان مورد نظر دچار PCO و file fracture و نزدیکی ضایعه اپیکال شده بود و مسیر glide path کانال مسدود شده بود. احتمالاً عمل مکانیکی فرز باعث جا به جایی فایل شکسته می‌شود. به نظر می‌رسد این تکنیک مخصوصاً برای کانال‌های کلسیفیه، سریع، در دسترس و بدون خطا می‌باشد. با این وجود برای ارزیابی توانایی درمان گاید اندودنتیکس در خارج سازی فایل‌های شکسته نیاز به بررسی بیشتر وجود دارد.

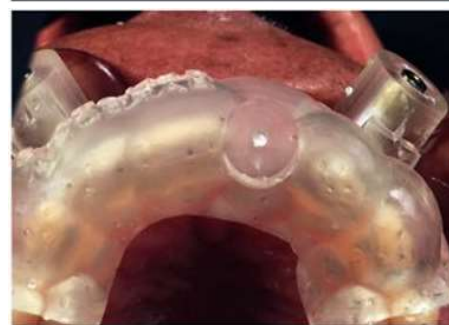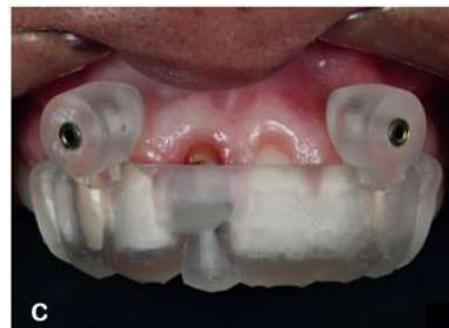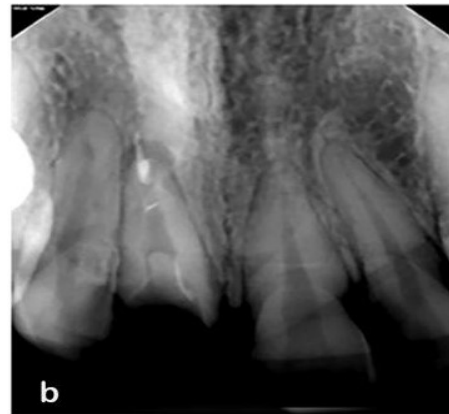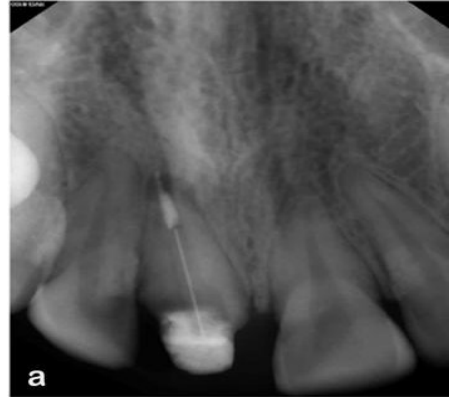ب- درمان جراحی اندودنتیکس هدایت شده (Guided Surgical Endodontics)

• جراحی در مجاورت ساختارهای حیاتی

در مطالعه‌ای که توسط Pinsky و همکاران (۴۰) انجام شد، نشان داده شد که جراحی free hand در مقایسه با جراحی هدایت شده، منجر به استئوتومی بزرگتر و انحراف قابل توجهی در حین انجام اپیکوتومی شده است. در یک سناریوی شبیه سازی شده جراحی آزمایشگاهی، TEMS (Targeted Endodontics MicroSurgery) نشان داده شد که تکمیل کارآمد (efficient completion) استئوتومی و رزکسیون ریشه در مقایسه با جراحی سنتی با حجم برداشت ریشه و زاویه بول مناسب‌تری فراهم می‌شود. این رویکرد سطح اطمینان پزشک را افزایش می‌دهد و در عین حال خطرات آسیب ناخواسته به ساختارهای آناتومیک حیاتی را کاهش می‌دهد و آن‌ها را قادر می‌سازد تا درمان مناسب را با بهبود قابل پیش‌بینی تر و خطر کمتر عوارض جانبی ایاتروژنیک برای بیماران خود ارائه دهند (۴۱).

• Root resection و Osteotomy

راهنماهای جراحی پرینت سه بعدی را می‌توان برای جراحی‌های پیچیده اندودنتیکس که محدودیت‌هایی در تعیین محل استئوتومی (determining the osteotomy site) و سطح برداشتن ریشه



شکل ۳- فرآیند حذف فایبر پست به صورت هدایت شده. (a) رادیوگرافی قبل درمان و حضور ضایعه اپیکال. (b) رادیوگرافی پایان درمان و حذف کامل فایبر پست. (c) یک نمونه راهنمای درمان اندودنتیکس جهت حذف فایبر پست از نمای فرونتال و اکلوزال (برگرفته از: A Three-dimensional endodontic guide for adhesive fiber post removal)

(Lucas Moreira Maia: dental technique نویسنده)

زیرا اندازه و کسل بزرگتر از این مقدار است. در این موارد و هنگام درمان دندان‌های تک ریشه، مسیر را می‌توان از طریق مرکز ریشه، همانطور که در نمای آگزینال دیده می‌شود، تعیین کرد. از آنجایی که کانال ریشه دندان‌های تک ریشه در مرکز ریشه قرار می‌گیرد، مشخص کردن محیط ریشه ممکن است برای تخمین محل قرار گرفتن کانال احتمالی کافی باشد. تصویر به دست آمده باید امکان ارزیابی اپکس و اطراف آن را فراهم کند، اما باید در نظر داشت که با بهبود وضوح فضایی با کاهش اندازه و کسل، دوز تابش افزایش می‌یابد (۴۳).

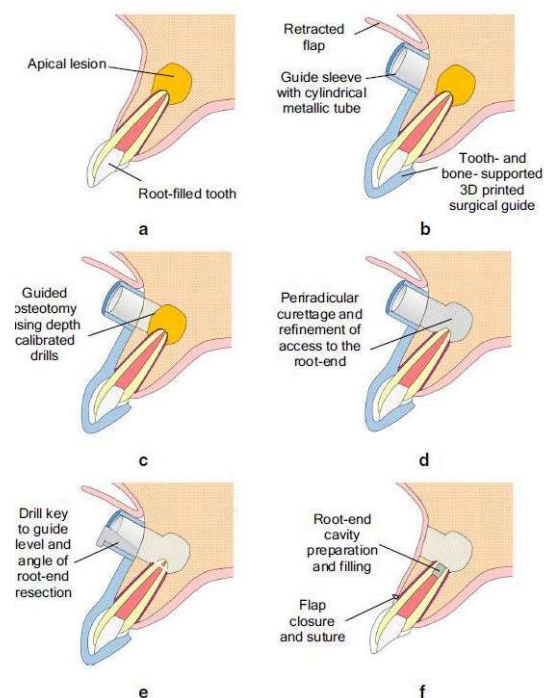
محدودیت دیگر در مورد تکنیک تصویربرداری این است که در بسیاری از موارد از رادیوگرافی داخل دهانی در حین کار استفاده می‌شود. با توجه به ماهیت دو بعدی تصویر، انحراف حفره دسترسی ممکن است از نظر موقعیت باکو-لینگوالی آن دست کم گرفته شود (۴۲). Tavares و همکاران (۳۵) توصیه می‌کند حداقل دو عکس رادیوگرافی با زاویه‌های مختلف انجام شود تا اطمینان حاصل شود که فرز از محور کانال منحرف نمی‌شود. بنابراین استفاده از CBCT با توجه به افزایش میزان radiation نیاز به توجه دارد (۴۴). دوز اضافی و هزینه مربوط به استفاده از CBCT را می‌توان با خطر کمتر خطاهای ایاتروژنیک حین کار توجه کرد (۴۵).

باید توجه داشت که این تکنیک به کانال‌های مستقیم محدود می‌شود (۴۶). از آنجایی که فرز مورد استفاده مستقیم است و قابل تغییر شکل نیست، باید فقط در قسمت مستقیم کانال و قبل از انحنای کانال استفاده شود (۴۷، ۴۵). با این حال، می‌توان این تکنیک را در مولرهای با کرو کانال بیشتر هم به کاربرد (۴۸، ۴۷) زیرا اکثر انحناها در یک سوم آپیکال هستند (۴۹)، در حالی که کلسیفیکاسیون‌ها ابتدا از یک سوم کروئال شروع می‌شوند و به صورت آپیکالی گسترش می‌یابند که امکان دسترسی به کانال را در قسمت مستقیم آن فراهم می‌کند (۴۷). با این حال، در مواردی که انحنای کانال مانع از دسترسی ایمن به ناحیه مورد نظر می‌شود، جراحی اپیکال اندیکاسیون دارد (۴۷، ۴۶، ۳۵).

لازم به ذکر است که کاهش باز شدن دهان می‌تواند برای اجرای این تکنیک در ناحیه خلفی محدودیت ایجاد کند (۵۱، ۴۷، ۴۵). نه تنها فضا می‌تواند یک محدودیت باشد، بلکه باید ضخامت ریشه را نیز در نظر گرفت مانند دندان‌های ثنایای فک پایین با ریشه‌های کوچک‌تر در مقایسه با سانتال فک بالا (۴۶). در این موارد استفاده از فرزهای نازک‌تر

(level of root resection) وجود دارد، یا برای توسعه مهارت‌ها در یک محیط آموزشی، تطبیق داد (۳۴) (شکل ۴).

مزایای بالقوه درمان جراحی اندودنتیکس هدایت شده شامل کوتاه شدن زمان عمل، بهبود دقت و کاهش ناراحتی بعد از درمان است (۳۴).



شکل ۴- درمان جراحی اندودنتیکس هدایت شده به کمک گاید جراحی ۳ بعدی جهت اطمینان از فرآیند استوتومی و قطع انتهای ریشه. (a) یک دندان درمان ریشه شده که نیازمند مداخله جراحی می‌باشد. (b) فلپ بلند شد و کنار زده شد، از یک راهنمای ۳ بعدی ساپورت شونده توسط دندان‌ها و استخوان برای جهت یابی مسیر استوتومی استفاده شد. (c) حذف هدایت شده استخوان کورتیکال توسط فرزهایی که با عمق کالیبره شده اند و داخل تیوب استوانه‌ای فلزی guide sleeve قرار گرفته‌اند و در هنگام دریلینگ به صورت Parallel می‌باشند. (d) حذف بافت اطراف ریشه‌ای ملتهب / عفونی و نمایان شده انتهای ریشه. (e) قرار دهی دریل داخل guide sleeve و حذف انتهای ریشه توسط دریل‌های کالیبره شده با عمق. (f) بستن و بخیه کردن فلپ بعد از آماده سازی و پر کردن حفره انتهای ریشه. (برگرفته از: 3D virtual planning and 3D printing in 3D imaging, 3D printing and 3D virtual planning in

(Pratik Shah: نویسنده endodontics)

محدودیت‌های درمانی

یکی از محدودیت‌ها برای تهیه حفره دسترسی در گاید اندودنتیکس این است که وضوح فضایی CBCT همیشه اجازه تجسم درست کانال را نمی‌دهد (۴۲). تنوع گسترده‌ای از دستگاه‌های CBCT مورد استفاده در مطالعات وجود دارد و اندازه و کسل همیشه مشخص و دقیق نیست. کانال بعضی دندان‌ها به علت قطر کوچک تصاویر CBCT دیده نمی‌شود

ضروری هستند (۴۵،۵۰).

پس از دریافت فایل‌های DICOM و STL، راهنمای درمان ریشه توسط مراکز برنامه ریزی دیجیتال (Planning Center) یا متخصصان آموزش دیده و با استفاده از نرم افزارهای اختصاصی تعیین می‌شود. گاهی اوقات ممکن است تکنیک گاید اندودنتیکس در مرحله برنامه ریزی به دلیل کمبود فضا در آن ناحیه قوس فکی، کنتراست‌دیکاسیون داشته باشد. علاوه بر ابعاد طول و قطر برش با فرز، جهت و ناحیه مورد استفاده فرز باید به دقت برنامه ریزی شود. از مسیرهایی که باعث آسیب به ساختارهای آناتومیک حیاتی و کاهش طول عمر دندان می‌شوند مانند لبه انسیزال، برجستگی‌های مینایی و نوک کاسپ‌ها، باید اجتناب شود. هنگامی که طول تراش و برنامه ریزی مسیر مشخص شد، تخمین ضخامت بافت دندان پس از انجام روش هدایت شده ضروری است. دریلینگ (تراش عاج) در فاصله کمتر از ۱ میلی متر از سطح خارجی ریشه محدود می‌شود تا از حوادثی مانند سوراخ شدن دندان جلوگیری شود. اگرچه تراش هدایت شده قابل پیش‌بینی است، اما میانگین انحرافات انتهایی فرز تا یک سوم آپیکال کانال ریشه حدود ۰/۴ میلی متری در نظر گرفته می‌شود. انحرافات با برنامه ریزی دقیق و چاپ راهنما به حداقل می‌رسد. هرچه سطح اکلوزال دندان‌ها تطابق دقیق‌تری با راهنما داشته باشد، پایداری راهنما بیشتر و خطر انحراف فرز در طول تراش کمتر می‌شود. پنجره‌های بازرسی (Inspection windows) در بخش‌های مختلف راهنما برای تأیید سازگاری در مراحل درمانی برنامه ریزی شده است (۸).

موقعیت‌های بالینی نامطلوب برای ثبات راهنماها نیازمند شرایطی است که حرکت آن‌ها را محدود می‌کند. به عنوان مثال، راهنماهایی که توسط تعداد کمتری از دندان‌ها پشتیبانی می‌شوند یا عدم وجود دندان در مجاورت ناحیه درمان، عوامل نامطلوبی برای پایداری هستند. در این مواقع باید تثبیت راهنما را با پین‌های ثابت کننده برنامه ریزی کنیم. استفاده از حلقه‌های فلزی نیز از ویژگی‌هایی است که به پایداری سایش (دریلینگ) هدایت شده کمک می‌کند. با توجه به مسیر برنامه ریزی شده، حلقه فلزی می‌تواند حرکت فرز را در جهت خطی در جهت کروئو اپیکال محدود کند (۸).

پس از تکمیل پروژه راهنمای درمان ریشه، یک گزارش برنامه ریزی مجازی دقیق باید برای تجزیه و تحلیل و تأیید به دندانپزشک مسئول ارسال شود. تنها پس از تأیید، فایل STL طرح راهنما برای پرینت سه

این نگرانی که نیروهای ایجاد شده توسط نوک فرز می‌توانند ترک‌هایی را روی سطح دندان ایجاد کنند، هنوز پا برجاست (۳۵،۴۶،۵۰). همچنین گرمای بیش از حد ایجاد شده می‌تواند برای لیگامان پرپودنتال و استخوان آلوئولار مضر باشد (۵۲). بنابراین خنک سازی در هنگام استفاده از راهنما از اهمیت بالایی برخوردار است. با این حال، فراهم کردن فضای کافی برای عبور محلول‌های شست و شو دهنده به استخوان آلوئول و حفره دسترسی ممکن است همیشه امکان پذیر نباشد زیرا ممکن است دقت راهنما را به خطر بیندازد.

زمان صرف شده برای تهیه راهنما در چندین مطالعه مورد بحث قرار گرفته است (۷،۸،۱۱،۳۵،۴۵،۴۶،۵۰،۵۱،۵۳،۵۴). مطالعه‌ای گزارش داد که میانگین زمان صرف شده شامل قالب گیری دیجیتالی داخل دهانی و طراحی الگو به طور متوسط ۹/۴ دقیقه (از ۷ تا ۱۲/۸ دقیقه) طول می‌کشد (۵۰). مطالعه‌ای دیگر میانگین مدت درمان در هنگام استفاده از راهنما ۱۱/۳ دقیقه و در عدم استفاده از راهنما ۲۱/۸ دقیقه گزارش کرد (۱۱). علاوه بر این، تهیه حفره دسترسی با استفاده از راهنما به طور متوسط تنها ۳۰ ثانیه (از ۹ تا ۲۰۸ ثانیه) نیاز داشت. این پروسه اگرچه ممکن است زمان‌بر به نظر برسد، اما chairside operating time از دست دادن بیش از حد ساختار دندان کاهش می‌یابد و از خطر آسیب‌های ایاتروژنیک اجتناب می‌شود (۷،۱۱،۴۵،۴۶،۵۰،۵۱،۵۳،۵۴).

مراحل درمان ریشه به صورت گاید اندودنتیکس

۱- مرحله آزمایشگاهی برای تولید راهنمای درمان ریشه که در آن اکثر فرایندها در غیاب بیمار و با کمک ابزار دیجیتال انجام می‌شود.

۲- مرحله بالینی کاربرد راهنما در پروسه درمان فرآیند Guided Endodontic از همان توالی فرآیندهای انجام شده برای روش‌های جراحی هدایت شده در قرار دادن ایمپلنت پیروی می‌کند. پس از ارزیابی اندیکاسیون استفاده از تکنیک راهنمای ریشه، متخصص باید رادیوگرافی CBCT برای بیمار تجویز کند و از ناحیه‌ای که قرار است به صورت هدایت شده درمان شود و قوس فک مقابل بیمار قالب گیری دیجیتال (CAD/CAM) انجام دهد تا یک مدل دیجیتالی به دست آید. تصاویر CBCT در فرمت DICOM و تصاویر قالب گیری دیجیتال در فرمت STL ذخیره می‌شوند (۸،۵۰).

چشمی، وجود یا عدم وجود حلقه فلزی باید از طریق گزارش نهایی تأیید شود (۸،۳۵).

پس از تأیید کیفیت راهنمای چاپی، آزمایش راهنما در دهان انجام می‌شود تا سازگاری و پایداری کامل آن تأیید شود. می‌توان برنامه ریزی را برای راهنماهایی با تکیه گاه روی دندان‌های مجاور یا راهنماهایی با تکیه گاه روی دندان‌های مجاور و ثابت در استخوان انجام داد. با این حال، صرف نظر از امکان انتخاب تکیه گاه استخوانی، پنجره‌های بازرسی بصری یک شاخص اساسی برای سازگاری کامل راهنما هستند. آن‌ها نشان می‌دهند که برنامه ریزی و چاپ به درستی انجام شده است (۸،۳۵). در حال حاضر، اندودنتیکس از ابزارها و نرم افزارها برای برنامه ریزی جراحی هدایت شده برای ایمپلنت استفاده می‌کند و بنابراین، فرز مورد استفاده برای اکثر روش‌های هدایت شده ۱/۳ میلی متر قطر دارد. متأسفانه این دریل‌ها قدرت حذف مینا را ندارد. بنابراین، لازم است که قبل از استفاده با فرزهای الماسی کمی از مینای دندان تراشیده شود و سپس آن نقطه ساییده شده علامت گذاری شود. برای انجام رویکرد درمان ریشه هدایت شده یک موتور الکتریکی در چرخش پیوسته با سرعت تنظیم شده در ۸۰۰ RPM و گشتاور ۴ Ncm مورد نیاز است (۸،۳۵).

نگاهی به آینده

برای آینده، کاهش سایز سیستم‌ها برای مدیریت بهتر بیمار مطلوب خواهد بود. علاوه بر این، همه سیستم‌ها باید امکان برنامه ریزی دیجیتال markerهای مورد نیاز را داشته باشند تا در صورت وجود اسکن (بدون نشانگر) از انجام اسکن CBCT مجدد جلوگیری شود. البته بهتر است که اصلاً به هیچ نشانگری نیاز نباشد و سیستم بتواند خود را با ساختارهای آناتومیک موجود جهت یابی کند. Augmented reality navigation (AR) ممکن است گام بعدی به سمت ساده سازی و بهبود تجربه اپراتور با dynamic navigation باشد. رویکرد AR تصاویری مانند کلیشه‌های رادیوگرافی و مسیرهای نوگیشن را با نمایی از میدان عمل در یک نمایشگر یا میکروسکوپ اختصاصی نمایش می‌دهد. بنابراین، اپراتور می‌تواند به طور همزمان میدان عملیاتی و تصاویر نوگیشن سه بعدی را بدون نیاز به نگاه کردن به صفحه نمایش، ببیند (۵۵).

بعدی ارسال می‌شود. در نهایت، راهنماهای ریشه روی رزین‌هایی چاپ می‌شوند که قابلیت اتوکلاو دارند (۸).

طراحی مجازی مسیر دریلینگ

دندان‌ها با سیستم قالب گیری دیجیتال (Sirona Dental Systems, CEREC) اسکن سطحی می‌شوند. مدل‌های اسکن شده با تصویر CBCT ادغام می‌شوند. با استفاده از نرم افزارهای خاص مثل (Galaxis/Galileos Implant, Sirona Dental Systems) یک مسیر دریل با قطر ۱ تا ۱/۲ میلی متر از یک مرجع اکلوژالی به نقطه هدف اپیکال روی دندان در قسمت عمده عاج قرار می‌گیرد بر روی کامپیوتر طراحی می‌شود و به موجب آن یک تصویر ادغام شده شامل حجم سه بعدی دندان و مسیر مته مجازی ایجاد می‌شود. یک ریل راهنما (Guided rail) شامل Metal sleeve است. Sleeve، فرز را به داخل دندان هدایت می‌کند. برای به دست آوردن پایداری مناسب، دندان‌های مجاور در طرح ریل راهنما گنجانده می‌شوند. راهنما روی دندان‌ها قرار داده می‌شود و از طریق sleeve، نقطه ورود فرز با رزین رنگ آمیزی شده مشخص می‌شود. برای حذف مینای دندان از فرز پر سرعت استفاده می‌شود تا عاج در معرض دید گیرد (۸،۳۵).

فرز توسط sleeve هدایت می‌شود تا به ناحیه اپیکال کانال ریشه برسد. رسیدن فرز به استاپ مکانیکال انتهای Sleeve نشانگر دستیابی به ناحیه هدف است. توصیه می‌شود از یک لوبریکانت در حین کار برای کاهش اصطکاک استفاده شود. فرآیند شست و شو باید پیوسته باشد و به درون راهنما انجام شود. در هر پیشرفت ۳ میلی متری، فضای داخلی راهنما و انتهای فرز شسته می‌شود و تمام عاج تراشیده شده حذف می‌گردد. به محض تماس فرز با پایه رینگ، دسترسی هدایت شده به پایان می‌رسد و باید مرحله بعدی که تعیین موقعیت کانال کلسیفیه شده با فایل‌های کوچک است، انجام شود (۸،۳۵).

راهنماهای درمان ریشه در مراکز برنامه ریزی دیجیتال طراحی و چاپ می‌شوند و آماده استفاده در اختیار پزشک قرار می‌گیرند. با این حال، متخصص درمان ریشه علاوه بر شرکت در برنامه ریزی ساخت راهنما، مسئول بررسی جنبه‌های مختلفی است که ممکن است با نتیجه نهایی درمان تداخل داشته باشد. بنابراین، اعوجاج یا خرابی‌های احتمالی در چاپ راهنما، خرابی‌های احتمالی شامل موقعیت نادرست پنجره‌های بازرسی

نتیجه گیری

کانال‌های کلسیفیه به نظر می‌رسد. به ویژه تکنیک دینامیک هنوز پتانسیل زیادی برای توسعه بیشتر دارد. با این حال، مطالعات بالینی با کیفیت بالا در مورد نوبیگشن استاتیک و دینامیک مورد نیاز است.

گاید اندودنتیکس با استفاده از dynamic navigation و static navigation روشی ایمن و کم‌تهاجمی برای تشخیص

References

- 1- Buchgreitz J, Buchgreitz M, Bjørndal L. Guided endodontics modified for treating molars by using an intracoronar guide technique. *J Endod.* 2019;45(6):818-23.
- 2- Moreno-Rabié C, Torres A, Lambrechts P, Jacobs R. Clinical applications, accuracy and limitations of guided endodontics: a systematic review. *Int Endod J.* 2020;53(2):214-31.
- 3- Fan Y, Glickman GN, Umorin M, Nair MK, Jalali P. A novel prefabricated grid for guided endodontic microsurgery. *J Endod.* 2019;45(5):606-10.
- 4- Byun C, Kim C, Cho S, Baek SH, Kim G, Kim SG, et al. Endodontic treatment of an anomalous anterior tooth with the aid of a 3-dimensional printed physical tooth model. *J Endod.* 2015;41(6):961-5.
- 5- Macho ÁZ, Ferreiroa A, Rico-Romano C, Alonso-Ezpeleta LÓ, Mena-Álvarez J. Diagnosis and endodontic treatment of type II dens invaginatus by using cone-beam computed tomography and splint guides for cavity access: a case report. *J Am Dent Assoc.* 2015;146(4):266-70.
- 6- Buchgreitz J, Buchgreitz M, Mortensen D, Bjørndal L. Guided access cavity preparation using cone-beam computed tomography and optical surface scans—an ex vivo study. *Int Endod J.* 2016;49(8):790-5.
- 7- Van Der Meer WJ, Vissink A, Ng YL, Gulabivala K. 3D Computer aided treatment planning in endodontics. *J Endod.* 2016;45:67-72.
- 8- Zehnder M, Connert T, Weiger R, Krastl G, Kühl S. Guided endodontics: accuracy of a novel method for guided access cavity preparation and root canal location. *Int Endod J.* 2016;49(10):966-72.
- 9- Chong BS, Dhesi M, Makdissi J. Computer-aided dynamic navigation: a novel method for guided endodontics. *Quintessence Int.* 2019;50(3):196-202.
- 10- Nayak A, Jain PK, Kankar PK, Jain N. Computer-aided design-based guided endodontic: A novel approach for root canal access cavity preparation. *Proc Inst Mech Eng H.* 2018;232(8):787-95.
- 11- Connert T, Krug R, Eggmann F, Emsermann I, ElAyouti A, Weiger R, et al. Guided endodontics versus conventional access cavity preparation: a comparative study on substance loss using 3-dimensional-printed teeth. *J Endod.* 2019;45(3):327-31.
- 12- Torres A, Lerut K, Lambrechts P, Jacobs R. Guided endodontics: use of a sleeveless guide system on an upper premolar with pulp canal obliteration and apical periodontitis. *J Endod.* 2021;47(1):133-9.
- 13- Jain SD, Saunders MW, Carrico CK, Jadhav A, Deeb JG, Myers GL. Dynamically navigated versus freehand access cavity preparation: a comparative study on substance loss using simulated calcified canals. *J Endod.* 2020;46(11):1745-51.
- 14- Stefanelli LV, DeGroot BS, Lipton DI, Mandelaris GA. Accuracy of a Dynamic Dental Implant Navigation System in a Private Practice. *Int J Oral Maxillofac Implants.* 2019;34(1):205-13.
- 15- Block MS, Emery RW. Static or dynamic navigation for implant placement-choosing the method of guidance. *J Oral Maxillofac Surg.* 2016;74(2):269-77.
- 16- Block MS, Emery RW, Cullum DR, Sheikh A. Implant placement is more accurate using dynamic navigation. *J Oral Maxillofac Surg.* 2017;75(7):1377-86.
- 17- Chen C-K, Yuh D-Y, Huang R-Y, Fu E, Tsai C-F, Chiang C-Y. Accuracy of Implant Placement with a Navigation System, a Laboratory Guide, and Freehand Drilling. *Int J Oral Maxillofac Implants.* 2018;33(6):1213-8.
- 18- Dianat O, Gupta S, Price JB, Mostoufi B. Guided endodontic access in a maxillary molar using a dynamic navigation system. *J Endod.* 2021;47(4):658-62.
- 19- Dianat O, Nosrat A, Tordik PA, Aldahmash SA, Romberg E, Price JB, et al. Accuracy and efficiency of a dynamic navigation system for locating calcified canals. *J Endod.* 2020;46(11):1719-25.
- 20- Buchanan LS. Dynamic CT-Guided Endodontic Access Procedures. *Dent Edu Lab.* 2018.
- 21- Nahmias Y. Dynamic endodontic navigation: a case report. *Oral Health.* 2019;109:45-56.
- 22- Connert T, Leontiev W, Dagassan-Berndt D, Kühl S, ElAyouti A, Krug R, et al. Real-time guided endodontics with a miniaturized dynamic navigation system versus conventional freehand endodontic access cavity preparation: substance loss and procedure time. *J Endod.* 2021;47(10):1651-6.
- 23- Gambarini G, Galli M, Morese A, Stefanelli LV, Abduljabbar F, Giovarruscio M, et al. Precision of dynamic navigation to perform endodontic ultraconservative access cavities: a preliminary in vitro analysis. *J Endod.* 2020;46(9):1286-90.
- 24- Estrela C, Holland R, Estrela CRdA, Alencar AHG, Sousa-Neto MD, Pécora JD. Characterization of successful root canal treatment. *Braz Dent J.* 2014;25:3-11.
- 25- Bueno MR, Estrela C, Granjeiro JM, Estrela MRdA, Azevedo BC, Diogenes A. Cone-beam computed tomography cinematic rendering: clinical, teaching and research applications. *Braz Oral Res.* 2021;35:e024.
- 26- Bueno MR, Estrela C, Azevedo BC, Diogenes A. Development of a new cone-beam computed tomography software for endodontic diagnosis. *Braz Dent J.* 2018;29(6):517-29.
- 27- Mazzi-Chaves JF, Camargo RV, Borges AF, Silva RG, Pauwels R, Silva-Sousa YTC, et al. Cone-Beam Computed Tomography in Endodontics-State of the Art. *Curr Oral Health Rep.* 8, 9-22 (2021).

- 28- Bueno M, Estrela C. Impact of a new cone beam computed tomography software on clinical decision-making in Endodontics. *Dental Press Endod.* 2019;9:20-8.
- 29- Alauddin MS, Baharuddin AS, Mohd Ghazali MI. The Modern and Digital Transformation of Oral Health Care: A Mini Review. *Healthcare (Basel).* 2021;25;9(2):118.
- 30- Loureiro MAZ, Silva JA, Chaves GS, Capeletti LR, Estrela C, Decurcio DA. Guided endodontics: The impact of new technologies on complex case solution. *Aust Endod J.* 2021;47(3):664-71.
- 31- Park M-E, Shin S-Y. Three-dimensional comparative study on the accuracy and reproducibility of dental casts fabricated by 3D printers. *J Prosthet Dent.* 2018;119(5):861. e1-e7.
- 32- Krastl G, Krug R, Zehnder M, Weiger R, Kühl S, Connert T. Guided Endodontics: Einführung eines neuen Therapieverfahrens für obliterierte Zähne mit apikaler Parodontitis. *Endodontie.* 2016;25(2):207-11.
- 33- Decurcio DA, Bueno MR, Silva JA, Loureiro MAZ, Damião Sousa-Neto M, Estrela C. Digital Planning on Guided Endodontics Technology. *Braz Dent J.* 2021;32(5):23-33.
- 34- Shah P, Chong BS. 3D imaging, 3D printing and 3D virtual planning in endodontics. *Clin Oral Investig.* 2018;22(2):641-54.
- 35- Tavares WLF, Viana ACD, de Carvalho Machado V, Henriques LCF, Sobrinho APR. Guided endodontic access of calcified anterior teeth. *J Endod.* 2018;44(7):1195-9.
- 36- Kostunov J, Rammelsberg P, Klotz A-L, Zenthöfer A, Schwindling FS. Minimization of Tooth Substance Removal in Normally Calcified Teeth Using Guided Endodontics: An In Vitro Pilot Study. *J Endod.* 2021;47(2):286-90.
- 37- Ali A, Arslan H. Effectiveness of the static-guided endodontic technique for accessing the root canal through MTA and its effect on fracture strength. *Clin Oral Investig.* 2021;25(4):1989-95.
- 38- Maia LM, Júnior GM, de Castro Albuquerque R, de Carvalho Machado V, da Silva NRFA, Hauss DD, et al. Three-dimensional endodontic guide for adhesive fiber post removal: A dental technique. *J Prosthet Dent.* 2019;121(3):387-90.
- 39- Moreira ML, Toubes KM, Júnior GM, Tonelli SQ, Carvalho MVd, Silveira FF, et al. Guided endodontics in nonsurgical retreatment of a mandibular first molar: a new approach and case report. *Iran Endod J.* 2020;15(2):111-6.
- 40- Pinsky HM, Champlébox G, Sarment DP. Periapical surgery using CAD/CAM guidance: preclinical results. *J Endod.* 2007;33(2):148-51.
- 41- Benjamin G, Ather A, Bueno MR, Estrela C, Diogenes A. Preserving the neurovascular bundle in targeted endodontic microsurgery: a case series. *J Endod.* 2021;47(3):509-19.
- 42- Buchgreitz J, Buchgreitz M, Bjørndal L. Guided root canal preparation using cone beam computed tomography and optical surface scans—an observational study of pulp space obliteration and drill path depth in 50 patients. *Int Endod J.* 2019;52(5):559-68.
- 43- Patel S, Durack C, Abella F, Shemesh H, Roig M, Lemberg K. Cone beam computed tomography in endodontics—a review. *Int Endod J.* 2015;48(1):3-15.
- 44- Patel S, Brown J, Semper M, Abella F, Mannocci F. European Society of Endodontology position statement: Use of cone beam computed tomography in Endodontics: European Society of Endodontology (ESE) developed by. *Int Endod J.* 2019;52(12):1675-8.
- 45- Connert T, Zehnder M, Amato M, Weiger R, Kühl S, Krastl G. Microguided Endodontics: a method to achieve minimally invasive access cavity preparation and root canal location in mandibular incisors using a novel computer-guided technique. *Int Endod J.* 2018;51(2):247-55.
- 46- Krastl G, Zehnder MS, Connert T, Weiger R, Kühl S. Guided endodontics: a novel treatment approach for teeth with pulp canal calcification and apical pathology. *Dent Traumatol.* 2016;32(3):240-6.
- 47- Lara-Mendes ST, Camila de Freitas MB, Machado VC, Santa-Rosa CC. A new approach for minimally invasive access to severely calcified anterior teeth using the guided endodontics technique. *J Endod.* 2018;44(10):1578-82.
- 48- Shi X, Zhao S, Wang W, Jiang Q, Yang X. Novel navigation technique for the endodontic treatment of a molar with pulp canal calcification and apical pathology. *Aust Endod J.* 2018;44(1):66-70.
- 49- Lee J-K, Ha B-H, Choi J-H, Heo S-M, Perinpanayagam H. Quantitative three-dimensional analysis of root canal curvature in maxillary first molars using micro-computed tomography. *J Endod.* 2006;32(10):941-5.
- 50- Connert T, Zehnder MS, Weiger R, Kühl S, Krastl G. Microguided endodontics: accuracy of a miniaturized technique for apically extended access cavity preparation in anterior teeth. *J Endod.* 2017;43(5):787-90.
- 51- Torres A, Shaheen E, Lambrechts P, Politis C, Jacobs R. Microguided Endodontics: a case report of a maxillary lateral incisor with pulp canal obliteration and apical periodontitis. *Int Endod J.* 2019;52(4):540-9.
- 52- Saunders E, Saunders W. The heat generated on the external root surface during post space preparation. *Int Endod J.* 1989;22(4):169-73.
- 53- Ye S, Zhao S, Wang W, Jiang Q, Yang X. A novel method for periapical microsurgery with the aid of 3D technology: a case report. *BMC Oral Health.* 2018;18(1):1-7.
- 54- Ahn S-Y, Kim N-H, Kim S, Karabucak B, Kim E. Computer-aided design/computer-aided manufacturing-guided endodontic surgery: guided osteotomy and apex localization in a mandibular molar with a thick buccal bone plate. *J Endod.* 2018;44(4):665-70.
- 55- Connert T, Weiger R, Krastl G. Present status and future directions - Guided endodontics. *Int Endod J.* 2022 Oct;55 Suppl 4 (Suppl 4):995-1002.