

## Nasopalatine duct cyst radiographic finding and its surgical management: A case report

Arash Sarrafzadeh<sup>1</sup>, Maryam Mohebiniya<sup>2</sup>, Soheila Jadidi<sup>3,\*</sup>

1- Assistant Professor, Department of Oral and Maxillofacial Surgery, School of Dentistry, Arak University of Medical, Arak, Iran

2- Assistant Professor, Department of Oral and Maxillofacial Radiology, School of Dentistry, Arak University of Medical, Arak, Iran

3- Student Research Committee, Arak University of Medical Sciences, Arak, Iran; Dental Student, School of Dentistry, Arak University of Medical Sciences, Arak, Iran

### Article Info

**Article type:**  
Case Report

#### Article History:

Received: 14 Mar 2023  
Accepted: 3 Aug 2023  
Published: 22 Aug 2023

#### Corresponding Author:

Soheila Jadidi

Student Research Committee, Arak  
University of Medical Sciences,  
Arak, Iran

(Email: s.jadidi.s@gmail.com)

### Abstract

**Background and Aims:** The incisive canal cyst also known as nasopalatine duct cyst (NPDC) is the most common developmental non odontogenic cyst and it is usually asymptomatic with a well corticated round, ovoid or in some cases unique heart shaped radiolucent radiographic finding. Its accurate diagnosis from odontogenic cysts, odontogenic tumor, and benign non-odontogenic tumors using clinical and radiographic findings leads to eradication of pathologic condition with minimum residual defects and patient discomfort. In this case report, the clinical and radiographic findings of a 60-year-old female with the chief complaint of swelling was reviewed. There were typical histologic and radiographic findings related to nasopalatine duct cyst. The surgical management is explained. Follow up visit showed satisfactory healing and no dehiscence. It could be suggested that heart shaped radiographic finding in 3-D reconstructed image in the maxillary midline would be a good predictor for NPDC.

**Keywords:** Nonodontogenic cyst, Hard palate, Cone-Beam computed tomography

Journal of Dental Medicine-Tehran University of Medical Sciences 2023;36:7

Cite this article as: Sarafzadeh A, Mohebiniya M, Jadidi S. Nasopalatine duct cyst radiographic finding and its surgical management: A case report. J Dent Med-TUMS. 2023;36:7.



## یافته رادیوگرافیک کیست مجرای نازوپالاتین و مدیریت جراحی آن: گزارش مورد

آرش صراف زاده<sup>۱</sup>، مریم محبی نیا<sup>۲</sup>، سهیلا جدیدی<sup>۳\*</sup>

۱- استادیار گروه آموزشی جراحی دهان، فک و صورت، دانشکده دندانپزشکی، دانشگاه علوم پزشکی اراک، اراک، ایران

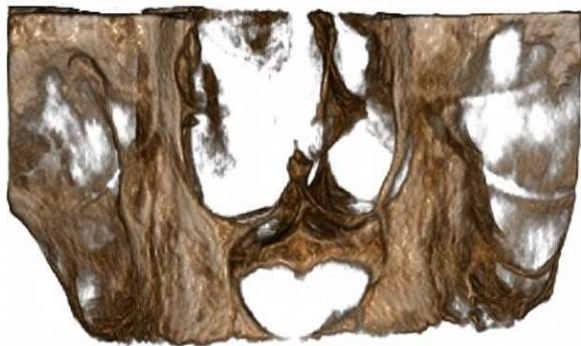۲- استادیار گروه آموزشی رادیولوژی دهان، فک و صورت، دانشکده دندانپزشکی، دانشگاه علوم پزشکی اراک، اراک، ایران

۳- کمیته تحقیقات دانشجویی، دانشگاه علوم پزشکی اراک، اراک، ایران؛ دانشجو دانشکده دندانپزشکی، دانشگاه علوم پزشکی اراک، اراک، ایران

اطلاعات مقاله	چکیده
<p><b>نوع مقاله:</b> گزارش مورد</p> <p>دریافت: ۱۴۰۱/۱۲/۲۳ پذیرش: ۱۴۰۲/۰۵/۱۲ انتشار: ۱۴۰۲/۰۵/۳۱</p> <p><b>نویسنده مسؤول:</b> سهیلا جدیدی</p> <p>کمیته تحقیقات دانشجویی، دانشگاه علوم پزشکی اراک، اراک، ایران</p> <p>(Email: s.jadidi.s@gmail.com)</p>	<p><b>زمینه و هدف:</b> کیست مجرای انسیزیو که به کیست مجرای نازوپالاتین (Nasopalatine Duct Cyst) (NPDC) نیز شناخته می‌شود، رایج‌ترین کیست تکاملی غیر ادنتوژنیک است و معمولاً بدون علامت، به صورت یافته رادیوگرافیکی رادیولوسنت گرد، بیضوی یا در بعضی موارد قلبی شکل با حدود بسیار مشخص است. تشخیص صحیح آن از کیست‌های ادنتوژنیک، تومورهای ادنتوژنیک و تومورهای خوش خیم غیر ادنتوژنیک با استفاده از یافته‌های بالینی و رادیوگرافیک منجر به حذف کامل شرایط پاتولوژیک با حداقل نقص باقی مانده و ناراحتی بیمار می‌شود. در این گزارش مورد، یافته‌های بالینی و رادیوگرافیک یک خانم ۶۰ ساله با شکایت اصلی تورم بررسی شد. یافته‌های تپیک رادیوگرافیک و هیستولوژیک منطبق با کیست مجرای نازوپالاتین وجود دارد. درمان جراحی این بیمار توضیح داده شده است. جلسات فالوآپ، بهبود موفقیت آمیز و عدم وجود دهی سنس را نشان دادند. پیشنهاد می‌شود که یافته رادیوگرافیک قلبی شکل در خط وسط مگزایلا در تصویر بازسازی شده سه بعدی می‌تواند پیشگویی کننده خوبی برای کیست مجرای نازوپالاتین باشد.</p> <p><b>کلید واژه‌ها:</b> کیست غیرادنتوژنیک، کام سخت، مقطع نگار رایانه‌ای با اشعه مخروطی</p> <p>مجله دندانپزشکی دانشگاه علوم پزشکی و خدمات بهداشتی، درمانی تهران دوره ۳۶ مقاله ۷، ۱۴۰۲</p>

## مقدمه

معاینات داخل دهانی، ظاهر نرمال مخاط لبیال مگزیلا را نشان داد و استیوپل محو شده بود اما قوام آن سفت نبود. تورم، موج بود و به صورت تقریبی، با ابعاد ۲۵ میلی متر عرض و ۱۵ میلی متر طول در خط وسط و استیوپل لبیال مگزیلا قرار داشت. در ارزیابی اگزالی، کرونالی و مقطعی مقطع نگاری رایانه‌ای (CBCT)، یک ضایعه موضعی در ناحیه قدامی مگزیلای کاملاً بی‌دندان با ابعاد قدامی خلفی ۱۴/۵ میلی متر، عمودی ۱۵ میلی متر و مدیولترالی ۱۸ میلی متر مشاهده شد. ضایعه حدود کورتیکه مشخص و ساختار داخلی کاملاً رادیولوسنت داشت. در تصویر سه بعدی بازسازی شده، سوپرایمپوزیشن خار قدامی بینی بر روی کیست، شکل قلب را ایجاد کرد (شکل ۲). اکسپنشن قسمت قدامی ریج آلوتولار مگزیلا در نتیجه رشد ضایعه قابل مشاهده بود. صفحه کورتیکالی باکال در بسیاری از مقاطع دیده نشد و صفحه کورتیکالی لینگوال نازک شده بود و در برخی مقاطع دیده نشد. کف حفره بینی نازک شده بود و به موقعیت بالاتری جابه جا شده بود. تورم بافت نرم ناحیه قدامی مگزیلا مشاهده شد.



شکل ۲- نمای قلبی شکل در تصویر سه بعدی بازسازی شده

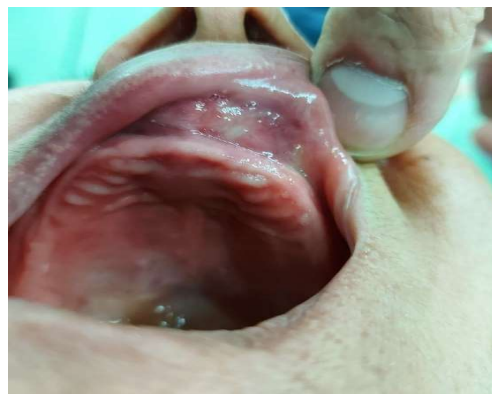چهار تشخیص افتراقی برای رادیولوسنسی خط وسط مگزیلا شامل NPDC، کانال انسیزو بزرگ، کیست‌های ادنتوژنیک، تومورهای ادنتوژنیک و تومورهای خوشخیم غیر ادنتوژنیک است (۱). براساس یافته‌های بالینی و رادیوگرافیک تشخیص بالینی NPDC گذاشته شد. درمان، انوکته کردن کیست تحت بی‌هوشی بود. رضایت آگاهانه اخذ گردید. قبل از برش کرسنال، بیوپسی به کمک اسپیراسیون انجام شد و برای ارزیابی هیستوپاتولوژی ارسال گردید. تمام ضخامت موکوپریوستال باکال به صورت فلپ برگردانده شد تا کیست اکسپوز شود. از یک کورت برای جدا کردن لایه بافت همبندی دیواره کیست از حفره استخوانی و بافت نرم سالم استفاده شد. حفره استخوانی از بقایای کیست پاکسازی شد. غشاء کلاژنی قابل جذب (سنو ممبران، شرکت همانند ساز بافت، کیش، ایران) در دیواره پالاتالی نقص استخوانی باقی

کیست مجرای نازوپالاتین (NPDC) به عنوان کیست خط وسط مگزیلاری، کیست خط وسط قدامی و کیست مجرای انسیزو نیز شناخته می‌شود (۱). این کیست تکاملی مگزیلا، رایج‌ترین کیست غیر ادنتوژنیک حفره دهان است و تقریباً در ۱٪ جمعیت رخ می‌دهد (۱). NPDC در محدوده سنی گسترده‌ای دیده می‌شود، البته اکثر موارد ابتلا، آقایان در دهه چهارم تا ششم زندگی هستند (۱). اگرچه که اتیولوژی NPDC شناخته شده نیست، عفونت، پرولیفراسیون خودبه خودی، تروما و ژنتیک به عنوان اتیولوژی آن پیشنهاد شده‌اند (۱).

در بسیاری از موارد، NPDC بدون علامت است و طی بررسی‌های معمول دندانپزشکی تشخیص داده می‌شود. اگرچه درناژ، درد و تورم نیز در ارتباط با آن گزارش شده است (۱). در بررسی رادیوگرافیک، یک ضایعه بیضوی، گرد یا در برخی موارد قلبی شکل به دلیل سوپرایمپوزیشن خار قدامی بینی روی کیست، با حدود مشخص و ساختار داخلی رادیولوسنت دیده می‌شود (۲). درمان پیشنهادی برای NPDC دارای علامت یا کیست‌های بزرگ، انوکلیشن جراحی است. برای NPDC بدون علامت، هیچ درمانی نیاز نیست (۱).

## گزارش مورد

خانمی ۶۰ ساله با بی‌دندانی کامل، با شکایت اصلی تورم در ناحیه قدام مگزیلا (شکل ۱) که با نشست دنجر تداخل داشت و برای حدود ۲ یا ۳ سال درد داشت، به دانشکده دندانپزشکی ارجاع داده شد. یک سال پیش، (با تشخیص نادرست اپولیس) درمان لیزر ابلیشن با لیزر ۹۴۰ نانومتر به صورت درمان یک جلسه ای پرتوان با توان تابشی ۳ وات برای ایشان انجام شده بوده است اما تورم مجدداً پس از حدود ۱۰ ماه پدیدار شده بود.



شکل ۱- نمای بالینی، یک تورم با ظاهر نرمال مخاط را در مخاط لبیال مگزیلا نشان می‌دهد که وستیبول را محو کرده است.

## بحث و نتیجه گیری

همانطور که پیشتر اشاره کردیم، چهار تشخیص افتراقی برای رادیولوژی خط وسط مگزیلا شامل NPDC، کانال انسیزیو بزرگ، کیست‌های ادنتوژنیک (مثل کیست رزیجوال، ادنتوژنیک کراتوسیست)، تومورهای ادنتوژنیک (مثل آملوبلاستوما) و تومورهای خوش خیم غیر ادنتوژنیک (مثل گرانولومای ژانت سل مرکزی) است (۱). انتخاب بهترین طرح درمان جراحی برای ضایعات پاتولوژیک به جهت حذف شرایط پاتولوژیک همزمان با کاهش ناراحتی و مشکلات بیمار در ارتباط با نقایص باقی مانده در نتیجه‌ی جراحی، حائز اهمیت است (۳).

به این منظور، با توجه به تنوع تکنیک‌های معرفی شده برای مدیریت جراحی (از جمله انوکله کردن و رزکشن)، و غیر جراحی (مثل رادیوتراپی و شیمی درمانی) ضایعات دهانی، تشخیص صحیح لازم و ضروری است (۳).

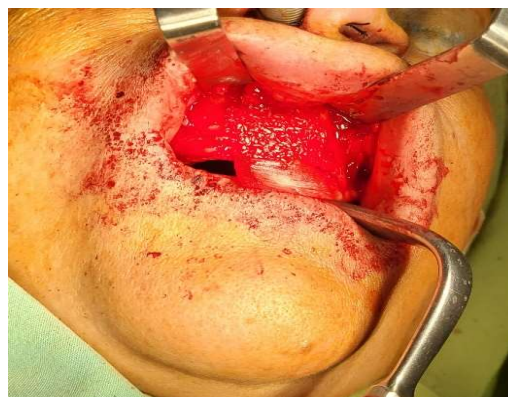یافته‌های انحصاری رادیوگرافیک می‌توانند به درمانگر در داشتن یک تشخیص صحیح کمک کنند. گرد، بیضوی، قلبی شکل، از جمله نماهای رادیوگرافیکی هستند که در مورد NPDC گزارش شده‌اند (۱).

کیست گلوبولومگزیلاری، کیست دانتی ژور و ادنتوژنیک کراتوسیست دیگر کیست‌هایی هستند که نمای رادیوگرافیک قلبی شکل را نشان می‌دهند (۴،۵). کیست‌های گلوبولومگزیلاری، کیست‌هایی هستند که در ناحیه گلوبولومگزیلاری یافت می‌شوند نه در خط وسط مگزیلا (۵). کیست‌های دانتی ژور در ارتباط با دندان‌های رویش نیافته‌اند (۵). با این که برای ۳ مورد از ۳۱۲ مورد ادنتوژنیک کراتوسیست گزارش شده توسط Brannon، ابتدا تشخیص NPDC گذاشته شده بود، این تشخیص‌ها تنها بر اساس ویژگی‌های بالینی انجام شده بود و تصاویر رادیوگرافی ۳ بعدی موجود نبود (۶). Woo و همکاران (۴) نیز یک مورد ادنتوژنیک کراتوسیست با نمای رادیوگرافیک قلبی شکل در خط وسط مگزیلا گزارش کردند اما رادیوگرافی از نمای اکلوزال تهیه شده بود. بنابراین می‌توان پیشنهاد کرد که یافته‌های قلبی شکل در خط وسط مگزیلا در تصاویر سه بعدی بازسازی شده، پیشگویی کننده خوبی برای NPDC است که در موردی که گزارش کرده‌ایم، این نما به خوبی قابل تشخیص است.

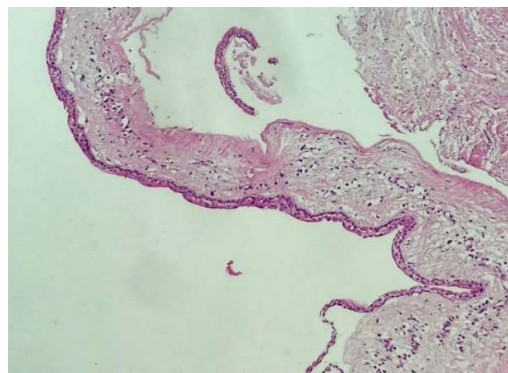
انتخاب درمانی ارجح، انوکله‌اسیون کیست از طریق پالاتال یا باکال بوده و منجر به تعداد عود کمتری نسبت به سایر روش‌های درمانی می‌شود (۷). اگرچه برخی از نویسندگان مارسویلیزاسیون را در مواردی با کیست‌های بزرگ برای کاهش ریسک ایجاد فیستول دهانی-بینی یا

مانده قرار داده شد. آلوگرفت (پودر دیمینالیزه شده کورتیکوکنسولوس، شرکت همانند ساز بافت، کیش، ایران) برای ایجاد لخته، آلوگرفت با ۵ میلی لیتر خون وریدی گرفته شده از بیمار مخلوط شد و در باکال غشاء قرار داده شد (شکل ۳). بخش باقی مانده و آویزان غشاء در سمت باکالی لخته قرار گرفت. غشاء به دیواره‌های استخوانی سالم مجاور با میکرو اسکرو متصل شد. فلپ باکالی به موقعیت اصلی خود بازگردانده و بخیه شد. بررسی‌های هیستولوژیک، یک ضایعه کیستیک پوشانده شده با اپی تلیوم سنگفرشی و تنفسی در اطراف بافت همبند فیروز را نشان داد. رشته‌های نوروواسکولار و غدد بزاقی فرعی در استروما و مجاور اپیتلیوم کیست مشاهده شد (شکل ۴). یافته‌های هیستوپاتولوژیک با NPDC مطابقت داشت.

جلسه فالو آپ یک هفته پس از جراحی، بهبود موفقیت آمیزی را نشان داد. بخیه‌ها کشیده شدند و هیچ دهی سنسی دیده نشد. دو ماه بعد از جراحی، قوام سخت و استخوانی با لمس احساس شد. بیمار برای ساخت دنچر کامل به متخصص پروتز ارجاع داده شد.



شکل ۳- غشاء و گرفت قرار داده شده‌اند. به بخش آویزان غشاء توجه کنید که در مرحله بعدی به کمک میکروواسکروها به دیواره استخوانی سالم اطراف فیکس می‌شود.



شکل ۴- نمای میکروسکوپی که ضایعه کیستیک با اپیتلیوم تنفسی در اطراف بافت همبند فیروز را نشان می‌دهد.

اپیتلیومی NPDC در ناحیه قدامی مگزبلا وجود دارد (۱). بنابراین جلسات فالوآپ منظم برای جلوگیری از تشخیص دیر هنگام بدخیمی‌ها ضروری خواهد بود.

کیست مجرای نازوپالاتین (NPDC)، یک ضایعه تکاملی است که دقیقاً در خط وسط مگزبلا دیده می‌شود و اگرچه که می‌تواند در رادیوگرافی به اشکال مختلفی از جمله گرد و بیضوی نیز دیده شود اما نمای رادیوگرافیک قلبی شکل در خط وسط مگزبلا در تصویر سه بعدی بازسازی شده می‌تواند منحصراً کیست مجرای نازوپالاتین باشد که در مورد گزارش شده در این مقاله، این نما به خوبی قابل مشاهده است.

#### تعارض منافع

هیچ کدام از نویسندگان این مطالعه، افراد و یا دستگاه‌ها تعارض

منافی برای انتشار این مقاله ندارند.

#### References

- 1- Shylaja S, Balaji K, Krishna A. Nasopalatine duct cyst: report of a case with review of literature. *Indian J Otolaryngol Head Neck Surg.* 2013;65(4):385-8.
- 2- Mallya SM, Lam EWN. *White and Pharoah's oral radiology: principles and interpretation.* 8th edition. ed: Mosby.
- 3- Hupp JR, Ellis EDDS, Tucker MR. *Contemporary oral and maxillofacial surgery.* Philadelphia, PA Preston, Lancashire: Elsevier Askews and Holts; 2019.
- 4- Woo SB, Eisenbud L, Kleiman M, Assael N. Odontogenic keratocysts in the anterior maxilla: report of two cases, one simulating a nasopalatine cyst. *Oral Surg Oral Med Oral Pathol.* 1987;64(4):463-5.
- 5- Neville BW, Neville BW, Damm DD, Allen CM, Chi AC. *Oral and maxillofacial pathology.* Fourth edition. ed. St. Louis, MO: Elsevier; 2016.

دهانی- سینوسی یا ایجاد اخلال در وایتالیتی دندان‌ها پیشنهاد کرده‌اند (۲). Kattimani و همکاران (۸) نقص استخوانی ثانویه به برداشت کیست را با هیدروکسی آپاتیت گرفته شده از پوست تخم مرغ پر می‌کردند. Suter و همکاران (۹) تحت بیهوشی از ترکیب استخوان آلوپلاست جایگزین با گرفت استخوانی اتوزن برداشته شده از ستیغ ایلپاک بیمار برای پر کردن نقص حاصل از انوکله کردن کیست و ازغشاء کلاژنی قابل جذب برای پوشاندن گرفت استفاده کرده‌اند. ما با توجه به عدم تمایل بیمار برای بازسازی فکین بدون دندان با ایمپلنت‌های دندان‌ی و برای راحتی بیمار پس از جراحی، به جای استفاده از گرفت استخوانی اتوزن، از گرفت استخوانی آلوزن در ترکیب با خون وریدی گرفته شده از بیمار استفاده کردیم که مزایای رفع نیاز به ناحیه دهنده و موربیدیتی آن را داشت. در فالوآپ نیز بیمار علائم ترمیم با بافت سخت را نشان می‌داد. مواردی از کارسینوم سلول‌های سنگفرشی منشا گرفته از دیواره

- 6- Brannon RB. The odontogenic keratocyst. A clinicopathologic study of 312 cases. Part I. Clinical features. *Oral Surg Oral Med Oral Pathol.* 1976;42(1):54-72.
- 7- Aldelaimi TN, Khalil AA. Diagnosis and surgical management of nasopalatine duct cysts. *J Craniofac Surg.* 2012;23:e472-4.
- 8- Kattimani VS, Chakravarthi PS, Kanumuru NR, Subbarao VV, Sidharthan A, Kumar TS, et al. Eggshell derived hydroxyapatite as bone graft substitute in the healing of maxillary cystic bone defects: a preliminary report. *J Int Oral Health.* 2014;6(3):15-9.
- 9- Suter VG, Buttner M, Altermatt HJ, Reichart PA, Bornstein MM. Expansive nasopalatine duct cysts with nasal involvement mimicking apical lesions of endodontic origin: a report of two cases. *J Endod.* 2011;37(9):1320-6.