

Evaluation of frequency and radiographic features of idiopathic osteosclerosis in panoramic images of patients referred to the Oral and Maxillofacial Radiology department of Arak dental school in 2022-2023

Ahmadreza Mohammadi¹, Malihe Safari², Maneli Houshyar³, Maryam Mohebiniya^{3,*}

1- Dentist, School of Dentistry, Arak University of Medical Sciences, Arak, Iran

2- Assistant Professor, Department of Biostatistics, School of Medicine Arak University of Medical Sciences, Arak, Iran

3- Assistant Professor, Department of Oral and Maxillofacial Radiology, School of Dentistry, Arak University of Medical Sciences, Arak, Iran

Article Info

Article type:
Research Article

Article History:
Received: 19 May 2024
Accepted: 29 Aug 2024
Published: 3 Sep 2024

Corresponding Author:
Maryam Mohebiniya

Department of Oral and Maxillofacial
Radiology, School of Dentistry, Arak
University of Medical Sciences,
Arak, Iran

(Email: mohebiniya1992@gmail.com)

Abstract

Background and Aims: Idiopathic osteosclerosis is an asymptomatic local growth of cortical bone and is discovered incidentally on panoramic radiographs. The purpose of this study is to evaluate the frequency of idiopathic osteosclerosis and its radiographic features in panoramic images of patients referred to the Department of Maxillofacial Radiology, Faculty of Dentistry, Arak University of Medical Sciences (Iran) in 2022-2023.

Materials and Methods: In this cross-sectional study, 460 panoramic images from the radiology department of Arak Faculty of Dentistry were randomly selected and analyzed. The demographic information of patients, frequency of idiopathic osteosclerosis, location, and also its relationship with adjacent teeth in terms of proximity to lamina dura and periodontal ligament and radiographic features in terms of size and morphology were evaluated. The data were analyzed using the SPSS24 software.

Results: Panoramic images of 460 patients (266 men and 194 women) with an average age of 38.12 (11.75) years were evaluated. The frequency of idiopathic osteosclerosis was 6.1% (28 images). 92.9% of the lesions were in the lower jaw and 46.4% of them were near the premolar teeth. In 39.3% of the cases, the lesion was adjacent to the periodontal ligament and laminadora of the tooth. In 3.6% of the cases, it was associated with a small displacement of the adjacent tooth, and 17.9% was associated with tooth root resorption. According to the results, there was no correlation between the incidence of this lesion with age and gender ($P>0.05$).

Conclusion: According to the findings of this study, the frequency of idiopathic osteosclerosis in the patients referred to Arak dental school was reported as 6.1%. Most of these lesions were observed in the back of the lower jaw and thus, it is important to be able to distinguish this lesion from the radiopaque lesions of the jaw which need treatment.

Keywords: Frequency, Idiopathic, Osteosclerosis, Radiography, Panoramic

Cite this article as: Mohammadi A, Safari M, Houshyar M, Mohebiniya M. Evaluation of frequency and radiographic features of idiopathic osteosclerosis in panoramic images of patients referred to the Oral and Maxillofacial Radiology department of Arak dental school in 2022-2023. J Dent Med-TUMS. 2024;37:13.



ارزیابی فراوانی و ویژگی‌های رادیوگرافیک استئواسکلروزیس ایدیوپاتیک در تصاویر پانورامیک بیماران مراجعه کننده به بخش رادیولوژی دهان فک و صورت دانشکده دندانپزشکی اراک در سال‌های ۱۴۰۱-۱۴۰۲

احمدرضا محمدی^۱، ملیحه صفری^۲، مانلی هوشیار^۳، مریم محبی‌نیا^{۳*}

۱- دندانپزشک، دانشکده دندانپزشکی، دانشگاه علوم پزشکی اراک، اراک، ایران

۲- استادیار گروه آموزشی آمار زیستی، دانشکده پزشکی، دانشگاه علوم پزشکی اراک، اراک، ایران

۳- استادیار گروه آموزشی رادیولوژی دهان و فک و صورت، دانشکده دندانپزشکی، دانشگاه علوم پزشکی اراک، اراک، ایران

اطلاعات مقاله	چکیده
<p>نوع مقاله: مقاله پژوهشی</p> <p>دریافت: ۱۴۰۳/۰۲/۳۰ پذیرش: ۱۴۰۳/۰۶/۰۸ انتشار: ۱۴۰۳/۰۶/۱۳</p> <p>نویسنده مسؤول: مریم محبی‌نیا</p> <p>گروه آموزشی رادیولوژی دهان و فک و صورت، دانشکده دندانپزشکی، دانشگاه علوم پزشکی اراک، اراک، ایران</p> <p>(Email: mohebinia1992@gmail.com)</p>	<p>زمینه و هدف: استئواسکلروزیس ایدیوپاتیک رشد موضعی استخوان کورتیکال بدون علامت است و در رادیوگرافی پانورامیک به طور اتفاقی کشف می‌شود. هدف این مطالعه ارزیابی فراوانی استئواسکلروزیس ایدیوپاتیک و ویژگی‌های رادیوگرافیک آن در تصاویر پانورامیک بیماران مراجعه کننده به دانشکده دندانپزشکی اراک در سال ۱۴۰۱-۱۴۰۲ بود.</p> <p>روش بررسی: در این مطالعه مقطعی ۴۶۰ تصویر پانورامیک از بخش رادیولوژی دانشکده دندانپزشکی اراک به صورت رندوم انتخاب شدند، بررسی شد. اطلاعات دموگرافیک بیمار، فراوانی استئواسکلروزیس ایدیوپاتیک، محل و همچنین ارتباط آن با دندان‌های مجاور از نظر مجاورت با لامینا دورا و لیگامان پریودنتال و ویژگی‌های رادیوگرافیک از نظر سایز و مورفولوژی ارزیابی شد. داده‌ها به کمک نرم افزار SPSS24 مورد تحلیل قرار گرفتند.</p> <p>یافته‌ها: تصاویر پانورامیک ۴۶۰ بیمار (۲۶۶ مرد و ۱۹۴ زن) با میانگین (انحراف معیار) سنی ۳۸/۱۲ (۱۱/۷۵) سال بود. فراوانی استئواسکلروزیس ایدیوپاتیک ۶/۱ درصد (۲۸ تصویر) به دست آمد. ۹۲/۹ درصد ضایعات در فک پایین و ۴۶/۴ درصد آن‌ها در مجاورت دندان‌های پرمولر بودند. ضایعه در ۳۹/۳ درصد موارد در مجاورت با لیگامان پریودنتال و لامینادورای دندان بود و در ۳/۶ درصد با جابه جایی اندک دندان مجاور و ۱۷/۹ درصد با تحلیل ریشه دندان همراه بود. بر طبق نتایج، ارتباطی بین بروز این ضایعه با سن و جنسیت مشاهده نشد ($P > 0.05$).</p> <p>نتیجه گیری: فراوانی استئواسکلروزیس ایدیوپاتیک در بیماران مراجعه کننده به دانشکده دندانپزشکی اراک ۶/۱ درصد بود. بیشتر ضایعات در خلف فک پایین مشاهده شدند. مهم است که بتوان این ضایعه را از ضایعات رادیوپاک فکی که نیاز به درمان دارند، افتراق داد.</p> <p>کلید واژه‌ها: فراوانی، استئواسکلروزیس، ایدیوپاتیک، پانورامیک، رادیوگرافی</p>

مقدمه

استئواسکلروزیس ایدیوپاتیک (Idiopathic Osteosclerosis, IO) به شکل یک ناحیه با تشکیل استخوان متراکم (dense) در فک می‌باشد که شکل آن می‌تواند گرد یا بیضی باشد و یا حتی شکل مشخصی نداشته باشد (۳-۱). در مقالات مختلف، این ضایعه اغلب تحت عنوان جزایر متراکم استخوانی (Dense Bone Island)، اسکار استخوانی و استئوپتروز موضعی اپیکال شناخته می‌شود (۳). با این حال به دلیل اتیولوژی ناشناخته ترجیح داده شده تحت عنوان IO بیان گردد (۴-۶). این ضایعه بدون علامت بیشتر به صورت اتفاقی و در تصاویر رادیوگرافی که به دلایل دیگری گرفته شده اند شناسایی می‌شود (۷).

این ضایعه نه تنها در فک بلکه در استخوان فمور، لگن و تنه سایر استخوان‌های دراز نیز مشاهده شده است (۸). این ضایعه تمامی سنین را از کودکان تا سالمندان درگیر می‌کند و برتری جنسیتی خاصی در مورد آن گزارش نشده است (۲).

اتیولوژی این ضایعه شناخته شده نیست اما باور بر این است که اختلال در خونرسانی به بافت‌های پری اپیکال عامل اصلی بروز این ضایعات در فک پایین می‌باشد (۹،۱۰). این ضایعه به عنوان ضایعه‌ای مجزا نسبت به ضایعات التهابی، نئوپلاستیک، دیسپلاستیک یا پیامدهای بیماری‌های سیستمیک مطرح می‌شود (۴،۵). معمولاً این ضایعه در نمای رادیوگرافی در سایز ۱ تا ۳ میلی متری بیشتر دیده می‌شود و در مواردی، ضایعه به اندازه‌ای بزرگ می‌شود که تمام تنه مندیبل را می‌پوشاند (۱۱،۱۲). همچنین این ضایعه می‌تواند منفرد یا متعدد باشد. این ضایعه می‌تواند در اپکس ریشه دیده شود یا بین ریشه‌ها و یا با فاصله از دندان‌ها دیده شود. در بیشتر موارد این ضایعه در حد فاصل بین دندان‌های پرمولر اول تا مولر اول فک پایین دیده می‌شود (۱۳،۱۴).

مطالعه‌ی ضایعات IO از اهمیت بالینی قابل توجهی برخوردار است. این ضایعات در جابه جایی دندان‌ها متعاقب درمان‌های اکسترکشن ارتودنسی، اختلال ایجاد می‌کنند. همچنین تشخیص این رادیوپاستیتی‌ها از دیگر ضایعات مشابه اما با ماهیت متفاوت می‌تواند در روند درمان تاثیرگذار باشد (۱۱،۱۴). یکی از شایع‌ترین و مهم‌ترین ضایعاتی که در تشخیص افتراقی با استئواسکلروزیس ایدیوپاتیک قرار می‌گیرند، ضایعات استیئت متراکم (condensing osteitis) هستند (۱۲،۱۵).

از آنجا که استئواسکلروز ایدیوپاتیک پری اپیکال و استیئت متراکم

پری اپیکال از نظر بالینی و رادیوگرافی و گاهی بافت شناسی بسیار شبیه هستند افتراق آن‌ها از هم می‌تواند دشوار باشد. ضایعه اول در ناحیه پری اپکس دندان‌ها با پالپ زنده و سالم به وجود می‌آید در حالی که ضایعه بعدی در اپکس یک دندان عفونی یا با پالپ غیر زنده ایجاد می‌شود (۱۶) و روند درمان برای این دو ضایعه کاملاً متفاوت می‌باشد، اما با آگاهی و شناخت رفتار و ویژگی‌های ضایعه بر روی گرافی قابل افتراق می‌باشند لذا دانشجویان دندانپزشکی و دندانپزشک‌ها باید از ویژگی‌های رفتاری این دو ضایعه آگاهی داشته باشند و توانایی افتراق آن‌ها بر روی رادیوگرافی پانورامیک را داشته باشند.

با توجه به ضرورت تشخیص استئواسکلروزیس ایدیوپاتیک و آگاهی از میزان فراوانی و بررسی ویژگی‌های رادیولوژیکی آن از هدف مطالعه حاضر بررسی فراوانی استئواسکلروزیس ایدیوپاتیک و ویژگی‌های رادیوگرافیک آن در تصاویر پانورامیک بیماران مراجعه کننده به بخش رادیولوژی فک و صورت دانشکده دندانپزشکی دانشگاه علوم پزشکی اراک در سال ۱۴۰۲-۱۴۰۱ است.

روش بررسی

مطالعه حاضر یک مطالعه مقطعی گذشته نگر است. پس از دریافت کد اخلاق به شماره IR.ARAKMU.REC.1402.133 از کمیته اخلاق معاونت تحقیقات و فناوری دانشگاه علوم پزشکی اراک، روند جمع آوری داده‌ها آغاز شد. جامعه آماری با توجه به حجم نمونه تعیین شده شامل ۴۶۰ تصویر پانورامیک از بیماران مراجعه کننده به بخش رادیولوژی فک و صورت دانشکده دندانپزشکی دانشگاه علوم پزشکی اراک در بازه زمانی سال فروردین ۱۴۰۱ تا مهر ۱۴۰۲ می‌باشد که تصاویر به صورت رندوم و با در نظر گرفتن معیارهای ورود و خروج توسط دانشجوی دندانپزشکی سال آخر از آرشیو تصاویر انتخاب شد. معیار ورود تصاویر به مطالعه شامل تصاویر رادیوگرافی پانورامیک با وضوح و کیفیت بالا و رنج سنی ۱۵ تا ۶۵ سال بود. معیار خروج تصاویر دارای آرتیفکت، وجود ضایعات میکس فک بالا و پایین با تشخیصی غیر از استئواسکلروزیس ایدیوپاتیک و وجود سایر ضایعات پاتولوژیک اعم از سیست و تومورهای فکی، بیماری سیستمیک، بیماران با آنومالی‌های کرانیوفاشیال و شکستگی فکین و تروما شدید ماگزیلوفاشیال بود.

تصاویر توسط دستگاه پانورامیک v2.0.1.2.1q.285

- ۱- ضایعه اینتررادیکولار بین ریشه‌های دندان. (a)
 ۲- ضایعه اپیکال و اینتر رادیکولار در ناحیه اپیکال که بین ریشه‌ها قرار گرفته است. (b,c)
 ۳- ضایعات اپیکال که کاملاً در اپکس ریشه قرار گرفته‌اند. (d)
 ۴- ضایعات جداگانه که کاملاً از ریشه و لامینا دورا جدا هستند. (e)

در صورت ارتباط بین ضایعه و ریشه دندان، احتمال تحلیل ریشه نیز بررسی شد. همچنین ابعاد ضایعه بر اساس بیشترین اندازه در پلن افقی و عمودی سه دسته کوچک - متوسط - بزرگ (کوچک سایز کمتر از ۲ میلی متر، متوسط سایز ۲ تا ۴ میلی متر و بزرگ بیشتر از ۴ میلی متر) بررسی شد. بررسی اندازه ضایعات توسط نرم افزار Scannora انجام گرفت.

پس از جمع آوری داده‌ها، تلخیص داده‌ها با استفاده از آمار توصیفی انجام شد. برای مقایسه فراوانی استئواسکلروزیس ایدیوپاتیک بین زن و مرد از آزمون کای دو استفاده شد. همچنین برای مقایسه میانگین سن در بیماران با و بدون ضایعه از آزمون تی دو گروه مستقل استفاده شد. برای تحلیل داده‌ها از نرم افزار SPSS24 و در سطح معنی داری ۵ درصد برای آزمون‌ها استفاده شد.

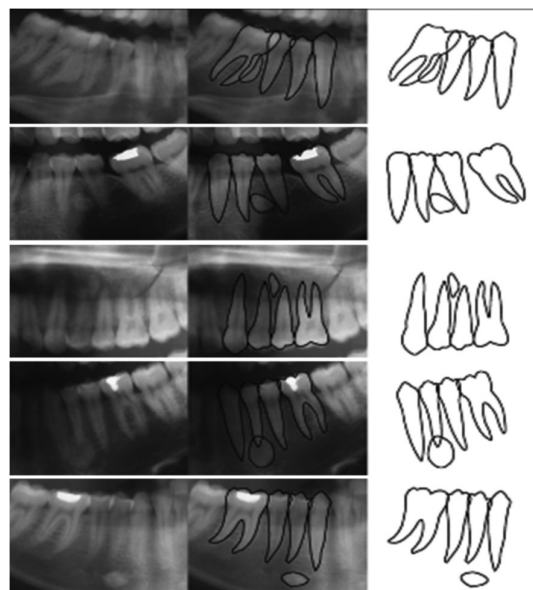
یافته‌ها

در این مطالعه تصاویر پانورامیک ۴۶۰ بیمار (۱۹۴ زن و ۲۶۶ مرد) با میانگین (انحراف معیار) سنی ۳۸/۱۲ (۱۱/۷۵) سال بود. نتایج نشان داد که در ۲۸ مورد (۶/۱٪) استئواسکلروز ایدیوپاتیک مشاهده شد. نتایج آزمون کای اسکوئر نشان داد که توزیع ضایعه در دو گروه جنسیتی زن و مرد با هم تفاوت معنی داری ندارد ($X^2=0.7, P>0.05$) (جدول ۱). همچنین بر اساس آزمون تی دو گروه مستقل، میانگین سنی بیماران دارای این ضایعه، تفاوت معنی داری با بیماران فاقد این ضایعه نداشت ($P=0.7$). بررسی فراوانی ضایعات، براساس متغیرهای مورد بررسی در این مطالعه در جدول ۲ آمده است. نتایج نشان داد که در ۷/۱ درصد موارد، ضایعه در فک بالا و در ۹۲/۹ درصد باقی موارد، ضایعه در فک پائین شناسایی شده است و بنابراین ضایعه به صورت قابل توجهی در فک پائین بیشتر یافت می‌شود. همچنین شکل ۷۵ درصد ضایعات از نوع نامنظم و ۲۵ درصد موارد از نوع گرد بودند.

RAYSCAN α خارج دهانی و با دوز اشعه ۶ تا ۱۲ میلی آمپر، حداکثر کیلوولتاژ ۷۰ تا ۸۰ و مدت زمان اکسپوز ۱۲/۸ ثانیه براساس سایز فک بیمار تهیه شده بودند. رادیوگرافی‌های پانورامیک با کیفیت بالا و با استفاده از نرم افزار تخصصی Scannora که توانایی تغییر کنتراست، روشنایی و بزرگنمایی تصویر را فراهم می‌کند بررسی شدند.

تصاویر توسط یک دانشجوی دندانپزشکی سال آخر (سال شش) با نظارت دو متخصص رادیولوژی فک و صورت، بر اساس حضور و یا عدم حضور استئواسکلروزیس ایدیوپاتیک و بر اساس پارامترهای جنسیت، سن، شکل و محل ضایعه، تعداد ضایعه‌ها و ارتباط آن با جا به جایی دندان‌ها مورد بررسی قرار گرفتند. در این مطالعه، هر گونه رادیوآپسیتی بدون علامت که هیچ رابطه مشخصی با ساختارهای بافت سخت پیرامون حفره دهان نداشته باشد جزء IO قرار داده شد (۲). جهت بررسی توزیع آناتومیک ضایعات از نظر محل ضایعه، دندان‌ها به سه دسته: قدامی - پرمولر - مولر تقسیم بندی شد. شکل ضایعات در دو دسته کروی و نامنظم قرار گرفت. تشخیص استئواسکلروزیس ایدیوپاتیک بر اساس وجود یک ضایعه رادیوپاک بدون هیچ گونه علائم التهابی و پاتولوژی‌های دندان‌ها در مجاورت آن داده شد.

جهت تقسیم بندی رابطه بین ریشه ی دندان و ضایعه، ضایعات بر اساس تقسیم بندی Geist در ۴ دسته قرار خواهند گرفت (۲) (شکل ۱):



شکل ۱- تقسیم بندی استئواسکلروز ایدیوپاتیک براساس رابطه آن با دندان مجاور (۲)

جدول ۱- توزیع ضایعات استئواسکلروزیس ایدیوپاتیک برحسب جنسیت

آماره کای دو	جمع	ضایعه		جنسیت
		ندارد	دارد	
۰/۷	۱۹۴ (۱۰۰)	۱۸۳ (۹۴/۳)	۱۱ (۵/۷)	زن فراوانی (درصد)
	۲۶۶ (۱۰۰)	۲۴۹ (۹۳/۶)	۱۷ (۶/۴)	مرد فراوانی (درصد)
	۴۶۰ (۱۰۰)	۴۳۲ (۹۳/۹)	۲۸ (۶/۱)	جمع فراوانی (درصد)

جدول ۲- توزیع ضایعات استئواسکلروزیس ایدیوپاتیک به تفکیک متغیرهای مورد بررسی در مطالعه

درصد	فراوانی		
۷/۱	۲	فک بالا	فک درگیر
۹۲/۹	۲۶	فک پایین	
۲۵	۷	گرد	شکل ضایعه
۷۵	۲۱	نامنظم	
۳۹/۳	۱۱	دارد	مجاورت با لیگامان پرپودنتال و لامینا دورا
۶۰/۷	۱۷	ندارد	
۳/۶	۱	دارد	ارتباط با جا به جایی یا نهنفتگی دندان‌ها
۹۶/۴	۲۷	ندارد	
۱۷/۹	۵	دارد	تحلیل ریشه
۸۲/۱	۲۳	ندارد	
۷/۱	۲	قدامی	محل ضایعه
۵۰/۱	۱۴	پرمولر	
۴۲/۹	۱۲	مولر	
۳۵/۷	۱۰	کوچک	اندازه ضایعه
۳۹/۳	۱۱	متوسط	
۲۵	۷	بزرگ	
۳/۶	۱	کلاس ۱	رابطه بین ریشه دندان و ضایعه
۱۰/۷	۳	کلاس ۲	
۴۲/۸	۱۲	کلاس ۳	
۴۲/۸	۱۲	کلاس ۴	

فراوانی به ترتیب (۵۰/۱) ۱۴ و (۴۲/۹) ۱۲ بوده است و تنها (۷/۱) ۲ مورد از ضایعات در ناحیه قدامی مشاهده شده است. اندازه (۳۵/۷) ۱۰ مورد از این ضایعات کوچک، (۳۹/۳) ۱۱ مورد متوسط و (۲۵) ۷ مورد بزرگ بوده است. همچنین بررسی توزیع ضایعه برحسب رابطه آن با دندان مجاور و طبقه بندی مرجع نشان می‌دهد که در ۱۲ مورد (۴۲/۸٪)، ضایعات در یکی از دو موقعیت کلاس ۳ یا ۴ قرار دارند. همچنین ۳ مورد از ضایعات (۱۰/۷٪) در طبقه بندی کلاس ۲ قرار دارند.

توزیع ضایعات برحسب قرارگیری و مجاورت آن‌ها در ارتباط با لیگامان پرپودنتال نشان می‌دهد که از بین کسانی که ضایعه IO داشتند، در ۳۹/۳ درصد از موارد، مجاورت ضایعه با لیگامان پرپودنتال و لامینا دورا دیده شده است. از بین این ضایعات تنها ۱ مورد (۳/۶٪) از ضایعات باعث جابه جایی یا نهنفتگی دندان مجاور شده اند. همچنین نتایج نشان داد که این ضایعات در ۵ مورد (۱۷/۹٪) باعث تحلیل ریشه اندک دندان مجاور شده‌اند. بیشترین محل قرارگیری ضایعه در ناحیه پرمولر و مولر با

بحث و نتیجه گیری

ضایعات رادیوپاک ناحیه فک و صورت تنوع بسیار بالایی دارند که بهترین ابزار جهت بررسی این تنوعات، رادیوگرافی می‌باشد. در این مطالعه از رادیوگرافی پانورامیک استفاده شده است بیشتر به این دلیل که یک رادیوگرافی روتین در اغلب درمان‌های دندانپزشکی بوده و همچنین ناحیه وسیعی از فک و صورت را پوشش می‌دهد. کارایی رادیوگرافی پانورامیک به عنوان ابزار اصلی و اولیه در تشخیص ضایعات IO نسبت به ابزارهایی مانند CBCT در مطالعات مختلف به اثبات رسیده است (۱۵،۱۷). در مطالعه حاضر، فراوانی استئواسکلروزیس ایدیوپاتیک در بیماران مراجعه کننده به دانشکده دندانپزشکی اراک برابر با ۶/۱ درصد گزارش شد که نسبت به مقادیر گزارش شده در مطالعه Farhadi و همکاران (۱۸) در جمعیت شهر تبریز با فراوانی ۷/۵ درصد کمتر و نسبت به یافته‌های مطالعه ی Misirioglu و همکاران (۱۹) با فراوانی ۳/۶ درصد و مطالعه و Srivastana و همکاران (۲۰) روی جمعیت هندی با فراوانی ۳/۱۱ درصد بیشتر بود. همچنین فراوانی آن با مقادیر گزارش شده توسط Yonetso و همکاران (۲۱) در کشور ژاپن و همچنین Sisman و همکاران (۱۴) روی جمعیت ترکیه‌ای (۶/۱٪) کاملاً برابر بود. یکی از دلایل تنوع در یافته‌ها، تنوع تعریف استئواسکلروزیس در مقالات مختلف بود (۴). به عنوان مثال برخی مطالعات رادیوآپسیتی‌های ناشی از التهاب پالپ یا ترومای ناشی از اکلوزن را جزء IO دسته بندی کرده بودند اما دیگر مطالعات این رادیوآپسیتی‌ها را جزء معیارهای خروج خود قرار داده بودند (۲،۴). همچنین جمعیت‌های تحت بررسی نیز متفاوت بودند. همچنین ابزار بررسی نیز می‌تواند در این بین تأثیر گذار باشد. نتایج مطالعه Azizi و همکاران (۲۲) با استفاده از تصاویر CBCT فراوانی IO را در جمعیت شهر تهران برابر با ۸/۳۳ درصد گزارش کرد.

در این مطالعه، میانگین سنی بیماران دارای ضایعه استئواسکلروزیس ایدیوپاتیک و بیمارانی که این ضایعه را نداشتند، تفاوتی وجود نداشت که این یافته با یافته‌های مطالعه Farhadi و همکاران (۱۸) و Sisman و همکاران (۱۴) و Mirisiuglo و همکاران (۱۹) همخوانی داشت. در مطالعه حاضر همچنین، ۹۲/۹ درصد ضایعات درگیر، در فک پایین قرار داشتند. این یافته با یافته‌های سایر مطالعات همخوانی داشت (۲۱، ۲۰، ۱۹، ۱۸، ۱۴). در مطالعه حاضر، بیشتر ضایعات استئواسکلروزیس ایدیوپاتیک در مجاورت دندان‌های پرمولر مشاهده شدند. این یافته با

یافته‌های مطالعه Farhadi و همکاران (۱۸) و Mirisiuglo و همکاران (۱۹) همخوانی داشت. در مطالعه Yonetso و همکاران (۲۱) و Sisman و همکاران (۱۴) و Srivastana و همکاران (۲۰) فراوانی IO در مجاورت دندان‌های مولر بیشتر بود. این یافته در کنار یافته‌های دیگر مطالعات، فرضیه ی نقش خون‌رسانی را در پیشگیری از بروز این ضایعات رد می‌کند زیرا دندان‌های پرمولر به دلیل مجاورت با عروق سوراخ چانه ای، بیشترین تغذیه عروقی را بین دندان‌ها دارند (۱۲). از طرفی فراوانی بیشتر این ضایعات در مجاورت دندان‌های خلفی، فرضیه نقش ریشه‌های باقی مانده دندان‌های مولر شیری را در بروز این ضایعات تقویت می‌کند (۲۳). از طرفی در این مطالعه، تنها ۱ مورد از این ضایعات با جابه جایی یا نهنفتگی دندان مجاور همراه بوده است. یک دلیل نادر بودن چنین مواردی، حذف شدن دندان‌های دارای جابه جایی شدید به دنبال تروماهای شدید از مطالعه می‌تواند باشد. به همین دلیل بیشتر ضایعات در رابطه کلاس ۴ با دندان مجاور خود قرار داشتند.

گزارشاتی مبنی بر جابه جایی و تحلیل ریشه دندان‌های مجاور ضایعات IO در مطالعات دیده شده است (۲۴، ۲۵). در این مطالعه، تنها یک مورد جابه جایی و پنج مورد تحلیل ریشه دندان مجاور این ضایعه گزارش شده است که با توجه به این اثرات بالینی، اهمیت تشخیص، پیگیری و درمان به موقع چنین ضایعاتی را نشان می‌دهد.

امروزه از فناوری‌های نوینی مانند هوش مصنوعی در کنار رادیوگرافی‌های پانورامیک می‌توان در تشخیص این ضایعات کمک گرفت که با موفقیت قابل قبولی همراه بوده‌اند (۲۶). لذا می‌توان به آینده ابزارهای تشخیصی در مطالعه این پاتولوژی‌ها خوش بین بود.

بر اساس یافته‌های مطالعه حاضر، فراوانی استئواسکلروزیس ایدیوپاتیک در بیماران مراجعه کننده به دانشکده دندانپزشکی شهر اراک برابر با ۶/۱ درصد گزارش شد. فراوانی این ضایعه ارتباطی با سن و جنسیت بیماران نداشت و در فک پائین بیشتر از فک بالا و در دندان‌های خلفی نیز بیشتر بود. دندانپزشکان و دانشجویان دندانپزشکی باید توانایی تشخیص صحیح این ضایعات را از روی رادیوگرافی پانورامیک داشته باشند و از سایر ضایعات پاتولوژیک رادیوپاک فکین که سیر درمانی متفاوتی دارد، افتراق دهند و در صورت نیاز و جهت پیگیری و بررسی بیشتر رادیوگرافی‌های پیشرفته مثل سی تی اسکن فک و صورت تجویز گردد.

تشکر و قدردانی

بدین وسیله از معاونت پژوهشی دانشگاه علوم پزشکی اراک که حمایت مالی این طرح را بر عهده داشته‌اند، قدردانی می‌گردد. این مقاله

حاصل پایان نامه دوره دکترای عمومی دندانپزشکی است که با کد اخلاق به شماره IR.ARAKMU.REC.1402.133 در دانشکده دندانپزشکی اراک به ثبت رسیده است.

References:

- 1- White S, Pharoah M. Oral radiology principles and interpretation. Canada, Mosby, 2014:696.
- 2- Geist JR, Katz JO. The frequency and distribution of idiopathic osteosclerosis. Oral Surg, Oral Med, Oral Pathol. 1990;69(3):388-93.
- 3- Marques SL, Guimarães AL, Dilascio ML, Castro WH, Gomez RS. A rare complication of idiopathic osteosclerosis. Med Oral, Patol Oral y Cirugía Bucal. 2007;12(3):233-4.
- 4- Naser A, Roshanzamir N. Prevalence of idiopathic osteosclerosis in an Iranian population. Indian J Dent Res. 2016;27:544-6.
- 5- Ledesma-Montes C, Jiménez-Farfán MD, Hernández-Guerrero JC. Idiopathic osteosclerosis in the maxillomandibular area. Radiol Med. 2019;124(1):27-336.
- 6- Alkurt MT, Sadik E, Peker İ. Prevalence and distribution of idiopathic osteosclerosis on patients attending a dental school. J Istanbul Univ Fac Dent. 2014;48:29-34.
- 7- Toraman Alkurt M, Sadik E, Peker I. Prevalence and distribution of idiopathic osteosclerosis on patients attending a dental school. Istanbul Univ Dis Hekimligi Fakultesi Dergisi. 2014;48:29-34.
- 8- Li N, You M, Wang H, Ren J, Zhao S, Jiang M, et al. Bone islands of the craniomaxillofacial region. J Cranio Max Dis. 2013;2:5-9.
- 9- Fuentes R, Arias A, Astete N, Farfan C, Garay I, Dias F. Prevalence and morphometric analysis of idiopathic osteosclerosis in a Chilean population. Folia Morphol. 2017;77(2):272-8.
- 10- Araki M, Hashimoto K, Kawashima S, Matsumoto K, Akiyama Y. Radiographic features of enostosis determined with limited cone-beam computed tomography in comparison with rotational panoramic radiography. Oral Radio. 2006;22:27-33.
- 11- Chia-Hui C, Chien-Kuo W, Li-Min L, Yao-Der H, Geist JR, Yuk-Kwan C. Retrospective comparison of the frequency, distribution, and radiographic features of osteosclerosis of the jaws between Taiwanese and American cohorts using cone-beam computed tomography. Oral Radial. 2014;30:53-63.
- 12- MacDonald D, Yu W. Incidental findings in a consecutive series of digital panoramic radiographs. Imaging Sci Dent. 2020;50(1):53-64.
- 13- Solanki J, Jain R, Singh R, Gupta S, Arya A, Tomar D. Prevalence of osteosclerosis among patients visiting dental institute in rural area of Western India. J Clin Diagn Res. 2015;9:ZC38-ZC40.
- 14- Sisman Y, Ertas ET, Ertas H, Sekerci AE. The frequency and distribution of idiopathic osteosclerosis of the jaw. Eur J Dent. 2011;5(4):409-14.
- 15- Sanjay Mallya EL: White and Pharoah's Oral Radiology. 8 (ed): 2018.
- 16- Wood N, Gaoz P. Differential diagnosis of oral and maxillofacial lesions. 5 ed. USA, mosby, 1997:460-2.
- 17- Gamba TO, Maciel NAP, Rados PV, da Silveira HLD, Arús NA, Flores IL. The imaging role for diagnosis of idiopathic osteosclerosis: a retrospective approach based on records of 33,550 cases. Clinical Oral Investigations. 2021;25(4):1755-65.
- 18- Farhadi F, Ruhani MR, Zarandi A. Frequency and pattern of idiopathic osteosclerosis and condensing osteitis lesions in panoramic radiography of Iranian patients. Dent Res J (Isfahan). 2016;13(4):322-6.
- 19- Mısırlıoğlu M, Nalcaci R, Adışen M, Yılmaz Yardımcı S. The evaluation of idiopathic osteosclerosis on panoramic radiographs with an investigation of lesions relationship with mandibular canal by using cross sectional CBCT images. J Oral Maxillofac Radio. 2013;1:48-54.
- 20- Srivastava KC, Agarwal P, Puttalingaiah V, Suresh A, Shrivastava D, Alzoubi I, et al. Prevalence and Characteristics of Idiopathic Osteosclerosis in Saudi Arabian Population Using Digital Panoramic Radiographs: A Retrospective Study. Int Med J (1994). 2020:771-4.
- 21- Yonetsu K, Yuasa K, Kanda S. Idiopathic osteosclerosis of the jaws: Panoramic radiographic and computed tomographic findings. Oral Sur, Oral Med, Oral Patho, Oral Radio, and Endo. 1997;83(4):517-21.
- 22- Azizi Z, Mosafery H, Safi Y, Dabirzadeh S, Vasegh Z. Prevalence of idiopathic osteosclerosis on cone beam computed tomography images. J Dent Sch, Shahid Beheshti Univ Med Sci. 2019;35(2):67-70.
- 23- Miloglu O, Yalcin E, Buyukkurt MC, Acemoglu H. The frequency and characteristics of idiopathic osteosclerosis and condensing osteitis lesions in a Turkish patient population. Med Oral Patol Oral Cir Bucal. 2009;14(12):e640-5.
- 24- Oshima S, Suzuki J, Yawaka Y. Idiopathic osteosclerosis in the mandible associated with abnormal tooth root formation. Pediatric Dent J. 2010;20:91-4.
- 25- Poletto CAR, Itiberê C, Ignácio SA, Kuriki L, Tanaka OM, Camargo E. Could idiopathic osteosclerosis have correlations with palatally impacted maxillary canines? Brazilian J Oral Sci. 2013;12.
- 26- Yesiltepe S, Bayrakdar IS, Orhan K, Çelik Ö, Bilgir E, Aslan AF, et al. A Deep Learning Model for Idiopathic Osteosclerosis Detection on Panoramic Radiographs. Med Principles and Practice. 2023;31(6):555-61.