

بررسی ضایعات لیکنوتید دهان و شیوع عفونت کاندیدایی در آنها

• دکتر مهناز صاحب‌جمعی

•• دکتر فرشته بقایی

••• دکتر مریم بهاروند

چکیده

پنجاه بیمار مبتلا به ضایعات لیکنوتید به منظور ارزیابی شیوع عفونت کاندیدایی در ضایعات آنها مورد معاینه بالینی و هیستوپاتولوژیک قرار گرفتند. معیار بالینی برای انتخاب بیماران عبارت بود از وجود طرح رتیکولر ضایعات لیکنوتید یا وجود هرگونه تغییرات اروزویو، اتروفیک، بولوز یا پلاک مانند همراه بانمای رتیکولر.

اطلاعات مربوط به تاریخچه پزشکی، دندانپزشکی، و مصرف دارو در پرسشنامه‌ای که به همین منظور تدوین شده بود جمع‌آوری گردید. از کلیه ضایعات بیوپسی اینسیژنال (Incisional) بعمل آمد. و از هر نمونه بیوپسی چهار برش تهیه شد که یکی توسط H&E و سه تا توسط P.A.S رنگ‌آمیزی گردید که هر کدام با دیگری ۲۵ میکرون فاصله داشت. از برش H&E برای تشخیص پاتولوژیک و از برشهای P.A.S به منظور شناسایی هیفاهای کاذب داخل اپی‌تلیالی کاندیدا استفاده شد. در این بررسی علاوه بر دستیابی به یک سری یافته در رابطه با ضایعات فوق یک مورد عفونت کاندیدایی مشاهده گردید.

مقدمه

ضایعات لیکنوتید دهانی می‌تواند مورد تهاجم کاندیدا قرار گیرد و به همین دلیل دارو درمانی با عدم موفقیت همراه می‌شود. البته محققین مختلف نظرات گوناگون و بعضاً متناقضی در خصوص اهمیت عفونت ثانویه کاندیدایی در ضایعات لیکنوتید دهانی ارائه داده‌اند. این بررسی بر آنست تا در تعدادی از بیماران ایرانی ضمن بررسی مشخصات کلی ضایعات لیکنوتید به اندازه‌گیری شیوع عفونت کاندیدایی در آنها بپردازد تا از این رهگذر اهمیت نقش درمان ضدقارچی بعنوان جزئی از دارو درمانی این ضایعات مشخص گردد.

اضافه شدن عفونت قارچی به ضایعات دهانی معضلی است که همواره دندانپزشکان با آن مواجه بوده‌اند. این مشکل زمانی بارز می‌گردد که شکل اصلی ضایعه به دلیل عفونت قارچی تغییر نماید و تشخیص و درمان بیماری اصلی را با اشکال مواجه سازد. شایعترین عفونت قارچی حفره دهان کاندیدوزیس است که اغلب توسط کاندیدا آلبیکنس ایجاد می‌گردد. این میکروارگانیسم فرصت طلب در صورت وجود شرایط مساعدکننده موضعی یا سیستمیک سریعاً تکثیر یافته و ایجاد عفونت می‌نماید. یکی از فاکتورهای مستعدکننده موضعی، وجود تغییراتی در مخاط دهان از جمله ضایعات سفید کراتینیزه، زخم و هیپوپلازی اپی‌تلیوم است که زمینه را برای نفوذ کاندیدا فراهم می‌سازد. براساس گزارشهای مختلف،

• دانشیار گروه بیماریهای دهان و تشخیص دانشکده دندانپزشکی دانشگاه علوم پزشکی تهران

•• استادیار پاتولوژی فک و دهان دانشکده دندانپزشکی دانشگاه علوم پزشکی تهران

••• متخصص بیماریهای دهان و تشخیص دانشکده دندانپزشکی دانشگاه علوم پزشکی تهران

روش بررسی Materials & Methods

پنجاه بیمار مبتلا به ضایعات لیکنوتید دهانی که طی یکسال (خرداد ۷۳ تا خرداد ۷۴) به دانشکده دندانپزشکی دانشگاه علوم پزشکی تهران مراجعه کردند، مورد معاینه قرار گرفتند. معیار انتخاب بیماران وجود ضایعات کراتوتیک رتیکولر در هر ناحیه از مخاط دهان، یا وجود ضایعات پلاک مانند، اروزو یا بولوز به همراه نمای فوق بود. شرح حال پزشکی و دندانپزشکی و اطلاعات مورد نیاز توسط پرسشنامه از بیماران جمع‌آوری شد که شامل اطلاعات مربوطه به سن، جنس، نوع ضایعه دهانی، محل ضایعه، سابقه ابتلاء پوستی، مدت پیدایش ضایعه، وجود درد یا سوزش در محل ضایعات، سابقه فشار خون بالا، سابقه مصرف دارو و نوع داروی مصرفی، سابقه ابتلاء به بیماری سیستمیک سابقه استعمال دخانیات و سابقه خانوادگی وجود ضایعات لیکنوتید بود. برای کلیه بیماران آزمایش قند خون درخواست شد. در معاینه دهانی بیماران به وجود ترمیم‌های آمالگام و تماس داشتن آن با ضایعات لیکنوتید توجه شد و نیز وجود فلزات خورده شده در پرسشنامه ثبت شد. از کلیه ضایعات بیوپسی برداشته شد و یک برش به

طریق معمول با H&E و سه مقطع دیگر با فواصل ۲۵ میکرون به طریق P.A.S رنگ‌آمیز شد. توصیف پاتولوژیک ضایعه و وجود یا عدم وجود دیسپلازی اپی‌تلیوم براساس برش اولی و وجود یا عدم وجود رشته‌های کانیدیا در اپی‌تلیوم ضایعات توسط دوتن پاتولوژیست بر مبنای دیدن سه مقطع دیگر ارزیابی شد.

نتایج Results

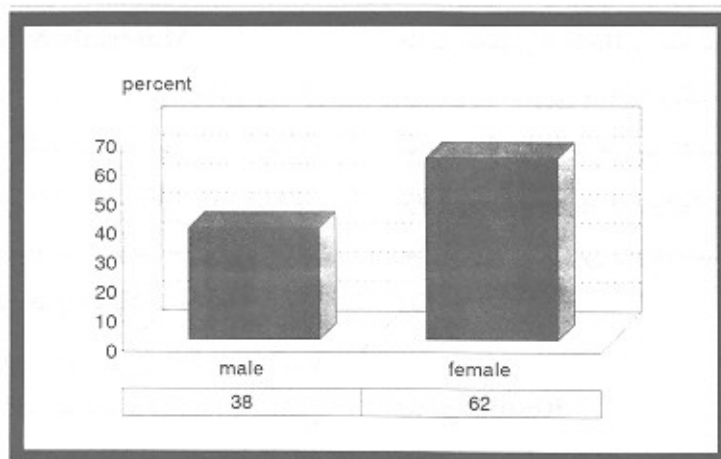
نتایج بدست آمده در بررسی ما در زیر توسط نمودارها و جداول آورده شده است.

جدول ۱- فراوانی بیماران بر حسب مدت پیدایش ضایعه

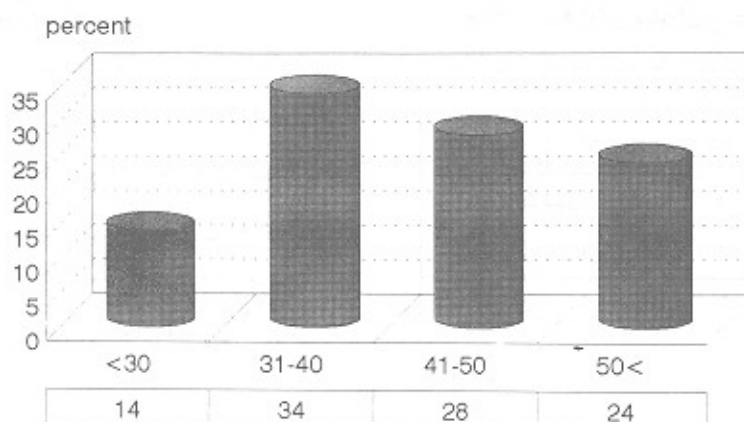
درصد	تعداد	
۷۸٪	۳۹	کمتر از ۲ سال
۱۴٪	۷	۲ تا ۵ سال
۸٪	۴	بیشتر از ۵ سال
۱۰۰٪	۵۰	کل

جدول ۲- توزیع فراوانی درد یا سوزش در محل ضایعات لیکنوتید دهانی بر حسب نوع ضایعه

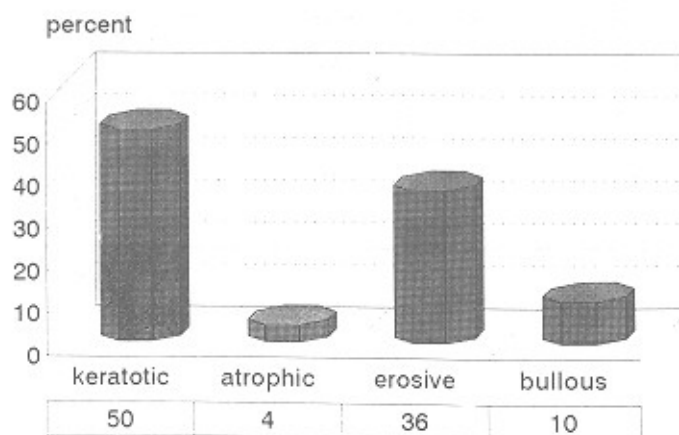
درصد	کل	بولوز	اروزو	آتروفیک	کراتوتیک	
۷۲٪	۳۶	۵	۱۷	۲	۱۲	دارای سمپتوم
۲۸٪	۱۴	۰	۱	۰	۱۳	بدون سمپتوم
۱۰۰٪	۵۰	۵	۱۸	۲	۲۵	کل
		۱۰٪	۳۶٪	۴٪	۵۰٪	درصد



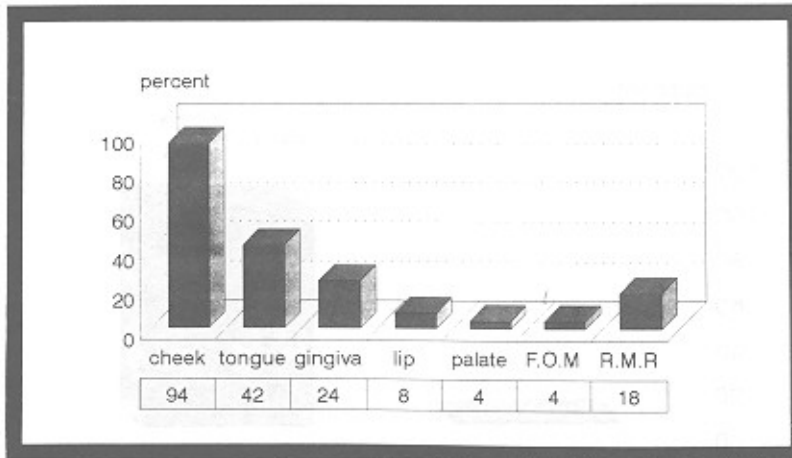
نمودار ۱ - توزیع ضایعات لیکنوتید بر حسب جنس



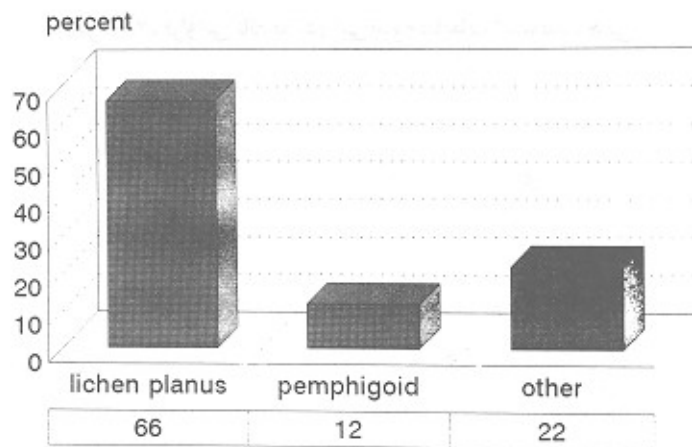
نمودار ۲ - توزیع ضایعات لیکنوتید بر حسب سن



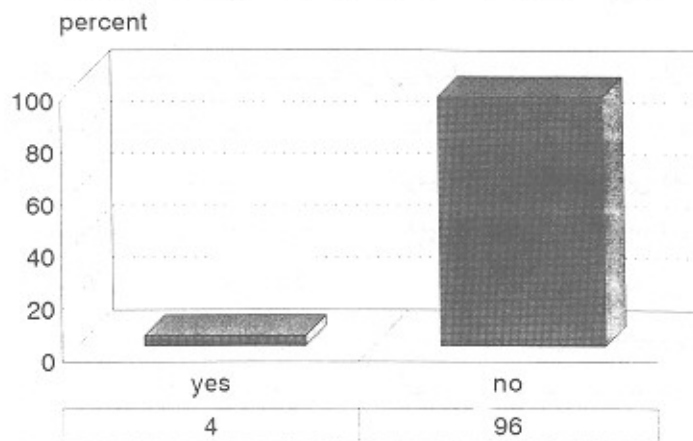
نمودار ۳ - توزیع فراوانی شکل بالینی ضایعات لیکنوتید



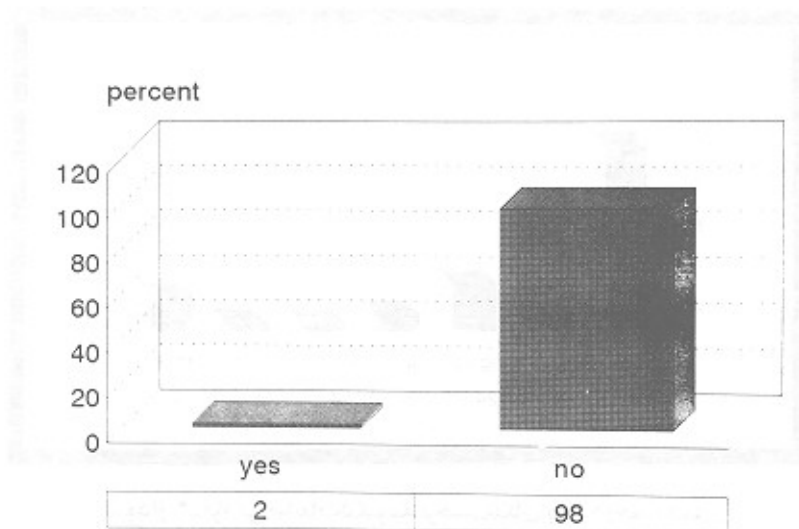
نمودار ۴- فراوانی ضایعات لیکنوئید برحسب مکان ابتلاء درحفره دهان



نمودار ۵- فراوانی ضایعات لیکنوئید برحسب تشخیص هیستوپاتولوژیک



نمودار ۶- فراوانی دیسپلازی درایی تلپوم ضایعات لیکنوئید دهانی



نمودار ۷- فراوانی کاندیدا در اپی تلیوم ضایعات لیکنوئید دهانی



تصویر ۱- سودو هیپوفای کاندیدا در لایه کراتینه اپی تلیوم ضایعه لیکنوئید یکی از بیماران مورد مطالعه

خود بودند که در ۶ نفر از آنها (۱۶٪) ضایعات لیکنوئید با ترمیم‌های آمالگام تماس داشت و ترمیم‌های آنها همگی دارای تخلخل و Corrosion بود.

تقریباً نیمی از بیماران ما مصرف‌کننده دارو از انواع ضد فشار خون، ضد میکروبی، ضد التهاب غیر استروئیدی، کورتیکواستروئید و ضد قند خون بالا بودند. در بعضی بیماران داروهایی غیر از گروه‌های فوق مصرف می‌شد و برخی بیماران نیز چند نوع دارو مصرف می‌کردند. سابقه خانوادگی در ۲ تن از

بیماران دارای سابقه ابتلا پوستی لیکن پلان بودند. تقریباً ۲/۳ ضایعات (۷۲٪) دارای درد یا سوزش بودند. سابقه قند خون بالا و فشار خون بالا در هر کدام ۸٪ بود. (۴ بیمار در هر مورد). دو نفر از مبتلایان به فشار خون بطور همزمان دارای قند خون بالا هم بودند. سه نفر از بیمارانی که قند خون بالا داشتند مصرف‌کننده دارو از انواع ضد فشار خون، ضد قند خون بالا و ضد چربی خون بودند. ۳۷ نفر (۷۴٪) از بیماران دارای تردگی آمالگام در دهان

بیماران وجود داشت که نسبت مادر و فرزندى داشتند.

بحث Discussion

بیشتر مبتلایان زن بودند و نسبت ابتلاء زن به مرد $1/6$ به یک می‌باشد و این یافته مشابه تحقیقات قبلی می‌باشد. [۱۳ و ۱۲، ۱۱، ۵، ۲]

بیشتر مبتلایان (۸۶٪) بالای ۳۰ سال داشتند (مشابه یافته‌های قبلی) [۱۳ و ۱۲، ۱۱، ۷، ۵، ۲] شایع‌ترین فرم بالینی ضایعات، شکل کراتوتیک (۵۰٪) می‌باشد که مشابه یافته‌های قبلی است. [۷] شایع‌ترین محل‌های ابتلاء به ترتیب عبارتند از مخاط گونه، زبان، لثه، ناحیه رترو مولر، لب، کام و کف دهان که تقریباً مطابق نتایج بررسی‌های قبلی است. [۱۳ و ۱۲، ۷، ۲، ۱]

$\frac{1}{3}$ بیماران دارای سابقه ابتلاء پوستی لیکن پلان بودند که مشابه یافته‌های قبلی است. [۱۳ و ۱۲، ۱۱]

$\frac{2}{3}$ بیماران (۷۸٪) ضایعه را بمدت کمتر از ۲ سال تحمل نموده بودند و بقیه به مدت بیش از ۲ سال به این عارضه مبتلا بودند. بررسی‌های قبلی نیز بر مزمّن بودن ضایعات لیکن پلان تاکید کرده‌اند. [۱۴]

تقریباً $\frac{2}{3}$ ضایعات (۷۲٪) دارای درد یا سوزش بودند. طبق نتایجی که مطالعات قبلی نشان داده است بیشتر ضایعات بولوز، آروزو و اتروفیک علامتدار هستند و ضایعات کراتوتیک به نسبت برابر دارای علامت و بدون علامت هستند. [۱۳ و ۱۲، ۱۱]

سابقه قندخون بالا و فشار خون بالا در هر کدام ۸٪ بود. هر چهار بیمار مبتلا به فشارخون مصرف‌کننده دارو از انواع ضدفشار خون، آرام‌بخش و ضدجربی خون بودند. بنابراین نمی‌توان ادعا کرد که وجود قند خون و فشارخون بالا به تنهایی عامل ایجاد ضایعات لیکنوتیک بوده‌است و نقش داروها را نیز باید در نظر گرفت. برخی منابع وجود ارتباط بین لیکن پلان و قند خون بالا و فشار خون بالا را تایید کرده و برخی دیگر نفی کرده‌اند. [۱۱ و ۹، ۷، ۱]

ضایعات لیکنوتیدی که در تماس با ترمیم‌های آمالگام

خورده شده (Corroded) بودند یکطرفه بودند یا در صورت دوطرفه بودن فقط در تماس با پُرکردگی بودند و بیماران در جای دیگری از مخاط خود مبتلا نبودند. هیچیک از این بیماران مصرف‌کننده دارو نبودند. به نظر می‌رسد که این ضایعات مبین حساسیت نسبت به جیوه آمالگام باشد که در ۳ نفر به صورت کراتوتیک، ۲ نفر به شکل آروزو و یک نفر به فرم بولوز ظاهر شده بود. منابع دیگر نیز به این واکنش اشاره کرده‌اند. [۱۳ و ۱۰، ۸، ۷]

از آنجا که در نیمی از بیماران انواع مختلفی از دارو مصرف می‌شد پس می‌توان گفت که دارو می‌تواند در بروز ضایعات لیکنوتیک نقش داشته باشد. منابع دیگر نیز به نتایج مشابهی رسیده‌اند. [۸]

سابقه خانوادگی در یک مادر و فرزند دیده شد ولی از آنجا که در این دو بیمار ضایعات لیکنوتیک در تماس با ترمیم‌های آمالگام بود به نظر می‌رسد که سابقه خانوادگی در این مورد تصادفی بوده و این ضایعات بیشتر مبین واکنش لیکنوتیک نسبت به جیوه آمالگام باشد. منابع دیگر سابقه خانوادگی را در لیکن پلان نادر گزارش کرده‌اند. [۱۱]

در ۳۴٪ موارد گزارش پاتولوژی ضایعاتی غیر از لیکن پلان را شرح داده بود. در مطالعات قبلی نیز مواردی از لیکن پلان شرح داده شده است که نمای هیستوپاتولوژی. تبییکی نداشته‌اند و علت آن انفیلترای آماسی در نتیجه زخم مجاور یا عفونت ثانویه است. [۱۳]

تغییرات دیسپلاستیک در ۲ نفر از بیماران گزارش شد که مبتلا به فرم آروزو بودند. یک نفر بمدت بیشتر از ۱۰ سال و دیگری کمتر از ۲ سال ضایعه را تحمل کرده بودند. اولی مصرف‌کننده دخانیات بود. هیچیک مبتلا به بیماری سیستمیک نبوده و دارو مصرف نمی‌کردند. در مطالعات قبلی نیز تاکید شده که تغییرات دیسپلاستیک بیشتر در انوع غیرکراتوتیک رخ می‌دهد. [۷ و ۴]

تنها در یک بیمار رشته‌های کاندیدا در اپی‌تلیوم مشاهده

Summery

Fifty patients with oral lichenoid lesions were examined clinically and histopathologically in order to evaluate the prevalence of candidal infection in their lesions. The clinical criteria for the selection of patients were reticular pattern of lichenoid lesions or any erosive, atrophic, bullous or plaque-like changes accompanied with this criterion.

All of the patients were queried about their medical, dental and drug history, and the collected information was recorded in the questionnaire. Incisional histologic samples taken from all of the lesions were stained with H&E. Three further sections cut at 25 μ intervals were stained with P.A.S. reagent for identification of the intraepithelial candidal pseudohyphae. Candidal infection was found in one case.

شد. این بیمار مبتلا به فرم اروزیو بود و از هیچ داروی موضعی یا سیستمیک استفاده نمی‌کرد. در مورد اهمیت نقش کاندیدا در ضایعات لیکنوئید دهانی گزارش‌های متعددی منتشر شده است که بعضاً نتایج غیرمشابهی داشته‌اند. بدلیل حضور فراگیر کاندیدا در حفره دهان به عنوان جزئی از فلور نرمال پیشنهاد شده است که در کلیه ضایعات سفید کراتوتیک و غیرکراتوتیک از درمان ضد قارچی نیز علاوه بر درمان رایج استفاده شود.^[۷]

Hatchuel نشان داد که در ضایعات لیکنوئید زخمی و غیرزخمی (کراتوتیک) به ترتیب در ۱۷/۴٪ و ۱۶/۴٪ نفوذ کاندیدا وجود دارد.^[۵] بررسی Vincent با روش تهیه اسمیر نشان داد که ۲۵٪ بیماران مبتلا به ضایعات لیکنوئید دارای عفونت ثانویه کاندیدایی می‌باشند.^[۱۳] البته این بررسی تنها نشانگر رشد قارچ روی ضایعات است و نه نفوذ آن بداخل اپی‌تلیوم. Silverman با مطالعه روی ۲۱۴ بیمار مبتلا به لیکن پلان با انجام کشت نشان داد که تنها در یک مورد نتیجه کشت مثبت می‌باشد و این رقم بیشتر از جمعیت عادی نمی‌باشد.^[۱۱] بررسی ما نشان می‌دهد که وقوع عفونت کاندیدایی در ضایعات لیکنوئید دهانی اندک می‌باشد و برای درمان آنها نیاز چندانی به استفاده از داروهای ضدقارچ نمی‌باشد. باتوجه به اینکه بیمار مورد نظر مبتلا به فرم اروزیو می‌باشد به نظر می‌رسد که نازک شدن اپی‌تلیوم زمینه را برای نفوذ کاندیدا فراهم کرده است. با توجه به نتایج مختلفی که در گزارش‌های گوناگون عنوان شده است، انجام بررسی‌های بیشتر در این مورد پیشنهاد می‌گردد.

REFERENCES

1. Bagan, Sabastian J.V [et.al.] (1992): A clinical study of 205 patients with oral lichen planus *J. Oral, Maxillofac Surg*; 50:116-118.
 2. Brown, K.S [et.al.] (1993): A retrospective evaluation of 139 patients with oral lichen planus. *J. Oral, Pathol Med*; 22(2): 69-72.
 3. Budtz, Jogersen E (1990): Etiology, pathogenesis, therapy, and prophylaxis of oral yeast infections *Acta, Odontol, Scand*. 48: 621-69.
 4. Deeb, Z.E; Fox, LA [et.al.] (1989): The association of chronic inflammatory disease in lichen planus with cancer of the oral cavity. *AM. J. Otolaryngol*. 10:319-316.
 5. Eisenberg, E.(1992): lichen planus and oral cancer: Is there a connection between the two? *JADA*; 104-108.
 6. Hatchuel, D.A; peters, E [et.al.] (1990): candidal infection in oral lichen planus. *Oral Surg, Oral Med, Oral Pathol*; 70:172-5.
 7. Lynch, M.A; Brightman, V.J; Greenberg, M.S (1994): *Burket's Oral Medicine*; Philadelphia, Lippincott 9th ed: 73,99-111, 267, 53, 75.
 8. Robertson, W.D; Wray. D: (1992). Ingestion of medication among patients with oral keratoses including lichen planus *Oral Surg. Oral Med, Oral Pathol*; 27,183-5.
 9. Rook; Wilkinson; Elbing, (1992): *Text Book of Dermatology London*; Blackwells . 65th ed. 4:2721-2.
 10. Skoglund, A; Egerlud, T (1991): Hypersensitivity reactin to dental materials in patients with licheniod oral mucosal lesions and in patients with burning mouth syndrome. *Scand J. Dent. Res*; 99:320-8.
 11. Sol Silverman, Jr; Gorsky, M. [et.al.] (1991): A prospective study of findings and management in 214 patients with oral lichen planus. *Oral Surg. Oral Med. Oral Pathol*; 72:665-70.
 12. Strauss, R.A; Fattore, L.D [et.al.] (1989): The association of mucocutaneous lichen planus, *Oral Surg. Oral Med. Oral Pathol*; 68: 406-10.
 13. Vincent, S.D; Fotos, P.G; [et.al.] oral lichen planus: The clinical , and therapeutic features of 100 cases. *Oral Surg. Oral Med. Oral Pathol*; 70: 165-71.
 14. Walsh, L.J; Savage, N.W [et.al.] Immunopathogenesis of oral lichen planus, *J. Oral. Pathol. Med*. 19:389-96.
۱۵. عشقیار، نصرت‌اله: (۱۳۶۵-۶۶). بررسی کاندیدا در ضایعات سفیدکراتینیزه مخاط دهان، پایان نامه تخصصی به راهنمایی دکتر یزدی. صفحه ۵۰.