

New perspective of dentistry: Artificial intelligence and its role in the diagnosis of dental diseases; A review article

Bitā Kheiri¹, Mena Fazel Ghaziani^{2*}

1- Master's Student in Medical Imaging Technology, Department of Radiology, Faculty of Paramedical Sciences, Tabriz University of Medical Sciences, Tabriz, Iran

2- Assistant Professor, Department of Radiology, Faculty of Allied Medical Sciences, Tabriz University of Medical Sciences, Tabriz, Iran

Article Info

Article type:
Review Article

Article History:
Received: 11 Sep 2025
Accepted: 16 Jan 2026
Published: 23 Jan 2026

Corresponding Author:
Mena Fazel Ghaziani

Department of Radiology, Faculty of
Allied Medical Sciences, Tabriz
University of Medical Science, Tabriz,
Iran

(Email: fazel.mona@gmail.com)

Abstract

Background and Aims: In recent years, the use of artificial intelligence (AI) has become increasingly common in dentistry because it facilitates the process of diagnosis and clinical decision-making. It is necessary for dentists to be aware of the advantages and disadvantages of artificial intelligence before implementing it. The present study aimed to comprehensively review the various applications of artificial intelligence in the diagnosis of dental diseases along with its challenges and disadvantages.

Materials and Methods: For this review article, a complete search was conducted on the PubMed and Google Scholar databases and studies published in recent years as well as studies published in 2024 were collected using the keywords "artificial intelligence," "dentistry," "diagnosis." Finally, the relevant articles were selected and evaluated, focusing on artificial intelligence in dentistry and the diagnosis of dental diseases.

Results: Advances in artificial intelligence in dental imaging, particularly through machine learning (ML) and artificial neural networks (ANN), have dramatically transformed the way dental disease is diagnosed. These technologies help dentists to analyze complex information and produce more accurate results by using algorithms that allow systems to learn and respond to data. The most recent development in this area is deep learning (DL), which uses multiple layers of neural networks to process unlabeled data and predict outcomes. These techniques are used in various fields such as diagnostic imaging, periodontology, dental caries detection, and osteoporosis screening, which help to improve the quality of dental services. Despite the benefits of AI in clinical dentistry, three controversial challenges remain and need to be addressed: ease of use, return on investment, and evidence of performance, or reliability.

Conclusion: Based on the results, the most important advantage of AI is the diagnosis of dental diseases. AI has great potential to reduce the pressure on health systems by automating routine tasks and improving patient care. However, this technology can never replace human expertise and must be guided by ethical principles. Ultimately, AI is recognized as a valuable tool in dentistry and the final decision-making always remains with the dentist.

Keywords: Artificial intelligence, Radiography, Dental, Machine learning, Deep learning

Cite this article as: Kheiri B, Fazel Ghaziani M. New perspective of dentistry: Artificial intelligence and its role in the diagnosis of dental diseases; A review article. J Dent Med-TUMS. 2026;39:3. [Persian]



چشم انداز جدید دندانپزشکی: هوش مصنوعی و نقش آن در تشخیص بیماری‌های دندانی؛ یک مقاله مروری

بیبا خیری^۱، منا فاضل قاضیانی^{۲*}

۱- دانشجوی ارشد فناوری تصویربرداری پزشکی، گروه آموزشی رادیولوژی، دانشکده پیراپزشکی، دانشگاه علوم پزشکی تبریز، تبریز، ایران

۲- استادیار گروه آموزشی رادیولوژی، دانشکده پیراپزشکی، دانشگاه علوم پزشکی تبریز، ایران

اطلاعات مقاله	چکیده
<p>نوع مقاله: مقاله مروری</p> <p>دریافت: ۱۴۰۴/۰۶/۲۰ پذیرش: ۱۴۰۴/۱۰/۲۶ انتشار: ۱۴۰۴/۱۱/۰۳</p> <p>نویسنده مسؤول: بیبا خیری</p> <p>دانشجوی ارشد فناوری تصویربرداری پزشکی، گروه رادیولوژی، دانشکده پیراپزشکی، دانشگاه علوم پزشکی تبریز، ایران</p> <p>(Email: fazel.mona@gmail.com)</p>	<p>زمینه و هدف: به دلیل تسهیل فرآیند تشخیص و تصمیم‌گیری بالینی در دندانپزشکی با استفاده از هوش مصنوعی (AI) در سال‌های اخیر، استفاده از این ابزار در دندانپزشکی بسیار مورد توجه قرار گرفته است. بر همین اساس لازم است دندانپزشکان از مزایا و معایب هوش مصنوعی قبل از اجرای آن آگاه باشند. مطالعه حاضر با هدف بررسی جامع کاربردهای مختلف هوش مصنوعی در تشخیص بیماری‌های دندانی همراه با چالش‌ها و معایب آن انجام شد.</p> <p>روش بررسی: برای این مقاله مروری، یک جستجوی کامل بر روی پایگاه‌های اطلاعاتی Pub-Med و Google Scholar انجام شد و مطالعات منتشر شده طی سال‌های اخیر و همچنین مطالعات منتشر شده ۲۰۲۴ با استفاده از کلید واژه‌های «هوش مصنوعی»، «دندانپزشکی»، «تشخیص» گردآوری شد. در نهایت مقالات مرتبط، با تمرکز بر هوش مصنوعی در دندانپزشکی و تشخیص بیماری‌های دندانی انتخاب و مورد ارزیابی قرار گرفت.</p> <p>یافته‌ها: پیشرفت‌های هوش مصنوعی در تصویربرداری دندان، به ویژه از طریق یادگیری ماشینی (ML) و شبکه‌های عصبی مصنوعی (Artificial Neural Networks-ANN)، به طرز چشمگیری روش‌های تشخیص بیماری‌های دندانی را متحول کرده است. این فناوری‌ها با استفاده از الگوریتم‌هایی که به سیستم‌ها امکان یادگیری و واکنش به داده‌ها را می‌دهند، به دندانپزشکان کمک می‌کنند تا اطلاعات پیچیده را تحلیل کنند و نتایج دقیق‌تری به دست آورند. جدیدترین پیشرفت در این حوزه، یادگیری عمیق (DL) است که با استفاده از چندین لایه شبکه عصبی، قادر به پردازش داده‌های بدون برچسب و پیش‌بینی نتایج می‌باشد. این تکنیک‌ها در زمینه‌های مختلفی مانند تصویربرداری تشخیصی، پرودنتولوژی، تشخیص پوسیدگی دندان و غربالگری پوکی استخوان کاربرد دارند و به بهبود کیفیت خدمات دندانپزشکی کمک می‌کنند. علیرغم مزایای هوش مصنوعی در دندانپزشکی بالینی، سه چالش بحث برانگیز شامل سهولت استفاده، بازگشت مالی سرمایه و شواهد عملکردی با عبارتی قابل اعتماد بودن وجود دارد و باید مدیریت شوند.</p> <p>نتیجه‌گیری: همانطور که نتایج به دست آمده نشان می‌دهد، مهم‌ترین مزیت هوش مصنوعی، تشخیص بیماری‌های دندان است. هوش مصنوعی با خودکارسازی وظایف روتین و بهبود مراقبت از بیماران، پتانسیل بالایی برای کاهش فشار بر سیستم‌های بهداشتی دارد. با این حال، این فناوری هرگز نمی‌تواند جایگزین تخصص انسانی شود و باید بر اساس اصول اخلاقی هدایت گردد. در نهایت، هوش مصنوعی به عنوان ابزاری ارزشمند در دندانپزشکی شناخته می‌شود و تصمیم‌گیری نهایی همواره بر عهده دندانپزشک باقی می‌ماند.</p> <p>کلید واژه‌ها: هوش مصنوعی، رادیوگرافی، دندانپزشکی، یادگیری ماشینی، یادگیری عمیق</p>

مقدمه

هوش مصنوعی (AI) فرآیندی است که در آن ماشین‌ها با الگوبرداری از رفتارها و توانایی‌های شناختی انسان و حیوان، اقدام به پردازش اطلاعات و تصمیم‌گیری می‌کنند. هوش مصنوعی شامل زیرشاخه‌های مختلفی از جمله یادگیری ماشینی (ML)، پردازش زبان طبیعی (NLP)، بینایی کامپیوتر، رباتیک و غیره است. هر دسته دارای برنامه‌های کاربردی متفاوت و الگوریتم‌های مرتبط است که نتایج متفاوتی را ارائه می‌دهد. با آموزش مناسب، هوش مصنوعی می‌تواند وظایف را با دقت بیشتری نسبت به انسان‌ها انجام دهد. هوش مصنوعی سابقه طولانی در مراقبت‌های بهداشتی دارد و تلاش‌های اولیه آن به دهه ۱۹۵۰ با زمی‌گردد. در آن زمان محققان در شرکت Jack Whitehead Technician یک برنامه کامپیوتری به نام "MIT Programmed Autoanalyzer" برای تجزیه و تحلیل نمونه‌های خون و ادرار ساختند (۱). سیستم MYCIN که در دهه ۱۹۷۰ توسعه یافت، یک سیستم خبره اولیه بود که از هوش مصنوعی برای تشخیص و درمان بیماری‌های عفونی استفاده می‌کرد (۲).

در واقع، هوش مصنوعی (AI) نشان‌دهنده پیشرفت چشمگیر تکنولوژی است که نه تنها ربات‌ها، بلکه سیستم‌های هوشمند مصنوعی را قادر می‌سازد تا رفتار و تصمیمات انسان را تقلید کنند. در حوزه‌های درمانی هم مفهوم هوش پیشرفته و کاربرد آن در حرفه‌های مختلف از جمله دندانپزشکی گسترش یافته و هدف آن بهبود دقت، کارایی و کیفیت خدمات پزشکی و دندانپزشکی، می‌باشد (۳). در حیطه دندان پزشکی این فناوری کمک می‌کند تا مشکلات دندان به طور دقیق‌تری شناسایی شوند و همچنین به پزشکان اجازه می‌دهد با تحلیل داده‌های دخیل در تشخیص، تصمیم‌گیری‌های بهتری داشته باشند.

برای مثال رادیوگرافی دیجیتال به عنوان یکی از مهم‌ترین ابزارهای تصویربرداری در (دندانپزشکی، نقش کلیدی ایفا می‌کند. این فناوری امکان مشاهده دقیق ساختار دندان و بافت‌های اطراف را فراهم ساخته و نسبت به روش‌های سنتی از دقت بالاتر، دوز اشعه کمتر و قابلیت تحلیل و ذخیره سازی مناسب‌تری برخوردار است. از همه مهم‌تر، تصاویر حاصل از رادیوگرافی دیجیتال می‌توانند مستقیماً وارد سامانه‌های هوش مصنوعی شوند تا از طریق الگوریتم‌های یادگیری ماشینی و شبکه‌های عصبی مورد تحلیل قرار گیرند. این ترکیب موجب افزایش دقت تشخیص

ضایعات و آسیب‌های دهان و دندان و کمک به درمان مؤثرتر بیماران می‌شود (۴،۵).

نمونه‌ای از این کاربرد، استفاده از هوش مصنوعی برای ارائه پیش بینی دقیق‌تر از ساختار دهان و دندان بیماران در حال درمان است. استفاده از الگوریتم‌های پیچیده یادگیری ماشینی می‌تواند منجر به شناسایی لکه‌ها، پوسیدگی‌ها و سایر اختلالات در تصاویر شود و از بروز مشکلات جدی‌تر جلوگیری کند. این امر نه تنها باعث کاهش خطای انسانی، بلکه موجب ارتقاء کیفیت و ایمنی در خدمات دندانپزشکی می‌شود (۶).

مسلم است که هوش مصنوعی و سیستم‌های اطلاعاتی، بیماری‌های رایج را با دقت بالاتری شناسایی کرده و در کاهش خطای انسانی مؤثر واقع می‌شوند. با این حال، حفظ تعادل میان دقت، اعتماد بالینی، کیفیت داده‌ها، و ملاحظات اخلاقی از ضروریات استفاده از فناوری‌های مبتنی بر هوش مصنوعی است. لازم است در نحوه عملکرد این فناوری‌ها از دیدگاه بیمار نیز توجه شود تا کارایی و پذیرش آن‌ها افزایش یابد (۷).

هدف این مقاله بررسی کاربردها، پیشرفت‌ها، چالش‌ها و معایب هوش مصنوعی در تشخیص بیماری‌های دهان و دندان می‌باشد.

پیشرفت‌های تصویربرداری دندان به کمک هوش مصنوعی تصویربرداری یکی از پایه‌ای‌ترین مراحل در تشخیص بیماری‌های دندان است و کاربرد هوش مصنوعی در این حوزه باعث افزایش دقت و سرعت تحلیل تصاویر شده است.

الگوریتم‌های یادگیری ماشینی (ML) و شبکه‌های عصبی مصنوعی (ANN) به سیستم‌ها این امکان را می‌دهند که تصاویر پیچیده دندانی را بدون نیاز به برنامه‌نویسی دستی تحلیل کرده و الگوهای آسیب یا ناهنجاری را شناسایی کنند. این فناوری‌ها با الهام از ساختار مغز انسان توسعه یافته‌اند و هر نورون در آن می‌تواند اطلاعات را پردازش کرده و به نتایج تشخیصی کمک کند (۸-۱۲). به عبارت دیگر، شبکه عصبی به کامپیوترها کمک کرد تا به جای دیکته کردن آنچه که باید انجام شود، به آموزش واکنش مناسب به رویدادها کمک کنند. هر نورون در این شبکه یک عنصر پردازشی است و مسائل مختلفی را در کنار سایر عناصر پردازشی حل می‌کند (۱۰، ۱۱).

بدون برچسب یا بدون راهنمایی صریح است (۱۵). یادگیری بدون نظارت در تصویربرداری دندان به الگوریتم‌ها این امکان را می‌دهد که بدون نیاز به برچسب‌گذاری، الگوها و شباهت‌ها را شناسایی کرده و تصاویر دندانی را به بخش‌های مختلف تقسیم بندی کنند. این تکنیک می‌تواند به خودکار سازی فرآیند شناسایی ساختارهای دندانی و تسهیل تجزیه و تحلیل و تفسیر تصاویر کمک کند.

۳- یادگیری تقویتی

یادگیری تقویتی یک روش از یادگیری ماشینی است که در آن یک عامل یاد می‌گیرد چگونه با محیط خود تعامل کند تا بهترین نتیجه را بگیرد. این روش معمولاً در زمینه‌هایی مانند بازی‌ها و رباتیک استفاده می‌شود. در دندانپزشکی، یادگیری تقویتی به ربات‌ها کمک می‌کند تا با دریافت بازخورد، رفتار خود را بهبود بخشند و از طریق آزمون و خطا، دقت و کارایی بیشتری پیدا کنند (۱۶).

ب) الگوریتم‌های یادگیری عمیق (DL)

همان طور که گفته شد احتمالاً جدیدترین توسعه سیستم‌های هوش مصنوعی در دندانپزشکی یادگیری عمیق (DL) است. در این قسمت به چند نمونه الگوریتم‌های یادگیری عمیق CNN (شکل ۲)، RNN (شکل ۳)، YOLOv3 (شکل ۴) و LeNet، ANN، GAN، ResNet، NASNetMobile به صورت خلاصه اشاره خواهد شد (۱۷).

۱- شبکه‌های عصبی کانولوشن (CNN)

از شبکه‌های عصبی کانولوشن به عنوان یکی از روش‌های پرکاربرد در تحلیل تصاویر (دندانپزشکی یاد می‌شود، زیرا این شبکه‌ها توانایی استخراج ویژگی‌های مهم از تصاویر را دارند (۲۰-۱۸) و در تشخیص دقیق ضایعات دندانی مؤثر هستند (۲۵-۲۱).

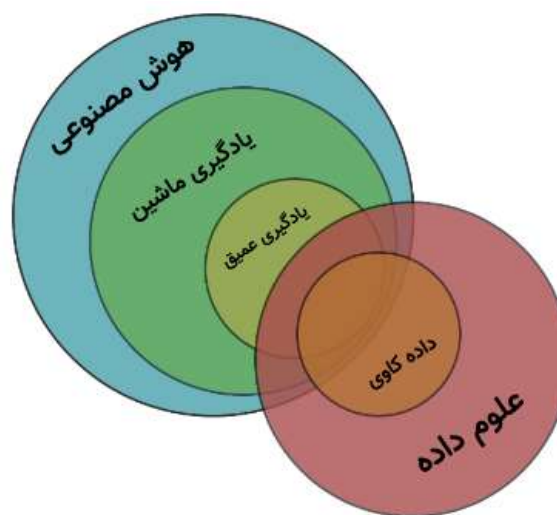
۲- شبکه‌های عصبی بازگشتی (RNN)

شبکه‌های عصبی بازگشتی (RNN) به دلیل توانایی در تحلیل داده‌های زمانی و وابسته به توالی، می‌توانند روند تغییرات بیماری‌های دهان و دندان را در طول زمان بررسی کرده و در پیش‌بینی سیر پیشرفت یا بهبود آن‌ها نقش مؤثری داشته باشند (۱۲).

۳- شبکه‌های متخاصم مولد (GAN)

شبکه‌های متخاصم مولد (GAN) با تولید تصاویر مصنوعی واقع‌گرایانه، در افزایش تنوع داده‌های آموزشی، بهبود کیفیت تصاویر و همچنین ترجمه تصاویر دندانی کاربرد دارند. این شبکه‌ها به ویژه در

احتمالاً جدیدترین توسعه سیستم‌های هوش مصنوعی در دندانپزشکی یادگیری عمیق (DL) است. این سیستم از چندین لایه مختلف شبکه عصبی استفاده می‌کند. هر یک از این لایه‌ها قسمت‌هایی از اطلاعات ورودی را تجزیه و تحلیل می‌کند. بنابراین، این مکانیسم نتایج را بر اساس داده‌های بدون برچسب و بدون ساختار پیش‌بینی می‌کند (۹-۱۲). شکل ۱ نمای شماتیک هوش مصنوعی، یادگیری ماشین، یادگیری عمیق و علوم داده را نشان می‌دهد.



شکل ۱- نمای شماتیک هوش مصنوعی، یادگیری ماشین، یادگیری عمیق و علوم داده (۱۳)

الف) تکنیک‌های یادگیری ماشین (ML)

۱- یادگیری تحت نظارت

یادگیری تحت نظارت نوعی یادگیری ماشینی است که در آن مدل بر روی داده‌های برچسب‌دار آموزش می‌بیند. در این روش، الگوریتم‌ها با استفاده از مجموعه داده‌هایی که شامل تصاویر و برچسب‌های مربوط به ویژگی‌های خاص هستند، آموزش داده می‌شوند. به عنوان مثال، الگوریتم می‌تواند برای طبقه بندی تصاویر دندانی به عنوان نرمال یا نشان دهنده آسیب شناسی خاص آموزش ببیند. این الگوریتم‌ها الگوها و ویژگی‌های موجود در تصاویر را شناسایی کرده و می‌توانند پیش‌بینی دقیقی بر روی داده‌های جدید انجام دهند (۱۴).

۲- یادگیری بدون نظارت

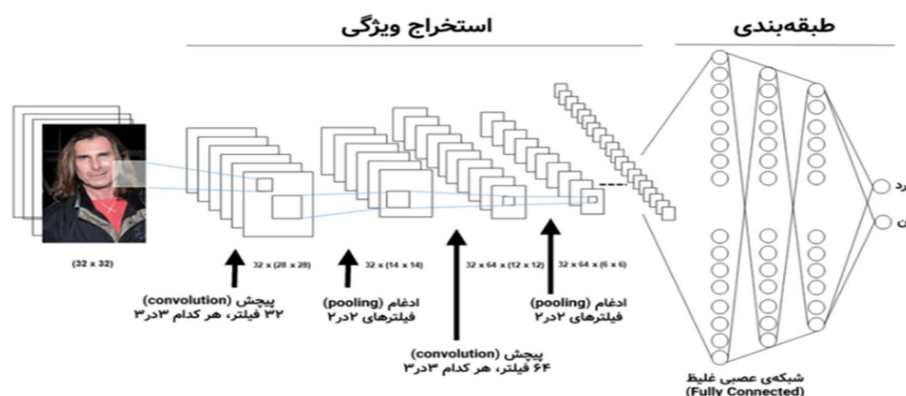
یادگیری بدون نظارت شامل الگوریتم‌های آموزشی بر روی داده‌های

پیچیده‌تر نسبت به نسخه‌های قبلی خود بهره می‌برد و با استفاده از ویژگی‌های چند مقیاسی، قادر است اشیاء با اندازه‌های مختلف را به خوبی شناسایی کند. این الگوریتم به دلیل کارایی بالا و سرعت مناسب در کاربردهای مختلفی از جمله نظارت تصویری، رانندگی خودکار و تشخیص اشیاء در تصاویر پزشکی و همچنین در دندانپزشکی به عنوان یکی از الگوریتم‌های تشخیص شیء مبتنی بر یادگیری عمیق، برای شناسایی و تعیین موقعیت ساختارهایی مانند دندان‌ها، ضایعات پری آپیکال و ناهنجاری‌های رادیوگرافی به کار گرفته می‌شود (۲۷).

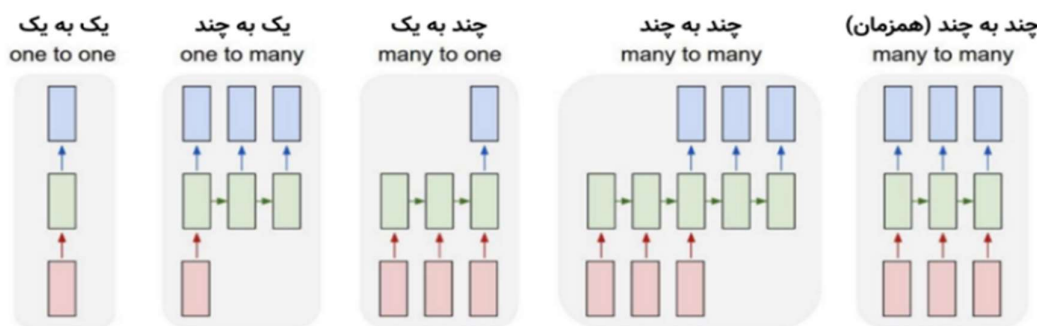
شرایط کمبود داده یا داده‌های پرنویز، ابزار ارزشمندی محسوب می‌شوند (۲۶، ۱۳).

YOLOv3 - ۴

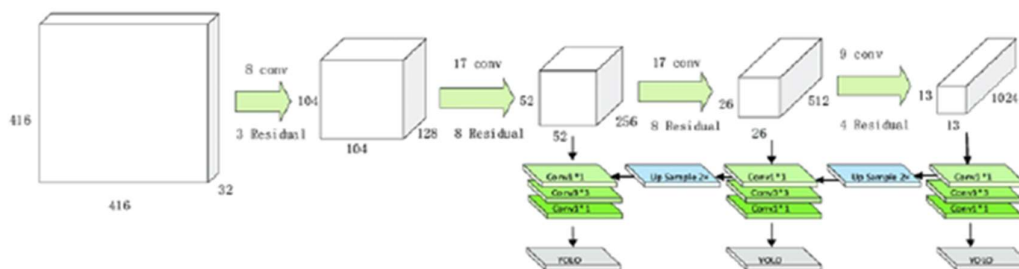
YOLOv3 (You Only Look Once version 3) یک الگوریتم پیشرفته برای تشخیص اشیاء در تصاویر و ویدئوها است که به صورت بلادرنگ عمل می‌کند. این مدل با تقسیم تصویر به شبکه‌های مربعی و پیش بینی جعبه‌های محاط کننده و کلاس اشیاء در هر شبکه، سرعت و دقت بالایی را ارائه می‌دهد. YOLOv3 از یک معماری عمیق تر و



شکل ۲- توصیف یک شبکه عصبی کانولوشن (۱۸)



شکل ۳- انواع معماری‌های پر کاربرد در طراحی شبکه‌های عصبی بازگشتی (RNN) (۱۹)



شکل ۴- ساختار اصلی YOLOv3 (۲۰)

هوش مصنوعی به کمک دندانپزشکان می آید.

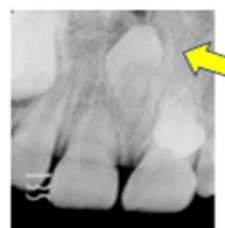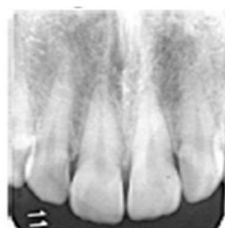
۱. تصویربرداری تشخیصی دندان

۱-۱- طبقه بندی

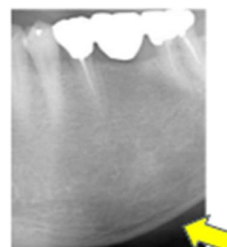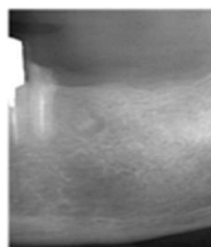
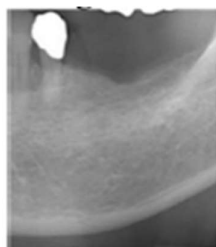الگوریتم‌های مبتنی بر طبقه بندی می‌توانند برای شناسایی موقعیت دندان در رادیوگرافی‌های پری آپیکال داخل دهانی مورد استفاده قرار گیرند. در عمل دندانپزشکی، اغلب از هر بیمار ده تصویر پری آپیکال با اشعه ایکس از تمام دندان‌ها گرفته می‌شود. تشخیص کامل این تصاویر بدون اشتباه گرفتن فک بالا، فک پایین و سمت چپ و راست دشوار است. چنین کارهایی می‌توانند از هوش مصنوعی با استفاده از شبکه‌های DL محبوب مانند LeNet و ResNet بهره ببرند که در تشخیص اعداد و حروف دست نویس نسبتاً دقیق هستند (۲۸).

علاوه بر این، با استفاده از یک برنامه رابط کاربری گرافیکی مبتنی بر DL، دندانپزشکان می‌توانند بدون نیاز به دانش برنامه نویسی از یادگیری عمیق استفاده کنند.

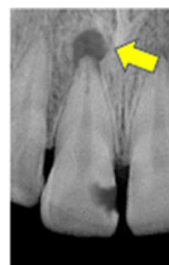
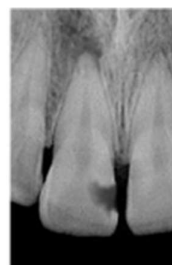
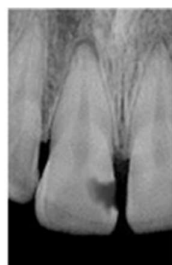
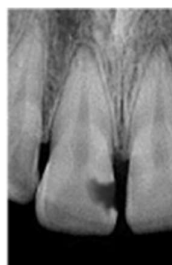
شکل ۵ نمونه‌هایی از تصاویر مناسب برای طبقه بندی را در رادیوگرافی دندان نشان می‌دهد. معیارهای طبقه بندی برای شناسایی دندان‌های اضافی نهفته از شکل ۵ الف مشهود است. در مقابل، طبقه بندی دقیق مورفولوژی قشر فک پایین که نشان‌دهنده احتمال پوکی استخوان است، نیاز به مشاهده متخصصان دارد (شکل ۵-ب). با این حال، در موارد یک ضایعه پری آپیکال، تشخیص اینکه آیا یک ناحیه پری آپیکال خاص کیست رادیکولار است یا خیر، آسان نیست (شکل ۵-ج).



الف



ب



ج

شکل ۵- نمونه‌ای از تصاویر الگوریتم‌های مبتنی بر طبقه بندی (۲۹)

الف- وجود دندان اضافی نهفته ب- مورفولوژی قشر فک پایین روی opg برای غربالگری پوکی استخوان توسعه ضایعه پری آپیکال ج- توسعه ضایعه پری آپیکال

پانورامیک سینوس فک بالا (۳۴،۳۵)، مفصل فکی - گیجگاهی (۳۶)، ضایعات رادیولوست در فک پایین (۳۷)، دندان‌های اضافی نهفته در ناحیه فک بالا (۳۸)، شکاف فک و کام (۳۹) و سیالولیت‌ها، غده زیر فکی (۴۰) تصاویر توموگرافی کامپیوتری (CT) تشخیص غدد لنفاوی گردن در بیماران مبتلا به کارسینوم سلول سنگفرشی دهان از جمله این موارد هستند (۴۱).

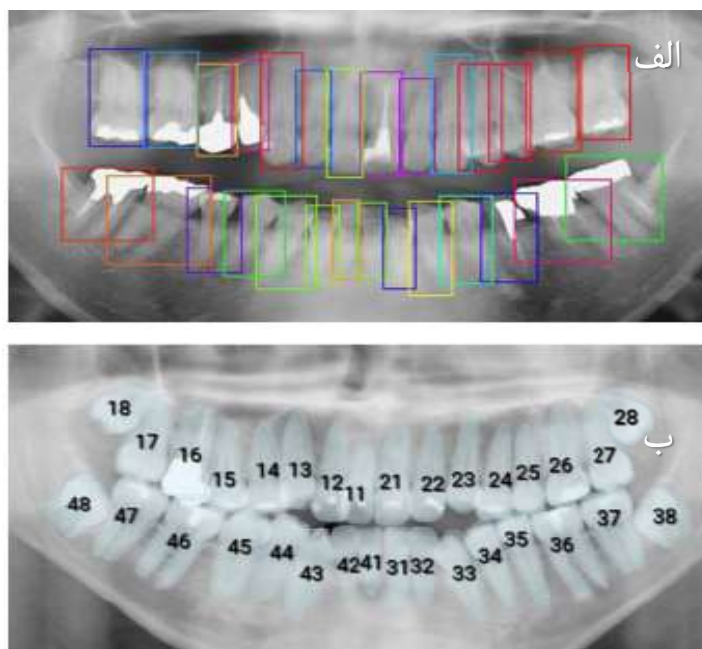
در برخی مقالات به یک الگوریتم DL اشاره می‌کنند که برای تشخیص خودکار دندان‌ها در رادیوگرافی پانورامیک استفاده می‌شود که به عنوان پیشرفت در عمل دندانپزشکی در نظر گرفته می‌شود (۴۲،۴۳). هر دندان شناسایی شده بر اساس وضعیت پاتولوژیک و درمانی خود مانند وجود پوسیدگی دندان، اختلال رویش، درمان‌های ترمیمی یا پروتز یا ریشه و ایمپلنت‌های دندانی طبقه بندی می‌شود. این تکنیک نه تنها برای تشخیص بیماری‌های دندانی بیمار، بلکه برای به دست آوردن خودکار اطلاعات کامل از دندان‌های بیمار نیز مفید است. علاوه بر این، می‌تواند برای تشخیص هویت پس از مرگ در صورت وقوع بلایای طبیعی در مقیاس بزرگ نیز مفید باشد. با توجه به اینکه رادیوگرافی پانورامیک نمای گسترده‌ای از ناحیه فک و صورت را ارائه می‌دهد، به کارگیری روش‌های آماده‌سازی تصویر، از جمله آماده‌سازی ناحیه قوس دندانی پیش از تصویربرداری، به عنوان عاملی مؤثر در بهبود دقت و کارایی تشخیص دندان‌ها در نظر گرفته می‌شود (۴۴). برخی از این تکنیک‌ها توسعه یافته و قبلاً برای استفاده عملی به کار گرفته شده اند. با این حال، در رادیوگرافی پانورامیک، دندان‌های مجاور اغلب روی هم قرار می‌گیرند. بنابراین، زمانی که چندین ROI مستطیلی نزدیک به یکدیگر در ناحیه دندانی یک تصویر پانوراما ظاهر می‌شوند، پیچیده و گیج کننده به نظر می‌رسد که می‌توان با روش تقسیم بندی این مشکل را برطرف کرد (شکل ۶- الف).

۳-۱- تقسیم بندی در یادگیری عمیق تکنیکی است که تصویر را به بخش‌های هدف تقسیم می‌کند. در تقسیم بندی معنایی، اشیایی باید انتخاب شوند که از پس زمینه و سایر اشیاء با استفاده از رنگ‌های مختلف متمایز می‌شوند. در تقسیم بندی نمونه، امکان شناسایی و جدا سازی نمونه‌های فردی از یک دسته از اشیاء وجود دارد. این روش ممکن است برای شناسایی دندان در رادیوگرافی پانورامیک با دید واضح مناسب باشد (شکل ۶- ب). (۴۵،۴۶)

Kohinata و همکاران (۲۸) از استراتژی‌های DL برای طبقه بندی افراد (بیماران) با داده‌های رادیوگرافی پانورامیک استفاده کردند. بیماران بر اساس چندین ویژگی دندانی و فیزیکی، از جمله سن، جنس، دندان مختلط (این اصطلاح در دوران رشد تکامل دندان‌ها به کار می‌رود) یا دائمی، تعداد دندان‌های حاضر، وضعیت دندان عقل نهفته و وضعیت درمان پروتز طبقه بندی شدند. نتایج نشان داد که دقت طبقه بندی در بررسی وضعیت دندان‌های مختلط یا دائمی و درمان پروتز بیش از ۹۰ درصد بود، ولی دقت سایر موارد طبقه بندی نسبتاً پایین بود. رادیوگرافی پانورامیک اصلی دارای اندازه ماتریس تصویر بزرگ (۳۰۰۰ × ۱۵۰۰ پیکسل) می‌باشد. برای انجام یادگیری عمیق اندازه تصاویر و وضوح باید تغییر می‌کرد زیرا وضوح بالاتر و اندازه تصویر بزرگتر محاسبات سنگینی را می‌طلبد. با این حال، وضوح تصویر کمتر ممکن است منجر به دقت پایین در سایر دسته‌بندی‌ها شود که باید مد نظر قرار گیرد. از آنجایی که DL به کارایی رایانه بالایی نیاز دارد، تامین این سیستم‌ها برای تشخیص دقیق و دقت در تصاویری که منطقه وسیع‌تری را پوشش می‌دهند دشوار است. بنابراین، برای سهولت کار از برش یک منطقه مورد نظر (ROI) از یک تصویر اشعه ایکس بزرگتر و انجام طبقه بندی استفاده می‌شود. با استفاده از این روش، طبقه بندی DL برای ضایعات مختلف و ساختارهای آناتومیکی متفاوت، از جمله آسیب شناسی‌هایی مانند سینوزیت ماگزیلاری (۳۰)، مورفولوژی ریشه دندان مولر (۳۱)، تغییرات مورفولوژیکی در مفصل گیجگاهی - فک پایین (۳۲) و غذا و نوشیدنی آسیب‌رسان شده در معاینه ویدئوفلوروسکوپی (VFSS) و تصاویر مرتبط با بلع (۳۳) قابل استفاده است.

۲-۱- تشخیص منطقه (شی)

در فرآیند شناسایی ناحیه‌های هدف (ROI detection) با بهره‌گیری از یادگیری عمیق، مدل‌های هوش مصنوعی با استفاده از مجموعه‌ای بزرگ از تصاویر برچسب گذاری شده توسط متخصصان آموزش می‌بینند و می‌توانند به طور خودکار ناحیه‌های مورد نظر را در تصاویر پزشکی شناسایی کنند. اگر هدف نهایی طبقه بندی یافته‌های رادیوگرافی مثبت و منفی باشد، استفاده از کارایی DL تشخیص یا تقسیم بندی ناحیه برای تعریف ROI مناسب در هر تصویر اشعه ایکس ضروری است. ضایعات هدف یا ساختارهای آناتومیکی که به عنوان ورودی برای تشخیص ناحیه استفاده می‌شوند، می‌توانند متفاوت باشند. رادیوگرافی



شکل ۶- تشخیص خودکار ناحیه و تقسیم بندی دندان ها در رادیوگرافی پانورامیک (۲۹)
الف- تشخیص ناحیه دندان، ب- تقسیم بندی دندان ها

۴-۱- هوش مصنوعی مولد

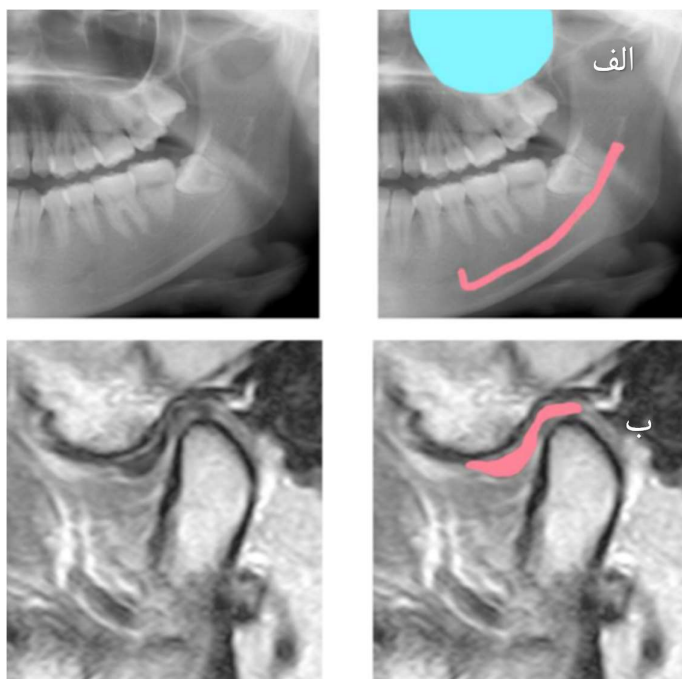
هوش مصنوعی مولد زیرمجموعه‌ای از تکنیک‌های هوش مصنوعی محسوب می‌شود که با بهره‌گیری از مدل‌های یادگیری ماشین، قادر به تولید محتوای جدید و معنادار است. هوش مصنوعی مولد از مدل‌های یادگیری عمیق برای دستیابی به اهداف خود استفاده می‌کند. شبکه‌های متخاصم مولد (Generative Adversarial Network) (GAN) می‌توانند ساختارها و ویژگی‌های زیربنایی را از مجموعه داده‌های تصویر یاد بگیرند تا الگوهای پیچیده را تعریف کنند و تصاویر جدیدی تولید کنند که شبیه داده‌های آموزشی است. شکل ۸ نمونه‌ای از کاربرد پردازش تصویر با استفاده از هوش مصنوعی مولد را نشان می‌دهد (شکل ۸). گزارش‌ها نشان می‌دهد که GANها در کاهش فاکتورهای انسدادی (عوامل مختل کننده) در تصاویر CBCT دندان که می‌تواند در تفسیر و تشخیص صحیح تصویر اختلال ایجاد کند، مفید هستند (شکل ۸-الف). این عوامل انسدادی عبارتند از نویز تصویر از اسکن نیم دایره و آثاری از پروتز دندان (۵۶،۵۷). استفاده از GANها برای اصلاح تصاویر، تاری که در ناحیه دندان‌های جلویی رادیوگرافی پانورامیک ظاهر می‌شوند نیز گزارش شده است (۵۸) (شکل ۸-ب).

در تصویربرداری‌های دندانی نظیر رادیوگرافی پانورامیک و CBCT، طبقه بندی ناحیه‌ای و مبتنی بر کارکرد ساختارهای آناتومیک، نقشی کلیدی در استخراج دقیق عناصری نظیر کانال فکی تحتانی، سینوس ماگزیلاری و دندان‌های نهفته ایفا می‌کند (شکل ۷، (۴۷،۴۸)).

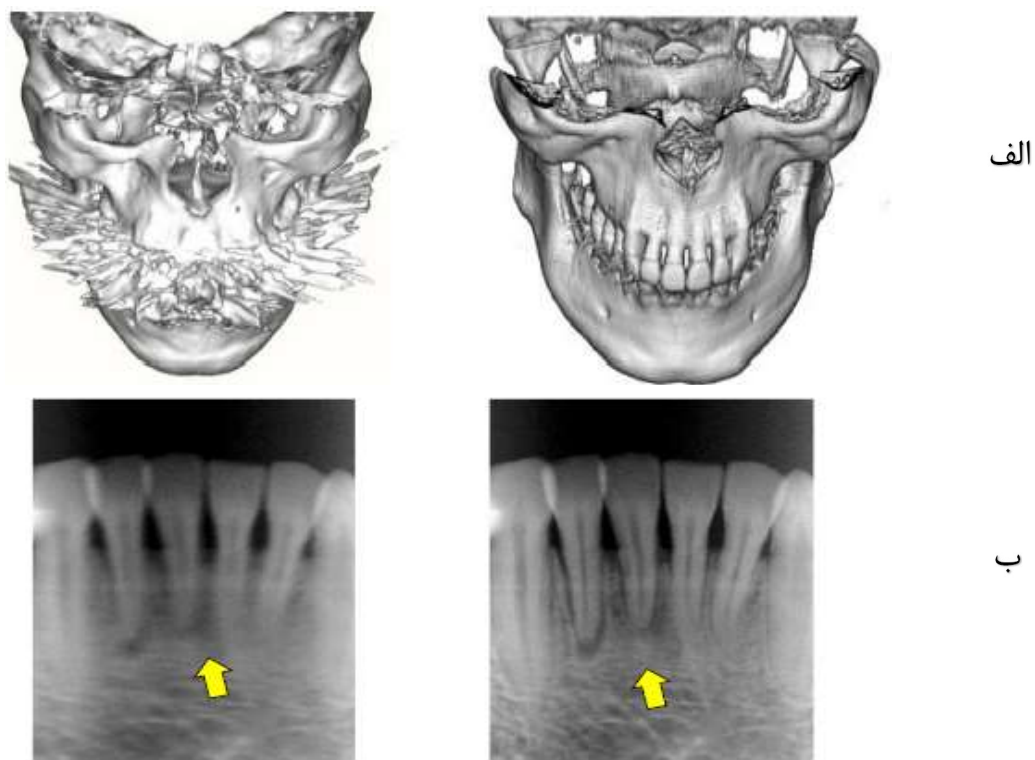
انتخاب ناحیه هدف در موقعیت مناسب تصویری و طبقه بندی صحیح بافت‌ها، به بهبود دقت تشخیص و کاهش خطاهای ناشی از پیچیدگی‌های آناتومیکی کمک می‌کند ((۴۹،۵۰). شکل ۷-الف). گزارش‌ها نشان داده‌اند که استفاده از طبقه بندی‌های مبتنی بر یادگیری ماشین و یادگیری عمیق (DL) موجب بهبود تحلیل تصاویر و افزایش دقت در تعیین موقعیت اپیکال دندان‌ها و ساختارهای عمیق تر دهان شده است (۵۱-۵۳).

همچنین، در مواردی مانند بررسی مفصل گیجگاهی فکی (TMJ) با MRI، کاربرد این روش‌ها به صورت مؤثری گزارش شده است ((۵۴). شکل ۷-ب).

در مجموع، طبقه بندی هوشمند تصاویر، چه برای اهداف تشخیصی و چه آموزشی، نقش کلیدی در بهبود کیفیت ارزیابی رادیوگرافی‌ها دارد (۵۵).



شکل ۷- نمونه تصویر تقسیم بندی ساختار آناتومیکی (۳۴)
الف- کانال فک پایین و سینوس ماگزیلاری، ب- دیسک مفصلی TMJ در MRI



شکل ۸- نمونه ابزارهای پردازش تصویر توسط هوش مصنوعی مولد (۳۴)
الف- کاهش آرتیفکت فلزی در CBCT دندان، ب- اصلاح تصاویر تار(مه آلوده) در رادیوگرافی پانورامیک

رادیوگرافی‌های پری آپیکال نتایج امیدوارکننده‌ای را نشان داده است. Choi و همکاران (۶۹) (۲۰۱۶) ترکیبی از چندین تکنیک پردازش تصویر را با CNN برای تشخیص پوسیدگی پروگزیمال پیشنهاد کردند.

تشخیص خودکار پوسیدگی دندان به ویژه در نواحی پروگزیمال، مفید است، زیرا گاهی اوقات تشخیص پوسیدگی در نواحی خاص برای دندانپزشکان به دلیل قرار گرفتن یکنواخت در معرض اشعه ایکس، حساسیت‌های مختلف حسگر گیرنده و تنوع طبیعی در تراکم یا ضخامت دندان دشوار است. برای داشتن نتایج امیدوار کننده، مطالعات بیشتری برای بهینه سازی کاربرد هوش مصنوعی برای تشخیص پوسیدگی دندان و تقسیم بندی در رادیوگرافی مورد نیاز است.

۵. غربالگری پوکی استخوان

تا به امروز، بسیاری از مطالعات رادیومورفومتریک پتانسیل رادیوگرافی پانورامیک را برای تشخیص پوکی استخوان بر اساس تراکم معدنی استخوان پایین (BMD) نشان داده‌اند که کاربرد هوش مصنوعی را برای تشخیص زودهنگام خودکار پوکی استخوان تسریع می‌کند (۷۰). از آنجایی که رادیوگرافی پانورامیک معمولاً به عنوان یک ابزار تشخیصی در دندانپزشکی استفاده می‌شود، در صورت استفاده از فناوری هوش مصنوعی برای غربالگری اولیه پوکی استخوان بسیار مفید خواهد بود (۷۱).

البته نتیجه بررسی پوکی استخوان را می‌توان به عنوان ملاحظات برای سایر درمان‌های دندانی که تحت تأثیر BMD پایین قرار می‌گیرند، مانند افزایش خطر از دست دادن استخوان اطراف ایمپلنت و استئونکروز فک‌ها مورد استفاده قرار داد (۷۲،۷۳).

۲. پرپودنتولوژی

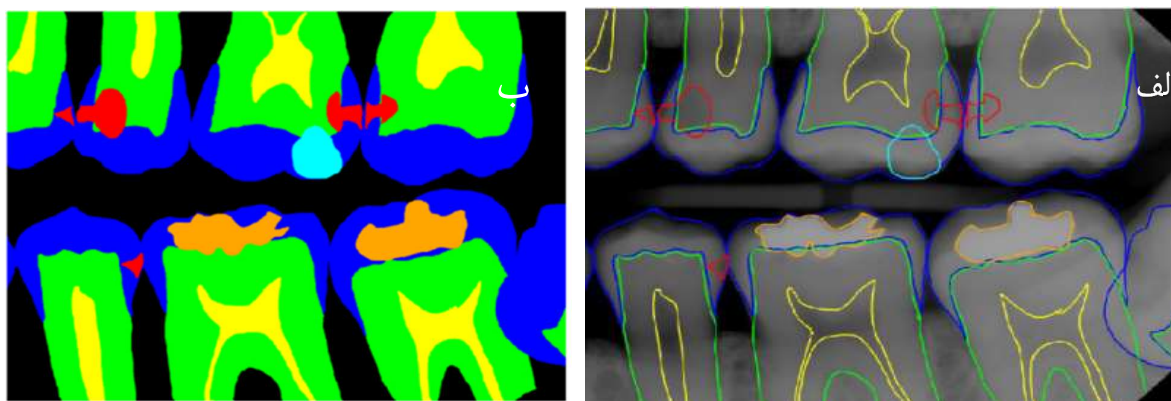
هوش مصنوعی می‌تواند با بهره‌گیری از پارامترهای نسبتاً ساده و قابل اندازه‌گیری، مانند تعداد لکوسیت‌ها در خون محیطی، در افتراق میان پرپودنتیت تهاجمی و مزمن، و همچنین در تشخیص نوع پرپودنتیت نقش مؤثری ایفا کند (۵۹،۶۰).

۳. ریشه دندان

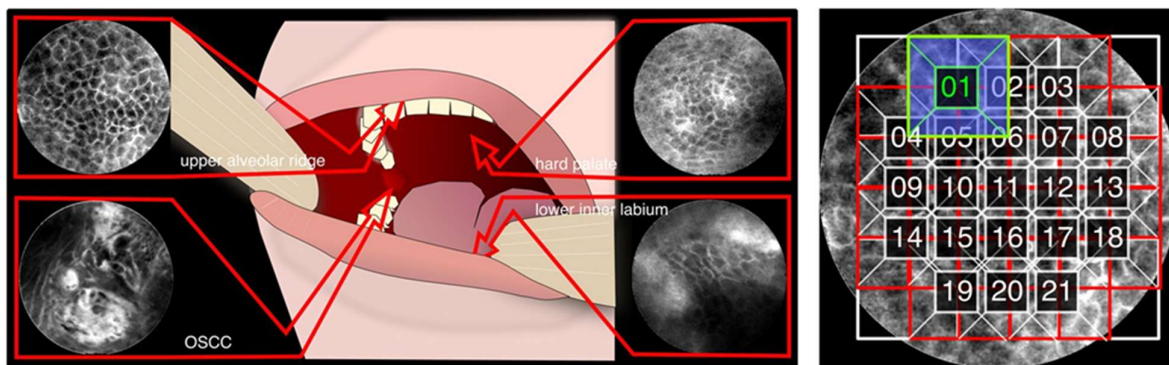
هوش مصنوعی به عنوان ابزاری برای تعیین مورفولوژی کانال ریشه، تعیین محل سوراخ اپیکال کوچک، تشخیص ضایعات پری آپیکال و شکستگی کانال ریشه و ارزیابی موفقیت درمان و درمان مجدد معرفی شده است (۶۳-۶۱).

۴. پوسیدگی دندان

هوش مصنوعی می‌تواند قابلیت بیشتری برای شناسایی برخی آسیب‌ها، مانند پوسیدگی‌های پروگزیمال و آسیب‌های پری آپیکال، که گاهی اوقات به دلیل نویز تصویر و/یا کنتراست کم توسط انسان در رادیوگرافی‌ها قابل تشخیص نیستند، فراهم می‌کند (شکل ۹) (۶۴). مدل‌های هوش مصنوعی جدیدی توسط چندین محقق طراحی شده است که می‌تواند به دندانپزشکان کمک کند تا به طور خودکار پوسیدگی دندان در رادیوگرافی را شناسایی می‌کنند. DeVito و همکاران (۶۵) (۲۰۰۸) از مدل anAI، یک شبکه عصبی پرسپترون چند لایه، برای بهبود توانایی تشخیصی پوسیدگی پروگزیمال در رادیوگرافی بایت وینگ استفاده کردند. در مورد طبقه بندی پوسیدگی‌های دندانی در رادیوگرافی‌ها (۶۸-۶۶) یک روش CNN مبتنی بر DL ایجاد شده است که نه تنها طبقه بندی، بلکه برای تشخیص پوسیدگی دندان در



شکل ۹- نمونه تجزیه و تحلیل ساختار دندان و علامت گذاری پوسیدگی (۶۶)
الف- برچسب گذاری دندانپزشکان ب- استفاده از مدل یادگیری عمیق رنگ قرمز: نشان دهنده پوسیدگی



شکل ۱۰- طبقه بندی خودکار بافت سرطانی در تصاویر میکروسکوپی لیزری از حفره دهان با استفاده از یادگیری عمیق (۷۴)

۶. آسیب شناسی دهان و فک و صورت

آسیب شناسی دهان و فک و صورت (OMFP) تخصصی برای بررسی شرایط پاتولوژیک و تشخیص بیماری‌های ناحیه دهان و فک و صورت است. شدیدترین نوع OMFP سرطان دهان است. آمارهای سازمان جهانی بهداشت (WHO) نشان می‌دهد که سالانه بیش از ۶۵۷۰۰۰ بیمار مبتلا به سرطان دهان در سراسر جهان تشخیص داده می‌شوند که در این میان بیش از ۳۳۰۰۰۰ مرگ و میر وجود دارد (۷۵). در OMFP، هوش مصنوعی بیشتر برای تشخیص تومور و سرطان (شکل ۱۰) بر اساس تصاویر رادیوگرافی، میکروسکوپی، اولتراسونوگرافی و سی تی اسکن مورد تحقیق قرار گرفته است.

علاوه بر این، هوش مصنوعی می‌تواند برای تشخیص مکان‌های غیر طبیعی در رادیوگرافی (۷۶)، مانند اعصاب در حفره دهان، عضلات زبان در هم و غدد پاروتید و غدد بزاقی دیگر استفاده شود. در مطالعات نشان داده شد که الگوریتم‌های CNN ابزار مناسبی برای تشخیص خودکار سرطان‌ها هستند (۷۴،۷۷). شایان ذکر است که هوش مصنوعی همچنین در مدیریت شکاف لب و کام در پیش بینی خطر، تشخیص، ارتوپدی قبل از جراحی، ارزیابی گفتار و جراحی نیز نقش بسزایی دارد (۷۸).

تشخیص زودهنگام ضایعات مخاطی مختلف برای طبقه بندی آن‌ها به عنوان خوش خیم یا بدخیم ضروری است. جراحی برای ضایعات بدخیم مورد نیاز است. از آنجایی که برخی ضایعات از نظر ظاهری مشابه ضایعات بدخیم می‌باشند، بنابراین برای تشخیص دقیق نیاز به تهیه اسلاید بیوپسی و رادیوگرافی می‌باشد. آسیب شناسان بیماری را با مشاهده مورفولوژی نمونه‌های رنگ آمیزی شده بر روی لام‌های

شیشه‌ای با استفاده از میکروسکوپ تشخیص می‌دهند (۷۸). این کار بسیار خسته کننده می‌باشد که به تلاش بسیاری نیاز دارد، همچنین از تمام نمونه برداری‌هایی که بررسی می‌شوند، تنها حدود ۲۰ درصد از آن‌ها بدخیمی هستند.

در سال‌های اخیر، بهره گیری از روش‌های هوش مصنوعی به ویژه یادگیری عمیق، در تشخیص بیماری‌های دهان و فک و صورت پیشرفت چشمگیری داشته است (۷۴،۷۸). این فناوری‌ها با تحلیل تصاویر رادیوگرافی، سی تی اسکن، و تصاویر هیستوپاتولوژیک می‌توانند دقت تشخیص را افزایش دهند و در برخی موارد عملکردی مشابه یا حتی بهتر از متخصصان انسانی داشته باشند.

برای مثال:

- Ramani و همکاران (۷۹) از شبکه CNN برای تشخیص خودکار سرطان سلول سنگفرشی دهان (SCC) استفاده کردند.

- Su و همکاران (۸۰) نیز از CNN برای تشخیص اختلالات مخاط دهان بهره بردند.

- James و همکاران (۸۱) از مدل ANN جهت طبقه بندی ضایعات دهانی استفاده کردند.

- Poojestoei و همکاران (۸۲) با استفاده از الگوریتم CNN موفق به تشخیص کیست‌های ادنتوژنیک و تومورهای کراتوسیستیک شدند.

مطالعات نشان داده‌اند که دقت مدل‌های یادگیری عمیق در بسیاری از موارد با دقت متخصصان انسانی قابل رقابت است و حتی در برخی شرایط می‌تواند تشخیص‌های اولیه را تسریع و بهبود بخشد (۷۸).

۷. تحلیل استخوان آلوئولار با استفاده از تصویربرداری رادیولوژیک

مهم مورد توجه قرار گیرد:

- ۱- بهبود کیفیت و کمیت داده‌ها: نیاز به سرمایه گذاری در جمع آوری و مدیریت داده‌های بزرگ و متنوع وجود دارد.
 - ۲- اعتبار سنجی بالینی: همکاری بین توسعه‌دهندگان AI و دندانپزشکان برای انجام آزمایش‌های بالینی ضروری است.
 - ۳- آموزش و آگاهی: برنامه‌های آموزشی برای دندانپزشکان می‌تواند به درک بهتر تکنولوژی AI کمک کند.
 - ۴- گسترش دامنه تحقیق: بررسی شرایط دندانی بیشتر، شامل بیماری‌های رایج و نادر، می‌تواند کاربردهای AI را افزایش دهد.
 - ۵- همکاری بین رشته‌ای: همکاری میان متخصصان AI، محققان دندانپزشکی و دیگر ذینفعان برای ایجاد راه‌حل‌های نوآورانه ضروری است.
 - ۶- اصول اخلاقی و چارچوب‌های قانونی: تدوین اصول اخلاقی و قانونی برای توسعه مسئولانه AI اهمیت دارد.
 - ۷- طراحی ابزارهای کاربرپسند: ایجاد ابزارهای تشخیصی با رابط‌های ساده و سازگاری با سیستم‌های موجود می‌تواند پذیرش آن‌ها را تسهیل کند.
- این موارد چالش‌های دنیای امروز هستند که می‌توانند برطرف شده و این امکان وجود دارد که همچون سایر رشته‌ها، هوش مصنوعی در برخی از حوزه‌ها و وظایف مختلف دقت بالاتری از انسان حاصل کند. بنابراین با تمرکز بر این حوزه‌ها، می‌توان محدودیت‌های فعلی را برطرف کرده و به پیشرفت‌های چشمگیری در مراقبت‌های دندانی دست یافت. بنابراین به طور کلی هوش مصنوعی همچنان با سه نقطه ضعف بزرگ روبرو است. اول، این فناوری جدید باید برای استفاده ساده باشد. در این صورت نیاز دندانپزشکان به گذراندن دوره‌های آموزشی برای یادگیری کار با سیستم‌های هوش مصنوعی از بین می‌رود. دوم اینکه تجهیزات مورد نیاز از نظر اقتصادی مقرون به صرفه نیستند. سوم، از آنجایی که عملکرد هوش مصنوعی هنوز به طور کامل شناسایی نشده است، نمی‌توان به نتایج ارائه شده کاملاً اعتماد کرد و یک دندانپزشک با تجربه باید بر نتایج آن نظارت کند. بنابراین، قبل از کاربرد گسترده هوش مصنوعی در دندانپزشکی، معایب ذکر شده هوش مصنوعی باید به طور مؤثر مدیریت شود (۹۱).
- هوش مصنوعی با توجه به سرعت رشد و پیشرفت قابل توجه در

تحلیل استخوان آلونولار یکی از نشانه‌های کلیدی بیماری‌های پریدنتال است که در صورت عدم تشخیص و درمان به موقع، می‌تواند منجر به لق شدن دندان‌ها و از دست رفتن آن‌ها شود (۸۳). تشخیص دقیق میزان تحلیل استخوان عمدتاً از طریق تفسیر تصاویر رادیوگرافی، از جمله bitewing، پانورامیک و CBCT انجام می‌شود. از این رو، بررسی تحلیل استخوان در واقع در حیطه تخصصی رادیولوژی دهان و فک و صورت قرار دارد.

در سال‌های اخیر، روش‌های مبتنی بر هوش مصنوعی به ویژه مدل‌های یادگیری عمیق، به عنوان ابزارهای نوین در تحلیل تصاویر رادیولوژیک برای شناسایی نواحی تحلیل استخوانی به کار گرفته شده‌اند. این فناوری‌ها می‌توانند به صورت خودکار نواحی تحلیل رفته را شناسایی کرده و میزان تحلیل را طبقه‌بندی نمایند (۸۴، ۸۵).

برای مثال، در مطالعه‌ای توسط Hoss و همکاران (۸۶) (۲۰۲۰)، یک مدل CNN بر روی تصاویر پری آپیکال آموزش داده شد و توانست نواحی تحلیل استخوانی را با دقت بالا شناسایی کند. این مدل عملکردی بهتر از روش‌های سنتی و حتی در برخی موارد قابل مقایسه با تفسیر رادیولوژیست‌های متخصص داشت.

کاربرد این روش‌ها می‌تواند در غربالگری، پایش روند پیشرفت بیماری و همچنین برنامه ریزی درمانی به ویژه در شرایطی که دسترسی به رادیولوژیست محدود است، بسیار سودمند باشد.

انتظار می‌رود از طریق توسعه مستمر روش‌های هوش مصنوعی و مجموعه داده‌های تصویری با کیفیت بالا، تشخیص به کمک رایانه به ابزاری مؤثر و کارآمد در عمل بالینی روزانه تبدیل شود که منجر به تشخیص، اندازه گیری درجه و طبقه بندی PBL با فعال کردن وظایف خودکار و صرفه جویی در زمان ارزیابی شود (۸۷-۸۹).

معایب و چالش‌ها

تحقیقات در زمینه تشخیص (دندانپزشکی با استفاده از هوش مصنوعی (AI) به شناسایی نقاط ضعف مهمی پرداخته است. کیفیت و حجم داده‌های فعلی ناکافی است و این موضوع به قابلیت اعتماد ابزارهای تشخیصی مبتنی بر AI لطمه می‌زند. شفافیت و وضوح روش‌های AI در (دندانپزشکی نیز نیاز به بهبود دارد) (۹۰).

برای پیشرفت AI در تشخیص (دندانپزشکی، لازم است چندین جنبه

به طور گسترده به عنوان ابزاری ارزشمند برای دندانپزشکان شناخته می‌شود. طراحی دقیق و اعتبارسنجی بالینی طولانی مدت، هوش مصنوعی را بی‌طرفانه، قابل تکرار، کاربر پسند و شفاف می‌کند.

توسعه هوش مصنوعی آینده باید به اولویت دادن به منافع انسانی ادامه دهد و در عین حال توانایی ما برای پردازش کلان داده‌ها را بهبود بخشد. همان طور که ذکر شد اگرچه هوش مصنوعی می‌تواند از بسیاری جهات کمک کند، دندانپزشکی یک رشته، چند رشته‌ای است که در آن تصمیم نهایی باید توسط دندانپزشک گرفته شود. این بررسی نشان داد که هوش مصنوعی در سال‌های اخیر به سرعت در تشخیص بیماری‌های دندان پیشرفت کرده است و می‌تواند در آینده نزدیک به یک ابزار استاندارد در دندانپزشکی مدرن تبدیل شود.

References:

- 1- Skeggs Jr LT, Hochstrasser H. Multiple automatic sequential analysis. *Clin Chem*. 1964;10:918-36.
- 2- Yu VL, Fagan ML, Wraith SM, Clancey WJ, Scott AC, Hannigan J, et al. Antimicrobial selection by a computer: a blinded evaluation by infectious diseases experts. *JAMA* 1979;242(12):1279-82.
- 3- Shan T, Tay FR, Gu L. Application of Artificial Intelligence in Dentistry. *J Dent Res*. 2021;100(3):232-44.
- 4- Thrall JH, Li X, Li Q, Cruz C, Do S, Dreyer K, et al. Artificial intelligence and machine learning in radiology: opportunities, challenges, pitfalls, and criteria for success. *J Am Coll Radiol*. 2018;15(3 Pt B):504-8.
- 5- Schwendicke F, Samek W, Krois J. Artificial Intelligence in Dentistry: Chances and Challenges. *J Dent Res*. 2020;99(7):769-74.
- 6- Martins MV, Baptista L, Luís H, Assunção V, Araújo M-R, Realinho V. Machine Learning in X-ray Diagnosis for Oral Health: A Review of Recent Progress. *Computation* 2023;11(6):115.
- 7- Mahdi SS, Battineni G, Khawaja M, Allana R, Siddiqui MK, Agha D. How does artificial intelligence impact digital healthcare initiatives? A review of AI applications in dental healthcare. *Int J Inf Manag Data Insights*. 2023;3(1):100144.
- 8- Miladinović M, Mihailović B, Mladenović D, Duka M, Živković D, Mladenović S, et al. Artificial intelligence in clinical medicine and dentistry. *Vojnosanit Pregl*. 2017;74(3):267-72.
- 9- Bini SA. Artificial intelligence, machine learning, deep learning, and cognitive computing: what do these terms mean and how will they impact health care? *J Arthroplasty*. 2018;33(8):2358-61.
- 10- Kassianos AP, Emery JD, Murchie P, Walter FM. Smartphone applications for melanoma detection by community, patient and generalist clinician users: a review. *Br J Dermatol*. 2015;172(6):1507-18.
- 11- Meghil MM, Rajpurohit P, Awad ME, McKee J, Shahoumi

سال‌های اخیر، این پتانسیل را دارد که مراقبت از بیمار را بهبود ببخشد و فشار وارده بر سیستم‌های مراقبت‌های بهداشتی را با خودکارسازی کارهای روتین کاهش دهد و جامعه پزشکی را قادر سازد تا بر موارد پیچیده‌تر و پرمشقت‌تر تمرکز کنند.

چالش‌های موجود که ناشی از برخی کاستی‌ها هستند، قابل حل بوده و این فرصت را فراهم می‌کنند که هوش مصنوعی، همانند دیگر رشته‌ها، در برخی حوزه‌ها با دقتی فراتر از توان انسانی عمل کند. با این حال، توجه به این نکته مهم است که هوش مصنوعی جایگزینی برای تخصص انسانی نیست و استفاده از آن در پزشکی باید همیشه بر اساس اصول اخلاقی هدایت شود. هوش مصنوعی فقط می‌تواند به دندانپزشکان در انجام حرفه‌ای وظایف خود کمک کند. نمی‌تواند جایگزین دانش، مهارت یا برنامه ریزی درمانی انسانی شود. علی‌رغم چالش‌ها، هوش مصنوعی

- LA, Ghaly M. Artificial intelligence in dentistry. *Dent Rev*. 2022;2:10009.
- 12- Ossowska A, Kusiak A, Świetlik D. Artificial intelligence in dentistry-narrative review. *Int J Environ Res Public Health*. 2022;19:3449.
- 13- <https://chistio.ir/-deep-learning/>
- 14- Haykin S. *Multilayer perceptrons. Neural Networks and Learning Machines*. 3rd ed. USA: Prentice Hall;2009:122-5.
- 15- Karhunen J, Raiko T, Cho K. Chapter 7 - Unsupervised deep learning: a short review. In: Bingham E, Kaski S, Laaksonen J, Lampinen J, editors. *Advances in Independent Component Analysis and Learning Machines*. Academic Press; 2015:125-42.
- 16- Bingham E, Kaski S, Laaksonen J, Lampinen J, editors. *Advances in Independent Component Analysis and Learning Machines*. Academic Press; 2015:125-42.
- 17- Anaya-Isaza A, Mera-Jiménez L, Zequera-Diaz M. An overview of deep learning in medical imaging. *Info Med Unlocked*. 2021;26:100723.
- 18- Le Cun Y, Haffner P, Bottou L, Bengio Y. Object recognition with gradient-based learning. In: Forsyth DA, Mundy JL, Gesu V, Cipolla R, editors. *Shape, Contour and Grouping in Computer Vision, Lecture Notes in Computer Science vol. 1681*. Berlin, Heidelberg: Springer;1999:319-45.
- 19- He K, Zhang X, Ren S, Sun J. Deep residual learning for image recognition. In: 2016 IEEE Conference on Computer Vision and Pattern Recognition (CVPR);2016:770-8.
- 20- Zhou X, Yu G, Yin Q, Liu Y, Zhang Z, Sun J. Context Aware Convolutional Neural Network for Children Caries Diagnosis on Dental Panoramic Radiographs. *Comput Math Methods Med*. 2022;2022:6029245.
- 21- https://www.researchgate.net/figure/Standard-convolutional-neural-network-architecture-used-in-experiment-1-to-classify_fig2_321307161
- 22- <https://builtin.com/data-science/recurrent-neural-networks->

and- lstm

- 23- Musleh D, Almosaeeed H, Balhareth F, Alqahtani G, Alobaidan N, Altalag J, et al. Advancing Dental Diagnostics: A Review of Artificial Intelligence Applications and Challenges in Dentistry. *Big Data Cogn Comput.* 2024;8(6):66.
- 24- Zhou SK, Greenspan H, Davatzikos C, Duncan JS, van Ginneken B, Madabhushi A, et al. A review of deep learning in medical imaging: Imaging traits, technology trends, case studies with progress highlights, and future promises. *Proc IEEE. Inst Electr Electron Eng.* 2021;109(5), 820-38.
- 25- Kim HS, Ha EG, Lee A, Choi YJ, Jeon KJ, Han SS, et al. Refinement of image quality in panoramic radiography using a generative adversarial network. *Dentomaxillofac Radiol* 2023;52(5):20230007.
- 26- Hegazy MAA, Cho MH, Lee SY. Image denoising by transfer learning of generative adversarial network for dental CT. *Biomed. Phys Eng Express.* 2020;6(5):055024.
- 27- Almalki YE, Din AI, Ramzan M, Irfan M, Aamir KM, Almalki A, et al. Deep Learning Models for Classification of Dental Diseases Using Orthopantomography X-ray OPG Images. *Sensors.* 2022;22(19):7370.
- 28- Kohinata K, Kitano T, Nishiyama W, Mori M, Iida Y, Fujita H, et al. Deep learning for preliminary profiling of panoramic images. *Oral Radiol.* 2023;39(2):275-81.
- 29- Katsumata A. Deep learning and artificial intelligence in dental diagnostic imaging. *Jpn Dent Sci Rev.* 2023;59:329-33.
- 30- Murata M, Arijji Y, Ohashi Y, Kawai T, Fukuda M, Funakoshi T, et al. Deep-learning classification using convolutional neural network for evaluation of maxillary sinusitis on panoramic radiography. *Oral Radiol.* 2019;35(3):301-7.
- 31- Hiraiwa T, Arijji Y, Fukuda M, Kise Y, Nakata K, Katsumata, A, et al. A deep-learning artificial intelligence system for assessment of root morphology of the mandibular first molar on panoramic radiography. *Dentomaxillofac. Radiol.* 2019;48(3):20180218.
- 32- Jung W, Lee KE, Suh BJ, Seok H, Lee DW. Deep learning for osteoarthritis classification in temporomandibular joint. *Oral Dis.* 2023;29(3):1050-9.
- 33- Iida Y, Näppi J, Kitano T, Hironaka T, Katsumata A, Yoshida H. Detection of aspiration from images of a videofluoroscopic swallowing study adopting deep learning. *Oral Radiol.* 2023;39(3):553-62.
- 34- Mori M, Arijji Y, Katsumata A, Kawai T, Araki K, Kobayashi K, et al. A deep transfer learning approach for the detection and diagnosis of maxillary sinusitis on panoramic radiographs. *Odontology.* 2021;109(4):941-8.
- 35- Kuwada C, Arijji Y, Kise Y, Fukuda M, Ota J, Ohara H, et al. Detection of unilateral and bilateral cleft alveolus on panoramic radiographs using a deep learning system. *Dentomaxillofac Radiol.* 2023;52(8):20210436.
- 36- Kuwana R, Arijji Y, Fukuda M, Kise Y, Nozawa M, Kuwada, C, et al. Performance of deep learning object detection technology in the detection and diagnosis of maxillary sinus lesions on panoramic radiographs. *Dentomaxillofac Radiol.* 2021;50(1):20200171.
- 37- Choi E, Kim D, Lee JY, Park HK. Artificial intelligence in detecting temporomandibular joint osteoarthritis on orthopantomogram. *Sci Rep.* 2021;11(1):10246.
- 38- Arijji Y, Yanashita Y, Kutsuna S, Muramatsu C, Fukuda M, Kise Y, et al. Automatic detection and classification of radiolucent lesions in the mandible on panoramic radiographs using a deep learning object detection technique. *Oral Surg Oral Med Oral Pathol Oral Radiol.* 2019;128(4):424-30.
- 39- Kuwada C, Arijji Y, Fukuda M, Kise Y, Fujita H, Katsumata A, et al. Deep learning systems for detecting and classifying the presence of impacted supernumerary teeth in the maxillary incisor region on panoramic radiographs. *Oral Surg Oral Med Oral Pathol Oral Radiol.* 2020;130(4):464-9.
- 40- Ishibashi K, Arijji Y, Kuwada C, Kimura M, Hashimoto K, Umemura M, et al. Efficacy of a deep learning model created with the transfer learning method in detecting sialoliths of the submandibular gland on panoramic radiography. *Oral Surg Oral Med Oral Pathol Oral Radiol.* 2022;133(2):238-44.
- 41- Arijji Y, Fukuda M, Nozawa M, Kuwada C, Goto M, Ishibashi K, et al. Automatic detection of cervical lymph nodes in patients with oral squamous cell carcinoma using a deep learning technique: a preliminary study. *Oral Radiol* 2021;37(2):290-6.
- 42- Tuzoff DV, Tuzova LN, Bornstein MM, Krasnov AS, Kharchenko MA, Nikolenko SI, et al. Tooth detection and numbering in panoramic radiographs using convolutional neural networks. *Dentomaxillofac Radiol.* 2019;48(4):20180051.
- 43- Mima Y, Nakayama R, Hizukuri A, Murata K. Tooth detection for each tooth type by application of faster R-CNNs to divided analysis areas of dental panoramic X-ray images. *Radiol Phys Technol.* 2022;15(2):170-6.
- 44- Muramatsu C, Morishita T, Takahashi R, Hayashi T, Nishiyama W, Arijji Y, et al. Tooth detection and classification on panoramic radiographs for automatic dental chart filing: improved classification by multi-sized input data. *Oral Radiol.* 2021;37(1):13-9.
- 45- Umer F, Habib S, Adnan N. Application of deep learning in teeth identification tasks on panoramic radiographs. *Dentomaxillofac Radiol.* 2022;51(5):20210504.
- 46- Leite AF, Gerven AV, Willems H, Beznik T, Lahoud P, Gaeta-Araujo H, et al. Artificial intelligence-driven novel tool for tooth detection and segmentation on panoramic radiographs. *Clin Oral Invest.* 2021;25(4):2257-67.
- 47- Cha JY, Yoon HI, Yeo IS, Huh KH, Han JS. Panoptic segmentation on panoramic radiographs: deep learning-based segmentation of various structures including maxillary sinus and mandibular canal. *J Clin Med.* 2021;10(12):2577.
- 48- Arijji Y, Mori M, Fukuda M, Katsumata A, Arijji E. Automatic visualization of the mandibular canal in relation to an impacted mandibular third molar on panoramic radiographs using deep learning segmentation and transfer learning techniques. *Oral Surg Oral Med Oral Pathol Oral Radiol.* 2022;134(6):749-57.
- 49- Deng W, Luo L, Lin X, Fang T, Liu D, Dan G, et al. Head

- and neck cancer tumor segmentation using support vector machine in dynamic contrast-enhanced MRI. *Contrast Media Mol Imaging*. 2017;2017:8612519.
- 50- Song IS, Shin HK, Kang JH, Kim JE, Huh KH, Yi WJ, et al. Deep learning-based apical lesion segmentation from panoramic radiographs. *Imaging Sci Dent*. 2022;52(4):351-7.
- 51- Mori M, Arijji Y, Fukuda M, Kitano T, Funakoshi T, Nishiyama W, et al. Performance of deep learning technology for evaluation of positioning quality in periapical radiography of the maxillary canine. *Oral Radiol*. 2022;38(1):147-54.
- 52- Bayrakdar IS, Orhan K, Çelik O, Bilgir E, Sağlam H, Kaplan FA, et al. A U-net approach to apical lesion segmentation on panoramic radiographs. *Biomed Res Int*. 2022;2022:7035367.
- 53- Xu X, Xi L, Wei L, Wu L, Xu Y, Liu B, et al. Deep learning assisted contrast-enhanced CT-based diagnosis of cervical lymph node metastasis of oral cancer: a retrospective study of 1466 cases. *Eur Radiol*. 2023;33(6):4303-12.
- 54- Nozawa M, Ito H, Arijji Y, Fukuda M, Igarashi C, Nishiyama M, et al. Automatic segmentation of the temporomandibular joint disc on magnetic resonance images using a deep learning technique. *Dentomaxillofac Radiol*. 2022;51(1):20210185.
- 55- Arijji Y, Gotoh M, Fukuda M, Watanabe S, Nagao T, Katsumata A, et al. A preliminary deep learning study on automatic segmentation of contrast-enhanced bolus in videofluorography of swallowing. *Sci Rep*. 2022;12(1):18754.
- 56- Hegazy MAA, Cho MH, Lee SY. Half-scan artifact correction using generative adversarial network for dental CT. *Comput Biol Med*. 2021;132:104313.
- 57- Mohammad-Rahimi H, Vinayahalingam S, Mahmoudinia E, Soltani P, Berge SJ, Krois J, et al. Super-Resolution of Dental Panoramic Radiographs Using Deep Learning: A Pilot Study. *Diagnostics (Basel)*. 2023;13(5):996.
- 58- Sherwood AA, Sherwood AI, Setzer FC, Devi K S, Shamili JV, John C, et al. A Deep Learning Approach to Segment and Classify C-Shaped Canal Morphologies in Mandibular Second Molars Using Cone-beam Computed Tomography. *J Endod*. 2021;47(12):1907-16.
- 59- Fatima A, Shafi I, Afzal H, Diez IDLT, Lourdes DRSM, Breñosa J, et al. Advancements in dentistry with artificial intelligence: current clinical applications and future perspectives. *Healthcare*. 2022;10(11):2188.
- 60- Papantonopoulos G, Takahashi K, Bountis T, Loos BG. Artificial neural networks for the diagnosis of aggressive periodontitis trained by immunologic parameters. *PLoS ONE*. 2014;9(3):e89757.
- 61- Schwendicke F, Chaurasia A, Arsiwala L, Lee JH, Elhennawy K, Jost-Brinkmann PG, et al. Deep learning for cephalometric landmark detection: systematic review and meta-analysis. *Clin Oral Investig*. 2021;25(7):4299-309.
- 62- Gao S, Wang X, Xia Z, Zhang H, Yu J, Yang F. Artificial Intelligence in Dentistry: A Narrative Review of Diagnostic and Therapeutic Applications. *Med Sci Monit*. 2025;31:e946676.
- 63- Agrawal P, Nikhade P. Artificial intelligence in dentistry: past, present, and future. *Cureus*. 2022;14(7):e27405.
- 64- Geetha V, Aprameya KS, Hinduja DM. Dental caries diagnosis in digital radiographs using back-propagation neural network. *Health Inf Sci Syst*. 2020;8(1):8.
- 65- DeVito KL, de Souza Barbosa F, Felipe Filho WN. An artificial multilayer perceptron neural network for diagnosis of proximal dental caries. *Oral Surg Oral Med Oral Pathol Oral Radiol Endod*. 2008;106(6):879-84.
- 66- Ghaffari M, Zhu Y, Shrestha A. A review of advancements of artificial intelligence in dentistry. *Dent Rev*. 2024;4(2):100081.
- 67- Yu Y, Li Y, Li YJ, Wang JM, Lin DH, Yu WP. Tooth decay diagnosis using back propagation neural network. *Int Conf Mach Learn Cybern*. 2006:3956-9.
- 68- Singh P, Sehgal P. Automated caries detection based on radon transformation and DCT. *Int Conf Comput Commun Netw Technol*. 2017:1-6.
- 69- Choi J, Eun H, Kim C. Boosting proximal dental caries detection via combination of variational methods and convolutional neural network. *J Signal Process Syst*. 2018;90:87-97.
- 70- de Medeiros FCFL, Kudo GAH, Leme BG, Saraiva PP, Verri FR, Honorio HM, et al. Dental implants in patients with osteoporosis: a systematic review with meta-analysis. *Int J Oral Maxillofac Surg*. 2018;47(7):480-91.
- 71- Aghaloo T, Pi-Anfruns J, Moshaverinia A, Sim D, Grogan T, Hadaya D. The effects of systemic diseases and medications on implant osseointegration: a systematic review. *Int J Oral Maxillofac Implants*. 2019;34:S35-S49.
- 72- Allen PD, Graham J, Farnell DJJ, Harrison EJ, Jacobs R, Nicolopoulou-Karayanni K, et al. Detecting reduced bone mineral density from dental radiographs using statistical shape models. *IEEE Tran INF Technol Biomed*. 2007;11(6):601-10.
- 73- Nakamoto T, Taguchi A, Ohtsuka M, Suei Y, Fujita M, Tsuda M, et al. A computer-aided diagnosis system to screen for osteoporosis using dental panoramic radiographs. *Dentomaxillofac Radiol*. 2008;37:274-81.
- 74- Aubreville M, Knipfer C, Oetter N, Jaremenko C, Rodner E, Denzler J, et al. Automatic classification of cancerous tissue in laser endomicroscopy images of the oral cavity using deep learning. *Sci Rep*. 2017;7(1):11979.
- 75- World Health Organization. Cancer prevention (<https://www.who.int/cancer/prevention/diagnosis-screening/oral-cancer/en/>)
- 76- Choi E, Lee S, Jeong E, Shin S, Park H, Youm S, et al. Artificial intelligence in positioning between mandibular third molar and inferior alveolar nerve on panoramic radiography. *Sci Rep*. 2022;12(1):2456.
- 77- Xu B, Wang N, Chen T, Li M. Empirical evaluation of rectified activations in convolutional network. *ArXiv:1505.00853v*. 2015;1505.00853.
- 78- Dhillon H, Chaudhari PK, Dhingra K, Kuo RF, Sokhi RK, Alam MK, et al. Current applications of artificial intelligence in cleft care: a scoping review. *Front Med*. 2021;8:676490.
- 79- Ramani SR, Tan Y, Bussau L, Reilly LAO, Silke J, Angel C, et al. Convolutional neural networks for accurate real-time diagnosis of oral epithelial dysplasia and oral squamous cell

- carcinoma using high-resolution in vivo confocal microscopy. *Sci Rep.* 2025;15(1):2555.
- 80-** Su AY, Wu ML, Wu YH. Deep learning system for the differential diagnosis of oral mucosal lesions through clinical photographic imaging. *J Dent Sci.* 2025;20(1):54-60.
- 81-** James BL, Sunny SP, Heidari AE, Ramanjinappa RD, Lam T, Tran AV, et al. Validation of a point-of-care optical coherence tomography device with machine learning algorithm for detection of oral potentially malignant and malignant lesions. *Cancers.* 2021;13(14):3583.
- 82-** Poedjiastoeti W, Suebnukarn S. Application of convolutional neural network in the diagnosis of jaw tumors. *Health Inform Res.* 2018;24(3):236-41.
- 83-** Tonetti MS, Jepsen S, Jin L, Otomo-Corgel J. Impact of the global burden of periodontal diseases on health, nutrition and wellbeing of mankind: a call for global action. *J Clin Periodontol.* 2017;44(5):456-62.
- 84-** Lin PL, Huang PY, Huang PW. Automatic methods for alveolar bone loss degree measurement in periodontitis periapical radiographs. *Comput Methods Programs Biomed.* 2017;148:1-11.
- 85-** Lin PL, Huang PW, Huang PY, Hsu HC. Alveolar bone-loss area localization in periodontitis radiographs based on threshold segmentation with a hybrid feature fused of intensity and the H-value of fractional Brownian motion model. *Comput Methods Programs Biomed.* 2015;121(3):117-26.
- 86-** Hoss P, Meyer O, Wölfle UC, Wülk A, Meusburger T, Meier L, et al. Detection of Periodontal Bone Loss on Periapical Radiographs-A Diagnostic Study Using Different Convolutional Neural Networks. *J Clin Med.* 2023;12(22):7189.
- 87-** Kim J, Lee HS, Song IS, Jung KH. DeNTNet: deep neural transfer network for the detection of periodontal bone loss using panoramic dental radiographs. *Sci Rep.* 2019;9(1):17615.
- 88-** Krois J, Ekert T, Meinhold L, Golla T, Kharbot B, Wittemeier A, et al. Deep learning for the radiographic detection of periodontal bone loss. *Sci Rep.* 2019;9(1):8495.
- 89-** Chang HJ, Lee SJ, Yong TH, Shin NY, Jang BG, Kim JE, et al. Deep learning hybrid method to automatically diagnose periodontal bone loss and stage periodontitis. *Sci Rep.* 2020;10(1):7531.
- 90-** Babu A, Onesimu JA, Sagayam KM. Artificial intelligence in dentistry: concepts, applications and research challenges. *E3S Web Conf.* 2021;297:01074.
- 91-** Tizhoosh HR, Pantanowitz L. Artificial intelligence and digital pathology: challenges and opportunities. *J Pathol Inform.* 2018;9:38.