

The effect of first premolar extractions on overall and anterior Bolton ratios in patients with bimaxillary dentoalveolar protrusion

Amirhosein Rostami¹, Seyedali Seyedmajidi², Valiollah Arash³, Abbas Ramyar⁴, Nima Hedayati Goodarzi⁵, Amirhosein Ghasemi⁵, Reza Faraji^{3*}

1- Student Research Committee, Babol University of Medical Sciences, Babol, Iran

2- Dental Materials Research Center, Health Research Institute, Babol University of Medical Sciences, Babol, Iran

3- Oral Health Research Center, Health Research Institute, Babol University of Medical Sciences, Babol, Iran

4- Faculty of Mechanical Engineering, Babol Noshirvani University of Technology, Babol, Iran; CEO, Tapeshtech Company, Health Technology Incubator Center, Babol University of Medical Sciences, Babol, Iran

5- Researcher, Babol Noshirvani University of Technology, Babol, Iran; Board Member, Tapeshtech Company, Health Technology Incubator Center, Babol University of Medical Sciences, Babol, Iran

Article Info

Article type:
Research Article

Article History:
Received: 27 Oct 2025
Accepted: 20 Feb 2026
Published: 25 Feb 2026

Corresponding Author:
Reza Faraji

Department of Orthodontics, School of Dentistry, Babol University of Medical Sciences, Babol, Iran

(Email: rezafarajiortho1@gmail.com)

Abstract

Background and Aims: Bimaxillary dentoalveolar protrusion (BDP) is a common orthodontic anomaly characterized by protrusive dental arches and lip prominence. Extraction of the first premolars is a frequently employed treatment approach in these patients. However, the effect of this intervention on Bolton ratios—particularly the overall and anterior ratios—remains unclear. This study aimed to evaluate the impact of first premolar extractions on Bolton ratios in patients with BDP.

Materials and Methods: This experimental study was conducted on archived physical models of 34 Class I patients with BDP and functional lip incompetency (>4 mm) accompanied by lip protrusion, available at the Orthodontics Department of School of Dentistry, Babol, in 2024. All patients had a full complement of teeth from the first incisor to the first molar in each quadrant. After digitizing the models, mesiodistal tooth widths and the overall and anterior Bolton ratios were calculated. Digital simulation of first premolar extraction was performed, followed by reassessment of Bolton ratios. Pre- and post-treatment values were statistically compared using paired t-tests in SPSS (significance level set at 0.05). **Results:** Among 34 studied casts, 67.6 % belonged to females. The mean overall Bolton ratio decreased significantly from $90.33 \pm 2.23\%$ to $87.72 \pm 2.39\%$, and the anterior ratio declined from $78.19 \pm 2.96\%$ to $77.85 \pm 3.03\%$ ($P < 0.001$). Additionally, 15 patients exhibited residual space post-treatment, primarily in the mandibular arch.

Conclusion: Based on the results of the present study, first premolar extraction significantly reduced both the overall and anterior Bolton ratios in patients with bimaxillary dentoalveolar protrusion. However, the likelihood of residual space—particularly in the lower arch—should be carefully considered during orthodontic treatment planning to ensure long-term stability and success.

Keywords: Tooth extraction, Premolar, Tooth movement techniques

Cite this article as: Rostami A, Seyedmajidi S, Arash V, Ramyar A, Hedayati Goodarzi N, Ghasemi A, et al. The effect of first premolar extractions on overall and anterior Bolton ratios in patients with bimaxillary dentoalveolar protrusion. J Dent Med-TUMS. 2026;39:7. [Persian]



تأثیر کشیدن پرمولرهای اول بر نسبت‌های کلی و قدامی بولتون در بیماران مبتلا به بیرون زدگی دندان‌های آلوئولی دو فک

امیرحسین رستمی^۱، سیدعلی سیدمجیدی^۲، ولی‌الله آرش^۳، عباس رامیار^۴، نیما هدایتی گودرزی^۵، امیرحسین قاسمی^۵، رضا فرجی^{۳*}

۱- کمیته تحقیقات دانشجویی، دانشگاه علوم پزشکی بابل، بابل، ایران

۲- مرکز تحقیقات مواد دندان‌پزشکی، پژوهشکده سلامت، دانشگاه علوم پزشکی بابل، بابل، ایران

۳- مرکز تحقیقات سلامت بهداشت و دهان، پژوهشکده سلامت، دانشگاه علوم پزشکی بابل، بابل، ایران

۴- دانشکده مهندسی مکانیک، دانشگاه صنعتی نوشیروانی بابل، بابل، ایران؛ مدیرعامل شرکت تپش، مرکز رشد فناوری سلامت، دانشگاه علوم پزشکی بابل، بابل، ایران

ایران

۵- محقق، دانشگاه صنعتی نوشیروانی بابل، بابل، ایران؛ عضو هیأت مدیره شرکت تپش، مرکز رشد فناوری سلامت، دانشگاه علوم پزشکی بابل، بابل، ایران

اطلاعات مقاله

چکیده

<p>نوع مقاله: مقاله پژوهشی</p> <p>دریافت: ۱۴۰۴/۰۸/۰۵ پذیرش: ۱۴۰۴/۱۲/۰۱ انتشار: ۱۴۰۴/۱۲/۰۶</p>	<p>زمینه و هدف: بیرون زدگی دندان‌های آلوئولی دو فک یکی از ناهنجاری‌های شایع ارتودنتیک است. کشیدن پرمولرهای اول یکی از روش‌های درمانی متداول در این بیماران محسوب می‌شود. از آنجایی که تأثیر این امر بر نسبت‌های بولتون همچنان نامشخص است، مطالعه حاضر با هدف بررسی تأثیر کشیدن پرمولرهای اول بر نسبت‌های بولتون به دنبال درمان ارتودنسی بود.</p> <p>روش بررسی: این مطالعه آزمایشگاهی بر روی مدل‌های فیزیکی بایگانی شده ۳۴ بیمار کلاس I مبتلا به بیرون زدگی دندان‌های آلوئولی دو فک با عدم کفایت لبی بیش از ۴ میلی متر و لب‌های برجسته، موجود در بخش ارتودنسی دانشکده دندانپزشکی بابل در سال ۱۴۰۳ انجام شد. تمامی بیماران دارای مجموعه کامل دندان‌های ۱ تا ۶ در هر کوادانت فکی بودند. پس از اسکن دیجیتال مدل‌ها، نسبت‌های کلی و قدامی بولتون محاسبه گردید. سپس فرآیند کشیدن دیجیتالی پرمولرهای اول شبیه سازی شد. نسبت‌ها بار دیگر اندازه گیری و با مقادیر پیش از درمان با آزمون تی نرم افزار SPSS در سطح معنی داری ۰/۰۵ مقایسه شدند.</p> <p>یافته‌ها: از ۳۴ کست مورد مطالعه، ۶۷/۶ درصد متعلق به بیماران مؤنث بود. میانگین نسبت کلی بولتون به دنبال کشیدن پرمولرهای اول از ۹۰/۳۳±۲/۲۳ درصد به ۸۷/۷۲±۲/۳۹ درصد و نسبت قدامی از ۷۸/۱۹±۲/۹۶ درصد به ۷۷/۳±۸۵/۰۳ درصد کاهش یافت ($P < 0.001$). همچنین در ۱۵ بیمار فضای باقی مانده پس از درمان مشاهده شد که عمدتاً در فک پایین بود.</p> <p>نتیجه گیری: بر اساس نتایج مطالعه حاضر، کشیدن پرمولرهای اول منجر به کاهش معنی دار نسبت‌های کلی و قدامی بولتون در بیماران مبتلا به بیرون زدگی دندان‌های آلوئولی دو فک شد. با این حال، احتمال باقی ماندن فضای اضافی به ویژه در فک پایین وجود دارد. توجه ارتودنتیست به این موارد در طرح درمان موفق و پایدار ضروری است.</p> <p>کلید واژه‌ها: کشیدن دندان، پرمولر، تکنیک‌های حرکت دندان</p>
<p>نویسنده مسؤول: رضا فرجی</p> <p>گروه آموزشی ارتودنتیکس، دانشکده دندانپزشکی، دانشگاه علوم پزشکی بابل، بابل، ایران</p> <p>(Email: rezafarajorthol@gmail.com)</p>	

مقدمه

دهه ۱۹۷۰ میلادی معرفی شد، یکی از ارکان اساسی در ارتودنسی مدرن به شمار می‌رود. این کلیدها، مجموعه‌ای از اصول آناتومیکی و فانکشنال برای دستیابی به یک اکلوژن ایده‌آل و پایدار پس از درمان ارتودنسی هستند و رعایت آن‌ها به ارتودنتیست در دستیابی به نتایج درمانی مطلوب کمک می‌کند. با این حال، وجود عدم تناسب در اندازه دندان‌های فک بالا و پایین می‌تواند مانع از ایجاد رابطه مولری کلاس I، اورجت و اوربایت مناسب و در نهایت، اکلوژن متعادل شود. از این رو، ارزیابی دقیق نسبت اندازه دندان‌ها در مراحل اولیه درمان، یکی از ابزارهای مهم در تدوین طرح درمان ارتودنسی محسوب می‌شود (۵).

اختلاف اندازه دندان (Tooth Size Discrepancy) به تفاوت نسبی بین اندازه دندان‌های دو فک اطلاق می‌شود. در همین راستا، Wayne A. Bolton، مفهومی به نام "کلید هفتم" را به اصول اکلوژن اضافه کرد که بر مبنای وجود تناسب اندازه‌ای میان دندان‌های قدامی (کانین تا کانین) و دندان‌های کلی (مولر اول تا مولر اول) در فک بالا و پایین استوار است. Bolton نسبت قدامی ایده آل را با میانگین $1/65 \pm 77/2$ و نسبت کلی ایده‌آل را با میانگین $91/3 \pm 1/91$ درصد برای ایجاد هارمونی مطلوب بین دندان‌های دو فک تعیین کرده است (۶،۷).

اگرچه کشیدن دندان‌های پرمولر اول به‌ویژه در بیماران دچار بیرون زدگی دندان‌ی آلوئولی، یک روش رایج برای ایجاد فضای لازم جهت داخل کشیدن دندان‌های قدامی است، اما تأثیر این روش بر نسبت‌های بولتون به طور کامل شناخته نشده است. نتایج متناقضی در مطالعات اعم از کاهش نسبت قدامی بولتون و در نتیجه افزایش اوربایت یا مشکلات اکلوژنی و یا در مقابل افزایش معنی دار در این نسبت‌ها گزارش شده است (۸،۹) که ضرورت انجام مطالعات بیشتر در این زمینه را نشان می‌دهد.

با توجه به محدودیت و در برخی موارد، متناقض بودن شواهد موجود این مطالعه با هدف بررسی تأثیر کشیدن دندان‌های پرمولر اول بر نسبت‌های قدامی و کلی بولتون در بیماران مبتلا به بیرون زدگی دندان‌ی آلوئولی دو فک طراحی شده است. نتایج این پژوهش می‌تواند به ارتودنتیست‌ها در انتخاب بهترین طرح درمان (کشیدن دندان در مقابل روش‌های جایگزین مانند انکورجی اسکلتی) و پیش بینی بهتر تغییرات اکلوژنی پس از درمان کمک کند.

بیرون زدگی دندان‌ی آلوئولی دو فک (Bimaxillary Dentoalveolar Protrusion) به موقعیت بیرون زده از قوس‌های دندان‌ی فک بالا و پایین اشاره دارد که باعث ایجاد نمای محدب (convex) صورت می‌شود. از ویژگی‌های دیگر آن می‌توان به کاهش زاویه بین دندان‌های قدامی فک بالا و پایین و همچنین بیرون زدگی قابل توجه لب‌ها اشاره کرد (۱). این حالت بیشتر در جمعیت‌های شرق آسیا و آفریقا دیده می‌شود. بیماران معمولاً به دلایل زیبایی شناختی به دنبال درمان هستند تا چهره بهتری به دست آورند (۲).

بیرون زدگی دندان‌ی آلوئولی دو فک در درجات متوسط تا شدید می‌تواند منجر به اختلال در بسته‌شدن غیر فعال لب‌ها و کاهش زیبایی نیمرخ صورت و لبخند شود. یکی از راهکارهای درمانی جایگزین در چنین مواردی، استفاده از انکورجی اسکلتی به منظور عقب کشیدن (retraction) دو قوس دندان‌ی بدون نیاز به کشیدن دندان‌های پرمولر است. این روش، با حذف نیاز به کشیدن دندان، موجب ساده‌تر شدن مکانیک درمان ارتودنسی می‌گردد. بسته به شدت بیرون زدگی، از پیچ‌های کوچک داخل استخوانی در موارد خفیف و از پلیت‌های کوچک در موارد شدید استفاده می‌شود (۳).

درمان ارتودنسی، به تنهایی و یا در ترکیب با جراحی ارتوگناتیک، رویکرد انتخابی در مدیریت درمان این بیماران محسوب می‌شود. در درمان ارتودنسی، کشیدن چهار دندان پرمولر اول معمول‌ترین گزینه درمانی برای فراهم سازی فضای لازم جهت عقب کشیدن (retraction) یا کاهش شیب (uprighting) دندان‌های قدامی است. این نوع کشیدن دندان‌ها به عنوان "کشیدن درمانی" (therapeutic extractions) شناخته می‌شود و به طور گسترده برای اصلاح شلوغی دندان‌ها (crowding) و کاهش برجستگی سگمنت قدامی مورد استفاده قرار می‌گیرد. در موارد شدیدتر یا در صورت عدم پاسخ مناسب به درمان ارتودنسی، ممکن است انجام جراحی ارتوگناتیک ضرورت یابد. این جراحی‌ها معمولاً شامل یکی یا ترکیبی از تکنیک‌های Le Fort I osteotomy، bilateral sagittal split ramus osteotomy (BSSO) و upper and lower anterior subapical osteotomies (ASOs) می‌باشد (۱،۴).

شش کلید اکلوژن که توسط دکتر Lawrence F. Andrews در

روش بررسی

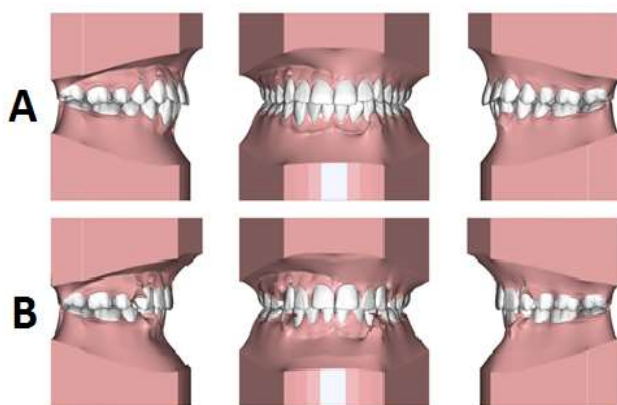
روش اجرا

تهیه مدل‌های دیجیتال:

اسکن سه‌بعدی مدل‌های فیزیکی گچی با اسکنر Amann Girrbaach MAP200 (Amann Girrbaach, Austria) و پردازش داده‌ها در نرم افزار Maestro 3D Dental Studio انجام گرفت. عرض مزیدیستالی دندان‌ها بر روی اسکن به صورت دیجیتالی اندازه‌گیری و سپس نسبت‌های قدامی و کلی بولتون تعیین شد.

$$\text{مجموع عرض مزیدیستالی ۳ - ۳ فک پایین} \\ \text{نسبت قدامی} = \frac{\text{مجموع عرض مزیدیستالی ۳ - ۳ فک بالا}}{\text{مجموع عرض مزیدیستالی ۶ - ۶ فک پایین}} \\ \text{نسبت کلی} = \frac{\text{مجموع عرض مزیدیستالی ۶ - ۶ فک بالا}}{\text{مجموع عرض مزیدیستالی ۶ - ۶ فک بالا}}$$

باتوجه به اینکه کشیدن دندان از مدل‌های گچی می‌تواند مخرب باشد، این کار با استفاده از مدل‌های دیجیتالی و بدون آسیب به دندان‌های مجاور انجام و در نتیجه از تغییر ابعاد دندان که ممکن است بر اندازه‌گیری تأثیر بگذارد، جلوگیری شد. فرآیند اکسترکشن توسط یک تابع بر روی مدل‌های دیجیتالی انجام گرفت. به این صورت که ۴ دندان اول پرمولر کشیده و سپس این فضا به صورت دیجیتالی تا دستیابی به زاویه IMPA معادل 90 ± 5 درجه، زاویه Upper Incisor to SN معادل 103 ± 2 درجه، شیب ۱۲ درجه نسبت به قاعده جمجمه و در نهایت اکلوزن ایده آل، کاهش یافت (شکل ۱).



شکل ۱- تصویر اسکن شده از یک نمونه کست:
A: قبل از درمان، B: بعد از درمان

این مطالعه آزمایشگاهی- تحلیلی در سال ۱۴۰۳ بر روی مدل‌های فیزیکی بایگانی شده بیماران دارای بیرون زدگی دندان‌های آلوتولی دو فک مراجعه کننده به بخش ارتودنسی دانشکده دندانپزشکی بابل که در طرح درمان آن‌ها کشیدن دندان‌های پرمولر اول وجود داشت، انجام شد. پروتکل مطالعه به تأیید کمیته اخلاق در پژوهش دانشگاه علوم پزشکی بابل (کد اخلاق: IR.MUBABOL.HRI.REC.1402.160) رسید.

نمونه‌گیری به روش در دسترس و بر اساس معیارهای ورود و خروج مطالعه انجام پذیرفت. حداقل حجم نمونه بر اساس نتایج مطالعات مشابه در مقایسه نسبت بولتون مورد انتظار پس از کشیدن ۴ دندان پرمولر اول با نسبت بولتون بدون کشیدن پرمولرها (۱۰) و با در نظر گرفتن دقت مطالعه ۹۵٪ ($\alpha=0.05$) و توان مطالعه ۸۰٪ ($\beta=0.2$)، با استفاده از فرمول زیر ۳۱ نمونه تعیین شد:

$$n \geq \frac{(Z_{1-\frac{\alpha}{2}} + Z_{1-\beta})^2 (\delta_1^2 + \delta_2^2)}{(\mu_1 - \mu_2)^2} = \frac{(1.96 + 0.84)^2 (1.99^2 + 2.23^2)}{(105.77 - 107.29)^2} = 30.31 \approx 31$$

معیارهای ورود و خروج

معیارهای ورود:

- وجود مجموعه کامل دندان‌های دائمی از مولر اول یک سمت تا سمت مقابل.
- تشخیص مال اکلوزن کلاس I همراه با بیرون زدگی دندان‌های آلوتولی دو فک بر اساس زاویه $Upper\ Incisor\ to\ SN > 103^\circ$ و زاویه $IMPA(Incisor\ Mandibular\ Plane\ Angle) > 90^\circ$ در سفالومتری.

- عدم کفایت لبی (Lip Incompetency) بیشتر از ۴ میلی متر

در حالت استراحت و لب‌های برجسته (پیش‌آمدگی از خط E).

- قرار داشتن در محدوده \pm یک انحراف معیار از نسبت‌های بولتون قدامی و کلی در محدوده نرمال.

معیارهای خروج:

- ترمیم‌های اینترپروگزیمال یا سابقه تراش بین دندان‌های سابقه درمان ارتودنسی قبلی.
- آنومالی‌های دندان‌های (مثل ثنایای جانبی مخروطی یا ناهنجاری پرمولر دوم مندیبل).

در نهایت پس از تنظیم دیجیتالی زوایا و اتمام درمان مجازی، اندازه گیری نسبت‌های بولتون قدامی و کلی جدید انجام گرفت و با نسبت‌های قبل از درمان مقایسه شد.

آنالیز آماری

تجزیه و تحلیل داده‌ها توسط نرم افزار SPSS نسخه ۲۶ انجام شد. داده‌ها توسط شاخص‌های آمار توصیفی در قالب جداول و نمودارها ارائه و به منظور مقایسه میانگین نسبت بولتون قدامی و کلی قبل و پس از کشیدن دندان‌های پرمولر اول فک بالا و پایین، از آزمون تی در نمونه‌های زوجی در سطح معنی داری ۰/۰۵ استفاده شد.

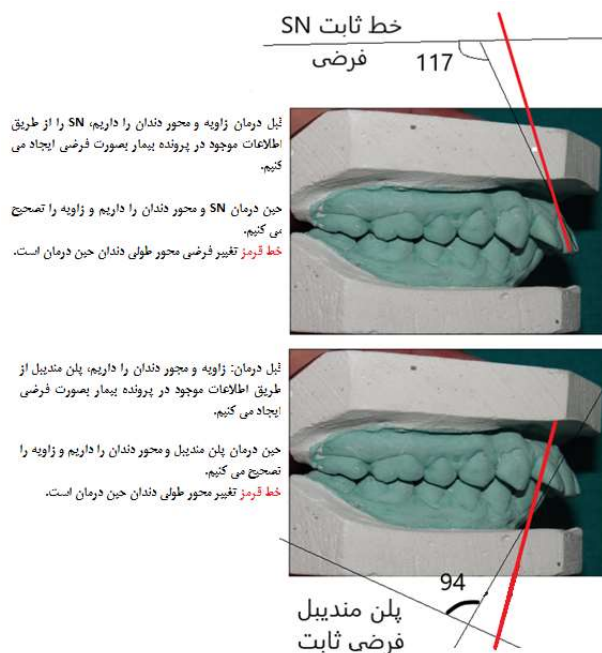
یافته‌ها

در این مطالعه ۳۴ کست متعلق به ۲۳ بیمار (۶۷/۶٪) مؤنث و ۱۱ بیمار (۳۲/۴٪) مذکر مورد بررسی قرار گرفت. میانگین نسبت بولتون کلی دندان‌های بیماران قبل از کشیدن دندان‌های پرمولر اول $2/23 \pm 90/33$ درصد بود که پس از درمان به $2/39 \pm 87/72$ درصد تغییر کرد. نسبت بولتون قدامی دندان‌ها نیز به دنبال کشیدن دندان‌های پرمولر از $2/96 \pm 78/19$ درصد به $3/03 \pm 77/85$ درصد تغییر کرد (جدول ۱).

همان طور که در جدول ۲ مشاهده می‌شود، در مقایسه میانگین نسبت‌های بولتون کلی و قدامی دندان‌ها قبل و بعد از کشیدن پرمولرهای اول، اختلاف آماری معنی‌داری دیده شد. با توجه به نتایج، هر دو نسبت بولتون به طور معنی داری بدنبال درمان کاهش داشتند ($P < 0/01$).

بررسی میزان فضای باقی‌مانده بیماران پس از درمان نشان داد که در بین بیماران مورد مطالعه ۱۵ بیمار دارای فضای باقی‌مانده در فک بالا

از آنجایی که برای ایجاد تغییرات در زاویه IMPA و Upper incisor to SN به داده‌های واقعی نظیر Sella، نازبون (Nasion) و پلن مندیولار نیاز بود، این مقادیر با استفاده از آنالیز گرافی لترال سفالومتری قبل از درمان، اخذ شده از پرونده بیمار، به دست آمد. در نهایت با استفاده از مقادیر این زوایا و در دست داشتن یک ضلع آن‌ها در کست برای تشکیل زوایای IMPA و Upper incisor to SN، پارامترهای SN و پلن مندیولار در نرم افزار بازسازی گردید. با توجه به عدم دسترسی به شکل ریشه دندان‌ها در نمونه گچی، به منظور به دست آوردن محور طولی دندان از خط مماس بر سطح لبیال دندان قدامی، که تقریباً موازی با محور طولی دندان بود، استفاده شد (شکل ۲).



شکل ۲- بازسازی پلن مندیولار بدنبال درمان ارتودنسی

جدول ۱- مقادیر نسبت‌های بولتون کلی و قدامی دندان‌ها (درصد) قبل و بعد از درمان (کشیدن دندان‌های پرمولر اول)

درمان	نسبت بولتون	تعداد	انحراف معیار \pm میانگین	بازه اطمینان ۹۵٪ میانگین		حداقل	حداکثر
				حد پایین	حد بالا		
قبل	کلی	۳۴	$90/33 \pm 2/23$	۸۹/۵۵	۹۱/۱۱	۸۵	۹۷
	قدامی	۳۴	$78/19 \pm 2/96$	۷۷/۱۶	۷۹/۲۲	۷۲	۸۶
بعد	کلی	۳۴	$87/72 \pm 2/39$	۸۶/۸۹	۸۸/۵۵	۸۳/۳۰	۹۳/۱۲
	قدامی	۳۴	$77/85 \pm 3/03$	۷۶/۷۹	۷۸/۹۱	۷۱/۶۹	۸۵/۵۱

جدول ۲- مقایسه میانگین نسبت‌های بولتون کلی و قدامی دندان‌ها (درصد) بدنبال درمان (کشیدن دندان‌های پرمولر اول)

P-value*	بازه اطمینان ۹۵٪		اختلاف میانگین (انحراف معیار ± میانگین)	بعد (انحراف معیار ± میانگین)	قبل (انحراف معیار ± میانگین)	تعداد	نسبت بولتون
	اختلاف میانگین‌ها	حد پایین حد بالا					
<۰/۰۰۱	۳/۱۳	۲/۰۹	۲/۶۱ ± ۱/۴۹	۸۷/۷۲ ± ۲/۳۹	۹۰/۳۳ ± ۲/۲۳	۳۴	کلی
<۰/۰۰۱	۰/۴۱	۰/۲۶	۰/۳۴ ± ۰/۲۱	۷۷/۸۵ ± ۳/۰۳	۷۸/۱۹ ± ۲/۹۶	۳۴	قدامی

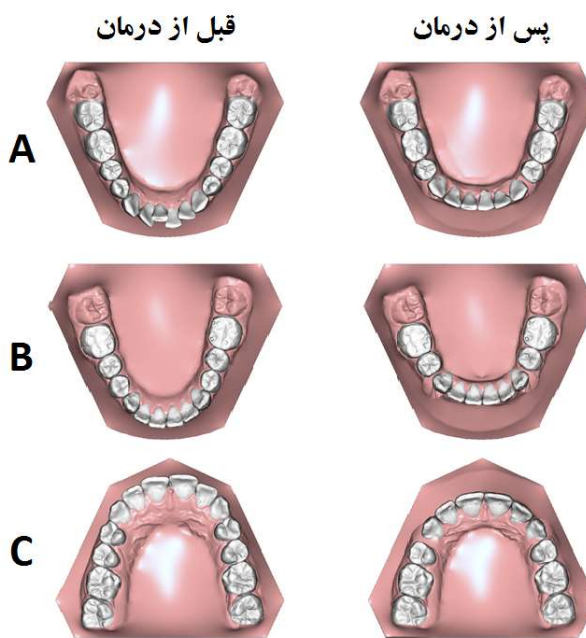
*آزمون تی در نمونه‌های زوجی

بررسی شد. نتایج نشان داد که کشیدن پرمولرهای اول منجر به کاهش معنی دار نسبت‌های بولتون کلی و قدامی شد. این یافته با مطالعات متعددی همخوانی دارد که نشان داده‌اند کشیدن پرمولرها می‌تواند نسبت‌های بولتون را تحت تأثیر قرار دهد.

مطالعه Kumar و همکاران (۱۲) بر روی جمعیتی هندی که برای درمان ارتودنسی مراجعه کرده بودند، نشان داد که کشیدن پرمولرهای اول و دوم فک بالا با هر ترتیبی، منجر به تغییر کاهشی معنی دار در نسبت کلی بولتون می‌شود. مطالعه دیگری در جمعیت شمال هند نشان داد که کشیدن پرمولرها، به‌ویژه پرمولرهای اول، منجر به کاهش معنی دار در نسبت کلی بولتون می‌شود (۱۳). همچنین، مطالعه‌ای در جمعیت ژاپنی نشان داد که کشیدن پرمولرها در ترکیب‌های مختلف، به‌ویژه در بیماران با مال اکلوژن کلاس II، منجر به کاهش نسبت کلی بولتون می‌شود (۱۴). نتایج مطالعه Kale و همکاران (۱۵) نیز که با هدف تأثیر الگوی کشیدن دندان‌های پرمولر اول و دوم فک بالا و پایین بر نسبت بولتون انجام دادند، نشان داد نسبت بولتون به طور معنی داری کاهش یافت.

با توجه به اینکه درمان ارتودنسی موفق با تشخیص صحیح آغاز می‌شود، توجه به نسبت‌های کلی و قدامی بولتون که منتج به حصول یک اورجت و اوربایت نرمال و در نتیجه اکلوژن مناسب می‌شود حائز اهمیت است (۱۶، ۱۷). تغییر محور و تورک دندان‌ها و بدنبال آن تأثیر بر محل تماس دندان‌ها (اپیکالی و انسیزالی) متعاقب درمان ارتودنسی می‌تواند بر نسبت بولتون اثر بگذارد. در مطالعه Pizarina و همکاران (۹) کشیدن پرمولرهای اول فک بالا باعث افزایش نسبت کلی بولتون شد. این مغایرت می‌تواند به علت تفاوت در نمونه‌های مورد مطالعه ایشان با مطالعه حاضر باشد. در مطالعه ایشان بیماران دارای مال اکلوژن کلاس ۲ مورد مطالعه قرار گرفته بودند؛ در حالی که در مطالعه Wei و همکاران

یا پایین بودند، که از بین آن‌ها سه بیمار تنها در فک بالا دارای فضای باقی مانده به میزان ۰/۵-۱ میلی‌متر، ۱۱ بیمار تنها در فک پایین دارای فضای باقی مانده‌ای در محدوده ۰/۵-۲/۵ میلی‌متر و فقط یک بیمار در هر دو فک فضای باقی مانده داشت که مقدار آن در فک پایین ۱ میلی‌متر و در فک بالا ۰/۵ میلی‌متر بود (شکل ۳).



شکل ۳- نمونه فضای باقی مانده بین دندان‌ها به دنبال درمان؛ A: سمت چپ فک پایین بین کاین و پرمولر دوم؛ B: هر دو سمت فک پایین بین کاین و پرمولر دوم؛ C: سمت راست فک بالا بین کاین و پرمولر دوم

بحث و نتیجه گیری

در مطالعه حاضر، تأثیر کشیدن دندان‌های پرمولر اول بر نسبت‌های بولتون کلی و قدامی دندان‌ها در ۳۴ بیمار مبتلا به بیرون زدگی دندان‌ی (Bimaxillary Dentoalveolar Protrusion) آلتولی دو فک

اهمیت بررسی نسبت بولتون به صورت فردی و استفاده از مقادیر بومی (به جای استانداردهای جهانی) در تصمیم گیری‌های بالینی را نشان می‌دهد.

تأثیر کشیدن پرمولرهای اول بر نسبت بولتون در جمعیت ایرانی که پیش از این عمدتاً در جمعیت‌های غربی یا شرق آسیا بررسی شده بود حاکی از آن بود که مقادیر بولتون در بیماران ایرانی حتی پس از کشیدن دندان، بالاتر از استانداردهای اصلی بولتون باقی می‌ماند که احتمالاً به دلیل تفاوت‌های آناتومیک در اندازه دندان‌ها است. عدم بررسی متغیرهای دموگرافیک همچون سن و جنسیت در مطالعه حاضر از دیگر محدودیت‌های آن است. پیشنهاد می‌شود در مطالعات آتی به تأثیر سایر الگوهای کشیدن دندان‌های پرمولر (پرمولر دوم به تنهایی یا ترکیب پرمولر اول و دوم) نیز پرداخته شود.

با توجه به نتایج مطالعه حاضر، کشیدن دندان‌های پرمولر اول باعث کاهش نسبت قدامی و کلی دندان‌ها در بیماران مبتلا به بیرون زدگی دندان‌ی آلوئولی دو فک شد؛ اگرچه امکان باقی ماندن فضای اضافی به ویژه در فک پایین در پایان درمان نیز وجود دارد. لذا برای رسیدن به طرح درمان موفق ارتودنسیست می‌بایست در تدوین طرح درمان شامل کشیدن پرمولرها، به این مسأله توجه داشته باشد.

تشکر و قدردانی

مقاله حاضر منتج از طرح تحقیقاتی مصوب دانشگاه علوم پزشکی بابل به شماره ۷۲۴۱۳۵۳۷۹ می‌باشد. بدین وسیله از معاونت تحقیقات و فناوری دانشگاه علوم پزشکی بابل بابت حمایت از انجام این مطالعه و کلیه همکاران طرح تشکر و قدردانی می‌گردد.

References:

- 1- Chu Y-M, Bergeron L, Chen Y-R, editors. Bimaxillary protrusion: an overview of the surgical-orthodontic treatment. *Semin plast surg.* 2009;23(1):32-9.
- 2- Vasoglou G, Patatou A, Vasoglou M. Bimaxillary Dentoalveolar Protrusion Case Treated with Anchorage by Buccally Implemented Mini-Implants Using a 3D-Printed Surgical Guide. *Children.* 2023;10(5):879.
- 3- Villela HM. Treatment of bimaxillary protrusion using intra- and extra-alveolar miniscrews associated to self-ligating brackets system. *Dental Press J Orthod.* 2020;25(5):66-84.
- 4- Mahtani A, Jain RK. Frequency of premolar teeth extractions for orthodontic treatment. *Bioinformation.* 2020;16(12):1080-7.

(۸) که بر روی بیماران با هر سه کلاس مال اکلوزن انجام گرفت، نسبت بولتون کلی پس از اعمال تمامی الگوهای کشیدن دندان‌های پرمولر کاهش نشان داد.

بر اساس یافته‌های مطالعه حاضر، ۱۱ مورد از ۳۴ نمونه مورد بررسی پس از درمان دارای فضای باقی مانده برابر با ۰/۵ تا ۲/۵ میلی متر در فک پایین بودند. نتایج مطالعه Mongillo و همکاران (۱۰) نیز نشان داد که به دنبال کشیدن چهار دندان پرمولر اول و پس از ایده آل شدن نسبت‌های قدامی، خلفی و کلی بولتون، فضای باقی مانده بین دندان‌های فک پایین وجود خواهد داشت که با نتایج مطالعه حاضر همسو بود. Holton و همکاران (۱۸) نیز در بررسی تأثیر کشیدن پرمولرهای اول فک بالا و دوم فک پایین نتیجه گرفتند که در نمونه‌های با نسبت‌های ایده آل بولتون، در صورت رسیدن به اکلوزن ایده‌آل بعد از درمان ارتودنسی، مقداری فضا در قوس فک پایین (به طور متوسط ۱/۲۸ میلی متر) بین پرمولر اول و مولر اول فک پایین باقی می‌ماند. بر این اساس، طرح درمان کشیدن دندان‌های پرمولر اول باید با دقت و به همراه آنالیز دقیق، توسط ارتودنسیست تعیین گردد.

نسبت بولتون می‌تواند بر اساس تفاوت‌های فردی و نژادی و سایر متغیرهای مخدوش‌کننده متفاوت باشد. این امر می‌تواند بر طرح درمان و تصمیم نتایج این مطالعه، تأثیر گذار باشد. در مواردی که نسبت بولتون بیمار با مقادیر استاندارد (بولتون اصلی) تفاوت دارد، ممکن است نیاز به اصلاح فضای بین دندان‌ی یا بستن فضاهای اضافی باشد تا از اورجت/اوربایت نامناسب پس از درمان جلوگیری شود. در جمعیت ایرانی، با توجه به یافته‌های Mollabashi و همکاران (۱۹)، نسبت‌های بزرگ‌تر بولتون قدامی/کلی می‌تواند توجهی برای کاهش نیاز به کشیدن دندان‌های پرمولر در بیماران با بیرون زدگی دندان‌ی باشد. این موضوع

- 5- Doodamani GM, Khala AS, Manohar M. Assessment of crown angulations, crown inclinations, and tooth size discrepancies in a South Indian population. *Contemp Clin Dent.* 2011;2(3):176-81.
- 6- Hussein FA, Mohamed RE, El-Awady AA, Ali MM, Al-Khalifa HN, Abdallah KF, et al. Digital evaluation of Bolton's tooth size discrepancies among different malocclusions categories of Egyptian adolescent orthodontic population: A retrospective study. *Int Orthod.* 2022;20(3):100660.
- 7- Maurya R, Gupta A, Garg J, Mishra HA. Seventh key of occlusion: Diagnostic significance in different angle's class I, II and III malocclusions. *J Orthod Res.* 2015;3(3):188-91.

- 8- Wei Z-l, Wang Y-l, Zhang W-m. Effects of premolar extractions on Bolton index overall ratios. *Shanghai J Stomatology*. 2014;23(4):485-8.
- 9- Pizarina I, Harahap N, Yusuf M. Effect of Premolar Extraction on Overall Bolton Ratio in Class II Malocclusion in RSGM FKG USU. *Int Dent Conference Sumatera Utara 2017 (IDCSU 2017)*. 2018;8:127-9.
- 10- Mongillo AD, Araújo EA, Kim KB, Foley PF. The effect of 4 first premolar extractions on the posterior Bolton ratio. *Am J Orthod Dentofacial Orthop*. 2021;160(6):825-34.
- 11- Proffit WR, Fields H, Larson B, Sarver DM. *Contemporary Orthodontics-E-Book: Contemporary Orthodontics-E-Book*: Elsevier Health Sciences; 2018.
- 12- Kumar P, Singh V, Kumar P, Sharma P, Sharma R. Effects of premolar extractions on Bolton overall ratios and tooth-size discrepancies in a north Indian population. *J Orthod Sci*. 2013;2(1):23-7.
- 13- Ankit G, Sushil K, Munish R, Namita J, Anshul S, Saeed Bin H, et al. Effect of premolar extraction on Bolton overall ratio in north Indian population. *Int J Med Res Review*. 2016;4(11):1928-34.
- 14- Ye S, Yinting R, Yihan Z, Jingying H. The effect of different tooth extraction patterns on Bolton index and occlusal relationship of skeletal Class II malocclusion. *Stomatology*. 2024;44(5):334-7.
- 15- Kale PV, Chhajed DR, Khapli SS, Tripathi NR, Randhawa G. Extraction: A parameter in Bolton ratio. *J Dent Allied Sci*. 2015;4(1):3-7.
- 16- Andrews LF. The six keys to normal occlusion. *Am J orthod*. 1972;62(3):296-309.
- 17- Bolton WA. Disharmony in tooth size and its relation to the analysis and treatment of malocclusion. *Angle Orthod*. 1958;28(3):113-30.
- 18- Holton TG, Araujo EA, Kim KB, McCray JF, Foley PF. The effect of maxillary first and mandibular second premolar extractions on the posterior Bolton ratio. *Am J Orthod Dentofacial Orthop*. 2023;163(5):656-66.
- 19- Mollabashi V, Soltani MK, Moslemian N, Akhlaghian M, Akbarzadeh M, Samavat H, et al. Comparison of Bolton ratio in normal occlusion and different malocclusion groups in Iranian population. *Int Orthod*. 2019;17(1):143-50.