

گزارش یک مورد اسکیموسل (فانسونیسم) در یک زن جوان با سابقه آنمی فانکونی (Fanconi's Anemia)

• دکتر زهرا تهیدست اکراد

مقدمه:

این سندرم اولین بار توسط G. Fanconi در سال ۱۹۲۷ توصیف شد سندرم فانکونی با آنمی آپلاستیک مادرزادی یک حالت ارثی است که Pancytopenia خون محیطی و هیپوپلازی مغز استخوان غالباً با ناهنجاری‌های متعدّد سوماتیک مادرزادی همراه است که عبارت است از قد و قامت کوچک، میکروسفالی، آنومالی‌های اسکلتالی (فقدان یا هیپوپلازی رادیوس یا شصت یا هردو) هیپرپیگمانتاسیون قهوه‌ای پوست و تعدادی از اختلالات بینایی، شنوایی، کلیوی، ژنتیالی یا سیستم عصبی مرکزی می‌باشد. (۳، ۶، ۷، ۹، ۱۰، ۸)

این سندرم به شکل اتوزمال مغلوب به ارث می‌رسد. سن متوسط تظاهر بیماری بین ۴ تا ۷ سالگی در اولین دهه زندگی است و افراد مذکر را دو مرتبه بیش از افراد مؤنث تحت تاثیر قرار می‌دهد (۷، ۸) Pancytopenia پیشرفته معمولاً مسئول مرگ این بیماران می‌باشد و میزان متوسط عمر این افراد از زمان تشخیص معمولاً ۵ سال است. (۸)

تظاهرات دهانی:

فک بالا که به مدت چند ماه وجود داشت و درمان نشده بود. جویدن غذا برای بیمار دشوار و در هنگام مسواک زدن ناحیه مورد نظر خونریزی داشت. بیمار اظهار می‌داشت که در حدود ۱۰ سال است بعلت خونریزی خودبخود از لثه و خونریزی از بینی با تشخیص آنمی آپلاستیک (مادرزادی یا Fanconis) تحت درمان بوده است و اظهارات بیمار با گواهی پزشک معالج او مورد تأیید است و همچنین آزمایشات او نیز در دسترس می‌باشد که نشانگر وجود بیماری است. در ضمن بیمار از چشم‌های خود شکایت دارد و احساس گرفتگی صدا می‌کند و شبها تب و عرق می‌کند و جلوی چشم بیمار اغلب سیاهی می‌رود و احساس سوزن سوزن شدن در ناحیه پشت خود دارد. رنگ پوست بیمار تیره و بیمار لاغر و ضعیف می‌باشد. معاینات کلینیکی انجام شد. دندانها کاملاً سالم و هیچگونه پوسیدگی در دندانهای ناحیه مورد نظر مشاهده نشد. بیمار از نظر امکان وجود ضایعات اندو و پریو مورد بررسی قرار گرفت و آزمایشات کلینیکی و پاراکلینیکی چنین احتمالی را

علاوه بر علائم دهانی مربوط به کمبود عناصر خونی همانند رنگ پریدگی در مخاط دهان و پتشی و پورپوراهای بافت‌های حلقی و دهانی به علت فقدان مقاومت بدن در نتیجه نوتروپنی ضایعات زخمی مخاط دهان و فارنکس همراه است. سندرم فانکونی با تظاهرات دندانی که شامل هیپوپلازی مینا، تاخیر رویش دندانها، آبه‌های دندانی، شاخک‌های پالپی بزرگ و حضور عاج اینترگلوبولر و گزارشی مبنی بر وجود هیپودنشیای شدید همراه با این سندرم توسط Lav گزارش شده است. (۳، ۵)

گزارش یک بیمار

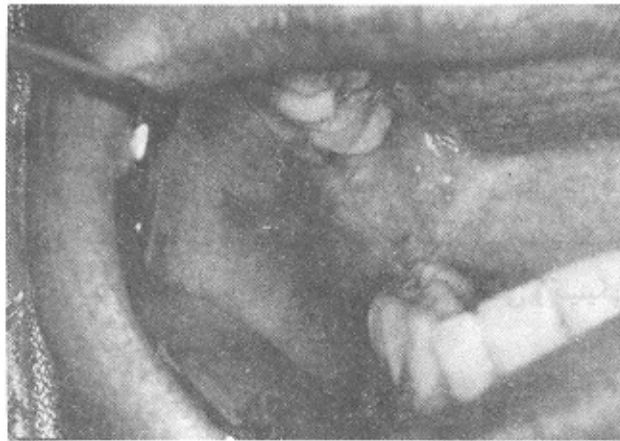
خانم ن - ش ۲۲ ساله در تاریخ ۷۰/۹/۹ به بخش بیماری‌های دهان و تشخیص کلینیک ویژه دانشکده دندانپزشکی علوم پزشکی تهران مراجعه نموده است. علت مراجعه زخمی به اندازه ۱/۵ سانتی‌متر روی لثه در ناحیه باکال دندانهای 6، 7

شده است و همچنین در قسمتی پوشش مخاطی وجود داشته است مجموع علائم کلینیکی و پاراکلینیکی تأییدی بر بیماری Squamous cell carcinoma بوده است.

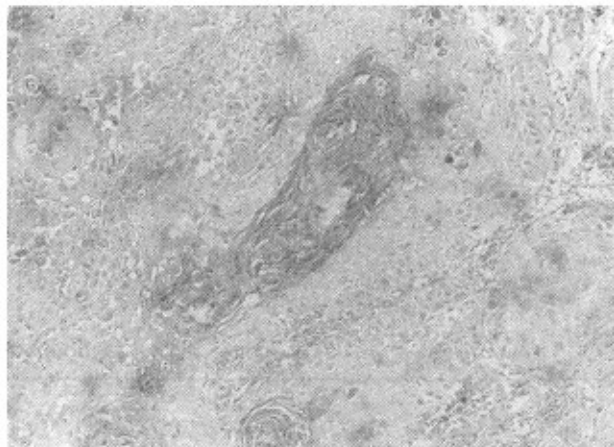بیمار جهت درمان به مرکز درمانی مربوطه معرفی گردید و ناحیه مبتلا بعد از بیرون آوردن چهار دندان 5, 6, 7, 8 تحت عمل جراحی قرار گرفته و دوماه بعد از جراحی زمان شیمی درمانی تعیین گردید.

برطرف نمود از ضایعه موجود در تاریخ ۱/۱۰/۷۱ نمونه برداری انجام گردید و نتیجه بیوپسی در تاریخ ۷/۱۰/۷۰ تحت عنوان Squamous Cell Carcinoma ارائه گردید که شرح میکروسکوپی آن به قرار زیر است:

در نمونه ارسالی ساختمان نسج تتوفرهای مشاهده شده است که از سلولهای مالپیگی تشکیل گردیده و در بین آنها توده‌های شاخی قابل رؤیت بوده است. این سلولها در استرومای همبندی قرار داشته و علائم بدخیمی در آنها دیده



ضایعه زخمی به قطر ۱/۵ سانتی متر روی لثه در ناحیه باکال دندانهای 7,6 فک بالا که با فلش مشخص شده است



تصویر میکروسکوپی Squamous cell carcinoma

بحث:

بیشتر از همه Squamous Cell Carcinoma و کارسینومای هیپاتوسلولر می‌باشد. (۱، ۸، ۹)

بیمارانی که به تومورهای Squamous Cell Carcinoma مبتلا هستند نسبت به مبتلایان به آنمی Fanconi ده سال مسن‌تر هستند و نسبت افراد مذکر به مونث (۱:۲) برعکس می‌باشد. (۸)

اکثر تومورهای (غشاء مخاطی) Squamous Cell Carcinoma در ناحیه سر و گردن عارض می‌گردند بطوری که تعداد ۶ تومور در داخل حفره دهان ایجاد و طبق جدول شماره ۱ گزارش شده است. (۸)

چون همراهی آنمی فنکونی و Squamous Cell Carcinoma در حال بررسی است (۴) انگیزه‌ای برای این جانب شد تا این مورد نادر را که احتمالاً اولین مورد منطبق با بررسی‌های علمی و کلینیکی است گزارش نمایم.

مطالعات سیتولوژیک نشان داده است که سلول‌های بیماران مبتلا دارای تعداد زیادی از اشکالات و نقائص کروموزومی می‌باشد که این نقائص شامل Centromeres شکسته، تکه تکه و دوقطبی می‌باشد. این تغییرات می‌تواند بطور خودبخود اتفاق بیافتد ولی این بیماران در مقابل عواملی که این تغییرات را ایجاد می‌کند مستعدتر هستند که این عوامل شامل ویروس‌ها، اشعه ایکس و داروهای سیتوتوکسیک می‌باشد. (۸) در این بیماران ظرفیت ترمیم DNA نیز کاهش یافته است. بویژه ترمیم Cross Link‌های کروموزومال کم شده است. (۱۱، ۲۸)

ویژگی عمده بیماران مبتلا به آنمی 'Fanconis' ابتلا به ضایعات بدخیمی است که شایع‌ترین آن لوسمی حاد است که در حدود ۱۰٪ بیماران را مبتلی می‌سازد و دیگر بدخیمی‌ها

جنس	سن تشخیص بیماری فانکونی	سن تشخیص	محل ضایعه
زن	۲۶	۲۶	۱/۳ میانی مری
مرد	۱۴	۳۸	زبان
مرد	۷	۲۱	روی زبان و لته
زن	۶	۱۹	لته فک پایین
زن	۱۵	۳۰	زبان
مرد	۸	۲۵	پایین حلق Hypopharynx

REFERENCES:

1. Aruncs, S. Vaitiekaitis, D.D.S., and William H. Grau, D.M.D, Cincinnati.
Squamous Cell Carcinoma of the Mandible in Fanconi Anemia: Oral Surgery, Vol. 38, May1980.
 2. Harrison, Tinsley Randolph
Harrison's, Principal of Internal Medicine. (Vol. 2)
12th, Edition. 1991: 1567-74.
 3. Lau-K.K. A case of Fanconi Syndrome with Associated Hypodontia. British Dental Journal Oct. 22, 1988: 292-94.
 4. Linares, M. Pastor, E. Gomez, A.
Hepatocellular Carcinoma and Squamous Cell Carcinoma in a Patient with Fanconils Anemia. Ann-Hematol. July 1991, 63(1): 54-5.
 5. Lynch, Malcolm A. Vemon J. Brightman. Martin S. Greenberg. Burket's Oral Medicine, Diagnosis and Treatment 8th ed. Lippincott, 1984.
 6. Opinya G.N. et al Oral Findings in Fanconis Anemia. J. Periodontal. 1988, JUL; 59(7): 461-3.
 7. Schofield and Others. Malignant Mucosal in Fanconis Anemia J.Surgery Vol. 38, August, 1980.
 8. D.G.F.R.C.S., J.B. Campbell M. MSc., L.A. Smallman M.R.C. Path. (Birmingham) Fanconis Anaemia and Post-Cricoid Carcinoma. The Journal of Laryngology and Otology February 1991. Vol. 105, PP. 125-127.
 9. Stein, Ander & Others. Acute Myelomonocytic Leukemia in a Patient With Fanconis' Anemia. J. Oral Surgery, Vol. 39, August, 1981.
 10. Tieder, Martin, and Others. Elevated Serum 1,25, Dihydroxy Vitamin D Concentration in Fanconis Anemia. Journal of Medicine. Sept, 22, 1988. Vol. 319, No. 13.
۱۱. پاتوفیزیولوژی خون و ارگانهای خون ساز - اسمیت تأییر ۱۹۸۶.

SUMMARY

The syndrome was first described in 1927 by G. Fanconi. Fanconi's Syndrome or "Congenital Aplastic Anemia" is a hereditary condition in which peripheral blood pancytopenia and bone marrow hypoplasia are frequently associated with several congenital somatic abnormalities (absent or hypoplastic radius and /or thomb), brown hyperpigmentation of skin and a number of visual, auditory, renal, genital or CNS disturbances.

It is inherited as an autosomal recessive trait. The mean age of the evolution is 4-7, in the first decade of life. The male are twice more affected than the female. The death of the patients is usually on account of advanced pancytopenia. The mean life expectancy is most often 5 years, when the diagnosis is established.