

بررسی مقایسه‌ای دقت Cone beam CT، رادیوگرافی داخل دهانی و پروب پریودنتال در اندازه‌گیری ضایعات استخوانی پریودنتال

دکتر امیر اسکندارلو^۱ - دکتر رقیه بردال^۲ - دکتر مهدیه دهقانی^۳

۱- استادیار گروه آموزشی رادیولوژی دهان و فک و صورت، دانشگاه علوم پزشکی همدان

۲- استادیار گروه آموزشی رادیولوژی دهان و فک و صورت، دانشگاه علوم پزشکی قزوین

۳- استادیار گروه آموزشی رادیولوژی دهان و فک و صورت، دانشگاه علوم پزشکی یزد

Accuracy of cone beam computed tomography, intraoral radiography and periodontal probing for periodontal bone defects measurement

Eskandarlo A¹, Bardal R², Dehghani M³

1- Assistant Professor, Department of Radiology, Hamedan University of Medical Sciences

2- Assistant Professor, Department of Radiology, Ghazvin University of Medical Sciences

3- Assistant Professor, Department of Radiology, Yazd University of Medical Sciences

Background and Aims: Cone beam computed tomography (CBCT) produces high-quality data about diagnosis and periodontal treatment. To date, there is not enough research regarding periodontal bone measurement using CBCT. The aim of this study was to compare the accuracy of CBCT in measuring periodontal defects to that of intraoral radiography and probing methods.

Materials and Methods: Two-hundred and eighteen artificial osseous defects (buccal and lingual infrabony, interproximal, horizontal, crater, dehiscence and fenestration defects) were created on 13 mandibles of dry skulls. The mandibles were put into a plexiglass box full of water to simulate soft tissue. CBCT images, radiographic images taken with parallel technique and direct measurements using a WHO periodontal probe were recorded and compared to a standard reference (digital caliper). Inter and intra observer consistencies were assessed using Intra class correlation coefficient and Pearson correlation.

Results: Inter and intra observer consistencies were high for CBCT and probing methods (ICC- Intra class correlation coefficient >88%), but moderate for intraoral radiography (ICC-Intra class correlation coefficient > 54%). There were not any significant differences between observers for all techniques (P>0/05). According to paired T-test analysis, mean difference for CBCT technique (0.01 mm) was lower than that for probing (0.04 mm) and radiography (0.62 mm). CBCT was able to measure all kinds of lesions, but radiography could not measure defects in the buccal and lingual sites.

Conclusion: All three modalities are useful for identifying periodontal defects. Compared to probing and radiography, the CBCT technique has the most accuracy in measuring periodontal defects.

Key Words: Cone beam computed tomography; Intraoral; Probing

Journal of Dental Medicine-Tehran University of Medical Sciences 2011;24(1):15-19

چکیده

زمینه و هدف: Cone beam computed tomography (CBCT) اطلاعات خوبی در زمینه تشخیص و درمان پریودنتال ارائه می‌دهد. با توجه به میزان کم تحقیقات در اندازه‌گیری استخوان پریودنتال با استفاده از CBCT، هدف از این مطالعه بررسی دقت CBCT در اندازه‌گیری ضایعات مختلف استخوانی و مقایسه آن با روش رادیوگرافی داخل دهانی و پروب بود.

روش بررسی: ۲۱۸ ضایعه استخوانی مصنوعی (اینفرا بونی سطح باکال - لینگوال، اینتر پروگزیمال، افقی، کریتر، Dehiscence و Fenestration) در روی ۱۳

+ مؤلف مسؤول: نشانی: یزد- دانشکده دندانپزشکی دانشگاه علوم پزشکی یزد- گروه آموزشی رادیولوژی فک و صورت
تلفن: ۰۹۱۳۳۵۴۵۶۲۳ نشانی الکترونیک: mdehghanit@yahoo.com

مندبیل خشک انسانی ایجاد شد. مندبیل‌ها در جعبه‌ای از جنس پلکسی گلاس پر از آب جهت شبیه سازی با بافت نرم قرار داده شدند. اسکن‌های CBCT، تصاویر رادیوگرافی داخل دهانی به روش موازی و اندازه‌گیری مستقیم با پروب WHO انجام شد و نتایج با اندازه‌گیری‌های رفرنس (کالیبردیجیتال) مقایسه شدند. با استفاده از Intra class correlation coefficient و Pearson correlation، میزان توافق بین مشاهده‌گرها محاسبه گردید.

یافته‌ها: توافق بین مشاهده‌گرها در اندازه‌گیری کلی ضایعات برای تکنیک CBCT و پروب بالا (۰/۸۸٪ Intra class correlation coefficient (ICC)) در روش فیلم داخل دهانی متوسط (ICC=۰/۵۴) بود. اختلاف آماری معنی‌داری بین مشاهده‌گرها در انواع روش‌ها مشاهده نشد ($P > 0/05$). براساس نتایج Paired T-test اختلاف از میانگین نسبت به رفرنس در CBCT (۰/۰۱mm) کمتر از پروب (۰/۰۴mm) و فیلم (۰/۰۶۲mm) به دست آمد. CBCT قادر به اندازه‌گیری انواع ضایعات بود، در حالیکه فیلم برای اندازه‌گیری ضایعات سطوح باکال و لینگوال محدودیت داشت.

نتیجه‌گیری: هر سه تکنیک برای اندازه‌گیری ضایعات پرپودنتال مفید هستند. در اندازه‌گیری انواع ضایعات پرپودنتال، CBCT از دقت بیشتری نسبت به پروب و فیلم برخوردار بود.

کلید واژه‌ها: Cone beam computed tomography؛ داخل دهانی؛ پروب

وصول: ۸۹/۰۲/۲۰ اصلاح نهایی: ۸۹/۱۱/۱۵ تأیید چاپ: ۸۹/۱۲/۱۹

مقدمه

که آن را در حیطه کار دندانپزشکی غیر کاربردی ساخته است. در سال ۱۹۹۸-۱۹۹۹، Cone beam computed tomography (CBCT) معرفی شد که بر مشکلات کاربرد CT در حرفه دندانپزشکی فائق آمد (۶). توانایی مشاهده سه بعدی و اندازه‌گیری در هر نقطه از آن توسط این روش، پیشرفت قابل ملاحظه‌ای در تمامی رشته‌های دندانپزشکی به همراه داشته است (۴). اما تحقیقات کمی برای اندازه‌گیری تغییرات استخوانی پرپودنتال انجام گرفته است. در همین تعداد محدود، مطالعه CBCT از دقت خوبی برخوردار بوده ولی تقریباً در تمامی این مطالعات از انواع محدود انواع ضایعات و حجم نمونه کم استفاده شده است (۸، ۵، ۷، ۱). که می‌تواند قابلیت انطباق را با شرایط کلینیکی کم نماید زیرا با تعداد محدود ضایعه، مشاهده گر به دنبال نوع خاص ضایعه بوده و به طور کاذب، حساسیت تشخیص و دقت اندازه‌گیری بالا می‌رود لذا در این مطالعه ما بر آن شدیم تا از تمامی انواع ضایعات با تعداد بالا برای بررسی دقت CBCT در ضایعات پرپودنتال استفاده نماییم. هدف از این مطالعه بررسی و مقایسه دقت CBCT، فیلم داخل دهانی و پروبینگ در اندازه‌گیری ضایعات داخل استخوانی پرپودنتال بود.

روش بررسی

مطالعه از نوع ارزیابی دقت تکنیک بود. ۱۳ مندبیل خشک انسانی از بخش آناتومی دانشگاه‌های علوم پزشکی همدان و یزد، دارای نواحی دندانی انتخاب شدند. توسط فرز فیشور ۰/۸ و ۱ و روند یک دوم و یک چهارم، ضایعات اینفرابونی (سه دیواره، دو دیواره، تک دیواره)، ضایعه تخریب افقی استخوان در سطح باکال و لینگوال، ضایعه

تعیین اولیه بیماری پرپودنتال در پیشگیری از، از دست رفتن دندان‌ها و برای حفظ سلامت عمومی بیماران مهم است (۱). بیماری‌های پرپودنتال با سرعت بالایی در بسیاری از کشورها در حال پیشرفت بوده (۲)، به طوری که پرپودنتیت تخریبی در تقریباً ۳۰٪ از جمعیت آمریکا یافت می‌شود (۳). امکان مشاهده استخوان آلوئول به صورت سه بعدی و اندازه‌گیری آن در هر نقطه جهت تشخیص و درمان صحیح بیماری‌های پرپودنتال ضروری می‌باشد (۴). در تشخیص، طرح درمان و پروگنوز بیماری‌های پرپودنتال، ارتفاع استخوان آلوئول نسبت به CEJ یا عمق ضایعات داخل استخوانی فاکتوری حیاتی به شمار می‌آید (۴). روش‌های متداول برای تشخیص نوع و وسعت بیماری‌های پرپودنتال شامل پروبینگ بافت‌های لثه‌ای و معاینات رادیوگرافی جهت ارزیابی ساپورت استخوانی است (۵). تکنیک‌های رادیوگرافی شامل رادیوگرافی پانورامیک، بایت وینگ و پری اپیکال می‌باشد (۶)، که اصلی‌ترین روش مورد استفاده برای ارزیابی بیماری‌های پرپودنتال تکنیک بایت وینگ بیان شده است (۵). همه روش‌های متداول، تصاویر دو بعدی از ساختارهای سه بعدی بوده و تصویر براساس جذب افتراقی اشعه X تشکیل می‌گردد.

برای غلبه بر محدودیت‌های رادیوگرافی معمولی در تشخیص و اندازه‌گیری ضایعات پرپودنتال، روش‌های تصویربرداری سه بعدی مورد استفاده قرار گرفت. CT توانایی نمایش سه بعدی و مقاطع عرضی بدون اعوجاج را دارد (۵). با این وجود CT دارای دوز اشعه و قیمت بالاست، از رزولوشن کافی برخوردار نیست و نیاز به فضای زیادی دارد

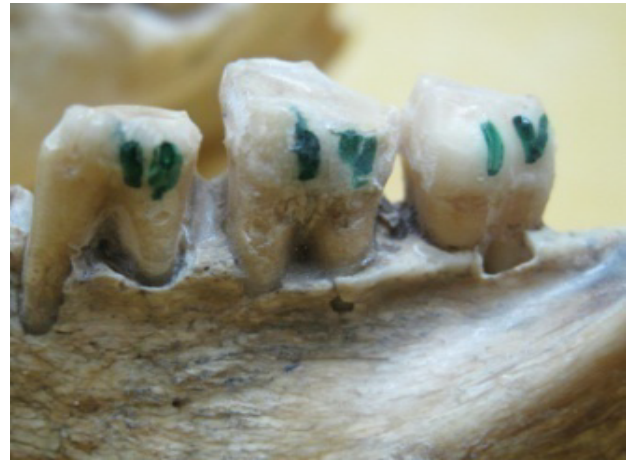طبق مطالعات مشابه انجام شده (۵)، حجم نمونه برابر ۱۴۰ ضایعه تعیین شد. جهت اطمینان از کافی بودن تعداد ضایعات، ۲۱۸ ضایعه ایجاد گشت (هر ضایعه حداقل ۱۵ عدد). جهت مشخص بودن سطح اکلوزال دندان‌ها، سیم ارتودنسی نزدیک به لبه اکلوزال دندان‌ها چسبانده شده و برای تمام ضایعات به جز ضایعات افقی (که CEJ مرجع بود)، لبه سیم ارتودنسی به عنوان نقطه مرجع در نظر گرفته شد. روش مرجع در این مطالعه، اندازه‌گیری مستقیم بود که توسط کولیس دیجیتال مدیفیه شده انجام گرفت. جهت ورود کولیس به عمق ضایعات یک قطعه سیم ارتودنسی با سطح مقطع $0/6$ میلی‌متر به کولیس متصل گردید.

جهت اندازه‌گیری ضایعات تخریب افقی استخوان در سطح باکال، محل CEJ تا رأس کرسر آئول در سه $Line\ angle$ شامل Mesibuccal، Midbuccal و Distobuccal اندازه‌گیری گردید و برای سمت لینگوال نیز به همین صورت عمل شد و عمیق‌ترین اندازه ثبت گردید. جهت ارزیابی میزان تخریب استخوان در Dehiscence، اینفرابونی باکال و لینگوال و اینفرابونی در اینترپروگزیمال بیشترین فاصله سیم ارتودنسی تا عمق ضایعه محاسبه گردید. در ضایعات Fenestration عرض مزودیستال ضایعه به دست آمد. برای ضایعات کریتر عمیق‌ترین فاصله از سیم ارتودنسی تا کف کریتر محاسبه شد. در صورتی که کریتر از نوع Uneven بود، اختلاف سطح باکال و لینگوال هم تعیین گردید.

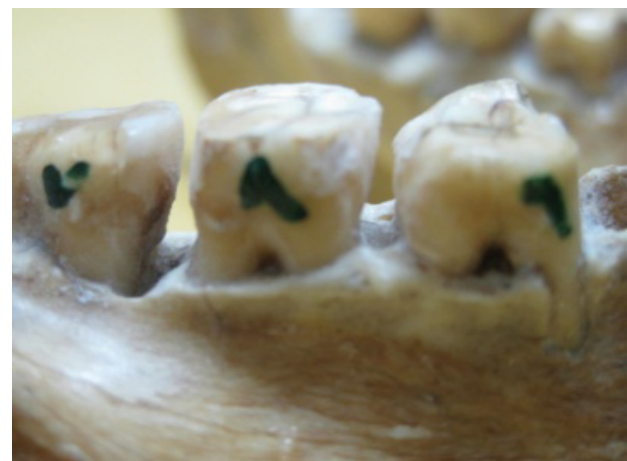قبل از تهیه رادیوگرافی، جعبه‌ای از جنس پلکسی گلاس پر از آب جهت شبیه سازی با بافت نرم تهیه شد و تمام مندیبل‌ها قبل از تهیه رادیوگرافی و اسکن در آن قرار داده شدند (۸). برای رادیوگرافی داخل دهانی، به روش موازی با استفاده از Cone بلند، $FOD=30$ (Focal spot-object distance)، فیلم نگهدار XCP و فیلم کدک E-Speed سایز ۲ رادیوگرافی با دستگاه داخل دهانی Planmeca ساخت فنلاند تحت شرایط اکسپوزر زیر تهیه گشت.

دندان‌های خلفی با $60\text{ kVp}=0/25\text{ mAS}$ و دندان‌های قدامی $60\text{ kVp}=0/20\text{ mAS}$ تهیه شدند. رادیوگرافی‌ها توسط دستگاه ظهور ثبوت اتوماتیک Hope ساخت آمریکا پروسس گردید و در شرایط یکسان روی View box با استفاده از کولیس دیجیتال اندازه‌گیری شدند (شکل ۲).

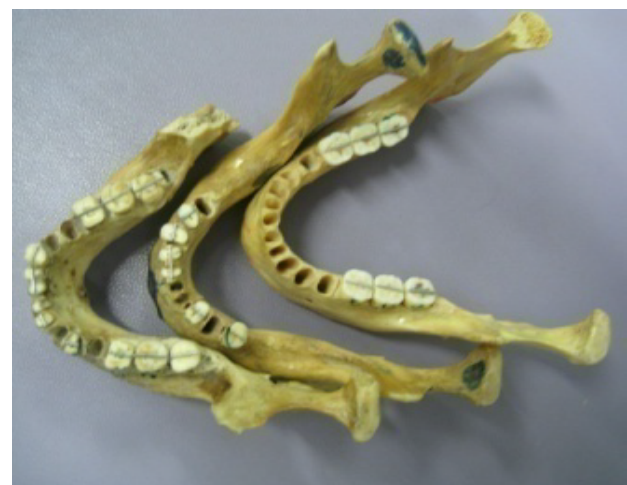Dehiscence، Fenestration، کریتر و اینفرابونی در سطح باکال و لینگوال ایجاد شدند (شکل ۱).



الف



ب



ج

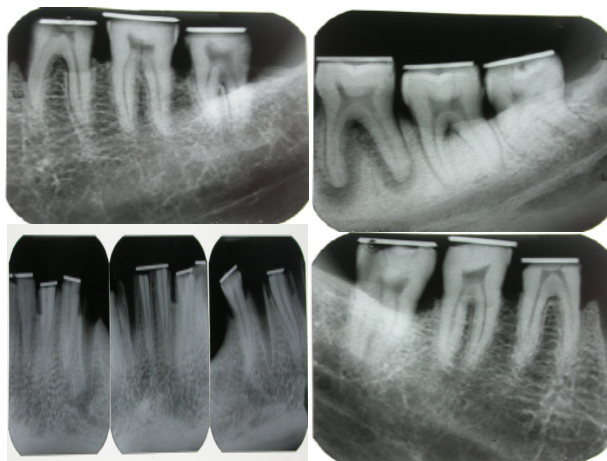
شکل ۱- (الف، ب، ج) ضایعات استخوانی پریونتال

یافته‌ها

درجه توافق بین مشاهده‌گرها در اندازه‌گیری کل ضایعات، دارای ICC (>0.92) و همبستگی (>0.87) بالایی در روش CBCT و پروب بود، لذا این روش‌ها پایایی بالایی داشتند. در حالیکه روش فیلم داخل دهانی با 0.47% ICC و 0.54% همبستگی، از پایایی متوسطی برخوردار بود. براساس نتایج تست T زوجی، اختلاف آماری معنی‌داری بین روش‌های مختلف با رفرنس دیده نشد ($P > 0.05$). آنالیز دیگر نشان داد همبستگی خوبی بین روش CBCT و پروب با رفرنس برخلاف روش فیلم داخل دهانی وجود دارد (جدول ۱). نتایج آنالیز تست T زوجی، نشان داد که اختلاف میانگین CBCT نسبت به رفرنس، از پروب و فیلم داخل دهانی کمتر بوده و لذا دقت CBCT از سایر روش‌ها بیشتر می‌باشد. هر چند اختلاف آماری معنی‌داری بین روش‌ها مشاهده نشد ($P > 0.05$) (جدول ۱). وقتی اختلاف اندازه‌گیری (Discrepancy) برابر 0.5 و 1 میلی‌متر با کلینیک قابل قبول بود CBCT دارای کارایی بالاتری نسبت به سایر روش‌ها بود (جدول ۱). در تمامی اندازه‌گیری‌ها روش CBCT و پروب 0.61/8% و 0.53% بیشتر از رفرنس و رادیوگرافی داخل دهانی 0.61/7% کمتر از رفرنس تخمین زده شد.

بحث و نتیجه‌گیری

بسیاری از مطالعات، کارایی تکنولوژی CBCT را در طرح درمان ایمپلنت، ارتودنسی و جراحی نشان دادند. مطالعات محدودی جهت کاربرد این تکنیک جدید برای تشخیص و درمان بیماری‌های پرپودنتال انجام شده است. روش‌های قبلی (پروبینگ و رادیوگرافی‌های دو بعدی) جهت تشخیص بیماری‌های لثه‌ها اطلاعات کمی را فراهم می‌نمودند.



شکل ۲- تصاویر داخل دهانی به روش موازی از ضایعات استخوانی پرپودنتال

اسکن‌های CBCT توسط دستگاه Promax 3D ساخت کشور فنلاند تحت شرایط اکسپوژر $8 \times 8 \text{ cm}$ ، $\text{Field of view} = 8 \times 8 \text{ cm}$ ، $\text{kvp} = 70$ ، $\text{mA} = 6$ و رزولوشن 0.125 تهیه شدند. به وسیله پروب پرپودنتال WHO که در انتهای خود یک گوی کوچک به قطر 0.5 میلی‌متر داشت، عمق ضایعات محاسبه شد. اندازه‌گیری‌های انجام شده در هر روش با رفرنس مقایسه و میزان اختلاف میانگین توسط نرم افزار آماری Paired T-test در SPSS13 آنالیز گردیدند. جهت تعیین Validity و Reliability، هر تکنیک توسط دو نفر و هر نفر دو بار بررسی شد و با استفاده از P value، Intra class correlation coefficient (ICC) و Pearson correlation coefficient میزان توافق بین مشاهده‌گرها (Inter, Intra observer agreement) محاسبه شد. در صورت وجود ضریب $0.4 - 0.6$ توافق متوسط، $0.6 - 0.8$ توافق خوب و $0.8 - 1.0$ توافق بالا وجود داشت.

جدول ۱- مقایسه Correlation، Mean difference و Discrepancy تکنیک‌های CBCT، پروب و فیلم

فیلم داخل دهانی/Gs	CBCT/Gs	پروب/Gs	Pearson Correlation(P)
>0.09 (>0.05)	>0.87 (0.000)	>0.85 (0.000)	
0.36 ± 0.03	0.01 ± 0.01	0.55 ± 0.04	Mean difference \pm SD
0.13	0.91	0.78	P
18.3%	65%	61.8%	Discrepancy 0.5 mm
32%	92%	87.3%	Discrepancy 1 mm

Gs=Gold standard

در این مطالعه از پروب پرپودنتال جهت بررسی دقت اندازه‌گیری آن به عنوان یکی از روش‌های کلینیکی استفاده شد، هر چند نمی‌توان شرایط کلینیک را در مطالعات *in vitro* لحاظ کرد. بر اساس نتایج همبستگی پیرسون رابطه خطی خوبی بین روش CBCT و پروب با رفرنس وجود داشت، در حالیکه این رابطه برای فیلم ضعیف بود. این نتایج با یافته‌های مطالعه Misch و همکاران (۲۰۰۶) و (۵۳/۰:فیلم) (۵) همخوانی داشت. با توجه به نتایج به دست آمده در این مطالعه، هر سه تکنیک برای اندازه‌گیری ضایعات پرپودنتال مفید هستند. در اندازه‌گیری انواع ضایعات پرپودنتال، CBCT از دقت بیشتری نسبت به پروب و فیلم برخوردار بود.

تشکر و قدردانی

بدین وسیله از همکاری دانشگاه علوم پزشکی یزد و همدان در جمع‌آوری نمونه‌ها قدردانی می‌نماییم.

رادیوگرافی معمولی، تصویر دو بعدی از ساختار سه بعدی ایجاد کرده و قابلیت به تصویر کشیدن ضایعات در سطوح باکال و لینگوال را ندارد (۶). در کلینیک با وجود بافت نرم و عدم دید کافی نمی‌توان از جزئیات استخوانی مطلع شد. تکنولوژی جدید CBCT با به تصویر کشیدن سه بعدی ضایعات و توانایی تغییر کنتراست و دانسیته تصویر بر محدودیت‌های رادیوگرافی قبلی فائق آمده است (۱). در مطالعه حاضر به دلیل محدودیت‌های ذاتی تصاویر دو بعدی و کافی نبودن اطلاعات، پایایی در حد متوسط به دست آمد. اما بر اساس نتایج T تست زوجی اختلاف آماری معنی داری مشاهده نشد ($P > 0.05$). یعنی بین افراد مشاهده‌گر هرچند اختلاف وجود داشته ولی از نظر آماری و کلینیکی معنی دار نبود. در مقابل اندازه‌گیری‌های انجام شده در این مطالعه در روش CBCT از پایایی بالایی برخوردار بودند، که مشابه با نتایج مطالعه Mol و Balasundaram (۴)، Misch و همکاران (۵) و Vandenberghe و همکاران (۸) می‌باشد.

منابع:

- 1- Vandenberghe B, Jacobs R, Yang J. Detection of periodontal bone loss using digital intraoral and cone beam computed tomography images: an *in vitro* assessment of bony and/or infrabony defects. *Dentomaxillofac Radiol.* 2008;37(5):252-60.
- 2- Ozmeric N, Kostjoutchenko I, haggler G, Frentzen M, Jervoe-Storm PM. Cone-beam computed tomography in assessment of periodontal ligament space: *in vitro* study on artificial tooth model. *Clin Oral Investig.* 2008;12(3):233-9.
- 3- Noujeim M, Prihoda T, Langlais R, Nummikoski P. Evaluation of high-resolution cone beam computed tomography in the detection of simulated interradicular bone lesions. *Dentomaxillofac Radiol.* 2009;38(3):156-62.
- 4- Mol A, Balasundaram A. *In vitro* cone beam computed tomography imaging of periodontal bone. *Dentomaxillofac Radiol.* 2008;37(6):319-24.
- 5- Misch KA, Yi ES, Sarment DP. Accuracy of cone beam computed tomography for periodontal defect measurements. *J periodontol.* 2006;77(7):1261-6.
- 6- Mischkowski RA, Scherer P, Ritter L, Neugebauer J, Keeve E, Zoller JE. Diagnostic quality of multiplanar reformations obtained with a newly developed cone beam device for maxillofacial imaging. *Dentomaxillofac Radiol.* 2008;37(1):1-9.
- 7- Mengel R, Candir M, Shiratori K, Flores-de-Jacoby L. Digital volume tomography in the diagnosis of periodontal defects: an *in vitro* study on native pig and human mandibles. *J Periodontol.* 2005;76(5):665-73.
- 8- Vandenberghe B, Jacobs R, Yang J. Diagnostic validity (or acuity) of 2D CCD versus 3D CBCT-images for assessing periodontal breakdown. *Oral Surg Oral Med Oral pathol Oral radiol Endod.* 2007;104(3):395-401.