

بررسی میزان همپوشانی دندان‌های خلفی در دو تکنیک

Standard panoramic و Improved interproximal panoramic program

دکتر داریوش گودرزی پور^{۱*} - دکتر نعیم بریجانی^۲

۱- استادیار گروه آموزشی رادیولوژی فک و صورت، دانشکده دندانپزشکی، دانشگاه علوم پزشکی و خدمات بهداشتی، درمانی تهران

۲- دستیار تخصصی پروتزهای دندانی، دانشکده دندانپزشکی، دانشگاه علوم پزشکی و خدمات بهداشتی، درمانی شهید بهشتی

Evaluation of the overlapping of posterior teeth in two techniques of improved interproximal panoramic program and standard panoramicGoodarzi pour D¹, Berijani N²

1- Assistant Professor, Department of Radiology, School of Dentistry, Tehran of University of Medical Sciences

2- Postgraduate Student, Department of Prosthodontics, School of Dentistry, Shahid Beheshti of University of Medical Sciences

Background and Aims: Overlapping of the proximal surfaces of posterior teeth in the panoramic radiography is a major concern. Therefore, an option has been developed in the panoramic unit of Planmeca Promax, namely improved interproximal mode. This mode causes lower horizontal angle with the teeth contact region during the unit rotation decreasing overlapping of the panoramic images of the posterior teeth especially premolar teeth. The present study was done to compare the overlapping of posterior teeth using two techniques of improved interproximal panoramic program and standard panoramic.

Materials and Methods: In this diagnostic study, 32 patients requiring panoramic radiographies at their posterior teeth during their routine diagnosis and treatment process with the mean age of 27.3 years were participated. No patients showed crowding of posterior teeth or missed and restored posterior teeth. The participants' panoramic radiographies were randomly taken by two techniques of improved interproximal panoramic and standard panoramic using Planmeca Promax device. The overlapping of the panoramic images was blindly assessed by an oral radiologist. The overlapping in both techniques was reported by frequency and percentage. The comparisons were done by Chi-square test between two techniques and the odds ratio of overlapping was estimated using regression analysis.

Results: In standard panoramic techniques, 38.5% (148 contacts of 384 contacts) of the proximal surfaces overlapped while the overlapping of the proximal surfaces was observed in 18.8% (72 contacts of 384 overall contacts) in improved interproximal technique. Significant differences were noted between two techniques regarding overlapping ($P < 0.001$). Also 66.4% and 39.1% of 4-5 teeth contacts overlapped in standard and improved techniques. The values were reported to be 39.1% and 12.5% in contacts of 5-6 teeth and 10.2% and 4.7% in the contacts of 6-7 teeth in both techniques, respectively. The overlapping odds ratio in improved technique as compared to standard techniques was 2.72 more. While the odds ratio of overlapping in the contact regions of 4-5 and 5-6 teeth was 16.4 and 4.61 as compared to the contact region of 6-7 teeth (all: $P < 0.001$). The lower or upper jaw with the patients' mouth side did not significantly influence the overlapping of the proximal surfaces in both panoramic techniques.

Conclusion: Under the limitations of this study, improved interproximal panoramic significantly reduced the overlapping of proximal surfaces in the panoramic radiographies of posterior teeth as compared to the standard panoramic technique. Therefore, it can be used to detect proximal caries in the posterior teeth as a diagnostic tool. Using this option may affect other part of panoramic image which should be investigated in other research.

Key Words: Panoramic; Overlap; Proximal

Journal of Dental Medicine-Tehran University of Medical Sciences 2010;23(1):12-20

* مؤلف مسؤول: نشانی: تهران - خیابان انقلاب - خیابان قدس - دانشگاه علوم پزشکی تهران - دانشکده دندانپزشکی - گروه آموزشی رادیولوژی فک و صورت
 تلفن: ۰۹۱۲۱۵۰۹۷۲۴ نشانی الکترونیک: goodarz88@yahoo.com

چکیده

زمینه و هدف: یکی از معایب دستگاه‌های رادیوگرافی پانورامیک همپوشانی سطوح پروگزیمال در تصاویر رادیوگرافیک دندان‌های خلفی است. برای غلبه بر این مشکل، اخیراً گزینه‌ای تحت عنوان Improved interproximal mode در دستگاه Planemeca Promax ایجاد شده که با ایجاد زاویه افقی کمتر با ناحیه تماس دندانی حین حرکت دستگاه میزان همپوشانی تصاویر رادیوگرافی پانورامیک از دندان‌های خلفی به ویژه دندان‌های پرمولر را کاهش می‌دهد. مطالعه حاضر با هدف تعیین میزان همپوشانی دندان‌های خلفی در دو تکنیک Improved interproximal panoramic program و Standard panoramic انجام شد.

روش بررسی: یک مطالعه تشخیصی بر روی ۳۲ بیمار نیازمند رادیوگرافی پانورامیک در دندان‌های خلفی در مسیر روتین درمان و تشخیص خود با میانگین سنی ۲۷/۳ سال انجام شد. هیچ یک از بیماران در دندان‌های خلفی خود Crowding نداشته و تمامی دندان‌های خلفی آنان موجود و بدون هرگونه ترمیم بودند. رادیوگرافی پانورامیک نمونه‌ها به صورت تصادفی با استفاده از تکنیک Improved interproximal panoramic و Standard panoramic با دستگاه Planemeca Promax انجام و همپوشانی نواحی پروگزیمال در تصاویر رادیوگرافی به دست آمده به صورت Blind انجام شد. وجود همپوشانی در تصاویر دو گروه با فراوانی نسبی و مطلق گزارش شد. مقایسه دو گروه با آزمون Chi-square و برآورد نسبت شانس همپوشانی در دو گروه نسبت به یکدیگر با آزمون رگرسیون تعیین شد.

یافته‌ها: در مجموع میزان همپوشانی در تکنیک استاندارد برابر ۳۸/۵٪ (۱۴۸ ناحیه از ۳۸۴ ناحیه تماس) و در تکنیک Improved interproximal برابر ۱۸/۸٪ (۷۲ ناحیه از ۳۸۴ ناحیه تماس) برآورد شد، که تفاوت آماری معنی‌داری بین دو گروه به دست آمد ($P < 0/0001$). همپوشانی ناحیه تماس دندان‌های ۴-۵ در تکنیک استاندارد، ۶۶/۴٪ و در تکنیک اصلاح شده، ۳۹/۱٪ بود. همچنین این میزان در دو تکنیک به ترتیب در ناحیه تماس دندان‌های ۶-۵ برابر ۳۹/۱٪ و ۱۲/۵٪ و در ناحیه تماس دندان‌های ۷-۶ برابر ۱۰/۲٪ و ۴/۷٪ به دست آمد. شانس همپوشانی در تکنیک استاندارد نسبت به تکنیک Improved، ۲/۷۲ برابر و در نواحی تماس دندانی ۴-۵ و ۵-۶ نسبت به ناحیه تماس دندان‌های ۷-۶ به ترتیب ۱۶/۴۰ و ۴/۶۱ برابر بیشتر برآورد گردید ($P < 0/001$ ، در تمامی موارد). با این حال، تفاوتی در میزان همپوشانی تصاویر برحسب نوع فک و سمت دهان بیماران دیده نشد.

نتیجه‌گیری: نتایج مطالعه حاضر نشان داد استفاده از تکنیک Improved interproximal panoramic در مقایسه با تکنیک استاندارد پانورامیک موجب کاهش آشکاری در میزان همپوشانی سطوح پروگزیمال در تصاویر پانورامیک دندان‌های خلفی بیماران شده است. بنابراین استفاده از این تکنیک برای افزایش دقت تشخیصی رادیوگرافی پانورامیک در تشخیص پوسیدگی‌های پروگزیمال توصیه می‌شود. شایان ذکر است که تأثیر این گزینه در سایر قسمت‌های تصویر پانورامیک می‌بایست مورد بررسی و تحقیق قرار گیرد.

کلید واژه‌ها: پانورامیک؛ همپوشانی؛ پروگزیمال

وصول: ۸۸/۰۵/۱۸ اصلاح نهایی: ۸۹/۰۲/۰۱ تأیید چاپ: ۸۹/۰۲/۰۶

مقدمه

رادیوگرافی پانورامیک روشی ساده و سریع برای نشان دادن کل دندان‌ها و ساختمان‌های حمایت‌کننده آنها در یک رادیوگرافی است که در مقایسه با سری کامل رادیوگرافی داخل دهانی کم‌هزینه‌تر، راحت‌تر و همراه با دوز کمتر می‌باشد (۵). تصاویر رادیوگرافی پانورامیک در ارزیابی و تشخیص ضایعات پوسیدگی کوچک، ساختمان‌های ظریف مارژین پرپودنشیوم و یا بیماری پری اپیکال به اندازه فیلم‌های داخل دهانی دقیق نیستند. مشکل دیگر رادیوگرافی پانورامیک، بزرگنمایی نابرابر و اعوجاج هندسی تصاویر است. همچنین روی هم افتادن ساختمان‌هایی نظیر ستون فقرات گردنی می‌تواند موجب پنهان شدن ضایعات ادنتوژنیک به خصوص در ناحیه اینسایزورها گردد (۶). وجود همپوشانی در تصویر دندان‌ها به ویژه در ناحیه پرمولر و در نتیجه عدم تشخیص مناسب پوسیدگی‌های دندانی در ناحیه اینترپروگزیمال نیز از دیگر مشکلات رادیوگرافی پانورامیک می‌باشد. Akkaya و همکاران

روش‌های مختلفی برای تشخیص وجود پوسیدگی و محدوده آن، ارزیابی روند پیشرفت آن و کارایی درمان ارائه شده مورد استفاده قرار گرفته‌اند (۱). تشخیص ضایعات پوسیدگی در اکثر موارد با استفاده از معاینات بصری و رادیوگرافی‌های بایت وینگ صورت می‌گیرد. با این حال تشخیص ضایعات بدون تشکیل حفره (Noncavitated) که اهمیت خاصی در بروز پوسیدگی در آینده دارند، توسط این روش‌ها همواره تشخیص داده نمی‌شود (۳، ۲). تشخیص پوسیدگی‌های دندانی در نواحی پروگزیمال، همچنان با محدودیت‌هایی روبروست. این پوسیدگی‌ها به آهستگی پیشرفت کرده و تا ضایعه اولیه به بیش از نصف ضخامت مینا نفوذ نمایند، در رادیوگرافی مشاهده نمی‌شوند. علاوه بر این، برای مشاهده ضایعات پوسیدگی در رادیوگرافی‌های معمول باید حدود ۴۰٪ فرآیند دیمینرالیزاسیون روی داده باشد (۴).

عنوان جزئی از روند تشخیص و درمان آنها تجویز شده بود. بیماران قبل از انجام رادیوگرافی از لحاظ Crowding در دندان‌های خلفی توسط دانشجوی آموزش دیده سال آخر دندانپزشکی ارزیابی شدند. بیمارانی که در دندان‌های خود دچار Crowding بودند، از مطالعه حذف شدند. تماس‌های دندان‌های موجود در نیم‌فک‌هایی از بیماران بررسی شدند که در آنها هیچ دندان از دست رفته یا ترمیم شده‌ای وجود نداشته باشد. بیماران انتخاب شده به صورت تصادفی در دو گروه ۳۲ نفری قرار گرفته و رادیوگرافی‌های پانورامیک (رادیوگرافی استاندارد و رادیوگرافی در حالت Improved interproximal mode) از آنها توسط دستگاه پانورامیک Planmeca Promax (Planmeca) (OY, Helsinki, Finland) تهیه شد. انجام رادیوگرافی توسط یکی از دانشجویان سال دوم دوره تخصصی رادیولوژی دهان، فک و صورت انجام شده و شرایط Exposure بیماران و نحوه تنظیم بیماران در دستگاه براساس توصیه‌های کارخانه سازنده تعیین گردید. بررسی وجود همپوشانی در نواحی تماس دندان‌های خلفی موجود در رادیوگرافی‌ها توسط یک متخصص رادیولوژی دهان، فک و صورت که نسبت به نوع رادیوگرافی هیچ اطلاعاتی نداشت، روی نگاتوسکوپ انجام شد.

روش تجزیه و تحلیل آماری

برای تجزیه و تحلیل داده‌های تحقیق از نرم‌افزار SPSS استفاده شد. مقایسه فراوانی موارد همپوشانی برحسب تکنیک رادیوگرافی استاندارد یا Improved، ناحیه تماس دندان‌های نوع فک و سمت دهان با استفاده از آزمون χ^2 انجام شد. همچنین به منظور تعیین نسبت شانس همپوشانی در دو تکنیک رادیوگرافی و ناحیه تماس دندان‌های آزمون رگرسیون دوگانه (Binary regression) استفاده گردید. سطح معنی‌داری P-value کمتر از ۰/۰۵ در نظر گرفته شد.

یافته‌ها

تحقیق روی ۳۲ بیمار نیازمند رادیوگرافی پانورامیک در هر گروه Standard panoramic و Improved panoramic (۶۴ نفر در مجموع دو گروه) انجام شد. میانگین سنی بیماران ۲۷/۵ سال بود. از مجموع ۷۶۸ ناحیه تماس در بیمارانی که با استفاده از پانورامیک استاندارد از آنها رادیوگرافی تهیه شده بود، ۱۴۸ ناحیه تماس (۱۹/۵٪) از ۳۸۴ ناحیه تماس دارای همپوشانی بوده‌اند. این میزان در بیمارانی

(۲۰۰۶) در مطالعه خود دریافتند که رادیوگرافی پانورامیک به تنهایی برای تشخیص پوسیدگی‌های پروگزیمال در تمامی نواحی دندان‌های کافی نبوده ولی در صورت استفاده از رادیوگرافی پانورامیک با رادیوگرافی‌های بایت‌وینگ و پری اپیکال در ناحیه قدامی دهان می‌توان به دقت تشخیصی معادل رادیوگرافی‌های کامل داخل دهانی دست یافت (۷). Terezhalmly و همکاران (۱۹۸۵) نشان دادند که با حذف رادیوگرافی‌های بایت‌وینگ و پانورامیک دارای همپوشانی، توانایی بایت‌وینگ و پانورامیک در تشخیص پوسیدگی تفاوت قابل توجهی نخواهد داشت (۸). در نتیجه مطالعه Scarfe و همکاران (۱۹۹۳) مشخص گردید دستگاه رادیوگرافی پانورامیک Planmeca 2002 CC Procline در مقایسه با سایر دستگاه‌های پانورامیک قادر به ایجاد زوایای اینترپروگزیمال بهتر در ناحیه کانین/پرمولر بوده است (۹). با توجه به بهبود ویژگی‌های دستگاه‌های رادیوگرافی جدید، ارزیابی قدرت تشخیصی ضایعات پوسیدگی آنها از اهمیت ویژه‌ای برخوردار است. در این راستا، دستگاه‌های پانورامیک جدید با ژئومتری تابش اختصاصی و با توانایی خاصی تحت عنوان روش اینترپروگزیمال اصلاح شده (Improved interproximal mode) ارائه شده‌اند. این روش براساس ادعای کارخانجات سازنده موجب کاهش میزان همپوشانی در دندان‌های خلفی به خصوص در ناحیه پرمولرها شده است. حرکت دستگاه در این گزینه به صورتی است که زاویه افقی کمتری هنگام تماس با دندان در نواحی بین دندان‌های ایجاد می‌کند. با توجه به اینکه همپوشانی یکی از مشکلات اساسی دستگاه‌های رادیوگرافی پانورامیک می‌باشد، در صورتی که این تکنولوژی بتواند این ایراد را برطرف کند یا کاهش دهد، بر موارد استفاده از این رادیوگرافی بیش از پیش افزوده خواهد شد.

با توجه به اهمیت موضوع، مطالعه حاضر با هدف تعیین میزان همپوشانی دندان‌های خلفی در دو تکنیک Improved interproximal panoramic program و Standard panoramic انجام شد.

روش بررسی

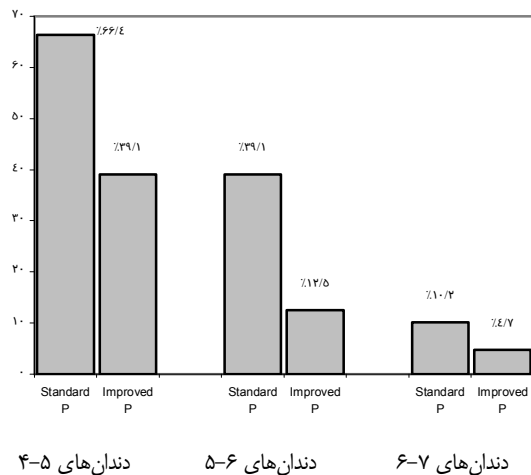
در این مطالعه ۶۴ بیمار نیازمند رادیوگرافی پانورامیک شرکت نمودند. بیماران مورد مطالعه افرادی بودند که رادیوگرافی پانورامیک به

جدول ۱- توزیع فراوانی همپوشانی نواحی تماس دندان‌های خلفی در استفاده از دو تکنیک رادیوگرافی پانورامیک

تکنیک پانورامیک	همپوشانی	بدون همپوشانی	دارای همپوشانی	جمع
تکنیک استاندارد	۲۳۶ (٪۶۱/۵)	۱۴۸ (٪۳۸/۵)	۳۸۴ (٪۱۰۰)	
تکنیک Improved interproximal	۳۱۲ (٪۸۱/۳)	۷۲ (٪۱۸/۸)	۳۸۴ (٪۱۰۰)	
جمع	۵۴۸ (٪۷۱/۴)	۲۲۰ (٪۲۸/۶)	۷۶۸ (٪۱۰۰)	

جدول ۲- توزیع فراوانی همپوشانی نواحی تماس دندان‌های خلفی برحسب نوع فک و سمت دهان در کل بیماران

نوع فک و سمت دهان	همپوشانی	بدون همپوشانی	دارای همپوشانی	جمع
فک بالا سمت راست	۱۲۹ (٪۶۷/۲)	۶۳ (٪۳۲/۸)	۱۹۲ (٪۱۰۰)	
فک بالا سمت چپ	۱۳۰ (٪۶۷/۷)	۶۲ (٪۳۲/۳)	۱۹۲ (٪۱۰۰)	
فک پایین سمت راست	۱۳۹ (٪۷۲/۴)	۵۳ (٪۲۷/۶)	۱۹۲ (٪۱۰۰)	
فک پایین سمت چپ	۱۵۰ (٪۷۸/۱)	۴۲ (٪۲۱/۹)	۱۹۲ (٪۱۰۰)	
جمع	۵۴۸ (٪۷۱/۴)	۲۲۰ (٪۲۸/۶)	۷۶۸ (٪۱۰۰)	



نمودار ۱- میزان همپوشانی در نواحی تماس دندان‌های مختلف برحسب تکنیک‌های پانورامیک مورد استفاده

مقایسه شانس همپوشانی در دو روش Standard panoramic و Improved panoramic با آزمون رگرسیون دوگانه انجام و نتایج آن نشان داد که فراوانی همپوشانی در دو روش تصویربرداری به صورت معنی‌داری متفاوت بوده یا به عبارتی شانس همپوشانی در روش Standard panoramic ۰/۳۷ برابر روش Improved panoramic بوده است ($P < 0/0001$).

براساس آزمون رگرسیون مشخص گردید فراوانی همپوشانی به دو متغیر مستقل روش تصویربرداری و ناحیه تماس دندان‌های وابسته است، به طوری که شانس همپوشانی با روش Improved panoramic

که با تکنیک Improved interproximal technique از آنها رادیوگرافی به عمل آمده بود، برابر ۷۲ ناحیه (٪۱۸/۸) از ۳۸۴ ناحیه تماس بوده است. تفاوت دو گروه با استفاده از آزمون آماری χ^2 معنی‌دار برآورد گردید ($P < 0/0001$) (جدول ۱). بر این اساس، میزان همپوشانی در تکنیک Standard panoramic نسبت به تکنیک Improved interproximal به صورت آشکاری بیشتر بود.

در بررسی میزان همپوشانی برحسب نوع فک و سمت دهان هیچ تفاوت آماری معنی‌داری در کل نمونه‌ها به دست نیامد (آزمون χ^2 : $P = 0/06$). به طوری که در مجموع دو گروه، در فک بالا سمت راست از کل ۱۹۲ ناحیه مورد بررسی ۶۳ ناحیه (٪۳۲/۸)، در فک بالا سمت چپ ۵۲ ناحیه (٪۳۲/۳)، در فک پایین سمت راست ۵۳ ناحیه (٪۲۷/۶) و در فک پایین سمت چپ ۲۴ ناحیه (٪۲۱/۹) دارای همپوشانی بودند (جدول ۲). بررسی‌های بیشتر در طول تحقیق نشان داد ناحیه تماس دندان‌های مختلف اثر معنی‌داری بر میزان همپوشانی نواحی تماس در کل بیماران داشته است (آزمون χ^2 : $P < 0/0001$). بر این اساس، میزان همپوشانی در مجموع دو گروه در ناحیه تماس دندان‌های ۴-۵ برابر ۱۳۵ ناحیه از ۲۵۶ ناحیه کل (٪۵۲/۷)، در ناحیه تماس دندان‌های ۵-۶ برابر ۶۶ ناحیه (٪۲۵/۸) و در ناحیه تماس دندان‌های ۶-۷ برابر ۱۹ ناحیه (٪۷/۴) بوده است. در نمودار ۱، میزان همپوشانی در نواحی تماس دندان‌های مختلف برحسب تکنیک رادیوگرافی مورد استفاده نمایش داده شده است.

Improved interproximal panoramic برابر ۱۸/۸٪ (۷۲ ناحیه تماس از کل ۳۸۴ ناحیه) تشخیص داده شد. این یافته تفاوتی در حد ۱۹/۷٪ بین آنها را نشان می‌دهد. به عبارت دیگر، استفاده از تکنیک Improved panoramic توانسته بود منجر به کاهش در حدود ۱۹/۷٪ در موارد همپوشانی تصاویر رادیوگرافی پانورامیک گردد. همچنین با استفاده از آزمون رگرسیون مشخص گردید همپوشانی تصاویر در تکنیک Improved panoramic، ۲/۷۲ برابر کمتر از تکنیک استاندارد بوده است. لذا می‌توان گفت استفاده از این تکنولوژی در دستگاه‌های Planmeca Promax توانسته است به طور آشکاری موجب کاهش موارد همپوشانی سطوح پروگزیمال در تصاویر رادیوگرافی پانورامیک شود.

با توجه به مزایای متعدد رادیوگرافی‌های پانورامیک نظیر کاهش دوز جذبی بیمار، راحتی کار با آن و ارزیابی پوسیدگی‌های عمیق دندانی بدیهی است دندانپزشکان تمایل بیشتری برای استفاده از این تکنیک رادیوگرافی داشته باشند، هرچند وجود برخی معایب در دستگاه‌های رادیوگرافی پانورامیک موجب کاهش موارد استفاده از آن شده است. بر این اساس، قابلیت‌های مختلفی در سیستم‌های جدید پانورامیک اضافه شده و سعی می‌شود معایب این دستگاه‌ها برطرف شود. با در نظر گرفتن مزایای دستگاه‌های رادیوگرافی پانورامیک در صورتی که این تکنیک بتواند قدرت تشخیصی در حد سایر مدالیته‌های رادیوگرافی داشته باشد، استفاده از این تکنیک بیش از پیش مورد توجه قرار خواهد گرفت.

همپوشانی تصاویر دندان‌های خلفی یکی از معایب دستگاه‌های رادیوگرافی چرخشی می‌باشد که مشکلاتی را در تشخیص ضایعات پوسیدگی پروگزیمال ایجاد می‌نماید (۹). این پدیده مخصوصاً در نواحی دندان‌های پرمولر روی می‌دهد. در تحقیقی که Akarslan و همکاران (۲۰۰۸) در مقایسه دقت تشخیصی مدالیته‌های مختلف رادیوگرافی انجام دادند، حدود دو سوم نواحی دندان‌های پرمولر فک بالا به دلیل پدیده همپوشانی سطوح پروگزیمال در رادیوگرافی‌های پانورامیک دیجیتال قابل شناسایی نبودند. بنابراین این مدالیته ابزار مناسبی برای تشخیص پوسیدگی در سطوح پروگزیمال دندان‌های پرمولر گزارش نشد. در تحقیق او همزمان با افزایش عمق ضایعات پوسیدگی، قابلیت تشخیصی تصاویر رادیوگرافی پانورامیک دیجیتال افزایش می‌یافت تا

۳/۳۹ برابر کمتر از روش Standard panoramic بوده است. همچنین شانس همپوشانی در نواحی تماس دندانی ۵-۴ و ۶-۵ نسبت به ناحیه تماس ۶-۷ به ترتیب ۱۶/۴۰ و ۴/۶۱ بیشتر بود (در تمامی موارد: $P < 0.0001$).

بحث و نتیجه‌گیری

به دلیل اینکه پوسیدگی دندانی منجر به دیمینرالیزاسیون بافت سخت دندان می‌گردد، علاوه بر معاینات بالینی با استفاده از رادیوگرافی نیز می‌توان نسبت به شناسایی آن اقدام کرد. معاینات بالینی هر چند ابزار مفیدی در شناسایی پوسیدگی‌های اکلوزال، باکال-لیال و لینگوال هستند، ولی ضایعات پوسیدگی کوچک محدود به سطوح خارجی مینای دندان یا آنهایی که در محل اتصال عاج-مینا در سطوح پروگزیمال گسترش یافته‌اند، نمی‌توانند به صورت مستقیم با مشاهده بصری شناسایی شده و تشخیص آنها مستلزم استفاده از رادیوگرافی است (۱۰). از طرف دیگر، با توجه به استفاده‌های وسیع از رادیوگرافی پانورامیک در اعمال روزمره دندانپزشکی و وجود معایب شناخته شده در این تکنیک، برخی دستگاه‌هایی که جدیداً برای این نوع رادیوگرافی ارائه شده‌اند، تغییراتی را در نحوه تصویربرداری خود ارائه داده‌اند. یکی از این تغییرات، ایجاد یک وضعیت خاص تحت عنوان Improved interproximal mode برای کاهش میزان همپوشانی در دندان‌های خلفی است تا ضمن حرکت دستگاه در این حالت، زاویه افقی کمتری با ناحیه تماس دندانی ایجاد شده و میزان همپوشانی دندان‌های خلفی در تشخیص پوسیدگی‌های پروگزیمال کاهش یابد. در صورتی که این تکنولوژی جدید بتواند میزان همپوشانی سطوح پروگزیمال در تصاویر رادیوگرافی پانورامیک را کاهش دهد، یکی از معایب بزرگ دستگاه‌های رادیوگرافی برطرف خواهد گردید. لذا در تحقیق حاضر میزان همپوشانی تصاویر در استفاده از تکنیک رادیوگرافی Improved interproximal panoramic با Standard panoramic مقایسه شد. نتایج حاصل از تحقیق نشان داد استفاده از این تکنیک به صورت معنی‌داری موجب کاهش موارد همپوشانی تصاویر در مقایسه با تکنیک استاندارد گردیده است، به طوری که میزان همپوشانی تصاویر رادیوگرافی پانورامیک در تکنیک استاندارد ۳۸/۵٪ (۱۴۸ ناحیه تماس از کل ۳۸۴ ناحیه) و در تکنیک

هنگامی که همپوشانی سطوح روی دهد (۱۱). نتایج مطالعه حاضر نیز نشان داد ناحیه تماس دندان‌های اثر معنی‌داری در میزان همپوشانی سطوح پروگزیمال در رادیوگرافی‌های Improved panoramic و Standard panoramic داشته است، به طوری که در ناحیه تماس دندان‌های ۴-۵، میزان همپوشانی در تکنیک استاندارد برابر ۶۶/۴٪ و در تکنیک اصلاح شده برابر ۳۹/۱٪ برآورد گردید. همچنین دو تکنیک استاندارد و اصلاح شده همپوشانی به میزان ۳۹/۱٪ و ۱۲/۵٪ در ناحیه تماس دندان‌های ۵-۶ و برابر ۱۰/۲٪ و ۴/۷٪ در ناحیه تماس دندان‌های ۶-۷ داشته‌اند. بنابراین در هر دو تکنیک، میزان همپوشانی در ناحیه تماس دندان‌های پرمولر نسبت به دندان‌های مولر بیشتر بود که مشابه نتایج تحقیق Akarslan و همکاران (۲۰۰۸) می‌باشد (۱۱). ارزیابی شانس همپوشانی در نواحی تماس دندان‌های ۴-۵ و ۵-۶ نسبت به ناحیه تماس ۶-۷ نیز که با استفاده از آنالیز رگرسیون انجام شد، ۱۶/۴۰ و ۴/۶۱ برابر بیشتر برآورد شد.

با توجه به اهمیت پدیده همپوشانی در تکنیک‌های مختلف رادیوگرافی، McDonald (۲۰۰۶) نیز به ارزیابی یک تکنیک ابداعی در کاهش این پدیده در رادیوگرافی بایت وینگ پرداخت. برای این منظور، از یک ماده قالب‌گیری رزینی برای ثبت نحوه گاز گرفتن بیمار در دستگاه تجاری Rinn XCP استفاده شده و ۲۴۰ رادیوگرافی با و بدون استفاده از این تکنیک ارزیابی شدند. نتایج تحقیق نشان داد فقط ۱۱/۶٪ در این تکنیک اصلاح شده دارای سطوح پروگزیمال همپوشانی شده بوده‌اند، در حالی که در تکنیک معمول میزان همپوشانی برابر ۳۳٪ گزارش گردید. بر این اساس، محققان استفاده از این تکنیک را در مواقعی که نیاز به دقت تشخیصی بالایی در سیستم دندان‌های شیری وجود داشته است، پیشنهاد نمودند (۱۲).

تشخیص سریع و زودهنگام پوسیدگی‌های کوچک دندان‌های یکی از اهداف مهم در دندانپزشکی امروزی می‌باشد. بنابراین شناسایی و درمان پوسیدگی‌های پروگزیمال اهمیت خاصی در این زمینه داشته و محققان کارآیی مدالیته‌های تصویربرداری مختلف در تشخیص این پوسیدگی‌ها را مقایسه کرده‌اند. با توجه به اینکه حدود دو سوم ضایعات پوسیدگی پروگزیمال در عاج با معاینات بالینی تشخیص داده نمی‌شوند، بدیهی است در برخی موارد، بیماران ظاهراً عاری از پوسیدگی تلقی شده، در حالی که پوسیدگی‌های فعالی در آنها وجود دارد. Akkaya و همکاران

(۲۰۰۶) نشان دادند رادیوگرافی سری کامل دهانی بیشترین دقت را در شناسایی پوسیدگی‌های نواحی اینسایزور و کانین داشته است (۷) که این موضوع در مطالعات دیگر نیز نشان داده شد (۱۳، ۱۴). در همین تحقیق دقت تشخیصی رادیوگرافی بایت وینگ و پانورامیک با رادیوگرافی سری کامل دهانی در نواحی پرمولر و مولر یکسان بود که می‌تواند به دلیل وجود بایت وینگ‌های خلفی در دو گروه باشد. کارآیی رادیوگرافی بایت وینگ به عنوان یک روش اولیه در تشخیص پوسیدگی‌های پروگزیمال به اثبات رسیده است (۱۵). Scarfe و همکاران (۱۹۹۴) گزارش کردند رادیوگرافی بایت وینگ نسبت به رادیوگرافی پانورامیک در شناسایی پوسیدگی‌های پروگزیمال برتری دارد (۱۶). در تحقیق Akkaya و همکاران (۲۰۰۶) دقت رادیوگرافی پانورامیک به تنهایی در تشخیص پوسیدگی‌های پروگزیمال حداقل گزارش شد (۷). دقت پایین رادیوگرافی پانورامیک در تحقیقات دیگری نیز به اثبات رسیده است (۹، ۱۷). Flint و همکاران (۱۹۹۸) نشان دادند که دقت رادیوگرافی پانورامیک به تنهایی در مقایسه با ترکیب پانورامیک + بایت وینگ، پری‌اپیکال + بایت وینگ و پانورامیک + پری‌اپیکال کمتر بوده است (۱۸). Molander و همکاران (۱۹۹۳) برای افزایش دقت رادیوگرافی پانورامیک ترکیب آن با رادیوگرافی بایت وینگ را پیشنهاد کردند (۱۹). Galal و همکاران (۱۹۸۵) گزارش کردند ترکیب رادیوگرافی پانورامیک و بایت وینگ در نواحی خلفی و قدامی به همراه معاینات بالینی با سوند و آینه می‌تواند اطلاعات تشخیصی بیشتری نسبت به رادیوگرافی سری کامل دهانی (Full mouth) در اختیار معاینه‌گر قرار دهد (۱۴). همچنین در تحقیق Scarfe و همکاران (۱۹۹۳) نشان داده شد که دستگاه رادیوگرافی پانورامیک PM 2002 CC Proline عملکرد مناسبی در تشخیص پوسیدگی‌های اینترپروگزیمال در نواحی کانین و پرمولر داشته است (۹). با این حال، براساس یافته‌های Akkaya و همکاران (۲۰۰۶)، این دستگاه دقت مناسبی در تشخیص پوسیدگی‌های پروگزیمال نداشت (۷). در تحقیق حاضر نیز از دستگاه رادیوگرافی پانورامیک Planmeca Promax ساخت کشور فنلاند استفاده شد.

از طرف دیگر، عمق ضایعات پوسیدگی در قدرت تشخیصی انواع تکنیک‌های رادیوگرافی تأثیر دارد، لذا ضایعاتی که در نیمه داخلی عاج قرار گرفته‌اند، در مقایسه با ضایعات محدود به مینا با دقت بیشتری

X در توانایی تشخیصی پوسیدگی‌های اینترپروگزیمال در رادیوگرافی بایت وینگ نشان دادند جهت پرتو لزوماً نباید با خط تانژانت زاویه موازی باشد، بلکه تغییر افقی از زاویه مناسب تابش به میزان ۷/۵ درجه همچنان می‌تواند یک رادیوگرافی با دقت تشخیصی مناسب را تهیه کند (۲۵). در مطالعه Scarfe و همکاران (۱۹۹۳) نیز میزان تغییر از زاویه بهینه اشعه برابر ۵/۵ درجه به دست آمد (۹).

تعداد نمونه‌های تحقیق حاضر براساس فرمول آماری تعیین گردید تا میزان تعمیم‌پذیری نتایج به حد کافی افزایش یابد. همچنین نمونه‌هایی که دارای Crowding در نواحی خلفی بودند، به دلیل اثر آشکار بر همپوشانی سطوح پروگزیمال در تصاویر رادیوگرافی پانورامیک از تحقیق حذف شدند. علاوه بر این، فقط نواحی تماس دندانی در نیم‌فک‌هایی از بیماران بررسی شدند که هیچ دندان از دست رفته یا ترمیم شده در آن وجود نداشته باشد. به منظور حذف اثر اطلاع قبلی مشاهده‌گر از وضعیت بیماران نیز، ایشان به صورت Blind و بدون اینکه اطلاعی از نوع تکنیک مورد استفاده در تهیه تصاویر داشته باشد، تصاویر رادیوگرافی را ارزیابی نمود. همچنین رادیوگرافی‌های پانورامیک توسط دستیار تخصصی رادیولوژی که تجربه لازم را در کار با سیستم پانورامیک داشته است، انجام شد. در مجموع می‌توان گفت، با اجرای موارد بالا میزان دقت نتایج در حد قابل قبول افزایش یافته و میزان تعمیم‌پذیری آنها بالا می‌باشد. با این حال، نتایج تحقیق حاضر یک برآورد کلی از میزان همپوشانی در تکنیک Improved panoramic و Standard panoramic بوده است. شاید بتوان در بررسی‌های بعدی با استفاده از مشاهده‌گران بیشتر دقت تشخیصی این تکنیک پانورامیک را نسبت به رادیوگرافی‌های داخل دهانی پری‌ایپیکال و بایت وینگ مقایسه نمود تا مشخص شود این تکنیک دقت تشخیصی در حد سایر مدالیته‌ها داشته است. همچنین مقایسه این تکنیک با رادیوگرافی‌های دیجیتال پانورامیک به همراه استفاده از قابلیت‌های نرم‌افزاری آن نظیر افزایش کنتراست و فیلترهای مختلف نیز پیشنهاد می‌شود. از موارد دیگری که بررسی آن به منظور نتیجه‌گیری در خصوص استفاده آن پیشنهاد می‌گردد تأثیر این گزینه بر سایر نواحی تصاویر پانورامیک است. نتایج مطالعه حاضر نشان داد استفاده از تکنیک رادیوگرافی پانورامیک Improved interproximal در مقایسه با تکنیک استاندارد به میزان آشکاری موجب کاهش در

تشخیص داده می‌شوند. در این زمینه، Hintze و همکاران (۱۹۹۴) نشان دادند که دقت تشخیصی ضایعات کوچک پروگزیمال در تکنیک‌های مختلف رادیوگرافی تقریباً به میزان برابر بوده است (۲۰). در تحقیق Akarslan و همکاران (۲۰۰۸) نیز که دقت رادیوگرافی پانورامیک دیجیتال کمتر از رادیوگرافی بایت‌وینگ و پری‌ایپیکال به میزان کمتری گزارش شد، اکثر ضایعات در نیمه داخلی عاج قرار گرفته بودند (۱۱).

انتخاب مدالیته رادیوگرافی باید با هدف دستیابی به بیشترین میزان اطلاعات تشخیصی و حداقل دوز اشعه برای بیمار صورت بگیرد. لذا تکنیک ایده‌آل رادیوگرافی باید بتواند بیشترین میزان اطلاعات تشخیصی را تهیه و بیمار را به کمترین میزان در معرض تابش اشعه قرار دهد. مشخص گردیده میزان دوز اشعه در رادیوگرافی پانورامیک در مقایسه با برخی مدالیته‌های دیگر اندک می‌باشد (۲۲، ۲۱)، به طوری که دوز بیمار در برخی دستگاه‌های رادیوگرافی پانورامیک در حد یک رادیوگرافی پری‌ایپیکال گزارش شده است (۲۳). بنابراین استفاده از ترکیبی از مدالیته‌های رادیوگرافی مختلف می‌تواند موجب حذف نارسایی‌های سیستم‌های مختلف و همزمان برخورداری از مزایای مختلف آنها شود.

تکنیک Improved interproximal mode مورد استفاده در دستگاه پانورامیک Planmeca موجب می‌شود دستگاه طوری حرکت نماید که در نواحی بین دندانی زاویه افقی کمتری با ناحیه تماس دندانی ایجاد شود. در این زمینه، Tronje و همکاران (۱۹۸۵) نشان داده‌اند که زاویه بین پرتو مرکزی اشعه و پلن مرکزی لایه تصویر در دستگاه‌های مختلف رادیوگرافی از آنچه که قبلاً تصور می‌گردید به منظور نمایش نواحی اینترپروگزیمال برابر ۹۰ درجه تعریف شده است، متفاوت می‌باشد (۲۴). این یافته توسط Scarfe و همکاران (۱۹۹۳) نیز گزارش شد (۹). اکثر دستگاه‌های رادیوگرافی پانورامیک زوایای اینترپروگزیمال مناسبی در ناحیه قدامی دندان‌های دارند، هرچند تفاوت‌های زیادی بین جهت پرتوی مناسب و آنچه که در عمل روی می‌دهد، مخصوصاً در نواحی پرمولر در این دستگاه‌ها مشاهده می‌شود. این میزان در دستگاه Planmeca PM 2002 CC برابر ۱/۵ درجه و در دستگاه Panorol/Panex-E، ۴۵ درجه گزارش شده است (۱۳). Van der Stelt و همکاران (۱۹۸۹) در ارزیابی اثر زاویه پرتو اشعه

Improved interproximal panoramic در افزایش دقت تشخیصی ضایعات پوسیدگی پروگزیمال در دندان‌های خلفی پیشنهاد می‌شود. تأثیر این گزینه در سایر نواحی کلیشه‌های پانورامیک در مطالعات آتی قابل بررسی است.

تشکر و قدردانی

بدین وسیله از زحمات آقای دکتر احمد رضا شمشیری، مشاور آمار مطالعه تشکر و قدردانی به عمل می‌آید.

موارد همپوشانی سطوح پروگزیمال در تصاویر رادیوگرافی پانورامیک گردید. به طوری که همپوشانی تصاویر در تکنیک استاندارد ۳۸/۵٪ و در تکنیک اصلاح یافته برابر ۱۸/۸٪ به دست آمد (با شانس همپوشانی کمتر از تکنیک استاندارد به میزان ۲/۷۲ برابر). همچنین بررسی‌های بیشتر نشان داد ناحیه تماس دندان‌های نیز در همپوشانی تصاویر نقش آشکاری داشته و شانس همپوشانی در نواحی تماس دندان‌های ۴-۵ و ۵-۶ نسبت به ناحیه تماس دندان‌های ۶-۷ به میزان ۱۶/۴۰ و ۴/۶۱ برابر بیشتر برآورد شد. با توجه به این موضوع، استفاده از تکنیک

منابع:

- 1- Pitts NB, Stamm JW. International Consensus Workshop on Caries Clinical Trials (ICW-CCT) -final consensus statements: agreeing where the evidence leads. *J Dent Res*. 2004;83(Spec No C):C125-8.
- 2- Hintze H, Wenzel A. Clinically undetected dental caries assessed by bitewing screening in children with little caries experience. *Dentomaxillofac Radiol*. 1994;23(1):19-23.
- 3- Gröndahl HG. The value of the radiographic examination in caries diagnosis. In: Thylstrup A, Fejerskov O, editors. *Textbook of Clinical Cariology*. 2nd ed. Copenhagen: Munksgaard; 1994.376-82.
- 4- White SC, Pharaoh MJ. *Oral radiology: principles and interpretation*. 4th ed. St Louis: Mosby; 2000. Chap15:271-89.
- 5- Sewell J, Drage N, Brown J. The use of panoramic radiography in a dental accident and emergency department. *Dentomaxillofac Radiol*. 2001;30(5):260-3.
- 6- White SC, Pharaoh MJ. *Oral radiology: principles and interpretation*. 5th ed. St Louis: Mosby; 2004. Chap10.
- 7- Akkaya N, Kansu O, Kansu H, Cagirankaya LB, Arslan U. Comparing the accuracy of panoramic and intraoral radiography in the diagnosis of proximal caries. *Dentomaxillofac Radiol*. 2006;35(3):170-4.
- 8- Terezhalmly GT, Ottiss LL, Schiff TG, Langlais RP. A comparison of intraoral bitewing with panoramic radiographs for the detection of interproximal caries. *Dentomaxillofac Radiol*. 1985;7(suppl):abstract 32.
- 9- Scarfe WC, Nummikoski P, McDavid WD, Welander U, Tronje G. Radiographic interproximal angulations: implications for rotational panoramic radiography. *Oral Surg Oral Med Oral Pathol*. 1993;76(5):664-72.
- 10- Matalon S, Feuerstein O, Kaffé I. Diagnosis of approximal caries: bite-wing radiology versus the ultrasound caries detector. An in vitro study. *Oral Surg Oral Pathol Oral Med Oral Radiol Endod*. 2003;95(5):626-31.
- 11- Akarslan ZZ, Akdeveliolglu M, Gungor K, Erten H. A comparison of the diagnostic accuracy of bitewing, periapical, unfiltered and filtered digital panoramic images for approximal caries detection in posterior teeth. *Dentomaxillofac Radiol*. 2008;37(8):458-63.
- 12- McDonald SP. A method to reduce interproximal

- overlapping and improve reproducibility of bitewing radiographs for use in clinical trials. *Community Dent Oral Epidemiol*. 2006;11(5):289-95.
- 13- Valachovic RW, Douglass CW, Reiskin AB, Chauncey HH, McNeil BJ. The use of panoramic radiography in the evaluation of asymptomatic adult dental patients. *Oral Surg Oral Med Oral Pathol*. 1986;61(3):289-96.
 - 14- Galal A, Manson-Hing L, Jamison H. A comparison of combinations of clinic and radiographic examinations in evaluation of a dental clinic population. *Oral Surg Oral Med Oral Pathol*. 1985;60(5):533-61.
 - 15- Kidd EA, Pitts NB. A reappraisal of the value of bitewing radiograph in the diagnosis of posterior approximal caries. *Br Dent J*. 1990;169(7):195-200.
 - 16- Scarfe WC, Langlais RP, Nummikoski P, Dove SB, McDavid WD, Deahl ST, et al. Clinical comparison of two panoramic modalities and posterior bite-wing radiography in the detection of proximal dental caries. *Oral Surg Oral Med Oral Pathol*. 1994;77(2):195-207.
 - 17- Farman AG. There are good reasons for selecting panoramic radiography to replace the intraoral full-mouth series. *Oral Surg Oral Med Oral Pathol Oral Radiol Endod*. 2002;94(6):653-4.
 - 18- Flint DJ, Paunovich E, Moore WS, Wofford DT, Hermes CB. A diagnostic comparison of panoramic and intraoral radiographs. *Oral Surg Oral Med Oral Pathol Oral Radiol Endod*. 1998;85(6):731-5.
 - 19- Molander B, Ahlqwist M, Gröndahl HG, Hollender L. Comparison of panoramic and intraoral radiography for the diagnosis of caries and periapical pathology. *Dentomaxillofac Radiol*. 1993;22(1):28-32.
 - 20- Hintze H, Wenzel A, Jones C. In vitro comparison of D and E speed film radiography, RVG and Visualix digital radiography for the detection of enamel approximal and dentinal occlusal caries lesions. *Caries Res*. 1994;28:363-7.
 - 21- Freeman JP, Brand JW. Radiation doses of commonly used dental radiographic surveys. *Oral Surg Oral Med Oral Pathol*. 1994;77(3):285-9.
 - 22- White SC. 1992 assessment of radiation risk from dental radiography. *Dentomaxillofac Radiol*. 1992;21(3):118-26.

23- Danforth RA, Clark DE. Effective dose from radiation absorbed during a panoramic examination with a new generation machine. *Oral Surg Oral Med Oral Pathol Oral Radiol Endod.* 2000;89(2):236-43.

24- Tronje G, Welander U, McDavid WD, Morris CR. Imaging characteristics of seven panoramic x-ray units. Projection angle.

Dentomaxillofac Radiol. 1985;8:1(11):21-8.

25- van der Stelt PF, Ruttiman UE, Webber RL, Heemstra P. In vitro study into the influence of x-ray beam angulation on the detection of artificial caries defects on bitewing radiographs. *Caries Res.* 1989;23(5):334-41.