

بررسی ارتباط شیب برجستگی مفصلی با حرکات مجموعه کندیل و دیسک در تصاویر MRI مبتلایان به اختلالات داخلی مفصل گیجگاهی فکی

دکتر حوریه باشی زاده فخار^۱ - دکتر داریوش گودرزی پور^۱ - دکتر نیلوفر مفیدی^{۲*}

۱- استادیار گروه آموزشی رادیولوژی دهان و فک و صورت، دانشکده دندانپزشکی، دانشگاه علوم پزشکی و خدمات بهداشتی، درمانی تهران، تهران، ایران
 ۲- استادیار گروه آموزشی رادیولوژی دهان و فک و صورت، دانشکده دندانپزشکی، دانشگاه علوم پزشکی و خدمات بهداشتی، درمانی کردستان، کردستان، ایران

Correlation between eminence steepness and condyle disk movements in temporomandibular joints affected by internal derangements using magnetic resonance imaging

Hoorie Bashizade¹, Dariush Goodarzipour¹, Nilofar Mofidi^{2*}

1- Assistant Professor, Department of Radiology, School of Dentistry, Tehran University of Medical Sciences, Tehran, Iran

2*- Assistant Professor, Department of Radiology, School of Dentistry, Kordestan University of Medical Sciences, Kordestan, Iran (dr_niloufar_bj@yahoo.com)

Background and Aims: Internal derangement of the Temporomandibular joint (TMJ) is the most common form of Temporomandibular disorders, which represents an abnormal internal structural and functional change of the disk, as well as an abnormal relationship of the disk to the condyle, glenoid fossa and articular eminence when the teeth are in the closed-mouth position. The aim of this study was to evaluate the correlation between eminence steepness and condyle disk movements in TMJs affected by internal derangements using magnetic resonance imaging (MRI).

Materials and Methods: In this cross-sectional study, digital MRI files of 90 joints belong to 45 patients in open and closed-mouth positions were evaluated. Patients were subdivided into two groups: 64 individuals with anterior disk displacement with reduction and 26 individuals with anterior disk displacement without reduction. Appropriate oblique sagittal sections were selected and printed. Outlines of the fossa, eminence, condyle and disk were traced on matte acetate sheets and evaluated by an oral and maxillofacial radiologist and a postgraduate student of oral and maxillofacial radiology. Disk rotation, condyle rotation, condyle translation and eminence steepness were measured. The data were analyzed using T-test.

Results: In this study, no significant difference was found in measurements between the two groups, (for steepness $P=0.64$, for Disc rotation $P=0.77$, for condyle rotation $P=0.28$ and for condyle translation $P=0.12$). Disk rotation showed statistically significant correlation with eminence steepness in the anterior disk displacement with reduction group ($P=0.034$). Although this correlation was weak ($r=0.27$) ($P>0.05$). No statistically significant correlations were found between other variables and eminence steepness in this group (for condyle rotation $P=0.3$ and for condyle translation $P=0.98$). Disk rotation and condyle translation had statistically significant relationship in the anterior disk displacement without reduction group ($P=0.011$, $r=-0.49$). In addition, a significant difference was found between disk rotation and condyle rotation in this group ($P=0.004$, $r=0.54$). The relationship between other variables and eminence steepness were not statistically significant (for disc rotation $P=0.06$, for condyle rotation $P=0.72$ and for condyle translation $P=0.73$) ($P>0.05$).

Conclusion: According to the results of the present study, there is no obvious relationship between eminence steepness and movements of the condyle-disk assembly in patients with TMJ internal derangements. Therefore, the hypothesis that a steep articular eminence of the TMJ is a predisposing factor for disk displacement without reduction could not be verified. Performing prophylactic Eminectomy as a part of patient treatment plan is doubtful and need further evaluations.

Key Words: TMJ; Eminence; Magnetic Resonance Imaging

Journal of Dental Medicine-Tehran University of Medical Sciences 2013;25(4):251-59

* مولف مسوول: کردستان- سنندج- خیابان آیدر- ستاد مرکزی دانشگاه علوم پزشکی- دانشکده دندانپزشکی- کد پستی: ۶۶۱۸۶۳۴۶۸۳- گروه آموزشی رادیولوژی دهان و فک و صورت
 تلفن: ۳۲۸۷۱۰۱ نشانی نشانی الکترونیک: dr_niloufar_bj@yahoo.com

چکیده

زمینه و هدف: اختلالات داخلی، شایع‌ترین ناهنجاری کلینیکی و پاتولوژیک مرتبط با مفصل گیجگاهی فکی می‌باشند که به صورت تغییر غیرطبیعی در ساختار داخلی و عملکرد دیسک و همچنین رابطه ناصحیح آن نسبت به کندیل، گلوئید فوسا و برجستگی مفصلی زمانی که دندان‌ها در وضعیت دهان بسته می‌باشند، تعریف می‌شود. این پژوهش با هدف بررسی ارتباط بین شیب برجستگی مفصلی با حرکات مجموعه کندیل و دیسک در تصاویر MRI مبتلایان به اختلالات داخلی مفصل گیجگاهی فکی صورت گرفت.

روش بررسی: در این پژوهش مقطعی، فایل‌های دیجیتال MRI مربوط به ۹۰ مفصل مبتلا به اختلالات داخلی مفصل گیجگاهی فکی، متعلق به ۴۵ بیمار در حالت دهان باز و بسته مورد بررسی قرار گرفتند. بیماران به دو گروه جابجایی قدامی دیسک با بازگشت (۶۴ مورد) و جابجایی قدامی دیسک بدون بازگشت (۲۶ مورد) تقسیم شدند. مقاطع مناسب Oblique sagittal که در آن‌ها کندیل، دیسک و گلوئید فوسا به خوبی مشاهده می‌شد، انتخاب و پرینت شد. سپس با استفاده از کاغذ تریسینگ توسط یک دستیار رادیولوژی دهان و فک و صورت و یک متخصص رادیولوژی دهان و فک و صورت تریس شد. زوایایی که نشان‌دهنده میزان حرکت انتقالی کندیل، شیب برجستگی مفصلی، چرخش دیسک و چرخش کندیل بودند رسم شده و اندازه‌گیری شدند و توسط آزمون T-test مورد آنالیز قرار گرفتند.

یافته‌ها: در این پژوهش، تفاوت در مقادیر شیب برجستگی مفصلی، چرخش دیسک، چرخش کندیل و حرکت انتقالی کندیل در دو گروه جابجایی قدامی دیسک با بازگشت و جابجایی قدامی دیسک بدون بازگشت، از لحاظ آماری معنی‌دار نبود، مقدار P-value به ترتیب از راست به چپ: ۰/۶۴، ۰/۷۷، ۰/۲۸، ۰/۱۲. در گروه جابجایی قدامی دیسک با بازگشت، چرخش دیسک با شیب برجستگی مفصلی از لحاظ آماری ارتباط معنی‌داری داشت (P=۰/۰۳۴). هرچند میزان همبستگی ضعیف بود (r=۰/۲۷)، اما هیچ رابطه معنی‌دار دیگری میان سایر متغیرها با شیب برجستگی مفصلی مشاهده نشد، (میزان P-value به ترتیب برای چرخش کندیل ۰/۳ و برای حرکت انتقالی کندیل ۰/۹۸ بود). در گروه جابجایی قدامی دیسک بدون بازگشت، بین چرخش دیسک و حرکت انتقالی کندیل رابطه معنی‌دار وجود داشت (P=۰/۰۱۱ و r=-۰/۴۹). همچنین چرخش دیسک با چرخش کندیل نیز ارتباط معنی‌داری داشت (P=۰/۰۰۴ و r=۰/۵۴). اما هیچکدام از متغیرها با شیب برجستگی مفصلی، رابطه معنی‌داری نداشتند، (میزان P-value برای چرخش دیسک ۰/۰۶ و برای چرخش کندیل ۰/۷۲ و برای حرکت انتقالی کندیل ۰/۷۳ بود).

نتیجه‌گیری: براساس نتایج این پژوهش، ارتباط مشخصی بین شیب برجستگی مفصلی و حرکات مجموعه کندیل و دیسک در بیماران مبتلا به اختلالات داخلی مفصل گیجگاهی فکی وجود ندارد. بنابراین این فرضیه که شیب زیاد برجستگی مفصلی، یک فاکتور مستعد کننده در ایجاد جابجایی دیسک بدون برگشت می‌باشد، قابل اثبات نیست و از این رو کاربرد روش درمانی Eminectomy به صورت پروفیلاکتیک در بیماران، مورد سوال است و به بررسی‌های بیشتر نیاز دارد.

کلید واژه‌ها: مفصل گیجگاهی فکی؛ برجستگی مفصلی؛ تصویربرداری رزونانس مغناطیسی

وصول: ۹۰/۱۲/۲۲ اصلاح نهایی: ۹۱/۰۹/۰۸ تأیید چاپ: ۹۱/۰۹/۱۲

مقدمه

حرکات مندیبل حفظ شود. در نتیجه در طی باز کردن دهان، دیسک در مقابل یک برجستگی مفصلی با شیب زیاد، به تدریج در موقعیت قدامی تری نسبت به کندیل قرار می‌گیرد و احتمال جابجایی قدامی دیسک افزایش می‌یابد. این روند به عنوان تئوری بیومکانیکال جابجایی دیسک مفصلی شناخته شده است. اما به دلیل اینکه ارتباط بین شیب برجستگی مفصلی و چرخش دیسک نامشخص است، این تئوری نمی‌تواند مورد حمایت قرار گیرد.

تعداد زیادی از محققان بیان نمودند که برجستگی مفصلی در افرادی که علائم جابجایی دیسک مفصلی را نشان می‌دهند، شیب بیشتری دارد (۵-۲). در صورتیکه سایرین بر این باورند که به مرور زمان برجستگی مفصلی در نتیجه رمودلینگ یا تغییرات دژنراتیو ناشی از اختلالات داخلی مسطح می‌شود (۱۰-۶). حرکت کندیل به عنوان یک نشانگر مهم وضعیت عملکرد مفصل به طور وسیع و با روش‌های

اختلالات داخلی، شایع‌ترین ناهنجاری کلینیکی و پاتولوژیک مرتبط با مفصل گیجگاهی فکی می‌باشند و به صورت تغییر غیرطبیعی در ساختار داخلی و عملکرد دیسک و رابطه ناصحیح آن نسبت به کندیل، گلوئید فوسا و برجستگی مفصلی زمانی که دندان‌ها در وضعیت دهان بسته می‌باشند، تعریف می‌شود. تعدادی از فاکتورهای موثر در ایجاد جابجایی قدامی دیسک، تروما به فکین، افزایش فعالیت ماهیچه‌ای، مال اکلوژن، هیپوپلازی مندیبل، از دست دادن دندان‌های خلفی و شیب زیاد برجستگی مفصلی می‌باشند (۱).

شیب زیاد برجستگی مفصلی به عنوان فاکتور اتیولوژیک در ایجاد جابجایی قدامی دیسک مفصلی مطرح شده است. هنگامی که برجستگی مفصلی شیب بیشتری دارد، دیسک باید بیشتر بر روی کندیل به جلو چرخش یابد تا رابطه صحیح کندیل و دیسک در حین

مفصل وارد مطالعه نشدند.

MRI به وسیله دستگاه ۱/۵ T (Signa, General Electric Medical Systems, Milwaukee, WI) با استفاده از یک TMJ surface coil به قطر ۰/۶ متر در حالت دهان بسته (Maximal intercuspal position) و سپس دهان باز (Maximal opening) تهیه شد.

مقاطع مناسب Oblique Sagittal که در آن‌ها کندیل، دیسک و گلوئوئید فوسا به خوبی مشاهده می‌شد، انتخاب گردید و پرینت شد. سپس تصاویر با استفاده از کاغذ تریسینگ توسط یک متخصص رادیولوژی دهان و فک و صورت و یک دستیار رادیولوژی دهان و فک و صورت تریس شد. به این صورت که حدود فوسا، برجستگی مفصلی، کندیل و دیسک رسم شده و از حدود فوسا و راموس مندیل جهت سوپرایمپوزیشن دقیق خطوط و ساختارها از وضعیت دهان بسته به دهان باز استفاده گردید. زوایایی که نشان‌دهنده میزان حرکت انتقالی کندیل در طی فانکشن مندیل، شیب برجستگی مفصلی، چرخش دیسک و چرخش کندیل بودند رسم شده و اندازه‌گیری شدند.

شیب برجستگی مفصلی:

زاویه حاصله از تقاطع خط رفرنس افقی (معادل پلن فرانکفورت) و خطی که مماس بر شیب خلفی برجستگی مفصلی از نقطه e رسم می‌شود. (نقطه e: از تقاطع خطی که از قسمت فوقانی کندیل با شیب خلفی برجستگی مفصل و موازی با خط رفرنس افقی رسم می‌شود به دست می‌آید).

چرخش دیسک:

زاویه حاصله از تقاطع ۲ خط عمود بر محور طولی دیسک با یکدیگر در موقعیت دهان باز و دهان بسته.

چرخش کندیل:

زاویه حاصله از تقاطع ۲ خط رفرنس رسم شده از بالاترین نقطه سرکندیل به مرکز سرکندیل در موقعیت دهان باز و دهان بسته.

حرکت انتقالی کندیل:

زاویه حاصله از تقاطع خط رفرنس افقی و خط رسم شده از بالاترین نقطه سرکندیل در موقعیت دهان باز و دهان بسته نمونه‌ای از تریسینگ در شکل ۱ آمده است:

مختلف مورد مطالعه قرار گرفته است (۱۲، ۱۱، ۶-۴، ۲)، اما چرخش کندیل و دیسک در ارتباط با شیب برجستگی مفصلی به دلیل مشکلات تکنیکی در مشاهده رادیوگرافیک بافت‌های نرم در حین حرکات مندیل، به طور دقیق و مفصل مطالعه نشده است. به دلیل اینکه کندیل و دیسک معمولاً به صورت یک مجموعه یکپارچه حرکت می‌کنند، مطالعه رابطه کندیل و دیسک در طی حرکات مندیل، اهمیت کلینیکی فراوانی دارد (۶).

تصویربرداری MRI برای این منظور مناسب‌ترین و دقیق‌ترین روش است و از زمان بکارگیری آن در ارزیابی تغییرات آناتومیک مفصل گیجگاهی فکی، شناخت اختلالات مفصلی به میزان زیادی افزایش یافته است. این تکنیک تصویربرداری، بافت‌های نرم را به تصویر می‌کشد و اطلاعات مهمی در ارتباط با حرکات مفصلی در طی باز و بسته کردن تدریجی دهان فراهم می‌کند (۱۳، ۱۴).

هدف ما از این پژوهش، بررسی خصوصیات چرخشی مجموعه کندیل و دیسک در ارتباط با شیب برجستگی مفصلی، در مفصل گیجگاهی فکی افراد مبتلا به اختلالات داخلی مفصل بود. میزان چرخش دیسک، چرخش کندیل و زاویه حرکت کندیل در داخل گلوئوئید فوسا در ارتباط با میزان شیب برجستگی مفصلی بررسی شد تا در صورت وجود ارتباط مثبت بین وجود یک برجستگی مفصلی با شیب زیاد و بروز اختلالات داخلی مفصل، نیاز به Eminectomy احتمالی جهت جلوگیری از سیر پیشرفت بیماری را مدنظر قرار گیرد.

روش بررسی

این پژوهش، یک پژوهش مقطعی می‌باشد و داده‌های موردنیاز از طریق بررسی اطلاعات دیجیتال بیماران به دست آمد.

معیارهای ورود به مطالعه:

در این مطالعه، بیماران که به علت مشکلات TMD (درد، آسیمتری، محدودیت باز کردن، انحراف فک حین باز کردن، کلیک و دیگر صداهای مفصلی) به پزشک مراجعه کرده و جهت ادامه درمان تحت تصویربرداری MRI قرار گرفته بودند ارزیابی شدند. درمورد هر بیمار، هر دو مفصل بررسی شد.

معیارهای خروج از مطالعه:

افراد زیر ۱۵ سال به دلیل عدم تکامل مشخص پروفایل اجزای

متغیرهای موردنظر بین دو گروه جابجایی دیسک با بازگشت و جابجایی دیسک بدون بازگشت، با فرض مستقل بودن داده‌ها از آزمون T-test استفاده شد. حد معنی‌داری کوچک‌تر از ۰/۰۵ در نظر گرفته شد.

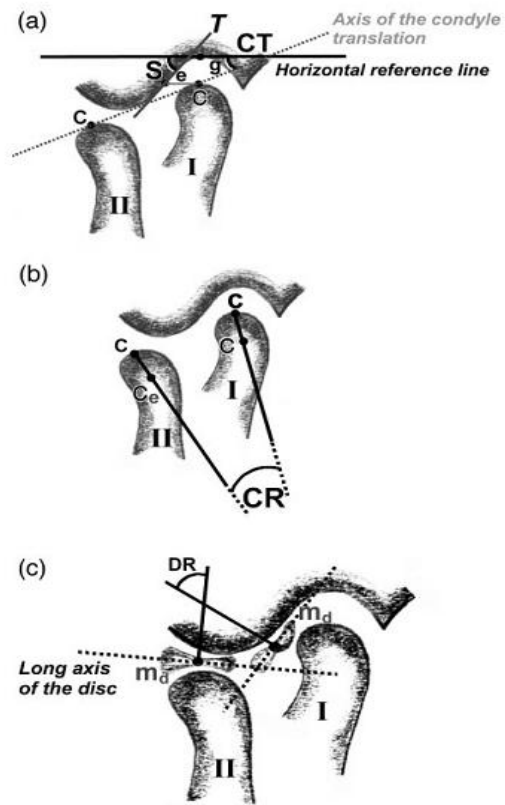
یافته‌ها

در این مطالعه، ۹۰ مفصل علامتدار متعلق به ۴۵ بیمار مورد بررسی قرار گرفت. تمام آنالیزها به تفکیک در دو گروه ADDWR (جابجایی قدامی دیسک با بازگشت) به تعداد ۶۴ و ADDWOR (جابجایی قدامی دیسک بدون بازگشت) به تعداد ۲۶ گزارش شد.

میانگین، انحراف معیار و مقادیر حداقل و حداکثر برای هر متغیر در جدول ۱ نشان داده شده است. بین دو گروه ADDWR و ADDWOR، تفاوت آماری معنی‌داری در اختلاف متغیرهای اندازه‌گیری شده، مشاهده نشد ($P > 0.05$) (جدول ۱).

ضریب همبستگی برای هر متغیر در دو گروه محاسبه گردید. در گروه ADDWR، چرخش دیسک (DR) با شیب برجستگی مفصلی (S) از لحاظ آماری ارتباط معنی‌دار ضعیفی نشان داد. ($r = 0.27$, $P = 0.034$) اما هیچ رابطه معنی‌دار دیگری میان سایر متغیرها (CT, CR) با شیب برجستگی مفصلی (S) مشاهده نشد ($P > 0.05$) (جدول ۲).

در گروه ADDWOR، بین چرخش دیسک (DR) با حرکت انتقالی کندیل (CT) رابطه معنی‌داری یافت شد ($r = 0.49$, $P = 0.011$). همچنین، چرخش دیسک (DR) با چرخش کندیل (CR) نیز ارتباط معنی‌داری نشان داد ($r = 0.54$, $P = 0.004$). اما هیچکدام از متغیرها با شیب برجستگی مفصلی (S)، رابطه معنی‌داری نداشتند ($P > 0.05$) (جدول ۳) (نمودار ۱).



شکل ۱- تصویر شماتیک از نحوه انجام تریسینگ

روش آنالیز آماری:

Intraclass Correlation Coefficient (ICC) بین دو مشاهده‌گر بررسی شد که در کمترین حالت ۷۳/۱٪ و در بهترین حالت ۹۶/۷٪ بود. لذا از میانگین مقادیر به دست آمده توسط دو مشاهده‌گر، جهت آنالیز استفاده شد. متغیرهای مورد مطالعه به صورت میانگین و انحراف معیار گزارش شدند. همبستگی بین متغیرهای کمی با محاسبه ضریب همبستگی Pearson انجام شد. جهت مقایسه میانگین

جدول ۱- مقادیر حداقل، حداکثر و میانگین متغیرهای اندازه‌گیری شده در دو گروه ADDWR* و ADDWOR**

P-value	ADDWOR			ADDWR			Measurement
	mean±SD	Max	Min	mean±SD	Max	Min	
۰/۷۷	۲۵/۶۹±۲۵/۴۶	۷۸	۰	۲۷/۱۹±۲۱/۳۹	۶۷/۵	۰	Disk Rotation
۰/۲۸	۱۶/۴۲±۸/۹۹	۳۰	۰	۱۸/۳۸±۷/۲۸	۳۲/۵	۰	Condyle Rotation
۰/۱۲	۲۹/۱۲±۱۳/۹۲	۶۷	۲	۲۵/۰۵±۱۰/۰۴	۵۴	۰	Condyle Translation
۰/۶۴	۴۹/۷۱±۱۲/۰۱	۷۵	۲۷	۴۸/۴۹±۱۰/۹۱	۶۹	۲۵	Eminence Steepness

*Anterior Disk Displacement with reduction

**Anterior Disk Displacement without reduction

جدول ۲- ضریب همبستگی و P-value در گروه جابجایی قدامی دیسک با بازگشت

Condyle Translation	Condyle Rotation	Disk Rotation	N=۶۴
		۰/۲۲ correlation	Condyle Rotation
		۰/۰۸ p-value	
	-۰/۱۰ correlation	۰/۱۰ correlation	Condyle Translation
	۰/۴۷ p-value	۰/۴۸ p-value	
-۰/۰۰۳ correlation	-۰/۱۳ correlation	۰/۲۷ correlation	Eminence Steepness
۰/۹۸ p-value	۰/۳۰ p-value	۰/۰۳* p-value	

*Correlation is significant at the 0.05 level

جدول ۳- ضریب همبستگی و P-value در گروه جابجایی قدامی دیسک بدون بازگشت

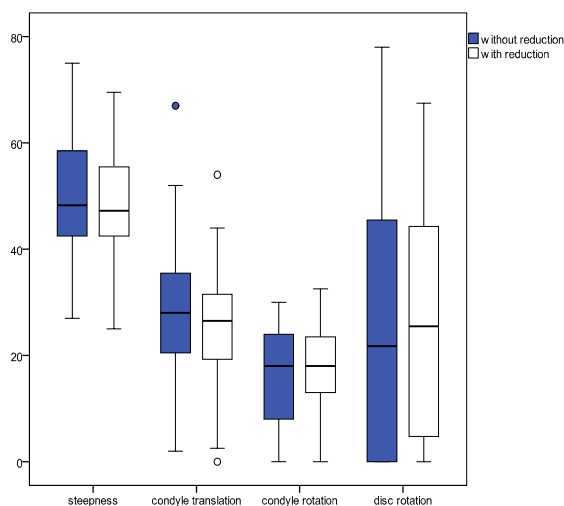
Condyle Translation	Condyle Rotation	Disk Rotation	N=۲۶
		۰/۵۴** correlation	Condyle Rotation
		۰/۰۰۴ p-value	
	-۰/۱۳ correlation	-۰/۴۹ correlation	Condyle Translation
	۰/۵۲ p-value	۰/۰۱* p-value	
۰/۰۷ correlation	-۰/۰۷ correlation	-۰/۳۷ correlation	Eminence Steepness
۰/۷۳ p-value	۰/۷۲۲ p-value	۰/۰۶ p-value	

*Correlation is significant at the 0.05 level

**Correlation is significant at the 0.01 level

غیرطبیعی دیسک در ارتباط با کندیل و برجستگی مفصلی اطلاق می‌شود. پژوهش‌های مختلفی پیرامون تاثیر متقابل اجزای بافت نرم و ساختار استخوانی این مفصل انجام شده است. تعدادی از محققان بر این باورند که شیب برجستگی مفصلی به عنوان یک عامل اتیولوژیک در ایجاد جابجایی دیسک نقش مهمی ایفا می‌کند (۷، ۵-۲). درحالی‌که سایرین معتقدند که جابجایی دیسک ممکن است به مرور زمان منجر به رمودلینگ و ایجاد تغییرات در شکل برجستگی مفصلی و مسطح شدن آن گردد (۱۰-۷).

در این پژوهش، جهت بررسی رابطه احتمالی بین شیب برجستگی مفصلی و چرخش دیسک و کندیل و حرکت انتقالی کندیل، ۹۰ تصویر MRI مفصل متعلق به ۴۵ بیمار مبتلا به ناهنجاری‌های مفصل گیجگاهی فکی، مطابق روش اجرایی تعریف شده مورد، بررسی قرار گرفت و هر یک از مفاصل بیمار به عنوان یک مورد در نظر گرفته شد که در اکثر مطالعات انجام شده در این زمینه به این صورت بوده است. براساس نتایج این پژوهش در گروه ADDWR، چرخش دیسک



نمودار ۱- توزیع متغیرهای اندازه‌گیری شده بین دو گروه ADDWOR و ADDWR

بحث و نتیجه‌گیری

اختلالات داخلی، شایع‌ترین ناهنجاری کلینیکی و پاتولوژیک همراه با مفصل گیجگاهی فکی می‌باشند. این وضعیت به هرگونه موقعیت

مفصل TMJ را نمایش ندهند. Craca و Savastano (۱۶) نیز بیان کردند اختلاف معنی‌داری در زاویه شیب خلفی برجستگی مفصلی بین دو گروه مبتلا به ناهنجاری‌های TMJ و افراد سالم وجود ندارد.

در مطالعه Goudarzipour و Rajaei (۱۷) نیز میان Flattening (مسطح شدن برجستگی مفصلی) با جابجایی دیسک، ارتباط معنی‌داری گزارش نشد. ایشان نتیجه گرفتند که مشاهده Flattening در رادیوگرافی واجد ارزش تشخیصی نمی‌باشد.

نتایج مطالعه Goudarzipour و Nezadi (۱۸) نیز از این جهت که تفاوت معنی‌داری میان انواع مختلف جابجایی قدامی دیسک در ارتباط با مسطح شدن برجستگی مفصلی وجود نداشت، با نتایج مطالعه ما قرابت دارد.

در مطالعه ما شیب برجستگی مفصلی در هر دو گروه، تقریباً مشابه بود و اختلاف معنی‌داری با هم نداشتند. هرچند محققان متعددی (۱۰-۶) بر این باورند که به تدریج و با پیشرفت بیماری، رمودلینگ ساختارهای مفصلی و مسطح شدن برجستگی مفصلی ایجاد می‌شود. در تحقیق Gokalp و همکاران (۱۹)، هیچ رابطه معنی‌داری بین چرخش کندیل (CR)، چرخش دیسک (DR) و Condyle Translation (CT) با شیب برجستگی مفصلی (S) در گروه ADDWR یافت نشد که تقریباً مشابه با نتایج این مطالعه است به جز اینکه نتایج ما، حاکی از ارتباط آماری ضعیفی ما بین شیب برجستگی مفصلی (S) و چرخش دیسک (DR) بود که از لحاظ کلینیکی قابل اغماض است.

در گروه ADDWOR، ایشان عنوان کردند که ارتباط بین شیب برجستگی مفصلی Condyle translation (CT) از لحاظ آماری معنی‌دار است و این دو متغیر با هم رابطه مثبتی دارند. یعنی با افزایش شیب، Condyle Translation نیز افزایش می‌یابد. این مورد با نتایج این مطالعه مغایرت دارد زیرا به نظر می‌رسد که یک برجستگی مفصلی با شیب زیاد به عنوان یک مانع برای حرکت کندیل عمل نموده و حرکت آن را محدود می‌کند در نتیجه Condyle translation کاهش می‌یابد.

همچنین Gokalp و همکاران (۱۹) بیان کردند که تفاوت معنی‌داری در مقادیر Condyle translation بین دو گروه ADDWR و ADDWOR وجود دارد و میزان آن در گروه ADDWOR بیشتر از

(DR) با شیب برجستگی مفصلی (S) از لحاظ آماری، ارتباط معنی‌دار مثبت ضعیفی نشان داد؛ اما هیچ رابطه معنی‌دار دیگری از لحاظ آماری میان سایر متغیرها (شامل چرخش و حرکت انتقالی کندیل (CT, CR) با شیب برجستگی مفصلی (S) مشاهده نشد.

در گروه ADDWOR، هیچکدام از متغیرها با شیب برجستگی مفصلی (S) رابطه معنی‌داری نداشتند، هرچند بین چرخش دیسک (DR) با حرکت انتقالی کندیل (CT)، ارتباط معنی‌دار منفی و میان چرخش دیسک (DR) با چرخش کندیل (CR) رابطه معنی‌دار مثبتی از لحاظ آماری یافت شد. مطالعات بسیاری یافته مطالعه ما را مورد تایید قرار می‌دهند.

در مطالعه Kerstens و همکاران (۷)، هیچ تفاوت معنی‌داری در میانگین زاویه برجستگی مفصلی در سه گروه ADDWR و ADDWOR و در مفاصلی که به روش محافظه‌کارانه یا جراحی درمان شدند، مشاهده نشد و ایشان ذکر کردند که یک برجستگی مفصلی با شیب بیشتر همراه با جابجایی شدیدتر دیسک نمی‌باشد.

همچنین Galante و همکاران (۱۱) نیز به این نتیجه رسیدند که در اندازه‌گیری‌های خطی و زاویه‌ای در آرتیکولار فوسا که شامل عمق آرتیکولار فوسا، زاویه برجستگی مفصلی و Condylar translation خطی بود، هیچ تفاوت معنی‌داری بین داوطلبان بدون علامت و مبتلا به جابجایی قدامی دیسک با برگشت و افراد علامت‌دار مبتلا به اختلالات مفصل گیجگاهی فکی وجود نداشت.

Sato و همکاران (۱۲) هیچ تفاوت معنی‌داری در عمق، طول، طول/عمق و زاویه شیب خلفی برجستگی مفصلی را بین دو گروه مبتلا به ADD (جابجایی قدامی دیسک) و داوطلبان سالم مشاهده نکردند. همچنین بین دو گروه ADDWR و ADDWOR نیز هیچ تفاوت آماری معنی‌داری در متغیرهای اندازه‌گیری شده دیده نشد. این نتیجه تا حدی با نتایج مطالعه ما همخوانی دارد، هرچند ما فقط بیماران مبتلا به جابجایی قدامی دیسک با برگشت و بدون برگشت را بررسی کردیم.

در مطالعه‌ای دیگر که توسط Pullinger و همکاران (۱۵) انجام شده، هیچ تفاوت آماری معنی‌داری در زاویه شیب خلفی برجستگی مفصلی بین گروه‌های مختلف جابجایی دیسک مشاهده نشد و ایشان مطرح کردند که کانتورهای استخوانی که بر روی رادیوگرافی‌ها دیده می‌شوند ممکن است به دقت سطوح آرتیکولار واقعی در جزء تمپورال

مفصلی باشد. در صورتیکه براساس نظر محققان مختلف، احتمالاً عوامل دیگر نظیر سن، جنس، نژاد، تعداد دندان‌ها، نیز در ارتباط شیب برجستگی با تغییرات دژنراتیو TMJ نقش دارند (۵).

یک مسئله مهم دیگر، کشش دیسک توسط اتصالات خلفی در طی فانکشن مندیبل می‌باشد. اگر اتصالات خلفی به دلیل تروما به فکین، افزایش فعالیت عضلات، مال اکلوژن، هیپوپلازی مندیبل، فقدان دندان‌های خلفی کشیدگی زیادی پیدا کنند، دیسک به صورت دائمی در موقعیت قدامی نسبت به کندیل قرار خواهد گرفت (۱۹).

Westesson و Isberg (۴) در مطالعه خود به این نتیجه رسیدند که شب برجستگی مفصلی از لحاظ آماری، ارتباط معنی‌داری با درجه چرخش دیسک دارد، اما نه چرخش رو به سمت جلو، بلکه چرخش به سمت عقب. ایشان بیان کردند کندیل و دیسک هر دو در طی باز کردن دهان به سمت جلو حرکت می‌کنند اما میزان حرکت دیسک کمتر از حرکت کندیل است که منجر به یک چرخش ظاهراً به سمت عقب نسبت به کندیل می‌گردد. در یک برجستگی مفصلی شیب‌دار، این چرخش رو به سمت عقب دیسک، نسبت به کندیل بیشتر است. این نتیجه با نتیجه این مطالعه تفاوت دارد و احتمالاً دلیل این تفاوت در بررسی نمونه‌های سالم و بدون علامت، روش اجرایی متفاوت و همین طور تعداد بسیار کم نمونه (۱۴ مورد در تقابل ۹۰ مورد این پژوهش) می‌باشد. همچنین ایشان بیان کردند که میزان شیب مسیرکندیلی به طور معنی‌داری کمتر از شیب برجستگی مفصلی است. در مطالعه ما نیز میزان Condyle translation (CT) از میزان شیب برجستگی مفصلی (S) کمتر بوده هرچند این تفاوت معنی‌دار نبود. فهم این یافته، بسیار آسان است. زمانی که هنگام باز کردن دهان، کندیل در زیر دیسک حرکت می‌کند باید از مسیری عبور کند که شیب کمتری نسبت به شیب برجستگی مفصلی داشته باشد تا رابطه صحیح کندیل - دیسک با برجستگی مفصلی حفظ گردد. در غیر این صورت، کندیل تماس خود را با دیسک از دست می‌دهد (۲۰).

Corbett و همکاران (۲۴) در مطالعه خود ذکر کردند که شیب مسیر کندیلی دارای ارتباط معنی‌داری با شیب برجستگی مفصلی می‌باشد. هرچند ایشان، مسیر حرکت کندیل را توسط Face bow ترسیم کردند که روش مطمئن و دقیقی به شمار نمی‌آید. براساس یافته‌های پژوهش حاضر، ارتباط مشخصی بین شیب

ADDWR می‌باشد که برخلاف نتیجه مطالعه ما بود. ایشان برای توجیه این نتیجه در مطالعه خود بیان کردند که در گروه ADDWOR، پروتروژن مندیبل توسط دیسکی که به طور دائمی به یک موقعیت قدامی جابجا شده است، محدود شده است. اما با مزمن شدن این وضعیت، کندیل، دیسک جابجا شده را بیشتر به سمت جلو فشار می‌دهد و ممکن است این مسئله، دلیلی برای افزایش در میزان Condyle translation (CT) در این گروه باشد.

مطالعات متعددی همانند مطالعه ما بیان نمودند بیماران مبتلا به جابجایی قدامی دیسک بدون برگشت، به طور متناوب میزان کمتری از Translation در کندیل و دیسک را به دلیل محدودیت حرکت نشان می‌دهند (۲۳-۲۰). تعداد کمتر نمونه در مطالعه ایشان نسبت به این مطالعه یعنی ۳۹ مورد در مقابل ۹۰ مورد و عدم وجود ارزیابی کننده دوم در مطالعه فوق ممکن است دلیل این تفاوت باشد. Atkinson و Bates (۲)، چنین فرض کردند که در مفاصل با برجستگی شیب‌دار، بیومکانیک مفصل تغییر می‌کند. آن‌ها بیان کردند که دیسک باید به میزان بیشتری در روی کندیل به جلو چرخش یابد تا Translation نرمال مجموعه کندیل - دیسک حفظ گردد. این چرخش رو به سمت جلوی دیسک، آن را در موقعیت نامطلوبی قرار می‌دهد، به نحوی که نیروهای عضلانی در هنگام بستن دهان احتمالاً به تدریج موجب موقعیت جابجا شده قدامی دیسک نسبت به کندیل می‌شوند. اگر تصاویر شماتیک موجود در مطالعه ایشان را با تصاویر واقعی TMJ مقایسه کنیم، واضح است که نسبت‌ها در شکل‌های شماتیک به طور مشخصی با نسبت‌های آناتومیک واقعی TMJ انسان تفاوت دارد. با توجه به سایز، شکل واقعی دیسک و سایز فوسا، اختلال مشاهده شده به شدتی که در اشکال مطالعه ایشان نشان داده شده نیستند. در یک مفصل با برجستگی مفصل شیب‌دار، شکل دیسک با شکل برجستگی مفصلی به خوبی در Rest position تطابق دارد و خصوصیات مورفولوژیک کندیل، دیسک و فوسا، حرکات فانکشنال مفصل را تسهیل می‌کنند. Bates و Atkinson (۲) تاکید کردند که تفاوت‌های بیومکانیکال در آناتومی مفاصل، مستقل از سایر فاکتورهای اتیولوژیک اختلالات مفصل مثل ناهماهنگی عضلانی، تروما و ناهماهنگی‌های اکلوژالی می‌باشد و وقتی تمام فاکتورهای دیگر حذف شوند، تنها فاکتور اتیولوژیک اختلالات داخلی مفصل، ممکن است آناتومی برجستگی

از این رو کاربرد این روش درمانی مورد سوال است و نیاز به بررسی‌های بیشتر دارد.

تشکر و قدردانی

مقاله ارسالی حاصل پایان‌نامه اینجانب دکتر نیلوفر مفیدی تحت عنوان بررسی ارتباط شیب برجستگی مفصلی با حرکات مجموعه کندیل و دیسک در تصاویر MRI مبتلایان به اختلالات داخلی مفصل گیجگاهی فکی به شماره ت ۷۰۳ می‌باشد. بدین‌وسیله از راهنمایی‌های ارزشمند سرکار خانم دکتر حوریه باشی‌زاده فخار به عنوان استاد راهنما و جناب آقای دکتر داریوش گودرزی‌پور به عنوان استاد مشاور قدردانی می‌گردد. همچنین از جناب آقای دکتر احمدرضا شمشیری که به عنوان مشاور متدولوژی و آمار با ما همکاری نمودند قدردانی می‌شود.

برجستگی مفصلی و حرکات مجموعه کندیل و دیسک در بیماران مبتلا به اختلالات داخلی مفصل گیجگاهی فکی وجود ندارد. بنابراین این فرضیه که شیب زیاد برجستگی مفصلی، یک فاکتور مستعدکننده در ایجاد جابجایی دیسک بدون برگشت می‌باشد، قابل اثبات نیست. جابجایی قدامی دیسک با بازگشت و بدون بازگشت معمولاً توسط روش‌های محافظه‌کارانه درمان می‌شوند و در صورت شکست این درمان‌ها از روش‌های دیگر مانند آرتروسکوپی و Eminectomy استفاده می‌شود. Eminectomy (۲۵،۲۶) که در جهت پیشگیری از ایجاد جابجایی دیسک استفاده می‌شود، در بهبود فانکشن TMJ در بیمارانی که برجستگی مفصلی شیبدار داشتند، به کار گرفته شده است. هرچند، نتایج کلی نمی‌تواند به طور قطعی یک برجستگی مفصلی شیبدار را یک عامل اتیولوژیک در ایجاد اختلالات داخلی TMJ بداند و

منابع:

- 1- Mafee FM, Valvassori GE, Becker M. Imaging of the head and neck. 2nd ed. New York: Thieme; 2005.
- 2- Atkinson WB, Bates RE. The effects of the angle of the articular eminence on anterior disk displacement. J Prosthet Dent. 1983;49(4):554-5.
- 3- Panmekiate S, Petersson A, Akerman S. Angulation and prominence of the posterior slope of the eminence of the temporomandibular joint in relation to disc position. Dentomaxillofac Radiol. 1991;20(4):205-8.
- 4- Isberg A, Westesson PL. Steepness of articular eminence and movement of the condyle and disk in asymptomatic temporomandibular joints. Oral Surg Oral Med Oral Pathol Oral Radiol Endod. 1998;86(2):152-7.
- 5- Jasinevicius TR, Pyle MA, Nelson S, Lalumandier JA, Kohrs KJ, Sawyer DR. Relationship of degenerative changes of the temporomandibular joint (TMJ) with the angle of eminentia. J Oral Rehabil. 2006;33(9):638-45.
- 6- Gokalp H, Turkkahraman H, Bzeizi N. Correlation between eminence steepness and condyle disc movements in temporomandibular joints with internal derangements on magnetic resonance imaging. Eur J Orthod. 2001;23(5):579-84.
- 7- Kerstens HC, Tuinzing DB, Golding RP, Van der Kwast WA. Inclination of the temporomandibular joint eminence and anterior disc displacement. Int J Oral Maxillofac Surg. 1989;18(4):228-32.
- 8- Ren YF, Isberg A, Westesson PL. Steepness of the articular eminence in the temporomandibular joint. Tomographic comparison between asymptomatic volunteers with normal disk position and patients with disk displacement. Oral Surg Oral Med Oral Pathol Oral Radiol Endod. 1995;80(3):258-66.
- 9- Kurita H, Ohtsuka A, Kobayashi H, Kurashina K. Flattening of the articular eminence correlates with progressive internal derangement of the temporomandibular joint. Dentomaxillofac Radiol. 2000;29(5):277-9.
- 10- Yamada K, Tsuruta A, Hanada K, Hayashi T. Morphology of the articular eminence in temporomandibular joints and condylar bone change. J Oral Rehabil. 2004;31(5):438-44.
- 11- Galante G, Paesani D, Tallents RH, Hatala MA, Katzberg RW, Murphy W. Angle of the articular eminence in patients with temporomandibular joint dysfunction and asymptomatic volunteers. Oral Surg Oral Med Oral Pathol Oral Radiol Endod. 1995;80(2):242-9.
- 12- Sato S, Kawamura H, Motegi K, Takahashi K. Morphology of the mandibular fossa and the articular eminence in temporomandibular joints with anterior disk displacement. Int J Oral Maxillofac Surg. 1996;25(3):236-8.
- 13- Milano V, Desiate A, Bellino R, Garofalo T. Magnetic resonance imaging of temporomandibular disorders: classification, prevalence and interpretation of disc displacement and deformation. Dentomaxillofac Radiol. 2000;29(6):352-61.
- 14- White SC, Pharoah MJ. Oral Radiology: principles and interpretation. 6th ed. St Luis: Mosby; 2009.
- 15- Pullinger AG, Bibb CA, Ding X, Baldioceda F. Contour mapping of the TMJ temporal component and the relationship to articular soft tissue thickness and disk displacement. Oral Surg Oral Med Oral Pathol. 1993;76(5):636-46.
- 16- Savastano C, Craca R. Inclination of the temporomandibular eminence and craniomandibular disorders. Minerva Stomatol. 1991;40(12):769-74.
- 17- Goudarzipour D, Rajaee E. Association between magnetic resonance imaging, temporo- mandibular joint scanographic findings and clinical manifestations of joint pain and sounds in temporo- mandibular disorders. Iran J Radiol. 2010;7(4):245-9.
- 18- Goudarzipour D, Nezadi A. Evaluation of relationship between disc position and morphology of articular eminence of

- TMJ in MR images of patients with TMD. Thesis No 665. Dental field. Dental school. Tehran university of Medical Sciences. Academic year:2009-2010.
- 19-** Gokalp H, Turkkahraman H, Bzezi N. Correlation between eminence steepness and condyle disc movements in temporomandibular joints with internal derangements on magnetic resonance imaging. *Eur J Orthod.* 2001;23(5):579-84.
- 20-** Takatsuka S, Yoshida K, Ueki K, Marukawa K, Nakagawa K, Yamamoto E. Disc and condyle translation in patients with temporomandibular disorder. *Oral Surg Oral Med Oral Pathol Oral Radiol Endod.* 2005;99(5):614-21.
- 21-** Wiberg B, Wanman A. Signs of osteoarthritis of the temporomandibular joints in young patients: a clinical and radiographic study. *Oral Surg Oral Med Oral Pathol Oral Radiol Endod.* 1998;86(2):158-64.
- 22-** Hayashi T, Ito J, Koyama J. Gas in the temporomandibular joint: computed tomography findings. Report of 3 cases. *Oral Surg Oral Med Oral Pathol Oral Radiol Endod.* 1998;86(6):751-4.
- 23-** Nakayama E, Tabata O, Oobu K, Kanda S. Gas phenomenon in the superior space of the temporomandibular joint: report of a case. *J Oral Maxillofac Surg.* 2004;62(1):107-11.
- 24-** Corbett NE, DeVincenzo JP, Huffer RA, Shryock EF. The relation of the condylar path to the articular eminence in mandibular protrusion. *Angle Orthod.* 1971;41(4):286-92.
- 25-** Baldwin AJ, Cooper JC. Eminectomy and plication of the posterior disc attachment following art arthrotomy for temporomandibular joint internal derangement. *J Craniomaxillofac Surg.* 2004;32(6):354-9.
- 26-** Williamson RA, McNamara D, McAuliffe W. True eminectomy for internal derangement of the temporomandibular joint. *Br J Oral Maxillofac Surg.* 2000;38(5):554-60.