

تصویربرداری در دندانپزشکی ایمپلنت، ضرورت استفاده از روش‌های چند بعدی برای تعیین محل ایمپلنت

دکتر سکینه نیکزاد* - دکتر عباس آذری†** - دکتر حوریه باشی زاده فخار***

*استادیار گروه آموزشی پروتزهای دندانی دانشکده دندانپزشکی و عضو مرکز تحقیقات دندانپزشکی دانشگاه علوم پزشکی و خدمات بهداشتی، درمانی تهران

**استادیار گروه آموزشی پروتزهای دندانی دانشکده دندانپزشکی دانشگاه علوم پزشکی و خدمات بهداشتی، درمانی تهران

***استادیار گروه آموزشی رادیولوژی دهان و فک و صورت دانشکده دندانپزشکی و عضو مرکز تحقیقات دندانپزشکی دانشگاه علوم پزشکی و خدمات بهداشتی، درمانی تهران

Title: Imaging in implantology: The essentials of utilizing multi dimensional techniques in implant positioning
Authors: Nikzad S. Assistant Professor*, Azari A. Assistant Professor*, Bashizade Fakhar H. Assistant Professor**
Address: * Department of Prosthodontics, School of Dentistry, Tehran University of Medical Sciences
 ** Department of Oral and Maxillofacial Radiology, School of Dentistry, Tehran University of Medical Sciences
 It is quite often for general practitioners who want to use implants in their routine treatments to face with the problem of unfamiliar radiographic techniques commonly prescribed in modern implantology. These types of radiograph, which could show the jaws in multiple aspects, are not routinely used by general practitioners. However, for sophisticated very delicate treatment options like implantology, the main problem is that “a metal object want to be placed in an undercut-full and zigzag area like bone”, and the so called plain radiographs cannot be used for this purposes without difficulty. In this literature review, based on the data of the most powerful databases including COCHRANE and PUBMED, the necessity of using cross-sectional techniques in pre-implant treatment discussed in detail.

Key Words: Implant; Rradiography; Cross-section

چکیده

مواجهه با تکنیک‌های تصویربرداری نا آشنایی که در ایمپلنتولوژی مدرن کاربرد دارند، یکی از مشکلات دندانپزشکانی است که مایل به استفاده از درمان‌های ایمپلنت در کار روزمره خود هستند. این تصاویر که قادرند فک و دندان‌ها را از جهات مختلف به نمایش بگذارند، در درمان‌های روزمره دندانپزشکی کاربرد چندانی ندارند. اصولاً در فرآیندهای درمانی دقیقی مانند ایمپلنتولوژی، مشکل اصلی قرار دادن استوانه‌ای فلزی در استخوان پر آندرکات و ناهموار است. در این مقاله مروری که بر اساس جستجو در قوی‌ترین منابع علمی یعنی کوکران و پاب مد تنظیم شده، لزوم کاربرد تکنیک‌های کراس سکشنال پیش از شروع درمان ایمپلنت با جزئیات مورد بحث قرار می‌گیرد.

کلید واژه‌ها: ایمپلنت؛ رادیوگرافی؛ کراس سکشن

وصول: ۸۷/۰۸/۲۰ اصلاح نهایی: ۸۸/۰۲/۰۵ تأیید چاپ: ۸۸/۰۳/۱۶

+ مؤلف مسؤول: نشانی: تهران - خیابان انقلاب - خیابان قدس - دانشگاه علوم پزشکی تهران - دانشکده دندانپزشکی - گروه آموزشی پروتزهای دندانی
 تلفن: ۶۶۴۹۲۲۱۳ نشانی الکترونیک: azari@sina.tums.ac.ir

مقدمه

امروزه موفقیت درمان‌های ایمپلنت امری اثبات شده است و روز به روز بر شمار بیمارانی که مایل به استفاده از این روش درمانی هستند افزوده می‌شود. در پاسخ به این درخواست عمومی پیوسته به تعداد دندانپزشکانی هم که به انجام درمان‌های ایمپلنت گرایش پیدا می‌کنند افزوده می‌شود. البته این حقیقت که درمان ایمپلنت روشی ظریف و دقیق است بر کسی پوشیده نیست. به نظر می‌رسد که با آموزش صحیح می‌توان به دندانپزشکان جوان در استفاده هر چه صحیح‌تر از این روش پیشرفته کمک کرد. یکی از اولین گام‌ها در ارایه طرح درمان ایمپلنت تصویربرداری است. برخی روش‌های تصویربرداری که در دندانپزشکی ایمپلنت به کار می‌روند همان روش‌های رایجی هستند که به طور روزمره به کار می‌روند. در این میان آنچه که بایستی به درستی شناخته شوند کارآیی و محدودیت‌های هر روش است. انتخاب نوع رادیوگرافی با در نظر گرفتن توانایی‌ها و محدودیت‌ها می‌تواند در ارایه طرح درمان هر چه صحیح‌تر به دندانپزشک کمک کند. بنابراین هدف اصلی می‌تواند انتخاب بهترین روش تصویربرداری در مراحل مختلف درمان باشد.

نخستین گام در ارایه طرح درمان بررسی وضعیت استخوان از نظر ارتفاع، ضخامت، تراکم و همچنین بررسی میزان هماهنگی مسیر ایمپلنت با پروتز نهایی است (۱). علاوه بر این تعیین میزان تحذب و تقعر استخوان فک در محل قرار گرفتن ایمپلنت و بررسی لزوم استفاده از انواع جراحی تصحیحی و ترمیمی و لزوم کاربرد انواع استخوان مصنوعی و تعیین مقدار آن در صورت لزوم از مراحل اصلی ارایه طرح درمان به حساب می‌آید. از سوی دیگر، با توجه به عبور اعصاب و عروق مختلف از استخوان بایستی مسیر این قبیل اجزای حیاتی بدقت مشخص گردد تا امکان آسیب‌های بعدی به حداقل ممکن کاهش یابد. بعلاوه نباید ضایعات پاتولوژیک، بویژه آن دسته از ضایعاتی که پس از کشیدن دندان‌ها در داخل استخوان باقی می‌مانند را از نظر دور داشت. نتایج چندین پژوهش منتشر شده در سال‌های اخیر نشان دهنده اهمیت تصویربرداری پیش از اقدام به درمان‌های ایمپلنت است (۱-۴).

روش‌های تصویربرداری در ایمپلنتولوژی

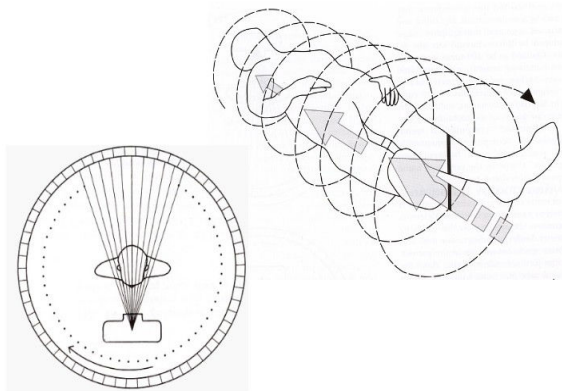
رادیوگرافی بیش از یک قرن سابقه تاریخی دارد، درحالی‌که سابقه ایمپلنتولوژی نوین تنها به حدود ۳۵ سال پیش باز می‌گردد. در سال

۱۹۸۱ که روش برانمارک به صورت کلینیکی معرفی شد (۵)، تصویر برداری در دندانپزشکی منحصر به روش‌های رادیوگرافی ساده می‌شد که عموماً از دهه ۱۹۵۰ میلادی در وضعیتی ثابت از نظر پیشرفت قرار داشتند (۶). مطالعات نشان می‌دهد که یکی از مهم‌ترین دلایل تغییر نگرش دندانپزشکان به کاربرد رادیوگرافی‌های موجود، درمان‌هایی نظیر ایمپلنت بوده است (۷). کلیه روش‌های رادیوگرافی که در آن مقطع زمانی در دندانپزشکی مورد استفاده قرار می‌گرفتند، دارای یک ضعف کلی بودند. این روش‌ها آناتومی استخوان را تنها بصورت دو بعدی نشان می‌دادند. توجه به این موضوع بزودی سبب شد تا جراحانی که اقدام به جراحی ایمپلنت می‌نمودند در صدد جستجوی روش‌های تصویربرداری جدیدتری بر آیند که بتواند این نقیصه را جبران کند. روشی که به سرعت مورد توجه واقع شد، توموگرافی بود.

بنا بر تعریف، توموگرافی یکی از انواع رادیوگرافی است که می‌تواند لایه مشخصی از بدن را با محو کردن اجزاء آناتومیک مجاور به وضوح نشان دهد (۸). این فناوری که سابقه آن به ۱۹۱۶ میلادی باز می‌گردد (۹) در سال ۱۹۳۲ به شکل کنونی به جامعه پزشکی معرفی شد (۱۰). توموگرافی قادر است با بهره‌گیری از حرکت همزمان فیلم و منبع تولید اشعه، تصویر ضخامت معینی از ناحیه مورد نظر را از نواحی مجاور متمایز نماید (۱۱). ساختارهای آناتومیکی که کنتراست ذاتی زیاد دارند، تصویر نسبتاً خوبی در توموگرافی ایجاد می‌کنند. در این روش تصویربرداری، فیلم و تیوب اشعه ایکس توسط بازویی به هم متصل هستند و همزمان حول یک محور ثابت در جهت عکس یکدیگر حرکت می‌کنند. این محور ثابت همان ناحیه‌ای در بدن است که باید تصویرش ثبت گردد. در مقابل تصویر مناطق خارج از این محور ثابت به دلیل جابجایی دایم روی فیلم همواره محو و نامشخص خواهد بود (شکل ۱). مسیر حرکت همزمان فیلم و تیوب می‌تواند خطی (Linear)، دایره‌ای (Circular)، مارپیچی (Spiral)، سهمی (Elliptical) یا نیم دایره‌ای (Hypocycloidal) باشد (۱۲). هرچه حرکات پیچیده‌تر باشد تصویر لایه مورد نظر واضح‌تر خواهد بود (۱۳). بررسی متون نشان می‌دهد که این روش در سال ۱۹۵۴ میلادی با معرفی دستگاه‌هایی با توانایی تصویربرداری از لایه‌ای به ضخامت ۱ میلی‌متر به اوج خود رسیده است (۱۳). در اولین مطالعاتی که در سال ۱۹۸۶ میلادی در رابطه با توموگرافی و نقش آن در ایمپلنتولوژی انجام شد، سعی بر آن بود که

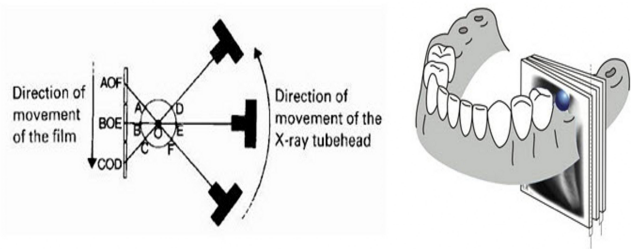
استخوان و تروما را نیز زیر سؤال می‌برد. کمیسیون حفاظت در برابر اشعه اروپا ضمن اشاره به قابلیت‌های توموگرافی در بررسی محل قرار دادن ایمپلنت، اتلاف وقت و امکان بروز خطای انسانی در حین تصویربرداری را از جمله مشکلات اصلی این روش ذکر می‌کند (۴).

امروزه توموگرافی کامپیوتری یا CT Scan تا حدود زیادی جای توموگرافی عادی را گرفته است. این فناوری در سال ۱۹۷۳ میلادی با ارایه نتایج تحقیقات Godfrey Hounsfield به جهانیان معرفی گردید (۲۰). با مطرح شدن سی تی اسکن یا توموگرافی کامپیوتری، فیلم که تا آن زمان جزء جدایی ناپذیر رادیوگرافی محسوب می‌شد، جای خود را به گروهی از حسگرهای اشعه ایکس (Detector) داد که قادر بودند با اندازه‌گیری دقیق مقدار اشعه عبوری از منطقه مورد نظر و تبدیل اطلاعات بدست آمده به اطلاعات دیجیتال، ضمن ثبت داده‌ها، به تجزیه و تحلیل آن پرداخته و از طریق یک الگوریتم بسیار دقیق تصویر نزدیک به واقعیت منطقه را بازسازی نمایند (۲۰، ۱۱) (شکل ۲).



شکل ۲- سی تی اسکن، در سمت راست چگونگی قرار گرفتن حسگرها و تیوب نسبت به بیمار و در سمت راست چگونگی حرکت تخت بیمار در طول تصویربرداری در سی تی اسکن اسپیرال مشاهده می‌شود.

حاصل پردازش کامپیوتر بصورت عددی و با یک سری اعداد از ۱۰۰۰- تا ۱۰۰۰+ نشان داده می‌شد. هر عدد معرف یک سایه در طیف سفید، خاکستری تا سیاه برحسب میزان جذب اشعه در بافت مربوطه است. بدین ترتیب سی تی اسکن قادر خواهد بود تراکم استخوان را نیز مشخص کند (۱۹، ۱۱). در سی تی اسکن تصویربرداری از طریق تابش و چرخش ۳۶۰ درجه یک دسته پرتو بادبزی شکل به دور بیماری که



شکل ۱- توموگرافی معمولی، در سمت چپ فرآیند تشکیل تصویر و در سمت راست رابطه مقاطع با فک پایین مشاهده می‌شود. (برگرفته از مرجع ۱)

دقت انواع مختلف توموگرافی از نظر مسیر حرکت مورد بررسی قرار گیرد (۱۴). در سال ۱۹۸۹ Lindh و همکاران نتایج اولین مطالعه خود را در رابطه با مقایسه توموگرافی با رادیوگرافی پانورامیک منتشر کردند (۱۵). هدف اصلی از این مطالعه مقایسه قابلیت روش‌های رادیوگرافی ساده با توموگرافی در مشخص نمودن محل کانال مندیبل بوده است. نتایج دو مطالعه بعدی توسط Lindh و همکاران طی سال‌های ۱۹۹۲ و ۱۹۹۵ نشان داد که توموگرافی Spiral بهتر از انواع دیگر حدود کانال در فک پایین را مشخص می‌کند (۱۷، ۱۶).

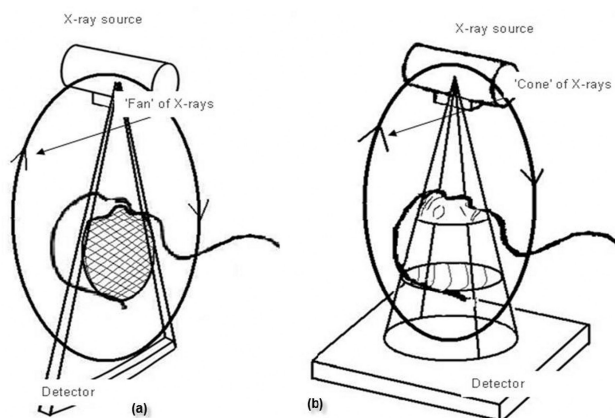
Bou Serhal و همکاران در مطالعات دیگر (۱۹، ۱۸) ضمن تایید بر نتایج Lindh و همکاران تأکید کردند که برای مشاهده آناتومی مقطع عرضی فک بهتر است از انواع اسپیرال توموگرافی استفاده شود. در حال حاضر برخی از دستگاه‌های رادیوگرافی پانورامیک امکان تهیه تصاویر توموگرافیک از مقطع عرضی فک‌ها را نیز دارند.

توموگرافی در هر بار تصویربرداری تنها قادر به ثبت تصویر قسمت کوچکی از مقطع عرضی فک است. گاه کسب اطلاعات کافی به دلیل آناتومی نامتقارن فک از یک سو و ابعاد ایمپلنت استوانه‌ای شکل از سوی دیگر، داشتن چندین تصویر از ناحیه مورد نظر را ایجاب می‌کند. حال اگر طرح درمان شامل بیش از یک ایمپلنت شود، زمان تصویربرداری به مراتب طولانی‌تر خواهد شد (۱۱). تصاویر توموگرافیک تا حدودی محو هستند و بزرگنمایی آنها نسبتاً زیاد است (جدول ۱). تخمین تراکم استخوان توسط توموگرافی ممکن نیست و ضخیم بودن لایه توموگرافی در برخی موارد مانع از مشخص شدن تیزی‌های ظریف استخوان می‌شود. فرهنگستان علوم رادیولوژی دهان، فک و صورت آمریکا (AAMOR) مفید بودن این تکنیک در موارد نیاز به پیوند

جدول ۱- خلاصه‌ای از مزایا و معایب روش‌های تصویربرداری در درمان‌های ایمپلنت

معایب	مزایا	روش
عدم نمایش بعد باکولینگوال فک دقت کم در صورت استفاده از روش نیمساز مشکل تهیه رادیوگرافی در نواحی بی‌دندانی پوشش محدود	دسترسی همگانی وضوح بالا دقت مناسب در صورت استفاده از تکنیک موازی قیمت مناسب پرتوگیری اندک بیمار	رادیوگرافی پری آپیکال
ارزش اندک در ایمپلنتولوژی	امکان نمایش مسیر کانال عصبی فک پایین در صورت دقت در تصویربرداری امکان ارزیابی ضخامت باکولینگوال فک در ناحیه کوچکی از قدام فک پایین	رادیوگرافی اکلوزال
بزرگنمایی به میزان ۲۰ تا ۳۰ درصد بدشکلی تصویر و بزرگنمایی غیر یکنواخت جابجایی قابل توجه تصویر ساختارهای لینگوال به سمت بالا احتمال زیاد خطا در مراحل تصویربرداری عدم نمایش بعد باکولینگوال فک وضوح کم وجود مشکل در تعیین محل دقیق ساختارهای آناتومیک	نمایش محدوده وسیعی از فک‌ها در تصویر و امکان تشخیص ضایعات پاتولوژیک دسترسی آسان هزینه مناسب برای بیمار پرتوگیری اندک بیمار	رادیوگرافی پانورامیک
روی هم افتادن تصویر دو نیمه فک در تمامی نواحی جز خط وسط	ارزش نسبی در بررسی بعد باکولینگوال در ناحیه خط وسط فک‌ها امکان بررسی شیب دندان‌های سانترال در فک‌ها بزرگنمایی همگن و مشخص	لترال سفالومتری
دسترسی نسبتاً دشوار محو بودن نسبی و بزرگنمایی نسبتاً زیاد تصویر افزایش نسبی پرتوگیری بیمار وقت‌گیر و زمان‌بر بودن مراحل تصویربرداری احتمال زیاد خطا در مراحل تصویربرداری نیاز به آموزش و تمرین زیاد برای تفسیر تصاویر	حذف تصویر ساختارهای مجاور امکان مشاهده و اندازه‌گیری بعد باکولینگوال استخوان فک بزرگنمایی مشخص و همگن	توموگرافی عادی
دسترسی دشوار هزینه نسبتاً زیاد افزایش چشمگیر در پرتوگیری بیمار تشکیل آرتیفکت از ترمیم‌های فلزی	وسعت زیاد محدوده تصویر حذف تصویر ساختارهای مجاور امکان بازسازی تصویر در مقاطع گوناگون و ساخت تصاویر سه بعدی حذف بزرگنمایی به طور کامل و ارایه تصاویری با اندازه واقعی امکان ارزیابی تراکم استخوان امکان استفاده از تصاویر برای ساخت مدل‌های سه بعدی فک و کاربرد در نرم افزارهای تعاملی	سی تی اسکن
دسترسی دشوار هزینه زیاد در مقایسه با رادیوگرافی‌های معمولی ناتوانی در ساخت مدل فک به دلیل نویز نسبتاً زیاد عدم ارایه تصویر رضایت بخش از بافت‌های نرم	دارا بودن تمامی مزایای سی تی اسکن معمولی کاهش چشمگیر در پرتوگیری بیمار در مقایسه با سی تی اسکن معمولی کوچک بودن تجهیزات تصویربرداری و امکان استفاده از کامپیوترهای شخصی برای دریافت تصویر کاهش هزینه بیمار در مقایسه با سی تی اسکن معمولی کوتاه بودن زمان تصویربرداری وضوح زیاد تصویر امکان استفاده از تصاویر در نرم‌افزارهای تعاملی نظیر سیمپلنت	CBCT

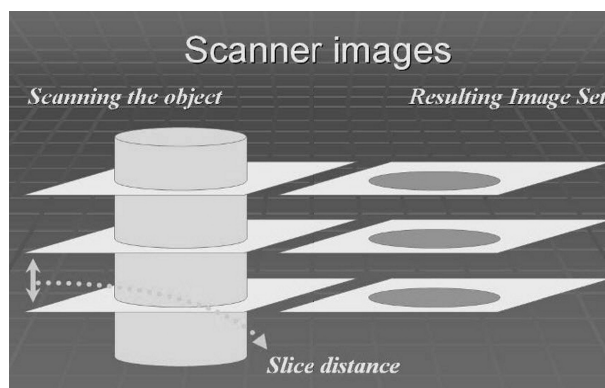
تا با استفاده از روش‌های محاسباتی پیچیده، داده‌های بدست آمده از تصاویر آگزینال، تجزیه و تحلیل و بازسازی تصاویر در پلن‌های سائیتال و کروئال نیز امکان‌پذیر شود، مکانیسمی که از آن تحت عنوان Reformatting یاد می‌شود (۲۶). در اختیار داشتن اطلاعات به صورت دیجیتال بزودی موجب شد تا روش‌های خاصی برای کاربردی کردن هرچه بیشتر این اطلاعات معرفی شود. خروجی دیجیتال سیستم، قابل استفاده در نرم‌افزارهای جدیدتر بود. نرم‌افزارهایی که هدف از طراحی آنها استفاده از تصاویر برای ارایه طرح درمان بود (۲۷). بدین ترتیب فناوری خاصی که به آن Interactive CT گفته می‌شود، پا به عرصه وجود گذاشت. در طول سال‌های ۱۹۹۰ تا ۲۰۰۱ میلادی نرم‌افزارهای تعاملی (Interactive) به سرعت پیشرفت کردند و در نهایت با ادغام این تکنولوژی با فناوری Rapid prototyping برای اولین بار امکان طراحی و ساخت مدل فک به منظور ارایه هرچه دقیق‌تر طرح درمان ایمپلنت فراهم آمد (۲۸، ۲۹) (شکل ۴).



شکل ۴- مقایسه چگونگی تشکیل تصویر در سی تی اسکن و CBCT، به شکل دسته پرتو و آرایش حس گرها توجه کنید.

در سال ۲۰۰۱ میلادی با کاربرد نسل جدیدی از دستگاه‌های توموگرافی کامپیوتری، تصویربرداری ایمپلنت دچار تحولی قابل ملاحظه شد. سابقه Cone-beam CT (CBCT) یا Dental Volumetric tomography (DVT) به بیش از دو دهه قبل برمی‌گردد (۳۰). ولی تنها به دلیل گران بودن هزینه تمام شده تیوب‌های اشعه و نبود حسگرهای دقیق و کامپیوترهای پیشرفته عرضه آن به بازار تا سال ۲۰۰۱ میلادی به تعویق افتاد (۳۱، ۳۲) (شکل ۵).

معمولاً به پشت روی تخت خوابیده است، صورت می‌گیرد. ضخامت دسته پرتو ضخامت هر برش تصویری را مشخص می‌کند. در گذشته پس از هر چرخش کامل و جمع آوری اطلاعات از یک برش، تخت بیمار بین ۱ تا ۵ میلی‌متر جابجا و سپس اسکن بعدی انجام می‌شد. ضخامت این برش‌ها از ۱ تا ۱۰ میلی‌متر و فاصله بین آنها از ۱ تا ۲۰ میلی‌متر متفاوت بود (۲۱) (شکل ۳). بدین ترتیب تصویر تنها در محل برش‌ها تشکیل می‌شد و در فواصل بین برش‌ها اطلاعاتی برای تشکیل تصویر وجود نداشت (۲۲) (شکل ۳).



شکل ۳- سی تی اسکن، در دستگاه‌های قدیمی تر تصاویر مقاطع به صورت منقطع تهیه می‌شد. بین لایه‌های تصویری فواصلی ۱ تا ۲۰ میلی‌متری وجود داشت که تصویری از آن به دست نمی‌آمد.

از سال ۱۹۸۹ به بعد نسلی از سی تی اسکن به نام Helical یا Spiral معرفی شده است که حرکت تخت در آن به صورت مداوم و بدون قطع تابش صورت می‌گیرد. در این نوع دستگاه‌ها اطلاعات بدون توقف از کلیه مقاطع بدن به حسگرها منتقل و ثبت می‌شود (۱۱، ۲۳، ۲۴) (شکل ۲). امروزه سرعت تصویربرداری در سی تی اسکن اسپیرال به ۸ تصویر در ثانیه رسیده است و تهیه برش‌هایی به ضخامت ۰/۵ میلی‌متر از قابلیت‌های جالب توجه آن می‌باشد (۲۴).

دقت زیاد، نداشتن بزرگنمایی، حذف تصویر ساختارهای مجاور، وضوح، توانایی تعیین تراکم استخوان و امکان بازسازی تصاویر از نماهای دیگر، حتی به صورت سه بعدی، از جمله خصوصیات است که از ابتدا توجه پزشکان و به ویژه جراحان را به سی تی اسکن به عنوان یک روش تصویربرداری مفید و موثر جلب نمود.

اولین گزارش در مورد استفاده از سی تی اسکن در ایمپلنتولوژی به سال ۱۹۸۷ باز می‌گردد (۲۵، ۲۶). کامپیوتر این امکان را فراهم می‌آورد

امواج و راء صوت از سطوح بین بافتی تصویرسازی می‌کند، به دلیل جذب زیاد امواج در بافت‌های سخت و عدم تشکیل پژواک مناسب در این خصوص کاربرد چندانی ندارد (۳۸).

بدین ترتیب مفیدترین تکنیک‌های تصویربرداری در ارایه طرح درمان ایمپلنت عمدتاً مبتنی بر اشعه ایکس هستند. این روش‌ها را می‌توان به دو دسته کلی تقسیم‌بندی کرد:

- روش‌های رادیوگرافیک ساده (Plain radiography)

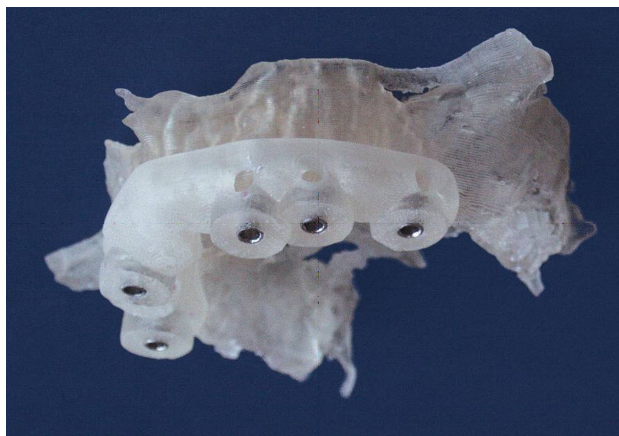- روش‌های توموگرافیک

آگاهی از مزایا و معایب هر روش می‌تواند در انتخاب موثر باشد. از این رو در اینجا نقاط ضعف و قوت روش‌های تصویربرداری در ارتباط با ایمپلنت مورد بررسی قرار می‌گیرند.

مزایا و معایب روش‌های تصویربرداری در ایمپلنتولوژی

دوز جذب و دوز موثر

اساس تشکیل تصویر در روش‌های مبتنی بر اشعه ایکس، جذب انتخابی فوتون‌ها در بافت‌های بدن بر حسب عدد اتمی موثر، ضخامت و تراکم این بافت‌ها است. در همین حال جذب اشعه ایکس، به عنوان شکلی از انرژی، در بافت‌ها موجب افزایش احتمال بروز برخی تغییرات در ساختار و عملکرد آنها می‌شود. مسلماً میزان جذب در روش‌های تصویربرداری گوناگون متفاوت است. مطالعات در زمینه تعیین دوز جذب و دوز موثر با بهبود مستمر فناوری دستگاه‌های مولد اشعه ایکس، افزایش حساسیت فیلم‌ها و حس‌گرها و معرفی روش‌های جدید تصویربرداری همواره در حال انجام است. انجمن EAO (European Association for Osseo-integration) اشاره به اهمیت دوز جذب در روش‌های مختلف تصویربرداری در ایمپلنتولوژی به اهمیت رعایت اصل کلی ALARA (As Low As Reasonably Achievable) اشاره می‌کند که در فارسی به اصل "هرچه کمتر، موجه و شدنی" ترجمه شده است. به طور کلی در مبحث حفاظت در برابر اشعه، حدود دوز مشخصی برای بیماران تعیین نمی‌شود، بلکه تصمیم‌گیری در خصوص انتخاب نوع و تعداد تصاویر لازم به قضاوت حرفه‌ای پزشک یا دندانپزشک واگذار می‌گردد. پزشک مسئول باید متعهد باشد که با حداقل تابش، حداکثر اطلاعات را به دست آورد. دوز موثر به تفکیک روش رادیوگرافی در جدول ۲ نشان داده شده است.



شکل ۵- مدل فک و تمپلیت که با استفاده از داده‌های تصاویر سی تی اسکن تهیه شده است.

کوچکی دستگاه و قابلیت نصب در کلینیک‌هایی با فضای محدود، امکان ارایه تصاویر سه بعدی و پرتوگیری اندک در مقایسه با سایر انواع سی تی اسکن می‌تواند نوید بخش آینده‌ای روشن برای فناوری CBCT باشد (۳۳).

علاوه بر آنچه آمد روش‌های تصویربرداری سه بعدی دیگری نیز وجود دارد که در آنها از اشعه ایکس استفاده نمی‌شود. معروفترین این روش‌ها تصویربرداری با رزونانس مغناطیسی (Magnetic resonance imaging, MRI) و اولترا سونوگرافی هستند. روش تصویربرداری به کمک ایجاد حالت ارتعاش همونوا در مولکول‌های جسم از طریق امواج مغناطیسی یا آنچه اصطلاحاً MRI خوانده می‌شود، اولین بار در سال ۱۹۷۳ و با استفاده از فناوری دیگری بنام NMR بوجود آمد (۳۴). NMR روشی بود که برای تعیین ترکیب مولکول‌ها در شیمی آلی به کار می‌رفت. مهم‌ترین مزیت این روش نسبت به CT، حذف پرتوهای یونساز است. البته امکان ایجاد پراش‌های فلزی (metal artifacts) در MRI همانند CT وجود دارد (۳۶، ۳۵). MRI اولین بار توسط Taylor و همکاران در سال ۱۹۹۱ برای تعیین محل قرارگیری ایمپلنت مورد استفاده قرار گرفته است (۳۷). ولی متأسفانه چون اساس تصویربرداری عمدتاً بر حضور اتم‌های هیدروژن آزاد استوار است و بافت‌های سخت و استخوانی دارای هیدروژن آزاد کمی هستند، نمی‌توان از MRI برای مشاهده دقیق این گونه بافت‌ها استفاده کرد (۳۸). به علاوه زمان تصویربرداری در مقایسه با CT نسبتاً طولانی است (۳۹). سونوگرافی نیز که براساس پژواک

جدول ۲- دوز موثر در روش‌های تصویربرداری مورد استفاده در درمان‌های ایمپلنت (برگرفته از مرجع ۲)

دوز موثر برحسب میلی سیورت	نوع رادیوگرافی
۰/۰۰۲ - ۰/۰۰۶	رادیوگرافی داخل دهانی (هر فیلم)
< ۰/۰۰۳	رادیوگرافی پانورامیک
< ۰/۰۱	لترال سفالومتری
< ۰/۰۳	توموگرافی عادی (هر مقطع) فک بالا
< ۰/۰۱	توموگرافی عادی (هر مقطع) فک پایین
< ۰/۵	سی تی اسکن (هر فک)
< ۰/۰۵	CBCT (هر فک)

جدول ۳- طر مرگ و میر ناشی از پرتوگیری در روش‌های تصویربرداری مورد استفاده در درمان‌های ایمپلنت (برگرفته از مرجع ۲)

ریسک مرگ و میر	نوع رادیوگرافی
۱:۱۰,۰۰۰,۰۰۰	نواحی قدامی
۱:۵,۰۰۰,۰۰۰	ناحیه پرمولر
۱:۳,۰۰۰,۰۰۰	ناحیه مولر
۱:۴۷۶,۰۰۰	بررسی کامل دهان با ۱۴ فیلم
۱:۶۶۷,۰۰۰	پانورامیک
۱:۲,۰۰۰,۰۰۰	لترال سفالومتری
۱:۴۰,۰۰۰	سی تی اسکن معمولی (هر فک)
۱:۲,۰۰۰,۰۰۰	فک بالا (هر مقطع)
۱:۴,۰۰۰,۰۰۰	فک پایین (هر مقطع)

گزارشات EAO ۸۵٪ اشعه دریافتی را ناشی از اشعه زمینه‌ای طبیعی (Natural background radiation) و تنها ۱۴٪ آن را مربوط به انواع روش‌های پرتونگاری پزشکی می‌داند. در اروپا دوز موثر سالانه برای هر یک از ساکنین به طور متوسط ۳ mSv محاسبه شده است. با استناد به نتایج بررسی‌های کمیسیون بین‌المللی حفاظت در برابر اشعه موسوم به ICRP (International committee on radiation protection) ریسک مرگ ناشی از هر mSv اشعه یک مورد در هر بیست هزار نفر می‌باشد که از این طریق ریسک روش‌های مختلف پرتونگاری پزشکی نیز محاسبه می‌شود (جدول ۳). دوز موثر سالانه در آمریکا نیز تفاوت چندانی با اروپا ندارد (۴۰،۴۰۳۳). نظر به اهمیت موضوع، مطالعات مربوط به پرتوگیری جمعیت بطور مرتب توسط محققین در هر سال و برای هر منطقه جغرافیایی گزارش می‌شود (۴۲-۴۵).

دقت اندازه‌گیری و تغییرات ابعادی یکی از نکات مهم در ارزیابی هر روش تصویربرداری تغییر شکل تصویر و شدت تغییرات ابعادی است. ثابت شده است که همه روش‌های تصویربرداری بجز آنچه که تحت نام کلی CT خوانده می‌شوند، دچار مقادیری از تغییر شکل هستند (۳۲-۵۷). به نظر می‌رسد که درصد زیادی از تغییر شکل، بخصوص در مورد رادیوگرافی‌های پری اپیکال، ناشی از خطاهای تکنیکی باشد (۵۸). Grondahl ضمن اشاره به دو تکنیک موازی و نیمساز در رادیوگرافی پری اپیکال استفاده از

وجود بد شکلی را چندان توصیه نمی‌کند (۶۴). فرهنگستان علوم رادیولوژی دهان، فک و صورت آمریکا (AAMOR) در گزارش خود در مورد تکنیک‌های تصویربرداری ایمپلنت، نامی از این تکنیک نبرده است (۱). ولی کمیسیون حفاظت در برابر اشعه اروپا که زیر نظر مستقیم کمیسیون اروپا (European Commission) کار می‌کند، تکنیک اکلوژال را در تعیین مسیر عبور کانال دندانی تحتانی مفید می‌داند (۴). این کمیسیون بکار بردن رادیوگرافی اکلوژال را در فک بالا در تشخیص اولیه محل قرارگیری ایمپلنت به صلاح ندانسته و بزرگ‌ترین ایراد این روش را ارایه تصویری نامناسب از نمای باکو لینگوال فک ذکر می‌کند.

یکی دیگر از تکنیک‌هایی که برای تشخیص محل صحیح قرارگیری ایمپلنت مطرح شده تکنیک لترال سفالومتری است. Goaz و همکاران میزان خطای ابعادی این رادیوگرافی را ۱۰٪ گزارش کرده‌اند (۶۵). Wehrbein و همکاران در بررسی‌های خود نشان داده‌اند که از لترال سفالومتری می‌توان در اندازه‌گیری قطر استخوان در ناحیه خط وسط در فک بالا استفاده نمود (۶۶،۶۷).

هدف از اندازه‌گیری این ناحیه از فک، بررسی امکان استفاده از ایمپلنت‌های خاصی موسوم به Palatal-implant گزارش شده است. کمیسیون حفاظت در برابر اشعه اروپا استفاده از این تکنیک را در ناحیه قدامی فک مناسب می‌داند و معتقد است که با بکار گرفتن این رادیوگرافی می‌توان شیب دندان‌های قدامی و مقدار استخوان موجود در ناحیه خط وسط را تعیین نمود (۴). بزرگ‌ترین ایراد این روش محدود بودن کارایی آن به خط وسط و روی هم افتادن تصویر ساختارهای آناتومیک دو نیمه فک در سایر نواحی است.

دقت ابعادی در روش‌های تصویربرداری دیگر نظیر توموگرافی و CT نیز در مطالعات مختلف اندازه‌گیری شده است. Jacobs عامل تعیین کننده در دقت توموگرافی معمولی را موقعیت صحیح سر بیمار ضمن تصویربرداری می‌داند و تاکید می‌کند که برای دستیابی به حداکثر دقت، مسیر تابش اشعه باید عمود به مسیر قرارگیری ایمپلنت باشد (۱۲). وی استفاده از روش‌های توموگرافی دیجیتال را در افزایش قابلیت‌های این روش توصیه کرده است. نتایج مطالعه Lindh و همکاران دقت انواع توموگرافی اسپیرال از انواع هیپوسیکلوئیدال را بالاتر ارزیابی کرده است (۱۷). در حال حاضر بزرگنمایی توموگرام‌ها

روش نیمساز در ایمپلنتولوژی را بدلیل بروز آنچه که تغییر شکل عمودی خوانده می‌شود نادرست می‌داند (۵۹). میزان تغییر شکل در انواع دستگاه‌های رادیوگرافی پانورامیک به بیش از ۳۰٪ می‌رسد که بسته به محل مقدار و در عین حال شکل وقوع آن متفاوت خواهد بود. بزرگنمایی و بد شکلی تصویر در رادیوگرافی پانورامیک به قدری است که محققینی نظیر Pasler (۶) اندازه‌گیری دقیق با این روش را غیرممکن می‌دانند. Laster و همکاران استفاده از هر نوع اندازه‌گیری بر روی رادیوگرافی پانورامیک را مورد تردید قرار داده‌اند و حتی بکارگیری تقریب در بهترین حالت را نیز پر خطا می‌دانند (۶). این محققین طی مطالعه‌ای نتایج اندازه‌گیری روی تصاویر پانورامیک را با مجسمه طبیعی مقایسه کرده‌اند. بیشترین مقدار تغییر شکل در این مطالعه در بعد افقی بوده و حتی اندازه‌گیری‌های عمودی در نواحی خلفی نیز خطای قابل توجهی داشته است. این محققین در نهایت و با تکیه بر نتایج تحقیق خود وجود هر نوع آسیمتری در استخوان‌های صورت یا هر نوع حرکت در حین رادیوگرافی را از عوامل مهم بروز خطا دانسته‌اند. Stramotas و همکاران در بررسی خود ضمن بر شمردن مزایای رادیوگرافی پانورامیک، عامل انسانی را در بروز خطا بسیار مهم دانسته و تاکید می‌کنند که برای دستیابی به اندازه‌گیری دقیق‌تر تنظیم صحیح سر بیمار در دستگاه ضروری است (۶۱).

Reddy و همکاران (۶۲) نشان دادند که هر نوع جابجایی سر بیمار حتی در حد ۵ میلی‌متر در هنگام تصویربرداری، سبب تغییر بزرگنمایی به میزان ۱۰٪ الی ۶۱٪ می‌شود. Glass نیز در تحقیقات خود نشان می‌دهد که حتی اگر سر بیمار در هنگام رادیوگرافی در وضعیت درست قرار بگیرد باز هم رادیوگرافی‌ها پانورامیک در تمام موارد بیش از ۳۰٪ بزرگنمایی خواهد داشت (۶۳). Reddy (۶۴) در مطالعه دیگری نشان می‌دهد که حرکت بیمار حین تصویربرداری ممکن است سبب بروز تغییر شکلی قابل توجه و نامتقارن شدن تصویر در سمت چپ و یا راست شود.

از جمله تکنیک‌های رادیوگرافی دیگری که در تشخیص محل قرار گرفتن ایمپلنت بدان اشاره شده، رادیوگرافی اکلوژال است. Reddy ضمن اشاره به تغییر شکل زیاد این تصاویر در مقایسه با دیگر روش‌ها، استفاده موثر از آن را محدود به ناحیه قدامی فک پایین می‌داند و بکار بردن آن در قسمت خلفی فک پایین و در کل نواحی فک بالا بدلیل

ارایه تصویر سه بعدی و تعیین موقعیت ساختارهای آناتومیک

در سال‌های اخیر ساخت تصاویر سه بعدی برای درک آناتومی بدن جایگاه ویژه‌ای یافته است. به کمک فناوری CAD/CAM از این تصاویر سه بعدی مدل‌هایی نیز تهیه شده و در اختیار جراحان قرار گرفته است. مطالعات حاکی از موفقیت این روش و استقبال جراحان از آن می‌باشد (۸۳). دقت بالا و امکان دسترسی به مدل در ابعاد واقعی فناوری CAD/CAM را مورد توجه بسیاری قرار داده است. در حال حاضر فقط CT و MRI قادرند اطلاعات کافی جهت بازسازی سه بعدی تصاویر را در اختیار نرم‌افزارهای پردازشگر قرار دهند. دسترسی به این فناوری موجب شده که روش‌هایی نظیر Flapless implant surgery با دقت و اطمینان بیشتری انجام‌پذیر شوند (۸۴-۹۱) (شکل ۴).

بحث و نتیجه‌گیری

در روند صحیح انتخاب رادیوگرافی در بیماران نیازمند به ایمپلنت برای تعیین بهترین محل قرار گرفتن ایمپلنت نباید تنها به روش‌های تصویربرداری ساده نظیر رادیوگرافی پری آپیکال یا حتی پانورامیک

بین ۱/۳ تا ۱/۷ گزارش شده است (۶۸). هر چند دقت رادیوگرافی‌های معمولی در مطالعات متعدد با CT مقایسه شده است ولی، واقعیت این است که دقت CT با هیچیک از انواع دیگر روش‌های تصویربرداری قابل مقایسه نیست (۶۹-۷۲).

در یک مطالعه جالب Sonic و همکاران دقت ابعادی انواع مختلف روش‌های تصویربرداری را مورد مقایسه قرار دادند (۳۲). نتایج این تحقیق نشان دهنده تفاوت فاحش CT با سایر روش‌ها است. مطالعات نشان می‌دهد که قدرت تفکیک یا رزولوشن در CBCT به ۰/۱۲۵ میلی‌متر می‌رسد (۳۱).

تعیین تراکم استخوان

کیفیت استخوان در دوام و ماندگاری ایمپلنت بسیار موثر گزارش شده است. نتایج بسیاری از مطالعات نشان می‌دهد که تراکم استخوان در شکست و یا موفقیت درمان با ایمپلنت تاثیر بسزایی دارد (۲، ۷۳-۸۱). اینکه بجز CT هیچیک از دیگر روش‌های تصویربرداری قادر به تعیین تراکم استخوان نمی‌باشد، امر ثابت شده‌ای است (۸۲) و از این نقطه نظر هیچکدام از دیگر انواع روش‌های تصویربرداری با CT نمی‌توانند رقابت کنند.

جدول ۴- راهنمای انتخاب روش‌های تصویربرداری پیش از درمان‌های ایمپلنت

تعداد ایمپلنت	محل قرارگیری ایمپلنت	روش توصیه شده	موارد هشدار	روش‌های تصویربرداری کمکی
	قدام فک پایین	رادیوگرافی پری آپیکال موازی	تحلیل شدید استخوان وجود شاخه انسیزیو وسیع از کانال فک پایین	پانورامیک و لترال سفالومتری به طور توأم
			وجود تقعر شدید در سطح لیبیال استخوان وجود تقعر شدید در سطح لینگوال استخوان به دلیل تحلیل و یا وسیع بودن ساب لینگوال فوسا	توموگرافی معمولی
یک	ناحیه پرمولرهای فک بالا	رادیوگرافی‌های پری آپیکال و پانورامیک به طور توأم	تحلیل شدید استخوان فاصله اندک راس ریج تا کف حفره بینی	توموگرافی معمولی
	ناحیه پرمولرهای فک پایین	رادیوگرافی‌های پری آپیکال، پانورامیک و گاه اکلوزال به طور توأم	تحلیل شدید استخوان فاصله اندک راس ریج تا کانال فک پایین	توموگرافی معمولی
	ناحیه مولرهای فک بالا	رادیوگرافی‌های پری آپیکال و پانورامیک به طور توأم	تحلیل شدید استخوان فاصله اندک راس ریج تا کف سینوس	توموگرافی معمولی
	ناحیه مولرهای فک پایین	رادیوگرافی‌های پری آپیکال، پانورامیک و گاه اکلوزال به طور توأم	تحلیل شدید استخوان فاصله اندک راس ریج تا کانال فک پایین	توموگرافی معمولی
دو			در تمامی موارد از توموگرافی معمولی استفاده می‌شود.	
بیش از دو			در تمامی موارد سی تی اسکن و CBCT ارجحیت دارد.	

شده با دندان‌های طبیعی از جمله عواملی هستند که اعمال دقت نظر کافی در تعیین صحیح محل قرار گرفتن ایمپلنت را طلب می‌کنند. اکتفا به وسایل تشخیصی ساده و عدم توجه به ضروریات درمان‌های پروتزی ایمپلنت مشکلات زیادی را در مراحل رستوریشن بوجود می‌آورد که در نهایت به درمان ناقص و غیرقابل قبول و عدم رضایت بیمار منجر می‌شود. با توجه به این موارد اهم مزایا و معایب روش‌های مختلف رادیوگرافی در جدول ۱ و نحوه انتخاب بهترین روش تصویربرداری در ایمپلنتولوژی در جدول ۴ آمده است. این دو جدول با توجه به مجموعه تحقیقات اخیر گردآوری و تهیه شده‌اند (۴،۲،۱).

بسنده کرد. آناتومی نامتقارن، وجود برجستگی و فرو رفتگی‌های استخوانی، تراکم متفاوت حتی در یک بخش محدود از استخوان، وجود اعصاب و عروق و ساختارهای آناتومیک مهم همچون سینوس‌های فکی و کانال آلوئولار تحتانی تنها گوشه‌ای از واقعیت‌هایی است که اطلاع از آن برای درمان موفق و جلوگیری از بروز عوارض ضروری است. بعلاوه توجه به مسایل بیومکانیک نظیر فاصله دو فک، نوع فشارهای وارده به استخوان و ایمپلنت، هماهنگی اکلوژن، طرح استقرار مناطق خنثی و عوامل دیگری نظیر نیاز به ترمیم استخوان قبل و یا در حین عمل، تامین زیبایی و ایجاد شباهت قابل قبول بین نواحی ترمیم

منابع:

- 1- White SC, Heslop EW, Hollender LG, Mosier KM, Ruprecht A, ShROUT MK. Parameters of radiologic care: An official report of the American Academy of Oral Maxillofacial Radiology. *Oral Surg Oral Med Oral Pathol Oral Radiol Endod* 2001; 91:498-51.
- 2- Harris D, Buser D, Dula K, Gröndahl K, Harris D, Jacobs R, Lekholm U et al. E.A.O. Guidelines for the use of Diagnostic Imaging in Implant Dentistry *Clin. Oral Impl. Res*, 13, 2002; 566-570.
- 3- Naitoh M, Arijji E, Okumura S, Ohsaki C, Kurita K & Ishigami T. Can implants be correctly angulated based on surgical templates used for osseointegrated dental implants? *Clin Oral Impl Res* 2000;11:409-414.
- 4- European Commission. European guidelines on radiation protection in dental radiology The safe use of radiographs in dental practice. European Communities, 2004.
- 5- Adell R, Lekholm U, Rockler B & Brånemark P-I. A 15-year study of osseointegrated implants in the treatment of the edentulous jaw. *International Journal of Oral Surgery* 1981;10:387-416.
- 6- Pasler FA., *Color Atlas of Dental Medicine Radiology*. (Ed.) Thieme Flexibook 1992.
- 7- Abrahams JJ. *Dental CT Imaging: A Look at the Jaw*. Radiology 2001;219:334-345.
- 8- McKinnis LN. Glossary to accompany *Fundamentals of Musculoskeletal Imaging*, 2nd Edition, 2005, F.A. Davis Co., Ch.1.
- 9- Tiggelen RV. In Search For The Third Dimension: from radiostereoscopy to three-dimensional imaging. *JBR-BTR*, 2002, 85: 266-270.
- 10- Ziedses Des Plantes B. Eine neue method zur differenzierung in der roentgenographie. *Acta Radiol* 1932; 13:182-191.
- 11- Whaites E. Tomography; in "Essentials of Dental Radiography and Radiology". 3rd Ed. 2003, Ch.14.
- 12- Jacobs R. Preoperative radiologic planning of implant surgery in compromised patients. *Periodontol* 2000 2003;33:12-25.
- 13- Littleton JT, Runbaugh CL, Winter F. Polydirectional body section tomography: a new diagnostic method. *AJR Am J Roentgenol* 1963; 89:1179-1193.
- 14- Eckerdal, O. & Kvint, S. (1986) Presurgical planning for osseointegrated implants in the maxilla; a tomographic evaluation of available alveolar bone and morphological relations in the maxilla. *International Journal of Oral and Maxillofacial Surgery* 15: 722-726.
- 15- Lindh C, Petersson A. Radiologic examination for location of the mandibular canal: a comparison between panoramic radiography and conventional tomography. *Int J Oral Maxillofac Implants* 1989;4:249-253.
- 16- Lindh C, Petersson A, Klinge B. Visualization of the mandibular canal by different radiographic techniques. *Clin Oral Implants res* 1992;3:90-97.
- 17- Lindh C, Petersson A, Klinge B. Measurements of distances related to the mandibular canal in radiographs. *Clin Oral implants res* 1995;6:96-103.
- 18- Bou Serhal C, Jacobs R, Persoons M, Hermans R, Van steenberghe D. the accuracy of spiral tomography to assess bone quality for the preoperative planning of implants in the posterior maxilla. *Clin Oral Implants Res* 2000;11:242-247.
- 19- Bou Serhal C, Van steenberghe D, Quiryne M, Jacobs R. localization of the mandibular canal using conventional spiral tomography: a human cadaver study. *Clin Oral Implants Res* 2001;12:230-236.
- 20- Hounsfield GN. Computerized transverse axial scanning (tomography) I. Description of system. *Br J Radiology* 1973;46:1016-22.
- 21- Vannier MW, Hildebolt CF, Knapp RH, Conover G., Youkoyama NC, Wang Ge. 3D Dental Imaging by spiral CT. Mallinckrodt Institute of Radiology, Washington University School of Medicine, St.Louis, Missouri 63110. Retrieved from: http://wuerlim.wustl.edu/PROJS/Dental/3dd_sCT.html
- 22- Hildebolt CF, Vannier MW, and Knapp RH. Validation study of skull three-dimensional computerized tomography measurements. *Am J Phys Anthropol* 1990;82:283-94.
- 23- CT Scan/سی تی اسکن in Persian *Radiation Information*

Network, retrieved from: <http://www.prin.ir/css/common.css>

- 24-** Hu H, He HD, Foley WD, Fox SH. Four multidetector-row helical CT: image quality and volume coverage speed. *Radiology* 2000; 215:55-62.
- 25-** Schwarz MS, Rothman SLG, Rhodes ML, Chafetz N. Computed tomography. I. Preoperative assessment of the mandible for endosseous implant surgery. *Int J Oral Maxillofac Implants* 1987; 2:137-141.
- 26-** Schwarz MS, Rothman SLG, Rhodes ML, Chafetz N. Computed tomography. II. Preoperative assessment of the maxilla for endosseous implant surgery. *Int J Oral Maxillofac Implants* 1987; 2:143-148.
- 27-** Reynolds A. Planning Dental Implants what are the options? *Scottish Dentist* 2001;53:2-4.
- 28-** Lobregt S, Vuurberg E, Schillings JJ. Dental Implant Planning in Easy Vision, Technical End Report PISA Project, Philips Publication XPR 072-010024.00, March 2001.
- 29-** Lobregt S., Schillings J.J., Vuuberg E. Dental implant surgery: Planning and guidance. *MEDICAMUNDI* 2001;45(4):30-35.
- 30-** Mozzo P, Procacci C, Tacconi A, Martini PT, Andreis IA. A new volumetric CT machine for dental imaging based on the cone-beam technique: preliminary results. *Eur Radiol* 1998; 8(9):1558-64.
- 31-** Scarfe WC, Farman AG, Sukovic P. Clinical Applications of Cone-Beam Computed Tomography in Dental Practice. *J Can Dent Assoc* 2006; 72(1):75-80.
- 32-** Sonic M, Abrahams J, Faiella R. A comparison of the accuracy of periapical, panoramic and computerized tomographic radiographs in locating the mandibular canal. *Int J Maxillofac Implants* 1994; 9:455-460.
- 33-** Cohnen M, Kemper J, Mbes O, Pawelzik J, Mdder J. Radiation dose in dental radiology. *Eur. Radiol.* 2002;12:634-637.
- 34-** Lauterbur, P.C. (1973) Image formation by induced local interactions: examples employing nuclear magnetic resonance. *Nature* 242: 190-191.
- 35-** Kamel EM, Burger C, Buck A, von Schulthess GK, Goerres GW. Impact of metallic dental implants on CT-based attenuation correction in a combined PET/CT scanner. *Eur Radiol* 2003;13:724-728.
- 36-** Fiala TG, Novelline RA, Yaremchuk MJ. Comparison of CT imaging artifacts from craniomaxillofacial internal fixation devices. *Plast Reconstr Surg* 1993;92:1227-1232.
- 37-** Taylor TD. Fixed implant rehabilitation for the edentulous maxilla. *International Journal of Oral and Maxillofacial Implants* 1991;6: 329-327.
- 38-** Gray CF, Redpath TW, Smith FW, Staff RT. Advanced imaging: magnetic resonance imaging in implant dentistry. *Clin Oral Implants Res* 2003;14:18-27.
- 39-** Gray CF, Redpath TW, Smith FW. Pre-surgical dental implant assessment by magnetic resonance imaging. *Journal of Oral Implantology* 1996;22: 147-153.
- 40-** Frederiksen NL. X-rays: what is the risk? *Texas Dent J* 1995; 112:68-72.
- 41-** Visser H, Hermann KP, Bredemeier S, Kohler B. Dose measurements comparing conventional and digital panoramic radiography. *Mund Kiefer Gesichtschir* 2000;4:213.
- 42-** Shrimpton PC, Hillier MC, Lewis MA, Dunn M. Doses from Computed Tomography (CT) Examinations in the UK – 2003 Review. National Radiological Protection Board; NRPB-W67.
- 43-** Heggie JCP, Kay JK, Lee WK. Importance in optimization of multi-slice computed tomography scan protocols. *Australasian Radiology* 2006;50:278-285.
- 44-** Origgi D, Vigorito S, Villa G, Bellomi M, Tosi G. Survey of computed tomography techniques and absorbed dose in Italian hospitals: a comparison between two methods to estimate the dose-length product and the effective dose and to verify fulfillment of the diagnostic reference levels. *Eur Radiol* 2006;16: 227-237.
- 45-** Ngai JE, Msaki P, Kazema R. Current status of patient radiation doses from computed tomography examinations in Tanzania. *Radiation Protection Dosimetry* 2006;1-8.
- 46-** Reynolds A. Dental radiation risks. *IRISH DENTIST* 2001;35-42.
- 47-** Schulze D, Heiland M, Thurmann H, Adam G. Radiation exposure during midfacial imaging using 4- and 16-slice computed tomography, cone beam computed tomography systems and conventional radiography. *Dentomaxillofac Radiol* 2004; 33(2):83-6.
- 48-** Heiland M, Schulze D, Rother U, Schmelzle R. Postoperative imaging of zygomaticomaxillary complex fractures using digital volume tomography. *J Oral Maxillofac Surg* 2004; 62(11):1387-91.
- 49-** Mah JK, Danforth RA, Bumann A, Hatcher D. Radiation absorbed in maxillofacial imaging with a new dental computed tomography device. *Oral Surg Oral Med Oral Pathol Oral Radiol Endod* 2003; 96(4):508-13.
- 50-** Ludlow JB, Davies-Ludlow LE, Brooks SL. Dosimetry of two extraoral direct digital imaging devices: NewTom cone beam CT and Orthophos Plus DS panoramic unit. *Dentomaxillofac Radiol* 2003; 32(4):229-34.
- 51-** Scaf G, Lurie AG, Mosier KM, Kantor ML, Ramsby GR, Freedman ML. Dosimetry and cost of imaging osseointegrated implants with film-based and computed tomography. *Oral Surg Oral Med Oral Pathol Oral Radiol Endod* 1997; 83(1):41-8.
- 52-** Dula K, Mini R, van der Stelt PF, Lambrecht JT, Schneeberger P, Buser D. Hypothetical mortality risk associated with spiral computed tomography of the maxilla and mandible. *Eur J Oral Sci* 1996; 104(5-6):503-10.
- 53-** Ngan DC, Kharbanda OP, Geenty JP, Darendeliler MA. Comparison of radiation levels from computed tomography and conventional dental radiographs. *Aust Orthod J* 2003; 19(2):67-75.
- 54-** White SC. 1992 assessment of radiation risk from dental radiography. *Dentomaxillofac Radiol* 1992; 21(3):118-26.
- 55-** Danforth RA, Clark DE. Effective dose from radiation absorbed during a panoramic examination with a new generation machine. *Oral Surg Oral Med Oral Pathol Oral*

- Radiol Endod 2000; 89(2):236-43.
- 56- Gibbs SJ. Effective dose equivalent and effective dose: comparison for common projections in oral and maxillofacial radiology. *Oral Surg Oral Med Oral Pathol Oral Radiol Endod* 2000; 90(4):538-45.
- 57- Rosenfeld A, Mecall J.A. The use of interactive computed tomography can predict the esthetic and functional demands of implant-supported prostheses. *Compendium* 1996;17(12)
- 58- Webber R.L., Ruttimann U.E., and Groenhuis R.A.J. Computer Correction of Projective Distortions in Dental Radiographs. *J Dent Res* 1984;63(8):1032-1036.
- 59- Grondahl HG. Radiographic Examination. In Lindhe J. *Clinical Periodontology and Implant Dentistry*. 4th ED. Blackwell Munksgaard. 2003;Ch.36.
- 60- Laster WS., Ludlow JB., Bailey LJ., Hershey HG. Accuracy of measurements of mandibular anatomy and prediction of asymmetry in panoramic radiographic images. *Dentomaxillofacial Radiology*. 2005;34:343-349.
- 61- Stramotas S., Geenty JP., Petocz P., Darendeliler MA. Accuracy of linear and angular measurements on panoramic radiographs taken at various positions in vitro. *European Journal of Orthodontics* 2002;24: 43-52.
- 62- Reddy MS, Mayfield-Donahoo T, Vandervan FJJ, Jeffcoat MK. A comparison of the diagnostic advantages of panoramic radiography and computed tomography scanning 1. for placement of root form dental implants. *Clin Oral Impl* 1994; 5:229-238.
- 63- Glass BJ. Successful panoramic radiography. Publ. No. N-406. Rochester, NY: Eastman Kodak Co. 1991.
- 64- Reddy MS, WANG IC. Radiographic Determinants of implant Performance. *Adv Dent Res*. 1999;13:136-145.
- 65- White SC., Pharoah MG. *Oral Radiology: Principles and interpretation*, Ed. 5th St.Louis, Mosby Pub. Co. 2004.
- 66- Wehrbein H, Merz BR, Diedrich P, Glatzmaier J. The use of palatal implants for orthodontic anchorage. Design and clinical application of the Orthosystem. *Clin Oral Implants Res* 1996;7:410-416.
- 67- Wehrbein H, Merz BR, Diedrich P. Palatal bone support for orthodontic implant anchorage—A clinical and radiological study. *Eur J Orthod* 1999;21:65-70.
- 68- Robberts-Harry D, Carmichael FA. Applications of Scanora® Multimodal Maxillofacial Imaging in Orthodontics. *British J Orthodont* 1998;25:15-20.
- 69- Yang J, Cavalcanti MGP, Ruprecht A, Vannier MW. 2-D and 3-D reconstructions of spiral computed tomography in localization of the inferior alveolar canal for dental implants. *Oral Surg Oral Med Oral Pathol Oral Radiol Endod* 1999; 87: 369-374.
- 70- Scher E. Risk management when operating in the posterior mandible. *Implant Dent* 2002; 11: 67-71.
- 71- Tal H, Moses O. A comparison of panoramic radiography with computed tomography in the planning of implant surgery. *Dentomaxillofac Radiol* 1991; 20: 40-42.
- 72- Cavalcanti MGP, Yang J Ruprecht A, Vannier MW. Validation of spiral computed tomography for dental implants. *Dentomaxillofac Radiol* 1998; 27: 329-333.
- 73- Aranyarachkul P, Caruso J, Gantes B, Schulz E, Riggs M, Dus I, Yamada JM, Crigger M. Bone Density Assessments of Dental Implant Sites: Quantitative Cone-Beam Computerized Tomography. *Int J Oral Maxillofac Implants* 2005;20:416-424.
- 74- Ulm, C., Kneissel, M., Schedle, A., Solar, P., Matejka, M., Schneider, B. & Donath, K. Characteristic features of trabecular bone in edentulous maxilla. *Clin Oral Impl Res* 1999;10: 459-476.
- 75- Jaffin, R.A. & Berman, C.L. The excessive loss of Brånemark fixtures in type IV bone: a 5-year analysis. *Journal of Periodontology*. 1991;62: 2-4.
- 76- Jemt, T., Book, K., Linden, B. & Urde, G. Failures and complications in 92 consecutively inserted overdentures supported by Brånemark implants in severely resorbed edentulous maxillae: a study from prosthetic treatment to first annual check-up. *International Journal of Oral & Maxillofacial Implants*. 1992;7: 162-167.
- 77- Engquist, B., Bergendal, T., Kallis, T. & Linden, U. A retrospective multicenter evaluation of osseointegrated implant supporting overdentures. *International Journal of Oral & Maxillofacial Implants*. 1988;3: 129-134.
- 78- Todd AD, Gher ME, Quintero G, et al. Interpretation of linear and computed tomograms in the assessment of implant recipient sites. *J Periodontol* 1993;64:1243-1249.
- 79- Klinge B, Peterson A, Maly P. Location of the mandibular canal: comparison of macroscopic findings, conventional radiography and computed tomography. *Int J Oral Maxillofac Implants*. 1989;4:327-332.
- 80- Lekholm, U. & Zarb, G.A. Patient selection and preparation. In: Brånemark, P.I., Zarb, G.A. & Albrektsson, T., eds. *Tissue Integrated Prostheses: Osseointegration in Clinical Dentistry*, 1985;199-209. Chicago: Quintessence Publ Co.
- 81- Friberg B, Jemt T, Lekholm U. Early failures in 4641 consecutively placed Brånemark dental implants: A study from stage I surgery to the connection of completed prostheses. *Int J Oral Maxillofac Implants* 1991;6:142-146.
- 82- Ekfeldt A, Christiansson U, Eriksson T, et al. A retrospective analysis of factors associated with multiple implant failures in maxillae. *Clin Oral Implants Res* 2001;12:462-467.
- 83- Erben C, Vitt KD, Wulf J. First statistical analysis of data collected in the Phidias validation study of stereolithography models. *Phidias Newsletter* 2000;5:6.
- 84- James WJ, Slabbekoorn MA, Edgin WA, Hardin CK. Correction of congenital malar hypoplasia using stereolithography for presurgical planning. *J Oral Maxillofac Surg* 1998;56:512-517.
- 85- Barker TM, Earwaker WJS, Frost N, Wakeley G. Integration of 3D medical imaging and rapid prototyping to create Stereolithographic models. *Australas Phys Eng Sci Med* 1993;16(2):79-85.
- 86- Swann S. Integration of MRI and stereolithography to build medical models: a case study. *Rapid Prototyp J* 1996;2(4):41-46.

- 87- McGurk M, Potamianos P, Amis AA, Goodger NM. Rapid prototyping techniques for anatomical modeling in medicine. *Ann Royal College Surgeons England* 1997;79:169-174.
- 88- Azari A, Nikzad S. Computer-assisted implantology: historical background and potential outcomes – a review. *Int J Med Robotics Comput Assist Surg* 2008; 4: 95-104.
- 89- Azari A, Nikzad S. Flapless Implant Surgery: Review of the Literature and Report of 2 Cases With Computer-Guided Surgical Approach. *J Oral Maxillofac Surg* 66:1015-1021, 2008.
- 90- Nikzad S, Azari A. A novel stereolithographic surgical guide template for planning treatment involving a mandibular dental implant. *J Oral Maxillofac Surg* 66(7):1446-1454, 2008.
- 91- Nikzad S, Azari A. Computer-assisted implant surgery; a flapless surgical/immediate loaded approach with one year follow up. *Int J Med Robotics Comput Assist Surg* 2008; 4(4): 348-354.