

بررسی و مقایسه تغییرات قطعه پروگزیمال (قطعه کندیلی) در جراحی set-back فک پایین در دو تکنیک ساژیتال اسپلیت دو طرفه و ورتیکوساژیتال داخل دهانی

دکتر حمید محمود هاشمی[†] - دکتر پریسا شکری**

*دانشیار گروه آموزشی جراحی دهان و فک و صورت دانشکده دندانپزشکی و عضو مرکز تحقیقات دندانپزشکی دانشگاه علوم پزشکی و خدمات بهداشتی، درمانی تهران

**دستیار تخصصی گروه آموزشی جراحی دهان و فک و صورت دانشکده دندانپزشکی دانشگاه علوم پزشکی و خدمات بهداشتی، درمانی تهران

Title: Assessment and comparison of proximal segment changes following mandibular set-back through bilateral sagittal split ramus osteotomy and intraoral verticosagittal ramus osteotomy.

Authors: Mahmood Hashemi H. Associate Professor*, Shokri P. Postgraduate student*

Address: *Department of Oral and Maxillofacial Surgery, School of Dentistry, Medical Sciences/ University of Tehran

Background and Aim: Proximal segment movements following different methods of ramus osteotomy is one of the undesired consequences of orthognathic surgery. Theoretically, it seems that intraoral verticosagittal ramus osteotomy can minimize the movement of proximal segment. In this study, changes in intergonial distance and ramus flaring angles were evaluated and compared in transverse plane after mandibular set back by two osteotomy techniques.

Materials and Methods: In this randomized clinical trial 20 patients with mandibular prognathism without any asymmetry were selected and divided into two groups of 10 each. One group was treated by bilateral sagittal split ramus osteotomy and the other by intraoral verticosagittal ramus osteotomy technique. Intergonial width and inner ramal angle in transverse plane were measured on radiographs before and 1 and 12 weeks post surgery. Data were analyzed using covariance test with $P < 0.05$ as the level of significance.

Results: Changes of intergonial distance and interramal angle in each group were significant after 1 and 12 weeks after surgery. No statistically significant difference was observed between the two studied groups.

Conclusion: According to the results of this study, there is no difference between bilateral sagittal split and intraoral verticosagittal ramus osteotomy techniques regarding mandibular width and ramus flaring changes.

Key Words: Bilateral sagittal split ramus osteotomy; Intraoral verticosagittal ramus osteotomy; Intergonial width; Flaring

چکیده

زمینه و هدف: حرکات قطعه پروگزیمال در پی عقب راندن قطعه دیستال در استئوتومی‌های راموس از پیامدهای ناخواسته جراحی ارتوگناتیک است. استئوتومی ورتیکوساژیتال داخل دهانی روش نسبتاً جدیدی از استئوتومی‌های راموس است که به نظر می‌رسد از نظر تئوریک قادر باشد تا حرکات قطعه پروگزیمال را به حداقل برساند. در این مطالعه تغییرات عرض اینترگونیاال مندیبل و زاویه flaring راموس‌ها در پی انجام دو تکنیک استئوتومی با یکدیگر مقایسه شده است.

روش بررسی: در این تحقیق که به صورت کارآزمایی بالینی انجام شد، ۲۰ بیمار با پروگناتیسم مندیبل بدون آسیمتری انتخاب شدند. ۱۰ بیمار تحت جراحی Intraoral Verticosagittal Ramus Osteotomy (IVSRO) و ۱۰ بیمار تحت جراحی Bilateral Sagittal Split Ramus Osteotomy (BSSRO) به منظور set-back فک پایین قرار گرفتند. عرض اینترگونیاال و زاویه flaring راموس‌ها در رادیوگرافی‌های قبل از عمل و یک و ۱۲ هفته بعد عمل اندازه‌گیری و ثبت شد. مقادیر تغییرات با استفاده از آزمون آماری کوواریانس بین دو گروه با $P < 0.05$ به عنوان سطح معنی‌داری مقایسه گردید.

یافته‌ها: تغییرات عرض اینترگونیاال و زاویه flaring راموس در هر گروه بعد از عمل به فاصله یک و ۱۲ هفته معنی‌دار بود. در زمان‌های یک و ۱۲ هفته پس از جراحی تغییرات عرض اینترگونیاال در دو گروه تفاوت معنی‌داری نداشت ($P = 0.5$). تغییرات ایجاد شده در flaring راموس‌ها نیز بعد از یک و ۱۲ هفته بین دو گروه اختلاف معنی‌داری نداشت (به ترتیب $P = 0.9$ و $P = 0.3$).

[†] مؤلف مسؤول: نشانی: تهران - کارگر شمالی - بیمارستان شریعتی - بخش جراحی دهان و فک و صورت
تلفن: ۸۴۹۰۲۴۶۳ نشانی الکترونیک: hashemi5212@yahoo.com

نتیجه گیری: بر اساس نتایج مطالعه حاضر دو تکنیک مورد مطالعه از نظر تغییرات عرض مندیبل و زاویه flaring راموس‌ها بعد از عمل اختلاف قابل توجهی با یکدیگر ندارند.

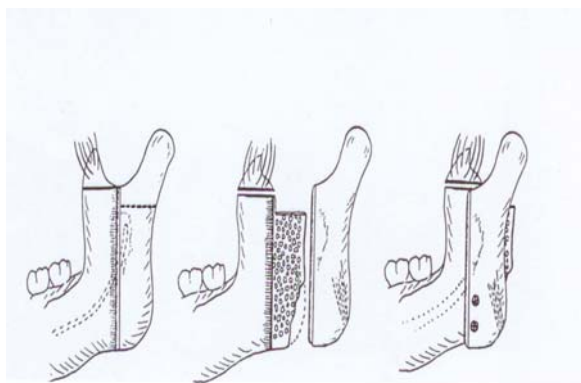
کلید واژه‌ها: استئوتومی ساژیتال اسپلیت دو طرفه؛ استئوتومی ورتیکو ساژیتال داخل دهانی؛ عرض اینترگونیا؛ flaring.

وصول: ۸۵/۱۲/۰۵ اصلاح نهایی: ۸۶/۱۱/۱۳ تأیید چاپ: ۸۶/۱۱/۲۷

مقدمه

میزان شیوع آسیب به عصب آلوئار تحتانی حین انجام این استئوتومی در مطالعات مختلف بین ۲۰-۷۳ درصد گزارش شده است. بیشتر این آسیب‌ها در هنگام دایسکشن و استئوتومی مدیال راموس و نیز در هنگام استئوتومی سطح باکال یا هنگام استفاده از استئوتوم اتفاق می‌افتند (۲). در سال ۱۹۹۲ Choung، با مطالعاتی که به کمک CT Scan بر روی قطر استخوان راموس انجام داد، تکنیک جدیدی به نام Intraoral Verticosagittal Ramus Osteotomy (IVSRO) را ارائه نمود (۳).

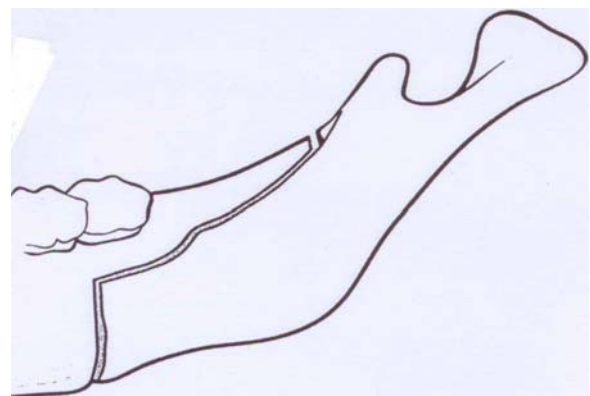
در این تکنیک با استفاده از ضخامت کافی کورتکس و استخوان اسفنجی در ناحیه خلف سوراخ مندیولار تا بوردر خلفی، split استخوانی در این ناحیه و در صفحه‌ای که تا حد امکان با پلان ساژیتال بدن موازی است انجام می‌شود. به این ترتیب با عقب راندن قطعه دیستال تماس‌های پیش رس استخوانی در نواحی خلفی راموس به حداقل رسیده و فضاهای خالی کمتری ایجاد می‌شوند. در نتیجه به طور تئوریک افزایش عرض اینترگونیا به حداقل می‌رسد (شکل ۲).



۲- تکنیک Choung II

تجربه کلینیکی در کاربرد روش Choung بیانگر موفقیت این روش در کاهش میزان عوارض عصبی و سهولت تکنیکی آن می‌باشد. به نظر می‌رسد به دلیل قرار داشتن محل استئوتومی در خلف سوراخ مندیولار و دسترسی لترال، میزان آسیب‌های عصبی و زمان جراحی

استئوتومی راموس مندیبل به روش استئوتومی Bilateral Sagittal Split Ramus Osteotomy (BSSRO) که اولین بار به وسیله Obwegesser و Trauner در سال ۱۹۵۵ معرفی شد، تقریباً در ایجاد تمام حرکات مورد نظر در جراحی ارتوگناتیک کاربرد دارد (شکل ۱). این تکنیک به دلیل ایجاد تماس استخوانی بسیار مطلوب بین قطعات حاصله و امکان فیکساسیون کافی قطعات و همچنین به پشتوانه انجام تحقیقات و مطالعات فراوان به عنوان روش روتین استئوتومی مندیبل به کار می‌رود (۱).



شکل ۱- تکنیک ساژیتال اسپلیت

با انجام این استئوتومی به منظور set-back فک پایین، کورتکس لترال راموس split شده و متعاقب عقب راندن قطعه دیستال به دلیل تماس استخوانی بین استخوان اسفنجی موجود در سطح لترال قطعه دیستال و سطح مدیال قطعه پروگزیمال، قطعات پروگزیمال کمی در جهت لترال رانده می‌شوند و فضاهای مثلی شکی در قدام و خلف محل تماس استخوانی باقی می‌مانند. استفاده از rigid fixation به روش ۲ تا ۳ پیچ پوزیشنال می‌تواند حرکات لترالی را به حداقل رسانده و اندازه این فضاها را تا حد امکان کوچک کند. در این حالت ترمیم استخوان بهتر صورت گرفته و افزایش عرض اینترگونیا به حداقل می‌رسد.

برای انتساب تصادفی نمونه‌ها به دو گروه از بلوک‌های تصادفی چهارتایی به صورت Blind استفاده شد. بیماران گروه اول تحت جراحی استئوتومی ساژیتال اسپلیت دو طرفه به مدیفیکاسیون Obwegesser و Dal Pont قرار گرفتند و جراحی بیماران گروه دوم با تکنیک ورتیکوساژیتال داخل دهانی و مدیفیکاسیون Straight یا چونگ II انجام شد. نحوه فیکساسیون قطعات استئوتومی در هر دو روش به صورت rigid و با استفاده از ۲ یا ۳ پیچ بای کورتیکال یا positional در هر سمت بود. برای تحلیل داده‌ها از روش تحلیل کوواریانس با $P < 0.05$ به عنوان سطح معنی‌داری استفاده شد.

یافته‌ها

در این مطالعه ۲۰ بیمار (۶ زن و ۱۴ مرد) مورد بررسی قرار گرفتند. میانگین سنی بیماران ۲۵/۸ سال بود. متوسط میزان عقب بردن مندیبل در گروه اول که تحت استئوتومی BSSRO قرار گرفتند ۴/۹ میلی‌متر و در گروه دوم که تحت استئوتومی IVSRO قرار گرفتند ۴/۵ میلی‌متر بود. میانگین فاصله اینترگونیاال در گروه اول قبل از عمل $9.8/7 \pm 3/2$ میلی‌متر بود. در بررسی یک هفته بعد از عمل این فاصله به $10.2/6 \pm 2/5$ میلی‌متر و پس از ۱۲ هفته به $10.2/4 \pm 2/2$ میلی‌متر رسید. میانگین فاصله اینترگونیاال در گروه دوم قبل از عمل $9.8/1 \pm 3/2$ میلی‌متر بود که در رادیوگرافی‌های یک هفته بعد از عمل به $10.1/7 \pm 3/6$ میلی‌متر و پس از ۱۲ هفته به $10.2/3 \pm 3/2$ میلی‌متر افزایش یافته بود. میانگین تغییرات عرض اینترگونیاال (تغییرات افزایشی در عرض اینترگونیاال) در استئوتومی IVSRO در ۱ هفته اول بعد از عمل ۳/۹ و ۱۲ هفته بعد ۳/۷ بود. همچنین میانگین تغییرات عرض اینترگونیاال در استئوتومی BSSRO در ۱ هفته بعد از عمل ۳/۷ و پس از ۱۲ هفته ۴/۲ بود. مقادیر فوق به کمک آزمون کوواریانس به نحوی که نوع استئوتومی متغیر مستقل و اعداد فاصله اینترگونیاال دو گروه بعد از یک هفته متغیر وابسته تعریف شدند با در نظر گرفتن اعداد فاصله اینترگونیاال اولیه هر گروه به عنوان covariate مورد ارزیابی قرار گرفتند. و تغییرات ایجاد شده توسط دو نوع استئوتومی از نظر آماری تفاوت معنی‌داری با یکدیگر نداشت ($P = 0.557$). همین آنالیز برای ارزیابی تغییرات مشاهده شده پس از ۱۲ هفته مورد استفاده قرار گرفت و بین دو گروه از نظر افزایش عرض اینترگونیاال تفاوت قابل

کاهش می‌یابند. با توجه به اینکه افزایش عرض اینترگونیاال پس از استئوتومی مندیبل از پیامدهای ناخواسته جراحی است، توانایی یک تکنیک جراحی در کاهش این عارضه از مزایای آن به شمار می‌رود. در مطالعه حاضر ارزیابی سفالومتریکی تغییرات استخوانی در قطعه پروگزیمال مندیبل بعد از انجام استئوتومی BSSRO و IVSRO صورت گرفته است و تغییرات عرض اینترگونیاال و زاویه بین راموس دو طرف در پلان افقی بین دو تکنیک مورد مقایسه قرار می‌گیرد.

روش بررسی

در این مطالعه که به روش randomized clinical trial صورت گرفت، ۲۰ بیمار از میان بیماران مراجعه کننده به درمانگاه جراحی دهان و فک و صورت بیمارستان دکتر شریعی (از مهرماه ۸۳ لغایت اردیبهشت ۸۵) انتخاب شدند. پس از دریافت رضایت‌نامه آگاهانه، معاینه کلینیکی و ارزیابی رادیوگرافیک و مدل‌های گچی و آنالیزهای معمول چهره و سفالومتری بر روی بیماران انجام شد. بیماران مذکور همگی ناهنجاری اسکلتال - دنتال از نوع پروگناتیسم مندیبل با یا بدون دفورمیتی ماگزایلا داشتند. هیچکدام از بیماران آسیمتری یا cant پلان اکلوزال نداشتند. بیماران انتخاب شده براساس معاینه روتین بخش هیچ‌گونه سابقه بیماری‌های متابولیک استخوانی یا بیماری‌های زمینه‌ای موثر بر متابولیسم استخوان مثل سابقه مصرف طولانی مدت کورتون، آنمی، تالاسمی، هموفیلی و فیبروز دیسپلازی نداشتند و برای ارزیابی قبل از جراحی آزمایش‌های روزمره بخش انجام شد.

جهت ارزیابی‌های قبل از عمل تصاویر رادیوگرافی پانورامیک، P.A cephalometry/ lateral cephalometry/ submentovertex تهیه شد. این تصاویر بعد از عمل به فاصله ۱ و ۱۲ هفته تکرار شد. این رادیوگرافی‌ها در موقعیت NHP (Natural Head Position) و توسط یک تکنیسین و یک دستگاه و در یک مرکز با استفاده از رادها و زوایای استاندارد انجام گرفت. برای اندازه‌گیری فاصله اینترگونیاال پایین‌ترین و لترال‌ترین نقطه در ناحیه زاویه فک پایین سمت چپ و راست در رادیوگرافی P.A cephalometry علامت‌گذاری شد و فاصله آنها به وسیله کولیس اندازه‌گیری و ثبت می‌شد. امتداد استخوان راموس قطعه پروگزیمال در رادیوگرافی submentovertex علامت‌گذاری شد و زاویه بین راموس سمت راست و چپ با نقاله اندازه‌گیری و ثبت شد.

تفاوت معنی‌داری را نشان نداد ($P=0/276$).

بحث و نتیجه گیری

با انجام این مطالعه، اثر دو تکنیک استئوتومی راموس مندیبل بر افزایش عرض اینترگونیاال و flaring راموس‌ها به عنوان شاخص‌هایی از حرکات قطعه پروگزیمال بررسی شد. افزایش در عرض مندیبل و flaring راموس‌ها علاوه بر تاثیر بر عرض ۱/۳ تحتانی صورت می‌تواند موجب چرخش کندیل و تغییراتی در مفصل گیجگاهی فکی گردد. مطالعاتی که در مورد حرکات کندیلی پس از جراحی‌های ارتوگناتیک انجام شده نشان می‌دهند که استئوتومی راموس می‌تواند باعث افتادگی قطعه پروگزیمال و فاصله گرفتن سر کندیل از حفره مفصلی در جهت قدام و پایین شود. شدت این پدیده در استئوتومی‌های ورتیکال ساب کندیلار بیش از ساژیتال اسپلیت گزارش شده است (۴). در مورد اثر انواع مختلف استئوتومی بر چرخش قطعه پروگزیمال و عرض مندیبل نیز مطالعاتی صورت گرفته است. Watzke و همکاران در بررسی آثار استئوتومی ساژیتال اسپلیت همراه با advancement، افزایش عرض اینترگونیاال را گزارش کردند (۵). همین پدیده در مطالعه Choi و

ملاحظه‌ای مشاهده نشد ($P=0/491$). میانگین زاویه بین دو راموس چپ و راست در رادیوگرافی submentovertex در گروه اول یعنی بیماران کاندید جراحی BSSRO، $31/6 \pm 1/6$ درجه بود که در بررسی یک هفته بعد از عمل به $32/1 \pm 1$ درجه و در اندازه‌گیری‌های ۱۲ هفته بعد به $32/4 \pm 1/2$ درجه رسیده بود.

این متغیر در گروه دوم یعنی افراد کاندید IVSRO $30/5 \pm 1/4$ درجه بود که در رادیوگرافی‌های یک هفته بعد از عمل به $31/4 \pm 1/3$ درجه و در رادیوگرافی‌های ۱۲ هفته بعد از عمل به $31/4 \pm 1$ درجه افزایش یافته بود. تغییرات فوق در جدول ۱ نمایش داده شده است. تغییرات مبتنی بر افزایش flaring راموس‌ها در ۲ نوع استئوتومی در جدول ۲ نمایش داده شده است. تغییرات افزایشی زاویه بین راموس‌ها بعد از گذشت یک هفته بین دو گروه با آزمون کواریانس و با در نظر گرفتن زوایای اولیه قبل از عمل به عنوان covariate و نوع جراحی استئوتومی به عنوان متغیر مستقل و زوایای حاصله به عنوان متغیر وابسته مورد ارزیابی قرار گرفت. تغییرات حاصله از دو نوع استئوتومی تفاوت قابل توجهی با یکدیگر نداشتند ($P=0/885$). همچنین مقایسه تغییرات فوق پس از گذشت ۱۲ هفته بین دو تکنیک از نظر آماری

جدول ۱- مقایسه زاویه بین راموس‌ها در دو روش قبل از عمل و پس از گذشت ۱ و ۱۲ هفته

نوع تکنیک	زمان اندازه‌گیری	حداقل	حداکثر	میانگین	انحراف معیار
IVSRO* (n=10)	قبل از عمل	۲۸	۳۲	۳۰/۵	۱/۴
	۱ هفته بعد از عمل	۳۰	۳۴	۳۱/۴	۱/۳
BSSRO** (n=10)	۱۲ هفته بعد از عمل	۳۰	۳۳	۳۱/۴	۱
	قبل از عمل	۲۹	۳۴	۳۱/۶	۱/۶
	۱ هفته بعد از عمل	۳۱	۳۴	۳۲/۱	۱
	۱۲ هفته بعد از عمل	۳۰	۳۴	۳۲/۴	۱/۲

* Intraoral Verticosagittal Ramus Osteotomy

** Bilateral Sagittal Split Ramus Osteotomy

جدول ۲- مقایسه تغییرات زاویه بین راموس‌ها در روش پس از گذشت ۱ و ۱۲ هفته

استئوتومی	زمان اندازه‌گیری	حداقل	حداکثر	میانگین	انحراف معیار
IVSRO* (n=10)	۱ هفته بعد	۰	۲	۰/۹	۰/۷
	۱۲ هفته بعد	۰	۲	۰/۹	۰/۹
BSSRO** (n=10)	۱ هفته بعد	-۱	۲	۰/۵	۰/۸
	۱۲ هفته بعد	-۱	۲	۰/۸	۱/۰

* Intraoral Verticosagittal Ramus Osteotomy

** Bilateral Sagittal Split Ramus Osteotomy

تکنیک در کاهش حرکات را با تکنیک‌های دیگر مقایسه نماید تاکنون انجام نشده است.

در مطالعه حاضر تغییرات حاصل از دو نوع استئوتومی در set-back مندیبل مورد مقایسه قرار گرفت. افزایش عرض مندیبل در تمام بیماران مشاهده شد ولی تفاوت قابل ملاحظه‌ای بین دو تکنیک در ایجاد حرکات قطعه پروگزیمال ثبت نگردید. البته با توجه به محدودیت حجم نمونه و امکانات این مطالعه، توصیه می‌شود تحقیقات کلینیکال وسیع‌تری در این زمینه انجام گیرد. ضمناً از آنجایی که کاهش عوارض عصبی و سهولت از مزایای این روش به شمار می‌روند، پیشنهاد می‌شود برای ارزیابی بیشتر کارایی این تکنیک، مطالعاتی در زمینه ثبات نتایج استئوتومی، اثرات استئوتومی بر علائم TMJ و شیوع آسیب‌های عصب آلوئالار تحتانی در این تکنیک انجام شود.

همکاران در بررسی استئوتومی ساژیتال همراه با set-back مندیبل نیز گزارش شده است (۶).

Ueki و همکاران نیز در مقایسه آثار استئوتومی ورتیکال داخل دهانی و ساژیتال به این نتیجه دست یافتند که set-back مندیبل با تکنیک ساژیتال اسپلیت منجر به چرخش محور مدیولترالی سرکندیل به داخل می‌شود در صورتی که تکنیک IVRO چرخش سر کندیل به خارج را موجب می‌گردد (۷). برخی مولفین در بررسی علل و عوامل موثر بر این حرکات بر این باورند که اگر پلان استئوتومی راموس واقعاً موازی با پلان ساژیتال باشد هنگام عقب راندن قطعه دیستال حداقل تغییرات در موقعیت پروگزیمال رخ خواهد داد (۵). تکنیک نسبتاً جدید استئوتومی چونگ با هدف موازی بودن پلان استئوتومی با پلان ساژیتال طراحی و ارائه شده است. اما مطالعه ای که توانایی این

منابع

- 1- Epker B, Stella J, Fish J, L. Dentofacial Deformities. 2nd ed. London: Mosby 1996, P. 341.
- 2- Miloro M, Larsen P, Ghali GE, Waite P. Peterson's Principles of Oral and Maxillofacial Surgery. 2nd ed. BC Decker. 2004. ch 56:p 1156-1157.
- 3- Choung PH. A new osteotomy for the correction of mandibular prognathism: techniques and rationale of the intraoral verticosagittal ramus osteotomy. J Craniomaxillofac Surg. 1992 May-Jun. 20 (4): 153-162.
- 4- Sund G, Eckerdal O, Astrand P. Changes in the temporomandibular joint after oblique sliding osteotomy of the mandibular rami. A longitudinal radiological study. J Maxillofac Surg. 1983 Apr;11(2):87-91.
- 5- Watzke IM, Heinrich A. The impact of bilateral sagittal split osteotomy on mandibular width and morphology. J Oral Maxillofac Surg. 2002 May;60(5):502-4; discussion 505.
- 6- Choi HS, Rebellato J, Yoon HJ, Lund BA. Effect of mandibular setback via bilateral sagittal split ramus osteotomy on transverse displacement of the proximal segment. J Oral Maxillofac Surg. 2005 Jul; 63(7):908-916.
- 7- Ueki K, Marukawa K, Shimada M, Nakagawa K, Yamamoto E. Change in condylar long axis and skeletal stability following sagittal split ramus osteotomy and intraoral vertical ramus osteotomy for mandibular prognathia. J Oral Maxillofac Surg. 2005 Oct;63(10):1494-9.