

بررسی دقت توموگرافی خطی در تعیین محل حفره بینی و سینوس ماگزیلاری

دکتر احمدرضا طلائی پور[†] - دکتر مهرداد پنج نوش^{**} - دکتر رضا زرگرپور^{***}

*استاد گروه آموزشی رادیولوژی دهان، فک و صورت دانشکده دندانپزشکی و عضو مرکز تحقیقات دندانپزشکی دانشگاه علوم پزشکی و خدمات بهداشتی، درمانی تهران

**استادیار گروه آموزشی رادیولوژی دهان، فک و صورت دانشکده دندانپزشکی دانشگاه علوم پزشکی و خدمات بهداشتی، درمانی تهران

***استادیار گروه آموزشی رادیولوژی دهان، فک و صورت دانشکده دندانپزشکی دانشگاه علوم پزشکی و خدمات بهداشتی، درمانی رفسنجان

Title: Evaluation of linear tomography accuracy in localization of nasal fossa and maxillary sinus
Authors: Talaeipour AR. Professor*, Panjnoush M. Assistant Professor*, Zargarpour R. Assistant Professor**

Address:*Department of Oral and Maxillofacial Radiology, School of Dentistry, Medical Sciences/University of Tehran

**Department of Oral and Maxillofacial Radiology, School of Dentistry, Rafsanjan University of Medical Sciences

Background and Aim: Accurate measurement of bone height and width is essential prior to dental implant placement. The method of surgery as well as, the type and size of implants are determined according to dimensions of the residual bone. The purpose of this study was to evaluate the accuracy of linear tomography in localization of the floor of nasal fossa and maxillary sinus, and to determine the width of maxillary bone at the designated site for implant placement.

Materials and Methods: In this test evaluation study, the vertical distances between the alveolar crest and the floor of nasal fossa and the floor of maxillary sinus was measured by the tomographic slices in 12 sites of three dry human skulls. In addition, the width of maxillary bone was measured at the same slices. The skulls were then sectioned through the marked places. Then the radiographic values were compared with the real values of bone sections.

Results: After correction of tomographic values by the magnification factor of the unit, the mean absolute measurement error for vertical values at nasal fossa and maxillary sinus area in tomographic slices were 0.28 mm (SD= 0.24) and 1.1 mm (SD= 0.68) respectively. The mean absolute measurement error for maxillary width at the nasal fossa and maxillary sinus area were 0.65 mm (SD= 0.50) and 0.55 mm (SD= 0.45) respectively. 100 % of vertical values at nasal fossa area and 50 % of vertical values at maxillary sinus area were within ± 1 mm error limit. In addition, 50 % of width measurements at nasal fossa area and 83.3 % at maxillary sinus area were within ± 1 mm error limit.

Conclusion: The linear tomography is more accurate in height estimation at nasal fossa area and in width estimation at maxillary sinus area. The accuracy of linear tomography in height and width estimation is within acceptable limits at both nasal fossa and maxillary sinus area.

Key Words: Linear tomography; Nasal fossa; Maxillary sinus; Dental implant

چکیده

زمینه و هدف: برای جایگزینی دندان‌های از دست رفته بیماران، استفاده از ایمپلنت‌های دندانی در سراسر جهان رواج روز افزونی یافته است. بنابراین اندازه‌گیری دقیق ارتفاع و پهنای استخوان، قبل از جایگذاری ایمپلنت‌های دندانی ضروری است. روش جراحی، نوع و اندازه ایمپلنت‌ها با توجه به ابعاد استخوان باقی‌مانده تعیین می‌شود. هدف از این مطالعه، ارزیابی دقت توموگرافی خطی در تعیین محل کف حفره بینی و کف سینوس ماگزیلاری و تعیین پهنای استخوان

[†] مؤلف مسؤول: نشانی: تهران - خیابان انقلاب - خیابان قدس - دانشگاه علوم پزشکی تهران - دانشکده دندانپزشکی - گروه آموزشی رادیولوژی
 تلفن: ۰۲۶۴۰۶۶۴۰ نشانی الکترونیک: ar-talai@yahoo.com

ماگزایلا در محل مورد نظر برای جایگذاری ایمپلنت می‌باشد.

روش بررسی: این مطالعه از نوع بررسی روش‌ها می‌باشد. در این مطالعه، فاصله عمودی بین کرسٹ آلوئل تا کف حفره بینی و کف سینوس ماگزایلا در مقاطع توموگرافیک تهیه شده از ۱۲ ناحیه از استخوان ماگزایلا ۳ جمجمه خشک انسان اندازه‌گیری شد. همچنین پهنای استخوان ماگزایلا نیز در این مقاطع مورد اندازه‌گیری قرار گرفت؛ سپس جمجمه‌ها در محل‌های مشخص شده برش داده شدند. اندازه‌های واقعی فواصل مورد نظر بر روی مقاطع استخوانی با مقادیر حاصل از مقاطع توموگرافیک مقایسه شد.

یافته‌ها: با اصلاح مقادیر به دست آمده روی مقاطع توموگرافیک توسط ضریب بزرگنمایی عنوان شده توسط کارخانه سازنده دستگاه (۱/۴)، میانگین مطلق خطا در مورد اندازه‌گیری ارتفاع استخوان در ناحیه حفره بینی و سینوس ماگزایلا به ترتیب ۰/۲۸ میلی‌متر (SD= ۰/۲۴) و ۱/۱ میلی‌متر (SD= ۰/۶۸) به دست آمد. میانگین مطلق خطا در مورد اندازه‌گیری پهنای استخوان ماگزایلا در ناحیه حفره بینی و سینوس ماگزایلا نیز به ترتیب ۰/۶۵ میلی‌متر (SD= ۰/۵۰) و ۰/۵۵ میلی‌متر (SD= ۰/۴۵) محاسبه شد. در مورد اندازه‌گیری ارتفاع استخوان در ناحیه حفره بینی ۱۰۰٪ مقادیر به دست آمده و در ناحیه سینوس ماگزایلا ۵۰٪ مقادیر در محدوده دقت ± 1 میلی‌متر قرار گرفت. در مورد اندازه‌گیری پهنای استخوان نیز در ناحیه حفره بینی ۵۰٪ مقادیر و در ناحیه سینوس ماگزایلا ۸۳/۳٪ مقادیر به دست آمده در محدوده دقت ± 1 میلی‌متر قرار داشتند.

نتیجه‌گیری: توموگرافی خطی در تعیین ارتفاع استخوان ماگزایلا در ناحیه حفره بینی و در تعیین پهنای استخوان در ناحیه سینوس ماگزایلا نسبت به نواحی دیگر دارای دقت بالاتری است. دقت توموگرافی خطی در اندازه‌گیری ارتفاع و پهنای استخوان در هر دو ناحیه حفره بینی و سینوس ماگزایلا قابل قبول است.

کلیدواژه‌ها: توموگرافی خطی؛ حفره بینی؛ سینوس ماگزایلا؛ ایمپلنت دندانی

وصول: ۸۵/۱۰/۰۸ اصلاح نهایی: ۸۶/۰۲/۱۷ تأیید چاپ: ۸۶/۰۶/۲۵

مقدمه

کاربرد ایمپلنت‌های دندانی در درمان بیماران بدون دندان رواج روز افزونی یافته است. درمان این بیماران نیازمند بررسی‌های رادیوگرافیک وسیع می‌باشد و اغلب جهت ارزیابی ارتفاع، پهنای و ساختار استخوان در محل مورد نظر برای جایگذاری ایمپلنت، نیاز به استفاده از چندین تکنیک تصویربرداری وجود دارد (۱).

در بیمارانی که در ناحیه خلفی استخوان ماگزایلا دارای ارتفاع کافی استخوان نمی‌باشند تهاجم به سینوس ماگزایلا یک مشکل شایع در جایگذاری ایمپلنت است (۲). این موضوع گاهی اوقات منجر به بروز سینوزیت می‌گردد. همچنین مواردی از مهاجرت ایمپلنت به داخل حفره سینوس ماگزایلا پس از گذشت مدتی از فانکشن ایمپلنت گزارش شده و مواردی از رینوسینوزیت عود کننده نیز متعاقب پرفوراسیون کف حفره بینی توسط ایمپلنت گزارش شده است (۳،۴).

جهت ارزیابی ابعاد استخوان و همچنین اطمینان از مطلوب بودن موقعیت در نظر گرفته شده برای ایمپلنت، استفاده از تصاویر کراس سکشنال مانند توموگرافی کانوشنال و CT اسکن توصیه می‌گردد. در مقایسه با CT اسکن، توموگرافی کانوشنال، با هزینه پایین‌تر و دوز اشعه بسیار کم‌تر، تصاویری با دقت قابل قبول از ناحیه مورد نظر فراهم می‌سازد (۵).

هدف از این مطالعه، تعیین دقت توموگرافی خطی در ارزیابی

پهنای استخوان در فک بالا پیش از جایگذاری ایمپلنت‌های دندانی می‌باشد.

روش بررسی

مطالعه حاضر از نوع بررسی روش‌ها می‌باشد. پس از انجام یک pilot study بر روی یک جمجمه خشک انسان، از سه جمجمه خشک بدون استخوان فک پایین که در ناحیه فک بالا سالم و بی‌دندان بودند استفاده شد. در هر جمجمه ابتدا، روی هر یک از استخوان‌های ماگزایلا در نواحی مولرها و لترال‌ها در هر دو سمت، گوتاپرکای میله‌ای شماره ۸۰ (به عنوان مارکر) عمود بر کرسٹ آلوئل و به موازات long axis زائده آلوئالار، توسط موم چسب ثابت گردید.

جهت تهیه مقاطع توموگرافیک خطی از دستگاه Planmeca (Proline XC, Finland) مجهز به سیستم transverse slicing و فیلم کدک استفاده شد. به منظور تهیه این مقاطع، از شرایط اکسپوژر ۴mA و ۶۰kVp به همراه دو فیلتر آلومینیومی با ضخامت متوسط ۴ میلی‌متر که در ناحیه تیوب اشعه x و شکاف کولیماتور قرار گرفت، استفاده شد.

با استفاده از برنامه اکسپوژر دستی از هر ناحیه ۴ مقطع

توسط مشاهده کننده بر روی فرم‌های اطلاعاتی ثبت گردید.

یافته‌ها

پس از اعمال ضریب بزرگنمایی دستگاه بر روی مقادیر به دست آمده از مقاطع توموگرافیک، نتایج زیر حاصل شد:

در مورد فاصله رأس کرسر تا کف حفره بینی در دو سوم موارد overestimation مشاهده شد که دامنه این overestimation از ۰/۱ تا ۰/۷ میلی‌متر متغیر بود. به عبارت دیگر حداکثر مقدار overestimation بیش از ۰/۷ نبود.

در مورد فاصله رأس کرسر تا کف سینوس ماگزایلا در ۸۳/۳٪ موارد overestimation در دامنه ۰/۴ تا ۲/۱ میلی‌متر و در ۱۶/۷٪ موارد، underestimation به میزان ۱/۷ میلی‌متر مشاهده شد.

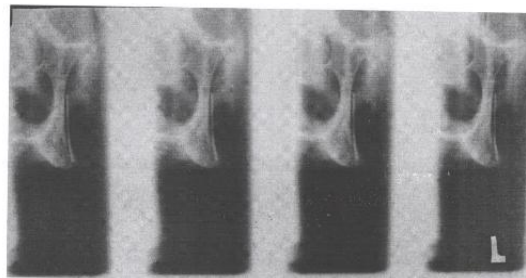
در مورد پهنای ماگزایلا در ناحیه لترال، در ۳۳/۳٪ موارد overestimation در دامنه ۰/۴ تا ۱/۱ میلی‌متر و در ۵۰٪ موارد underestimation در دامنه ۰/۲ تا ۱/۳ میلی‌متر وجود داشت و در ۱۶/۷٪ موارد، پهنای استخوان بدون خطا اندازه‌گیری شده بود.

در مورد پهنای ماگزایلا در ناحیه مولر اول در ۶۶/۷٪ موارد overestimation در دامنه ۰/۱ تا ۰/۸ میلی‌متر و در ۳۳/۳٪ موارد underestimation در دامنه ۰/۳ تا ۱/۲ میلی‌متر وجود داشت. همچنین در مورد فاصله رأس کرسر تا کف حفره بینی در ۱۰۰٪ موارد، مقادیر اصلاح شده با فاکتور بزرگنمایی در محدوده دقت ± 1 میلی‌متر بودند. در مورد فاصله رأس کرف سینوس ماگزایلا نیز در ۵۰٪ موارد، مقادیر دارای دقت ± 1 میلی‌متر بود. در مورد پهنای استخوان ماگزایلا نیز در ناحیه حفره بینی، ۵۰٪ و در ناحیه سینوس ماگزایلا ۸۳/۳٪ از مقادیر اصلاح شده با فاکتور بزرگنمایی، در محدوده دقت ± 1 میلی‌متر قرار گرفت (جدول ۱).

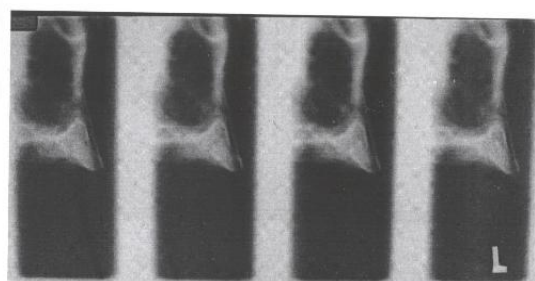
بحث و نتیجه‌گیری

از مقایسه میزان دقت اندازه‌گیری‌های انجام شده روی تصاویر توموگرافیک در نواحی مختلف این نتیجه حاصل می‌شود که اندازه‌گیری ارتفاع استخوان در ناحیه لترال با دقت بالاتری نسبت به ناحیه مولر اول صورت گرفته است. این در حالی است که اندازه‌گیری پهنای استخوان ماگزایلا در ناحیه مولر اول نسبت به ناحیه لترال از

توموگرافیک تهیه گردید، که هر کدام دارای ضخامت image layer برابر با ۴ میلی‌متر بودند. به این ترتیب از ۱۲ ناحیه در ۳ مجموعه، مقاطع توموگرافیک تهیه گردید (اشکال ۱، ۲).



شکل ۱- مقاطع توموگرافی در ناحیه سینوی ماگزایلا



شکل ۲- مقاطع توموگرافی در ناحیه حفره بینی

پس از تهیه تصاویر، جهت اندازه‌گیری ارتفاع استخوان فاصله بین کرسر آلوتل و کف سینوس ماگزایلا، و فاصله بین کرسر آلوتل و کف حفره بینی در امتداد long axis زائده آلوتلار توسط کولیس اندازه‌گیری شد. همچنین پهنای استخوان ماگزایلا در ناحیه‌ای از یک سوم کرونالی زائده آلوتلار که دارای بیشترین ضخامت بود، در مسیری عمود بر خط مورب نمایانگر ارتفاع استخوان، اندازه‌گیری شد. سپس مجموعه‌های بررسی شده، در چهار ناحیه دارای مارکر به صورت عمودی برش داده شدند، همچنین در هر مجموعه، جهت جدا ساختن استخوان ماگزایلا از قاعده مجموعه، از یک برش افقی نیز استفاده شد. برای برش استخوان‌ها از اره دستی استفاده شد. سپس فواصل مورد نظر روی مقاطع استخوانی با استفاده از کولیس اندازه‌گیری شد و اندازه‌های به دست آمده روی این مقاطع در بررسی آماری به عنوان gold standard مورد استفاده قرار گرفت.

اندازه‌گیری‌های مربوط به تصاویر توموگرافیک و مقاطع استخوانی

جدول ۱- توزیع پراکندگی خطاها در دامنه ± 1 میلی متر پس از اصلاح توسط ضریب بزرگنمایی

خطا $> +1$ mm		خطا $< +1$ mm		خطا < -1 mm		دامنه خطا	متغیر
درصد	تعداد	درصد	تعداد	درصد	تعداد		
۰	۰	۱۰۰	۶	۰	۰	فاصله رأس کرسست تا کف حفره بینی در توموگرافی خطی	
۳۳/۳	۲	۵۰	۳	۱۶/۷	۱	فاصله رأس کرسست تا کف سینوس ماگزویلا در توموگرافی خطی	
۱۶/۷	۱	۵۰	۳	۳۳/۳	۲	پهنای استخوان ماگزویلا در ناحیه لترال در توموگرافی خطی	
		۸۳/۳	۵	۱۶/۷	۱	پهنای استخوان ماگزویلا در ناحیه مولر اول در توموگرافی خطی	

دقت بالاتری برخوردار بوده است.

ارتفاع استخوان مندیبل، $47/9\%$ مقادیر و در مورد پهنای، $46/6\%$ مقادیر در محدوده دقت ± 1 میلی متر قرار گرفت (۹). در مطالعه ما، به طور متوسط 75% از مقادیر به دست آمده در مورد ارتفاع استخوان ماگزویلا و $66/5\%$ مقادیر به دست آمده در مورد پهنای استخوان ماگزویلا در محدوده دقت ± 1 میلی متر قرار گرفت. با توجه به نتایج به دست آمده در این مطالعه و مقایسه این نتایج با نتایج به دست آمده توسط سایر محققین به نظر می رسد که توموگرافی خطی در اندازه گیری ارتفاع و پهنای استخوان ماگزویلا پیش از جایگذاری ایمپلنت های دندانی از دقت قابل قبولی برخوردار می باشد.

در مطالعات انجام شده توسط Bou Serhal و همکاران با استفاده از توموگرافی اسپیرال در ارزیابی فاصله کرسست آلوئل تا کف سینوس ماگزویلا، تمام مقادیر به دست آمده پس از اصلاح توسط فاکتور بزرگنمایی، در محدوده دقت ± 1 میلی متر قرار گرفت (۷۶). در حالی که در مطالعه Klinge و همکاران با استفاده از توموگرافی هیپوسیکلوئیدال در ارزیابی فاصله کرسست آلوئل تا لبه فوقانی کانال آلوئلار تحتانی، تنها 39% از مقادیر در محدوده دقت ± 1 میلی متر قرار گرفت (۸). در مطالعه Hanazawa و همکاران نیز با استفاده از توموگرافی خطی در مورد

منابع:

- 1- Craig S, Prikka V, Douglas A, Langlais R. Cross-sectional tomography. *Oral Surg Oral Med Oral Pathol.* 1990; 70: 791-7.
- 2- Misch CE. *Contemporary Implant Dentistry.* 2nd ed. St louis, Mosby, United states, 1999. Ch 6, 14, 30.
- 3- Galindo P, Sánchez-Fernández E, Avila G, Cutando A, Fernandez JE. Migration of implants into the maxillary sinus: two clinical cases. *Int J Oral Maxillofac Implants.* 2005 Mar-Apr;20(2):291-5.
- 4- Raghoebar GM, van Weissenbruch R, Vissink A. Rhinosinusitis related to endosseous implants extending into the nasal cavity. A case report. *Int J Oral Maxillofac Surg.* 2004 Apr;33(3):312-4
- 5- White S, Pharoah M. *Oral Radiology Principles and Interpretation.* 5th ed. St louis, Mosby, United states, 2004, Ch 13, 31.
- 6- Bou Serhal C, Jacobs R, Persoons M, Hermans R, van Steenberghe D. The accuracy of spiral tomography to assess bone quantity for the preoperative planning of implants in the posterior maxilla. *Clin Oral Implants Res.* 2000 Jun;11(3):242-7.
- 7- Bou Serhal C, Jacobs R, Persoons M, Hermans R, van Steenberghe D. A comparison between panoramic radiographs, scanograms and conventional tomograms in locating the maxillary sinus. *Dentomaxillofac Radiol.* 1998; 27(suppl 1), abstract no. 21.
- 8- Klinge B, Petersson A, Maly P. Location of the mandibular canal: comparison of macroscopic findings, conventional radiography, and computed tomography. *Int J Oral Maxillofac Implants.* 1989 Winter;4(4):327-32
- 9- Hanazawa T, Sano T, Seki K, Okano T. Radiologic measurements of the mandible: a comparison between CT-reformatted and conventional tomographic images. *Clin Oral Implants Res.* 2004 Apr;15(2):226-32.