

مدلسازی ریاضی پلن‌های سطح لبیال دندان سانترال ماگزایلا

دکتر حسن درریز* - دکتر رز افضل‌فر[†] - مهندس بهروز افضل‌فر***

*استادیار گروه آموزشی پروتزه‌های ثابت دانشکده دندانپزشکی دانشگاه علوم پزشکی و خدمات بهداشتی، درمانی تهران

**دندانپزشک و عضو مرکز تحقیقات دندانپزشکی دانشگاه علوم پزشکی و خدمات بهداشتی، درمانی تهران

***دانشجوی کارشناسی ارشد، دانشکده مهندسی مکانیک دانشگاه صنعتی امیرکبیر

Title: Mathematical modeling of labial surface planes in maxillary central incisors

Authors: Dorriz H. Assistant Professor*, Afzalifar R. Dentist**, Afzalifar B. MSc Student***

Address: * Department of Prosthodontics, School of Dentistry, Medical Sciences/ University of Tehran

** Dental Research Center, Faculty of Dentistry, Medical Sciences/ University of Tehran

*** Department of Mechanical Engineering, Amirkabir University of Technology

Background and Aim: As central incisors have a prominent role in esthetics, appropriate preparation, considering natural tooth anatomy and proper planes have always been considered. The aim of this study was to determine the number of planes in labial surface of maxillary central incisors using image processing and mathematical analysis.

Materials and Methods: This pilot study was performed on 32 intact maxillary central incisors in dental students of Tehran university of medical sciences. Photographs were taken from profile view of each tooth by a digital camera. Images were processed and number of planes was obtained using SigmaScan Pro. version 5.00 software and a customized program. Data were analyzed by t-test and regression tests with $p < 0.05$ as the level of significance.

Results: 96.9% of central incisors had three planes and 3.1% had two planes in labial surface. The angle between middle-cervical and middle-incisal planes showed statistically significant difference ($p < 0.01$).

Conclusion: Based on the results of this study, a few percentage of maxillary central incisors had two planes and most of them had three planes in their labial surfaces. Thus, considering three planes for restoring maxillary central teeth is closer to principles of tooth preparation and esthetics.

Key Words: Central incisor; Plane; angle; Labial surface; Image processing

چکیده

زمینه و هدف: از آنجاییکه دندان‌های سانترال به خصوص از بعد زیبایی اهمیت و نقش بسزایی دارند، تبعیت از آناتومی طبیعی دندان و رعایت پلن مناسب همواره مورد توجه می‌باشد. هدف از مطالعه حاضر تعیین تعداد پلن‌ها در سطح باکال دندان سانترال ماگزایلا با استفاده از پردازش تصاویر و آنالیز ریاضی است.

روش بررسی: این مطالعه به صورت پیش‌آزمایی (Pilot) بر روی ۳۲ دندان سانترال سالم ماگزایلی دانشجویان دانشکده دندانپزشکی دانشگاه علوم پزشکی تهران انجام شد. از این دندان‌ها فتوگرافی‌هایی بوسیله دوربین عکاسی در نمای پروفایل تهیه شد. سپس با استفاده از برنامه رایانه‌ای SigmaScan Pro. version 5.00 و برنامه‌نویسی انجام شده، پردازش تصاویر انجام شد و تعداد پلن‌ها به دست آمد. اطلاعات بدست آمده با آزمون آماری t زوج و محاسبه ضریب همبستگی مورد تجزیه و تحلیل قرار گرفت و $p < 0.05$ به عنوان سطح معنی‌داری در نظر گرفته شد.

یافته‌ها: در این مطالعه ۹۶/۹٪ دندان‌ها دارای سه پلن و ۳/۱٪ دارای ۲ پلن در سطح لبیال بودند. مقایسه زاویه بین پلن میانی و سرویکال و زاویه بین پلن میانی و انسیزال نشانگر اختلاف معنی‌داری از نظر آماری بود ($P < 0.01$).

نتیجه‌گیری: بر اساس یافته‌های مطالعه حاضر، درصد کمتری از دندان‌های سانترال فک بالا دارای ۲ پلن و بیشتر آنها دارای سه پلن می‌باشند. بنابراین در نظر گرفتن سه پلن برای بازسازی دندان‌های قدامی فک بالا به اصول زیبایی و تراش نزدیک‌تر است.

کلیدواژه‌ها: دندان سانترال، پلن، زاویه، سطح لبیال، پردازش تصاویر

وصول: ۸۵/۱۲/۲۳ اصلاح نهایی: ۸۵/۱۲/۰۳ تأیید چاپ: ۸۶/۱۰/۰۵

[†] مؤلف مسؤول: مرکز تحقیقات دندانپزشکی دانشگاه علوم پزشکی و خدمات بهداشتی، درمانی تهران
تلفن: ۸۸۹۸۶۶۷۷ نشانی الکترونیک: afzalifa@tums.ac.ir

مقدمه

دندان سانترال علاوه بر آنکه از نظر موقعیت و محل استقرار، در زیبایی نقش عمده‌ای را ایفا می‌نماید، نمایان‌ترین دندان در دهان و از نظر ایجاد اعتماد به نفس در بیمار بسیار حائز اهمیت است (۱-۳). در نمای فرونتال هر قدر از میانین به سمت دیستال برویم، اندازه آشکار هر دندان در مقایسه با دندان کناری آن تقریباً به نسبت $0/618$ کاهش می‌یابد و اهمیت این کاهش اندازه، از لحاظ زیبایی به حدی است که به نسبت ثابت $1/618$ ، golden proportion یا سهم طلایی اطلاق می‌گردد (۳). مسلماً عدم آشنایی با آناتومی طبیعی منجر به تراش نادرست دندان و ایجاد کانتور نامناسب در رستوریشن می‌گردد و نمی‌تواند نیازهای بیمار را از نقطه‌نظر زیبایی و عملکرد صحیح تامین نماید. عدم رعایت پلن مناسب می‌تواند سبب بروز مشکلاتی در موارد زیر شود:

- Preservation of tooth structure: قانون اول تراش نادیده گرفته شده و نسج بیش از حد مورد نیاز برداشته می‌شود.
- Contour: شکل حاصل از رستوریشن با طبیعت دندان مطابقت نخواهد یافت و نسوج محافظ دندان دچار اشکال خواهند شد.
- Esthetics: مهمترین مسأله، زیبایی یا استتیک دندان‌های قدیمی است که همگان را متوجه این نقص می‌سازد و توجه دیگران به این نقص، امری طبیعی است که در طول زمان سبب واکنش منفی بیمار خواهد شد. در برخی از کتب مرجع و مقالات به وجود سه پلن در سطح لبیال دندان‌های سانترال اشاره شده است، اما در روش تحقیق آنها تنها به مشاهده (observation) اکتفا شده است (۴-۶). Croll نیز در مطالعه‌ای که در سال ۱۹۸۹ بر روی چند صد دندان طبیعی به روش جمع‌آوری عکس (photographic data) انجام داد، دریافت که وجود سه پلن در نمای لبیالی دندان کاین مشهود است (۷). با توجه به این مسأله، مطالعه حاضر با هدف تعیین تعداد پلن‌های سطح لبیال دندان سانترال ماگزایلا با کمک روش‌های ریاضی و پردازش تصاویر، همچنین اندازه‌گیری زوایای بین پلن‌های این سطح انجام شد.

روش بررسی

این مطالعه به صورت پیش‌آزمایی (pilot) در دانشکده دندانپزشکی

دانشگاه علوم پزشکی تهران انجام شد. از بین دانشجویان دانشکده دندانپزشکی به‌طور تصادفی (جدول اعداد تصادفی) تعداد ۳۲ دانشجوی واجد شرایط انتخاب شدند. از کلیه افراد جهت ورود به مطالعه رضایت‌نامه گرفته شد. معیار ورود به مطالعه داشتن دندان سالم سانترال فک بالا و موقعیت مناسب دندان برای تهیه فتوگرافی بود. معیارهای خروج از مطالعه وجود هر گونه پوسیدگی در سطح لبیال دندان، ترمیم یا روکش روی دندان سانترال فک بالا، موقعیت نامناسب دندان برای تهیه فتوگرافی مناسب، malformation، رویش ناقص دندان و نداشتن مورفولوژی نرمال بود. در ابتدا، برای کنترل و بررسی روش اجرا تعداد ۱۰ دندان سانترال کشیده شده از بخش جراحی دانشکده دندانپزشکی دانشگاه علوم پزشکی تهران مورد مطالعه قرار گرفت. از این دندان‌ها فتوگرافی‌هایی در جهات مختلف توسط دوربین Cannon با لنز ۱۰۰ که متصل به رایانه بود تهیه شد. در بررسی نتایج به دست آمده با استفاده از برنامه رایانه‌ای SigmaScan Pro (Image Analysis, v 5.00, SPSS Inc, Chicago, Illinois, USA) و برنامه‌نویسی انجام شده، نمای پروفایل یا لترال دندان سانترال، به عنوان بهترین نما برای تهیه عکس از دندان‌ها انتخاب شد، زیرا در نمای لترالی، کانتور و آناتومی طبیعی و چرخش‌های سطح لبیال دندان به خوبی نمایان بود.

از آنجاییکه برای کنتراست و دقت بیشتر می‌بایست عکس‌ها در زمینه تاریک تهیه می‌شد، بنابراین سطح دندان‌های کناری (سانترال و لترال مجاور) توسط گاز خشک و با چسب سیاه پوشانده شد. موقعیت سر دانشجویان توسط سفالوستات و با کمک Rod گوشی و در وضعیت رادیوگرافی لترال سفالومتری ثابت نگه داشته شد. پس از قرار دادن خط‌کش در کنار دندان مورد نظر، عکس‌ها از نمای پروفایل (لترال) دندان سانترال و به وسیله دوربین Cannon با لنز ۱۰۰ و با توجه به پروتکل عکس برداری استاندارد دندان‌ها تهیه شد (۸). تمام مراحل توسط یک فرد آموزش دیده، انجام گرفت.

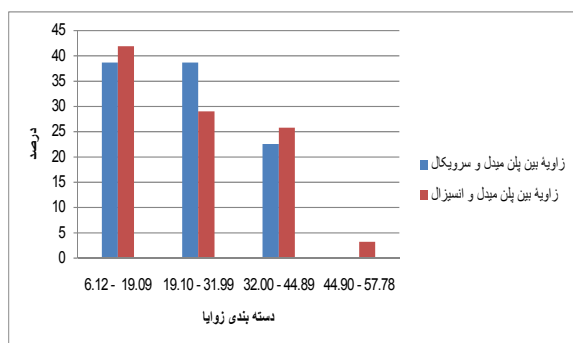
در نهایت عکس‌های فاقد زاویه لترالی مناسب، از مطالعه حذف شدند و ۳۲ عکس باقیمانده به رایانه منتقل شدند و بر اساس برنامه رایانه‌ای SigmaScan Pro version 5.00 و برنامه رایانه‌ای تهیه شده در دانشکده فنی دانشگاه تهران مورد پردازش قرار گرفتند. با برنامه

جدول ۱- میانگین انحراف معیار متغیرهای مورد بررسی

| متغیر | انحراف معیار \pm میانگین | حداقل | حداکثر | دامنه تغییرات |
|-------------------------------|----------------------------|-------|--------|---------------|
| زاویه بین پلن میانی و سرویکال | $24/45 \pm 3/11$ | ۸/۲۱ | ۴۳/۴۶ | ۱۷/۶۰ |
| زاویه بین پلن میانی و انسیزال | $23/57 \pm 3/34$ | ۶/۱۲ | ۵۷/۷۸ | ۵۱/۶۶ |
| طول دندان (mm) | $10/18 \pm 3/16$ | ۸/۵۰ | ۱۲/۱۰ | ۳/۶۰ |

با میانگین زاویه بین پلن میانی و انسیزال تقریباً نزدیک بود و میانگین طول دندان‌ها تقریباً $10/2$ بدست آمد (جدول ۱). طول $38/7\%$ از دندان‌ها کمتر از 10 میلی‌متر و $6/5\%$ آنان 10 میلی‌متر و طول بیش از 50% نمونه‌ها بیشتر از 10 میلی‌متر بود.

مقایسه میانگین زاویای پلن میانی-سرویکال و پلن میانی-انسیزال نشانگر اختلاف معنی‌داری از نظر آماری بود ($P < 0/01$). نمودار ۱ نشانگر دسته‌بندی‌های زاویای پلن میانی-سرویکال و میانی-انسیزال در چهار گروه $6/12$ تا $19/09$ درجه، $19/10$ تا $31/99$ درجه، $32/00$ تا $44/89$ درجه و $44/90$ تا $57/78$ درجه است. همانطور که مشاهده می‌شود بیشترین فراوانی زوایا در بازه $6/12$ تا $19/09$ درجه بود. نتایج این مطالعه ارتباط معنی‌داری را از نظر آماری بین زوایای پلن میانی-سرویکال یا پلن میانی-انسیزال با طول دندان نشان نداد ($P = 0/74$ ، $P = 0/353$).



نمودار ۱- مقایسه زوایای بین پلن میانی و سرویکال و زوایای پلن میانی و انسیزال در نمونه‌های مورد بررسی

بحث و نتیجه‌گیری

دندان سانترال فک بالا به لحاظ موقعیت ویژه آن نقش زیادی در زیبایی دارد و بدین لحاظ برای بازسازی این دندان می‌بایست تراش مناسب و صحیح صورت گیرد تا زیبایی از دست رفته آن تامین گردد (۹). یکی از این موارد تعداد پلن‌هایی است که برای دندان در نظر

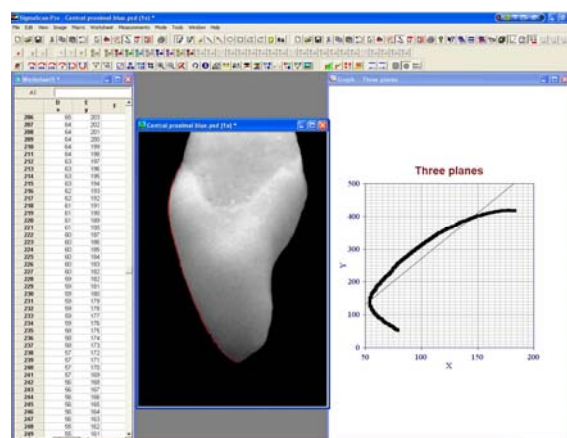
SigmaScan Pro version 5.00 مختصات نقاط انحنا لیبال دندان به دست آمد. از آنجائیکه شعاع انحنا (R) و قوس (k , curve) رابطه معکوس $R \equiv \frac{1}{|k|}$ دارند، توسط فرمول تفاضل محدود که در ذیل آمده است و با کمک برنامه رایانه‌ای تهیه شده در دانشکده فنی دانشگاه امیرکبیر تعداد پلن‌ها محاسبه گشت. زوایای بین پلن‌ها و طول تاج کلینیکی دندان‌ها نیز اندازه‌گیری شد و اطلاعات بدست آمده با آزمون‌های آماری t و رگرسیون چند متغیره با $P < 0/05$ به عنوان سطح معنی‌داری مورد تجزیه و تحلیل قرار گرفت.

$$R = \frac{\left[1 + \left(\frac{y_{i+1} - y_i}{x_{i+1} - x_i} \right)^2 \right]^{\frac{3}{2}}}{\left| \frac{y_{i+1} - 2y_i + y_{i-1}}{(x_{i+1} - x_i)^2} \right|}$$

(شعاع انحنا)

یافته‌ها

از ۳۲ عکس دندان سانترال فک بالا که مورد مطالعه قرار گرفت، ۳۱ دندان ($96/9\%$) دارای سه پلن (شکل ۱) و تنها یک دندان سانترال ($3/1\%$)، دارای ۲ پلن بود.



شکل ۱- آنالیز انحنا دندان در برنامه SigmaScan Pro

میانگین زاویه بین پلن میانی و سرویکال در نمونه‌های مورد بررسی

پیشنهاد می‌کنند (۱۲). Koth و Malone نیز تراش سطح لبیال و لینگوال دندان سانترال را در دو پلن ۱/۲ سرویکالی بموازات long axis دندان و ۱/۲ انسیزالی انجام می‌دهند (۱۳).

مطالعه Alhoury و همکاران نشان داد که کانتور روکش‌های بازسازی شده دندان‌های قدیمی در سطح لبیال در ۴۳/۸ درصد موارد مشابه دندان طبیعی نبود و ۳۱/۳ درصد آنها اورکانتور بودند (۱۴). بنابراین نقش بازسازی دندان در پلن‌های مناسب اجتناب ناپذیر می‌باشد. همین محققین در همان مطالعه که در سال ۲۰۰۴ بر روی ۵۵ روکش و دندان‌های طبیعی معادل آن انجام شد، برای قوس دندان‌های قدیمی در سطح لبیال معادله ریاضی $y=a+bx^{0.5}$ را ارائه کردند. اختلاف معنی‌دار بدست آمده بین زوایه پلن میانی و سرویکال با زاویه پلن میانی و انسیزال در این مطالعه می‌تواند نشانگر رابطه‌ای معین باشد که در مطالعه Alhoury و همکاران نیز ارائه شد (۱۴). اگرچه ۹۶/۹٪ از دندان‌ها دارای سه پلن در سطح لبیال بودند، اما زوایای بدست آمده بین پلن‌های میانی- سرویکال و پلن میانی- انسیزال متفاوت می‌باشد. بنابراین در بازسازی دندان سانترال ماگزایلا در سطح لبیال، می‌بایست به این نکته نیز توجه کرد که بهتر است زوایای بین پلن‌ها، با توجه به نمودار ۱ و بر اساس دندان‌های طبیعی معادل بازسازی شود.

در مطالعه Blair و همکاران اشاره شده است که در روکش‌هایی که از لحاظ کلینیکی بلندتر می‌باشند تراش در سه پلن ضروری است (۱۱). اما در این مطالعه، رابطه معنی‌داری بین طول تاج کلینیکی دندان سانترال و زوایای پلن‌ها به دست نیامد.

ضمناً در مطالعه ما درصد کمتری از دندان‌های سانترال فک بالا دارای ۲ پلن و بیشتر آنها دارای سه پلن می‌باشند. بنابراین بنظر می‌رسد اگرچه طور کلی، برای بازسازی دندان‌ها سه پلن در نظر گرفته شود، به اصول بازسازی و زیبایی نزدیک‌تر خواهد بود.

یافته‌های این بررسی نشان داد ۹۶/۹٪ از دندان‌های سانترال مورد تحقیق، در سطوح لبیال، دارای سه پلن بوده و زوایای موجود بین پلن میانی و سرویکال و پلن میانی و انسیزال از نظر آماری و آناتومی دارای تفاوت معنی‌دار می‌باشند. برای پُست و کور و سایر رستوریشن‌های دندان‌های قدیمی نیز بهتر است از این درصد بالای سه پلن جهت نیل به اهداف کانتور طبیعی و بخصوص زیبایی تبعیت نمود.

گرفته می‌شود. از آنجاییکه در مورد تعداد پلن‌های سطح لبیال دندان سانترال تاکنون مطالعه‌ای مبتنی بر آنالیز ریاضی و به همراه پردازش تصاویر صورت نگرفته است، مطالعه حاضر این مسئله را مورد بررسی قرار داد.

در این مطالعه، ۹۶/۹٪ از نمونه‌ها دارای سه پلن در سطح لبیال بودند. به نظر می‌رسد با در نظر گرفتن سه پلن برای دندان سانترال بالا می‌توان برای اکثر دندان‌ها هدف اصلی را که بازسازی، تامین زیبایی و کانتور طبیعی دندان می‌باشد، برآورده نمود. همانطور که Croll در سال ۱۹۸۹ توسط عکس‌برداری داخل دهانی دریافت، سه پلن مجزا در نمای لترالی در تاج‌های آناتومیک و برای مثال دندان کانین مشهود است که در بیشتر دندان‌ها تنها قسمت کمی از پلن سرویکال به دلیل لثه آزاد دیده می‌شود (۷).

با توجه به نتایج این می‌بایست بازسازی دندان‌ها نیز در سه پلن سرویکال، میانی و انسیزال انجام شود. همانطور که برای موفقیت بیشتر درمان در لامینیت دندان سانترال ماگزایلا، Small و همکاران، اولین اقدام را تراش لبه انسیزال به مقدار ۱-۱/۵ و دومین گام را تراش سطح لبیال در سه پلن emergence, incisal و body می‌دانند که هر سه پلن آن باید دارای ضخامت مساوی و برابر باشند (۱۰). همچنین برای ترمیم نهایی سطح لبیال دندان سانترال با مواد ترمیمی مستقیم مانند کامپوزیت نیز می‌بایست کانتور دندان در سه پلن فرم داده شود تا زیبایی و حفظ نسج دندان تامین گردد.

ضمناً تفاوت‌هایی در خصوص نحوه تراش این دندان جهت تهیه روکش نیز ضروری است. در مطالعه Blair و همکاران در سال ۲۰۰۲، تراش سطح لبیال دندان‌های قدیمی در دو پلن یا بیشتر و در دندان‌هایی که از لحاظ تاج کلینیکی بلندتر هستند تراش در سه پلن برای نیل به نتیجه بهتر در زیبایی و حفظ نسج دندان‌ها پیشنهاد شده است (۱۱). اما Shillingburg و همکاران بر دو پلن در سطح لبیال دندان‌های قدیمی تاکید می‌کنند و معتقدند بعد از اولین مرحله آماده‌سازی دندان که ایجاد شیار راهنما روی سطح لبیال و انسیزال است، فقط شیارهای لبیال در دو سطح، یکی به موازات نیمه ژئزیوالی سطح لبیال و دیگری به موازات نیمه انسیزالی آن تهیه شود (۳). همچنین Johnston و همکاران تراش دندان‌های قدیمی و خلفی در سطح لبیال را در دو پلن ۱/۲ اکلوزالی یا ۱/۲ انسیزالی و ۱/۲ سرویکالی

منابع:

- 1- Tjan AH, Freed H, Miller GD. Current controversies in axial contour design. *J Prosthet Dent*. 1980 Nov;44(5):536-40.
- 2- Ash MM, Nelson S. *Wheeler's Dental Anatomy, Physiology and Occlusion*. 8th ed. Philadelphia: WB Saunders; 2002. p. 13-22.
- 3- Shillingburg HT, Hobo S, Whitsett LD, Jacob R Brackett SE. *Fundamentals of Fixed Prosthodontics*. 3rd ed. Chicago: Quintessence; 1997. p. 142-6, 422.
- 4- Woelfel JB, Scheid RC. *Dental Anatomy: Its Relevance to Dentistry*. 7th ed. Lippincott Williams & Wilkins; 2007. p. 118, 146-51.
- 5- Martignoni M. *Precision Fixed Prosthodontics: Clinical and Laboratory Aspects* 3rd ed. Chicago: Quintessence; 1990. p. 76-9.
- 6- Kuwata M. *Color Atlas of Ceramo-Metal Technology*. 1st ed. Tokyo: Ishiyaku Euroamerica; 1986. p. 45-51, 87.
- 7- Croll BM. Emergence profiles in natural tooth contour. Part I: photographic observations. *J Prosthet Dent*. 1989 Jul;62(1):4-10.
- 8- Claman L, Patton D, Rashid R. Standardized portrait photography for dental patients. *Am J Orthod Dentofacial Orthop*. 1990 Sep;98(3):197-205.
- 9- Ahmad I. Anterior dental aesthetics: dental perspective. *Br Dent J*. 2005 Aug 13;199(3):135-41.
- 10- Small BW. Preparation of teeth for esthetic restorations. *Gen Dent*. 2001 Mar-Apr;49(2):144-8.
- 11- Blair FM, Wassell RW, Steele JG. Crowns and other extra-coronal restorations: preparations for full veneer crowns. *Br Dent J*. 2002 May 25;192(10):561-4, 567-71.
- 12- Johnston JF, Philips RW, Dykema RW. *Modern Practice in Crown and Bridge Prosthodontics*. 3rd ed. Philadelphia: WB Saunders; 1965. p. 63-4.
- 13- Malone WFP, Koth DL. *Tylman's Theory and Practice of Fixed Prosthodontics*. 8th ed. St Louis: CV Mosby; 1989. p. 149.
- 14- Alhourri N, Watts DC, McCord JF, Smith PW. Mathematical analysis of tooth and restoration contour using image analysis. *Dent Mater*. 2004 Nov;20(9):893-9.