

بررسی هیستولوژیک ترمیم پرفوریشن‌های مکانیکی ناحیه فورکیشن دندان‌های پره‌مولر سگ با استفاده از MTA خاکستری، MTA سفید و سمان پرتلند

دکتر مریم بیدار[†] * دکتر محمد حسن ضرابی * دکتر نوشین محتشم ** دکتر علی اصغر نوعی ***

*دانشیار گروه آموزشی اندودنتیکس دانشکده دندانپزشکی دانشگاه علوم پزشکی مشهد

**استادیار گروه آموزشی پاتولوژی دانشکده دندانپزشکی دانشگاه علوم پزشکی مشهد

***اندودنتیست

Title: Histologic evaluation of repair of mechanical furcal perforations in dog premolars, using gray MTA, white MTA & Portland cement

Authors: Bidar M. Associate Professor*, Zarrabi MH. Associate Professor*, Mohtasham N. Assistant Professor**, Noee AA. Endodontist

Address:*Department of Endodontics, Faculty of Dentistry, Mashhad University of Medical Sciences

**Department of Pathology, Faculty of Dentistry, Mashhad University of Medical Sciences

Background and Aim: Furcal perforation has a great impact on prognosis of endodontic treatments, requiring immediate and proper intervention. Gray MTA is applied as material of choice in repairing perforations. The aim of this study was to evaluate the repair of mechanical furcal perforations, histologically using white MTA and Portland cement and compare them with gray MTA.

Materials and Methods: In this experimental study, second to fourth mandibular and maxillary premolar teeth of five dogs received endodontic treatment, then the furcation area of the teeth were perforated and repaired as follow: gray MTA in group 1, white MTA in group 2, Portland cement in group 3 and cotton pellet in group 4 (control). Animals were controlled for 4 months and sacrificed using an over dosage of sodium thiopental intravenous injection and perfusion of 10% formaldehyde. Chi-square and Fisher exact tests were used to compare hard tissue formation between groups and between each two groups, respectively. Non-parametric Kruskal Wallis and Dunn procedure were also used to compare degree of inflammation among groups and between each two groups, respectively.

Results: Gray MTA had more favorable results (90.9% hard tissue formation and only 9.1% severe inflammation) but the difference between gray MTA, white MTA and Portland cement was not statistically significant.

Conclusion: The difference between gray MTA, white MTA and Portland cement groups was not statistically significant for degree of inflammation and hard tissue formation. In conclusion both white MTA and Portland cement can be used instead of gray MTA to repair perforations in accordance to esthetic considerations.

Key Words: Perforation; Furcation; gray MTA; White MTA; Portland cement

: از جمله مواردی که پیش‌آگهی درمان‌های اندودانتیکس را تحت تأثیر قرار می‌دهد، پرفوریشن است که نیاز به درمان سریع و مناسب دارد. در حال حاضر MTA خاکستری به عنوان ماده انتخابی در درمان پرفوریشن‌ها به کار می‌رود. مطالعه حاضر با هدف بررسی هیستولوژیک ترمیم پرفوریشن‌های مکانیکی ناحیه فورکیشن توسط MTA سفید و سمان پرتلند و مقایسه آن با MTA خاکستری انجام شد.
: در این مطالعه تجربی، دندان‌های پره‌مولر دوم تا چهارم فک بالا و پائین پنج سگ، درمان ریشه شد. سپس ناحیه فورکیشن دندان‌ها پرفورده و با MTA تیره در گروه ۱، MTA سفید در گروه ۲، سمان پرتلند در گروه ۳ و گلوله پنبه در گروه ۴ (کنترل) بسته شد. حیوانات پس از چهار ماه کنترل، با اوردوزاژ

[†] مؤلف مسؤول: نشانی: مشهد- دانشکده دندانپزشکی- گروه آموزشی اندودنتیکس
تلفن: ۰۵۱۱-۸۸۲۹۵۰۱- نشانی الکترونیک: mbidar2001@yahoo.com

تیوپنتال سدیم به صورت تزریق وریدی و ویتال پرفیوژن با فرمالدئید ۱۰٪ کشته شدند. از آزمون کای دو و آزمون دقیق فیشر جهت مقایسه تشکیل نسج سخت به ترتیب در بین گروه‌ها و برای مقایسه دو به دوی گروه‌ها استفاده شد. آزمون ناپارامتری کروسکال والیس و مقایسه چندگانه Dunn نیز جهت مقایسه متغیر آماس به ترتیب در بین گروه‌ها و برای مقایسه دو به دوی گروه‌ها استفاده و $p < 0.05$ به عنوان سطح معنی‌داری در نظر گرفته شد.

: اگرچه MTA تیره نتایج مطلوب‌تری نشان داد (۹۰/۹٪ تشکیل نسج سخت و تنها ۹/۱٪ آماس شدید)، ولی تفاوت میان MTA خاکستری، MTA سفید و سمان پرتلند از نظر آماری معنی‌دار نبود.

: از نظر شدت آماس و تشکیل نسج سخت تفاوت معنی‌داری بین گروه‌های MTA خاکستری، MTA سفید و سمان پرتلند وجود نداشت. در مجموع هم MTA سفید و هم سمان پرتلند را می‌توان به عنوان جایگزین MTA خاکستری در ترمیم پروریشن به ترتیب در نواحی با اهمیت و فاقد اهمیت از نظر زیبایی استفاده کرد.

: پروریشن؛ فورکیشن؛ MTA خاکستری؛ MTA سفید؛ سمان پرتلند

وصول: ۸۵/۰۲/۰۹ اصلاح نهایی: ۸۵/۱۰/۲۳ تأیید چاپ: ۸۵/۱۱/۲۳

مقدمه

با معرفی MTA (تیره) مطالعات متعددی در مورد قابلیت سیل کنندگی، سمیت سلولی و سازگاری نسجی آن انجام شد (۱۰). قابلیت القای سمنتوژن، تشکیل استخوان جدید، سخت شدن در مجاورت رطوبت و قابلیت سیل کنندگی عالی، MTA را به عنوان یک ماده منحصر به فرد در درمان‌های دندانپزشکی مطرح نموده است، به طوری که هم اکنون MTA به عنوان ماده ترمیمی انتخابی در درمان‌هایی مانند ترمیم پروریشن، پلاگ آپیکال و پرکردگی انتهای ریشه به کار می‌رود (۵، ۱۰، ۱۲).

MTA خاکستری با وجود خواص مطلوب، دارای معایبی نیز می‌باشد. ایجاد تغییر رنگ (Staining) در بافت‌های اطراف به ویژه در پروریشن‌های یک سوم کرونال دندان‌های قدامی که از لحاظ زیبایی اهمیت فراوانی دارد و نیز قیمت بالای آن از معایب این ماده است. اخیراً مطالعاتی برای یافتن موادی جایگزین به جای MTA خاکستری که دارای همان خواص مطلوب بوده و علاوه بر آن مشکل زیبایی و هزینه مربوط به آن را مرتفع سازد، انجام شده است. مطالعه حاضر نیز بر این اساس انجام شد. در این تحقیق MTA سفید جهت رفع مشکل زیبایی و سمان پرتلند به عنوان جایگزین ارزان قیمت MTA خاکستری با آن مقایسه شد. مطالعه حاضر با هدف تعیین تغییرات هیستولوژیک به دنبال ترمیم پروریشن‌های مکانیکی ناحیه فورکیشن دندان‌های پرمولر سگ توسط MTA سفید و سمان پرتلند و مقایسه آن با MTA خاکستری انجام شد.

روش بررسی

در این مطالعه تجربی، از ۵ سگ بالغ و نر از نژاد ایرانی با میانگین

امروزه با پیشرفت علم و هنر دندانپزشکی و افزایش قابلیت دندانپزشکان در درمان دندان‌ها و نیز بالا رفتن سطح آگاهی مردم و ارج نهادن آنها به سلامتی خود، حفظ دندان‌های طبیعی از اهمیت بسیار بالایی برخوردار است. تعداد زیادی از مردم با وجود بالا بودن هزینه درمان‌های دندانپزشکی مایل به انجام این درمان‌ها و حفظ دندان‌های طبیعی خود می‌باشند. از جمله مسائلی که می‌تواند حفظ دندان‌های طبیعی را پس از درمان ریشه با مشکل مواجه سازد، پروریشن می‌باشد. طی مطالعه‌ای، پروریشن پس از پرکردگی ناقص کانال ریشه، دومین علت شایع شکست درمان‌های اندودنتیک محسوب می‌شود (۱).

پروریشن، ایجاد یک مسیر ارتباطی غیرطبیعی در دندان، بین پالپ و پرپودنشیوم است که می‌تواند به صورت پاتولوژیک در اثر تحلیل یا پوسیدگی و یا به صورت یاتروژنیک در اثر خطای عمل کننده در هنگام تهیه حفره دسترسی، آماده‌سازی کانال ریشه و یا تهیه فضای پست ایجاد شود (۲-۵). پیش‌آگهی دندان‌های پرپوره شده به عواملی مانند مدت زمان بین وقوع پروریشن و درمان آن، قابلیت دسترسی به ناحیه پرپوره شده، سازگاری نسجی و قابلیت سیل کنندگی مواد ترمیمی و نیز به شاخص‌های دیگر مانند توانایی و مهارت دندانپزشک و توجه بیمار به بهداشت دهان، بستگی دارد (۶-۸). مطالعات متعددی در مورد پروریشن‌ها و درمان آنها انجام شده است. قبل از معرفی MTA، Bramante و همکاران تشکیل سمنتوم جدید را در مجاورت مخلوطی از کلسیم هیدروکساید و یدوفرم به عنوان ماده ترمیمی پروریشن گزارش نمودند (۹).

وزن ۲۴ kg و سن متوسط ۳۰ ماه استفاده شد.

سگ‌ها به مدت ۳ هفته در قرنطینه بوده و طی این مدت تحت درمان ضدانگلی با استفاده از داروهای Levamisole و Praziquantel قرار گرفتند. همچنین به منظور جلوگیری از ابتلاء حیوانات به بیماریهای عفونی واکسیناسیون ضدهاراری و شش گانه انجام شد. حیوانات در طی دوره نگهداری تحت مراقبت دامپزشک بودند و رژیم غذایی آنها با نظر دامپزشک تنظیم شد. همه مراحل این مطالعه به جز مرحله ویتال پرفیوژن که در دانشکده دامپزشکی انجام شد، در واحد پژوهش دانشکده دندانپزشکی مشهد انجام گرفت. هر سگ دارای ۲ دندان مولر فک بالا در هر نیم فک (Quadrant) و ۳ دندان مولر فک پایین در هر نیم فک می‌باشد و تعداد سایر دندان‌ها در هر ۲ فک مشابه و به این ترتیب است:

۴ دندان پرمولر، یک دندان کانین و ۳ دندان انسیزور در هر نیم فک.

به این ترتیب هر سگ در مجموع دارای ۴۲ دندان می‌باشد. دندان‌های پرمولر اول در هر دو فک، تک ریشه بوده و سایر دندان‌های پرمولر در فک پایین ۲ ریشه و در فک بالا دارای ۲ یا ۳ ریشه می‌باشند. این مطالعه بر روی دندان‌های پرمولر دوم تا چهارم فک بالا و پایین سگ‌ها انجام شد. بدین ترتیب در مجموع بر روی ۶۰ دندان پرمولر، پرفوریشن انجام شد که ۵۴ مورد از آنها جهت انجام مطالعه، مورد استفاده قرار گرفت. قبل از شروع مطالعه بر روی دندان‌های پرمولر یک نیم فک بالا و یک نیم فک پایین یکی از سگ‌ها، مطالعه pilot به منظور آشنایی با آناتومی کانال‌های ریشه دندان‌های پرمولر و وضعیت تمایل محوری آنها و نحوه صحیح انجام درمان ریشه و پرفوریشن در ناحیه فورکیشن، انجام گرفت و این شش دندان در آنالیز آماری مطالعه شرکت داده نشدند. دندان‌های انتخاب شده بدون پوسیدگی و ساییدگی، دارای پرپودنشیوم نرمال و در رادیوگرافی فاقد ضایعه پری اپیکال و فورکیشن بودند. دندان‌ها به طور تقریباً مساوی به ۴ گروه (سه گروه شامل ۱۳ دندان و یک گروه ۱۵ دندان) تقسیم شدند و در هر گروه یکی از مواد مورد آزمایش، استفاده شد. در ابتدا جهت آرام بخشی (Relaxation) از داروی Acepromazine 2% با دوز ۰/۱ mg/kg به صورت تزریق عضلانی استفاده شد. پس از ۷ دقیقه به منظور بیهوشی کامل از داروی

10% Ketamine HCl با دوز ۲۵ mg/kg به صورت تزریق عضلانی استفاده شد. سپس حیوان به اتاق عمل منتقل و معاینه بالینی و رادیوگرافیک دندان‌ها و پرپودنشیوم انجام شد. در صورت انتخاب حیوان، در ابتدا برای بی‌حس نمودن دندان‌ها از تزریق لیدوکائین ۲٪ همراه با اپی‌نفرین ۱:۱۰۰۰۰۰ استفاده شد. رابردم برای جداسازی دندان‌های پرمولر یک نیم فک مورد استفاده قرار گرفت. بدین ترتیب که بر روی پرمولر دوم و چهارم کلمپ گذاشته و روی رابر نیز ۳ سوراخ مجاور هم پانچ شد، بدین ترتیب دندان‌های پرمولر ایزوله شدند. برای تهیه حفره دسترسی از فرز فیشر الماسه و هندپیس با سرعت بالا همراه خنک کننده آب و هوا استفاده شد. پس از تکمیل حفره دسترسی، رادیوگرافی اندازه‌گیری اولیه طول کانال انجام شد. کانال‌های ریشه با روش crown down به وسیله وسایل چرخشی Race آماده‌سازی شدند. به منظور شستشو از سرم فیزیولوژی و هیپوکلریت سدیم ۲/۶٪ و به منظور لغزنده سازی RC-Prep مورد استفاده قرار گرفت. پس از انجام پاکسازی و شکل‌دهی، رادیوگرافی master cone تهیه و پس از اطمینان از تکمیل شکل‌دهی و پاکسازی، کانال‌ها با کن‌های کاغذی خشک شدند. دیواره کانال‌ها توسط اسپریدر به سیلر AH26 آغشته و با روش تراکم جانبی با گوتا پرکا پر شدند.

برای ایجاد پرفوریشن در ناحیه فورکیشن از فرز روند کارباید شماره ۴ و هندپیس با سرعت پایین استفاده شد. پس از ایجاد پرفوریشن، رادیوگرافی تهیه و پس از اطمینان از انجام صحیح پرفوریشن، شستشو با محلول سالین انجام شد. خونریزی با قراردادن گلوله پنبه مرطوب کنترل گردید. سپس ناحیه پرفوریشن با MTA خاکستری (Dentsply Tulsa Dental) در گروه اول، MTA سفید (Dentsply Tulsa Dental) در گروه دوم، سمان پرتلند (سیمان مشهد) در گروه سوم و گلوله پنبه در گروه چهارم بسته شد.

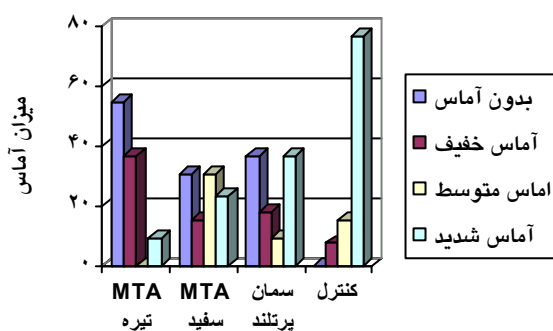
در گروه‌های ۱، ۲ و ۳ پس از بستن پرفوریشن، رادیوگرافی تهیه شد تا از سیل نمودن مناسب محل پرفوریشن اطمینان حاصل شود، سپس گلوله پنبه مرطوب در اتاقک پالپ قرار داده و حفره دسترسی با کاویت ترمیم موقت شد. یک هفته پس از جلسه اول کاویت و پنبه برداشته شده و دندان‌ها با آمالگام ترمیم شدند. در گروه کنترل در همان جلسه اول ترمیم آمالگام انجام و سپس از دندان‌ها رادیوگرافی تهیه شد.

در ۴ سگ (۴۸ دندان پرمولر) مواد مورد آزمایش به طور مساوی و تصادفی استفاده شد و در سگ شماره ۵ که نیم فک بالا و پایین آن جهت مطالعه pilot استفاده شده بود، در دندان‌های پرمولر دوم و سوم نیم فک بالا و پایین باقیمانده به صورت تصادفی یکی از مواد مورد مطالعه مورد استفاده قرار گرفت و در دو دندان باقیمانده (پرمولرهای چهارم) به علت در دسترس بودن سمان پرتلند در آن مقطع، از این ماده استفاده شد. حیوانات به مدت ۴ ماه تحت کنترل بودند و سپس با اوردوزاژ تیوپنتال سدیم به صورت تزریق وریدی و وایتال پرفیوژن با فرمالدئید ۱۰٪ کشته شدند. دندان‌ها همراه با استخوان اطراف به منظور دستیابی به ابعاد آماده‌سازی شدند. سپس نمونه‌ها در محلول فرمالین ۱۰٪ ثابت شده و با استفاده از اسید نیتریک دکلسیفیه شدند.

یافته‌ها

از مجموع ۵۴ دندان پرمولر که پروریشن در ناحیه فورکیشن آنها انجام شده بود، ۱ نمونه از گروه MTA تیره به دلیل شکستگی تاج دندان از مطالعه خارج شد. در هنگام آماده‌سازی مقاطع هیستولوژیک نیز ۱ نمونه از گروه MTA تیره و ۴ نمونه از گروه سمان پرتلند از دست رفت. بدین ترتیب ۱۱ نمونه در گروه‌های MTA خاکستری و سمان پرتلند و ۱۳ نمونه در گروه‌های MTA سفید و کنترل جهت بررسی باقی ماندند.

یک نمونه (۹/۱٪) در گروه MTA خاکستری دارای آماس شدید بود. در گروه‌های MTA سفید ۲۳/۱٪، سمان پرتلند ۳۶/۴٪ و کنترل ۷۶/۹٪ مورد آماس شدید مشاهده شد (در همه مواردی که آماس وجود داشت، نوع آن مزمن بود) (نمودار ۱).



شدت آماس در بین گروه‌های تحت مطالعه، تفاوت معنی‌داری داشت ($P=0/001$). به طوری که گروه MTA خاکستری کمترین آماس و به ترتیب گروه‌های MTA سفید، و سمان پرتلند و کنترل آماس بیشتری داشتند. آزمون Dunn نشان داد، بین گروه MTA خاکستری و کنترل، MTA سفید و کنترل و سمان پرتلند و کنترل اختلاف آماری معنی‌دار وجود دارد ($P<0/05$). هر چند گروه MTA خاکستری دارای آماس کمتری بود، ولی از نظر آماری نسبت به

پس از بلوک کردن نمونه‌ها، برش‌هایی به ضخامت ۸ میکرون از آنها تهیه شد. برش‌ها به صورت طولی و در جهت مزیدوستالی انجام شد. از رنگ‌آمیزی هماتوکسیلین وائوزین (H&E) به منظور رنگ‌آمیزی لام‌ها استفاده شد. لام‌های آماده شده توسط یک پاتولوژیست که نسبت به نوع ماده به کار رفته در ناحیه پروریشن کور بود، مورد بررسی هیستولوژیک قرار گرفت و مواردی همچون میزان التهاب و نوع آن (در صورت وجود) و ساخته شدن نسج سخت با میکروسکپ نوری مطالعه شد. سلول‌های التهابی در ۱۰۰ میکرومتر مربع نمونه‌های میکروسکپ برای بررسی التهاب از ناحیه پرتراکم مورد شمارش قرار گرفت و براساس تعداد سلول‌های مشاهده شده، مطابق با مطالعه Mjor و Orstavik، به صورت زیر طبقه بندی انجام گرفت (۱۳):

۱- سلول = بدون التهاب

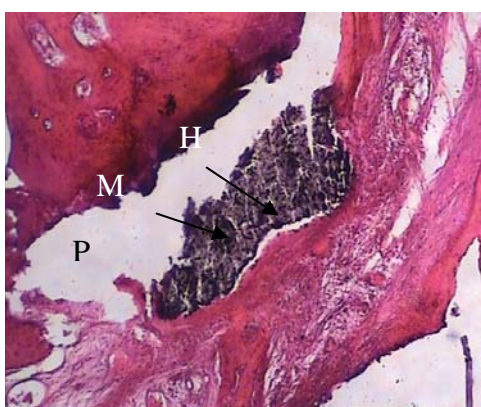۲-۵ سلول = التهاب کم

۶-۱۵ سلول = التهاب متوسط

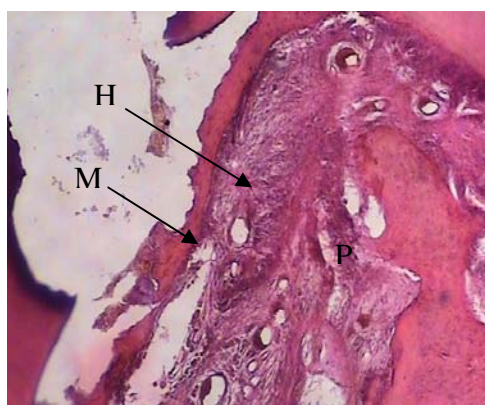۱۵ > سلول = التهاب شدید

جهت مقایسه تشکیل نسج سخت در بین گروه‌ها از آزمون مجذور کای (χ^2 test) و برای مقایسه دو به دو گروه‌ها در مورد متغیر فوق، از آزمون دقیق فیشر (Fisher's Exact test) استفاده شد.

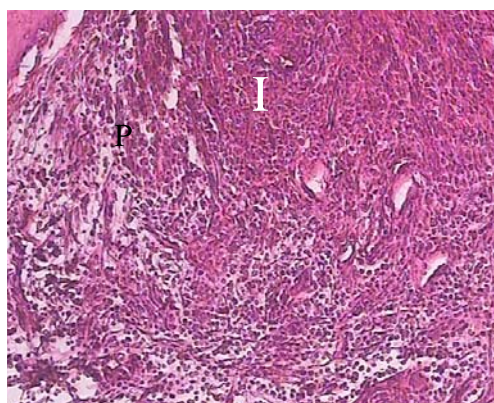
برای مقایسه متغیر رتبه‌ای آماس در بین ۴ گروه، آزمون ناپارامتری



H M P MTA
(H&E)

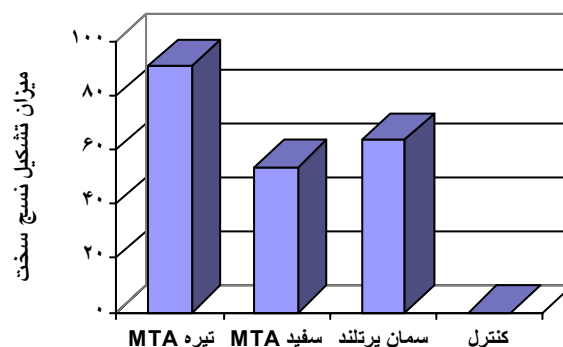


H M P
(H&E)

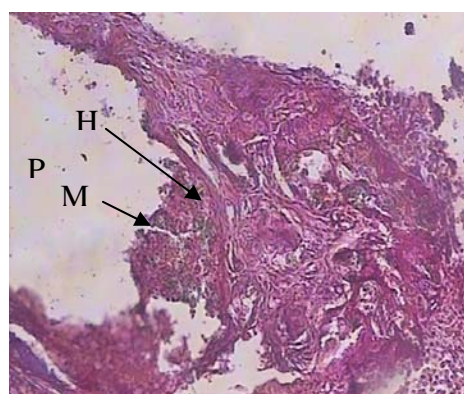


P I
(H&E)

گروه‌های MTA سفید ($P=0/11$) و سمان پرتلند ($P=0/21$) تفاوت معنی‌داری نداشت. بین گروه‌های MTA سفید و سمان پرتلند نیز از نظر شدت آماس، تفاوت معنی‌داری وجود نداشت ($P=0/999$). در گروه MTA تیره، نسج سخت در ۹۰/۹٪ موارد تشکیل شده بود که بیشتر از گروه‌های MTA سفید (۵۳/۸٪)، سمان پرتلند (۶۳/۶٪) و کنترل (۰/۰٪) بود (نمودار ۲).



از نظر تشکیل نسج سخت بین گروه‌ها تفاوت معنی‌داری وجود داشت ($P<0/001$). بین گروه‌های MTA خاکستری و کنترل ($P<0/001$)، MTA سفید و کنترل ($P=0/005$) و سمان پرتلند و کنترل ($P=0/001$) تفاوت آماری معنی‌دار مشاهده شد. MTA خاکستری و سفید تفاوت معنی‌داری نداشتند ($P=0/078$). بین گروه‌های MTA خاکستری و سمان پرتلند ($P=0/31$)، MTA سفید و سمان پرتلند ($P=0/69$) نیز تفاوت آماری معنی‌داری از نظر تشکیل نسج سخت وجود نداشت (شکل‌های ۱-۴).



H M P MTA
(H&E)

بحث و نتیجه‌گیری

پرفوریشن کف یا دیواره اتاکنک پالپ و یا ریشه در طی درمان می‌تواند بنا به دلایلی از قبیل جهت نادرست فرز در حین تهیه حفره دسترسی یا هنگام جستجو برای یافتن کانال اضافی، آماده‌سازی نامناسب یا بیش از حد کانال ریشه و قرار دادن پست یا پین در کانال ریشه اتفاق بیفتد. پرفوریشن فورکیشن یا ریشه که در اثر این عوامل یاتروژنیک و نیز عوامل پاتولوژیک مانند تحلیل ریشه یا پوسیدگی اتفاق می‌افتد، اغلب شرایط مشکل و پیچیده‌ای را در درمان اندودنتیک پدید می‌آورد و پیش‌آگهی درمان را به شدت تحت تأثیر قرار می‌دهد (۱۴۶). دندانپزشک باید قبل از انجام درمان دانش کافی در مورد آناتومی دندان‌ها و مهارت کافی برای انجام صحیح درمان ریشه داشته باشد تا از وقوع پرفوریشن پیشگیری شود. چنانچه پرفوریشن رخ دهد، تشخیص به موقع و درمان صحیح و فوری آن به میزان زیادی پیش‌آگهی حفظ دندان را افزایش می‌دهد.

میزان واکنش بافتی به پرفوریشن‌های فورکیشن که به صورت آزمایشی ایجاد شده و با مواد مختلف درمان می‌شوند، به عواملی مانند شدت آسیب اولیه به بافت پرپودنتال، اندازه و محل پرفوریشن‌ها، آلودگی با باکتری‌ها، قابلیت سیل‌کنندگی و سمیت سلولی مواد ترمیمی بستگی دارد.

آسیب وسیع حتی اگر با یک ماده سازگار نسجی ترمیم شود، ممکن است باعث تخریب غیرقابل برگشت بافت‌های اتصال دهنده در ناحیه فورکیشن گردد (۸). به طور کلی هرچه ناحیه پرفوریشن اپیکالی‌تر باشد، پیش‌آگهی بهتر خواهد بود. پرفوریشن‌های ناحیه فورکیشن در $\frac{1}{3}$ کرونال، به لحاظ نزدیکی به سالکوس لثه، پیش‌آگهی ضعیف‌تری دارند.

مطالعه حاضر به دلیل شباهت زیاد دندان‌های پرمولر دوم تا چهارم فک بالا و پایین سگ از نظر اندازه تاج و طول ریشه به دندان‌های مولر انسان، روی این حیوان انجام شد. ضمن این که سگ حیوانی مقاوم بوده و دهانش نیز به خوبی باز می‌شود که این مسأله کار بر روی دندان‌های حیوان را آسان می‌کند. طبق نظر Pitt Ford و همکاران، سگ یک مدل آزمایشی مناسب از نظر آناتومی می‌باشد و چنانچه یک ماده یا روش درمانی در این مدل موفق باشد، باید در انسان هم که فورکیشن معمولاً نسبت به کرسر آلوتول عمیق‌تر است،

موفق باشد (۱۵).

در این مطالعه از گلوله پنبه همراه با ترمیم آمالگام به عنوان گروه کنترل استفاده شد که مطابق با مطالعه EIDeeb و همکاران بود (۱۶). در مطالعه Balla و همکاران، از دندان‌هایی که پس از ایجاد پرفوریشن به محیط دهان باز بوده‌اند، به عنوان گروه کنترل استفاده و ترمیم تاج دندان که به عنوان یک شاخص تأثیرگذار مطرح می‌باشد، در آن نادیده گرفته شد (۸). در تحقیق Pitt Ford و همکاران نیز گروه کنترل وجود نداشت (۱۵).

مطالعه Balla و همکاران در ۳ فاصله زمانی ۲، ۴ و ۶ ماه انجام شد (۸)، همچنین Aguirre و همکاران فواصل زمانی ۲ و ۶ ماه را جهت بررسی ناحیه پرفوریشن به کار بردند (۱۴). در حالی که EIDeeb و همکاران تنها از فاصله زمانی ۳ ماه به این منظور استفاده نمودند (۱۶). Pitt Ford و همکاران (۱۵) و قدوسی و سید حسینی (۱۷) نیز از فاصله زمانی ۴ ماه جهت بررسی ناحیه پرفوریشن استفاده کردند.

با توجه به این که Corcoran و همکاران رژنریشن کامل استخوان را ۱۶ هفته پس از جراحی استاندارد پری اپیکال در میمون‌های رزوس مشاهده کردند (۱۸) و مطالعه سلوتی و عسگری (۱۹) نیز این نتایج را تأیید نموده است، همچنین با توجه به مطالعه Pitt Ford و همکاران (۱۵) که تشکیل نسج سخت در ناحیه پرفوریشن را پس از ۴ ماه گزارش نمودند، از این فاصله زمانی جهت بررسی ناحیه پرفوریشن در این مطالعه، استفاده شد.

در این مطالعه استفاده از MTA تیره، MTA سفید و سمان پرتلند نسبت به گروه کنترل در ترمیم پرفوریشن‌ها نتایج بهتری به همراه داشت. در گروه کنترل بیشتر نمونه‌ها دارای پاکت پرپودنتال و آماس شدید همراه با تخریب استخوان ناحیه فورکیشن بوده و تمامی نمونه‌ها دارای رادیولوسنسی در این ناحیه بودند. نسج سخت در هیچ‌کدام از نمونه‌ها تشکیل نشده بود. این یافته‌ها اهمیت سیل نمودن ناحیه پرفوریشن را با ماده‌ای که سازگاری نسجی و قابلیت سیل‌کنندگی داشته باشد، نشان داده و تأیید می‌کنند که ترمیم تاج دندان به تنهایی برای ترمیم ناحیه پرفوریشن کافی نیست.

همان‌طور که انتظار می‌رفت MTA خاکستری در بررسی هیستولوژیک (میزان آماس و تشکیل نسج سخت) بسیار مطلوب بود. آماس شدید تنها در یک نمونه (۹/۱٪) دیده شد و تشکیل نسج سخت

شده است. با توجه به شرایط و نتایج این مطالعه استفاده از MTA سفید و سمان پرتلند به جای MTA تیره در ترمیم پرفوریشن‌ها به ترتیب در نواحی با اهمیت و فاقد اهمیت از نظر زیبایی پیشنهاد می‌شود.

تشکر و قدردانی

بدینوسیله از جناب آقای دکتر اسماعیلی و جناب آقای دکتر سرداری که در انجام این پژوهش نهایت همکاری را داشتند و معاونت محترم پژوهشی دانشگاه علوم پزشکی مشهد که هزینه‌های این طرح را تقبل و پرداخت نمودند، تشکر و قدردانی می‌شود.

در ۱۰ نمونه از ۱۱ نمونه (۹۰/۹٪) مشهود بود. این یافته با مطالعاتی که قبلاً بر روی MTA خاکستری انجام شده است، مطابقت دارد (۲۰، ۱۵-۲۲). اگرچه شدت آماس و تشکیل نسج سخت در مجاورت MTA خاکستری با MTA سفید و سمان پرتلند تفاوت داشت، ولی این تفاوت از نظر آماری معنی‌دار نبود، بنابراین باید مطالعات *in vivo* دیگری در این زمینه انجام پذیرد تا نتیجه مطالعه حاضر قابل قیاس و بحث با آنها باشد.

در مجموع نتایج مطلوبی از ترمیم پرفوریشن با هر ۳ ماده MTA خاکستری و سفید و سمان پرتلند به دست آمد که قابل قیاس با نتایج مطالعاتی است که از MTA خاکستری در ترمیم پرفوریشن استفاده

منابع:

- 1- Ingle JI, Bakland LK. Endodontics. 4thed. BC Decker Inc: Hamilton, London; 2002. p. 772-85.
 - 2- Cohen S, Burns RC. Pathways of the Pulp. 8th ed. Mosby Inc: St Louis, Missouri; 2002. p. 718-21, 917-26.
 - 3- Weine FS. Endodontic Therapy. 5thed. Mosby St. louis: Baltimore Bolton; 1996. p. 316-25, 339, 82-392, 547, 765.
 - 4- Grossman LI, Oliet S, Del Rio C. Endodontic Practice. 11thed. Lea & Febiger: Philadelphia; 1988. p. 216-22.
 - 5- Torabinejad M, Walton RE. Principles and Practice of Endodontics. 3rded. W.B Saunders: Philadelphia; 2002. p. 310-30.
 - 6- Alhadainy HA. Root Perforations: A Review of Literature. Oral Surg Oral Med Oral Pathol 1994; 78(3): 368-74.
 - 7- Guttman JL, Damsha TC, Lovdhi PE, Hovland EJ. Problem Solving in Endodontics. 3rded. Mosby Inc: St Louis; 1997. p. 19-21, 41-66, 73-86, 96-9.
 - 8- Balla R, Lomonaco CJ, Skribner J, Lin LM. Histological study of furcation perforation treated with tricalcium phosphate hydroxylapatite, amalgam and life. J Endod 1991; 17(5):234-8.
 - 9- Bramante CM, Berbert A. Root perforations dressed with calcium hydroxide or zinc oxide and eugenol. J Endod 1987; 13(8): 392-5.
 - 10- Schwartz RS, Mauger M, Clement DJ, Walker WA 3rd. Mineral trioxide aggregate: a new material for endodontics. J Am Dent Assoc 1999; 130(7): 967-75.
 - 11- Bryan EB, Woollard G, Mitchell WC. Nonsurgical repair of furcal perforation: a literature review. Gen Dent 1999; 47(3): 274-8.
 - 12- Joffe E. Use of mineral trioxide aggregate (MTA) in root repairs. Clinical cases. N Y State Dent J 2002; 68(6): 34-6.
 - 13- Orstavik D, Mjor IA. Histopathology and X-ray micro analysis of the subcutaneous tissue response to endodontic sealer. J Endod 1988; 14(1): 13-22.
 - 14- Aguirre R, ElDeeb ME, ElDeeb M. Evaluation of the repair of mechanical furcation perforations using amalgam, gutta-percha, or indium foil. J Endod 1986; 12(6): 249-56.
 - 15- Pitt Ford TR, Torabinejad M, Hong Cu, Kariyawasam SP. Use of mineral trioxide aggregate for repair of furcal perforations. Oral Surg 1995; 79(6): 756-63.
 - 16- ElDeeb ME, ElDeeb M, Tabibi A, Jensen J. An evaluation of the use of amalgam, cavite and calcium hydroxide in the repair of furcation perforations. J Endod 1982; 8(10): 459-66.
- سید حسینی سیدرضا، استاد راهنما: قدوسی جمیله. مطالعه مقایسه‌ای بررسی هیستولوژیک پاسخهای بافتی به دنبال استفاده از دو ماده آمالگام و MTA در ترمیم پرفوریشن فورکیشن در گربه. پایان نامه تخصصی ۱۸۳. دانشکده دندانپزشکی، دانشگاه علوم پزشکی مشهد، ۷۹-۱۳۷۸.
- 18- Corcoran JF, Sieraski SM, Elliso RL. Osseous healing kinetics after apicoectomy in monkeys II. A quantitative histological approach. J Endod 1985; 11(6): 269-74.
- عسگری سعید، استاد راهنما: سلوتی میرعبداالله. بررسی روند ترمیم ضایعات پری اپیکال متعاقب جراحی پری اپیکال بدون کورتاژ. پایان نامه تخصصی ۳۴. دانشکده دندانپزشکی، دانشگاه علوم پزشکی مشهد، ۷۲-۱۳۷۱.
- 20- Holland R, Filho JA, De Souza V, Nery MJ, Bernabe PF, Junior ED. Mineral trioxide aggregate repair of lateral root perforations. J Endod 2001; 27(4): 281-4.
 - 21- Zhu YQ, Xia WW, Xia L. Histological evaluation of repair of furcation perforation in dogs using mineral trioxide aggregate. Shanghai Kou Qiang Yi Xue 2003; 12(1):47-50.
 - 22- Yildirim T, Gencoglu N, Firat I, Perk C, Guzel O. Histologic study of furcation perforations treated with MTA or Super EBA in dog's teeth. Oral Surg Oral Med Oral Pathol Oral Radiol Endod 2005; 100(1): 120-4.