

تهیه تصاویر در دندانپزشکی: قسمت سوم (تهیه تصاویر رخ و نیمرخ)

دکتر علی میرفضائیان*[‡] - دکتر حکیمه سیادت^{†*}

* استادیار گروه آموزشی پروتزیهای متحرک و فک و صورت دانشکده دندانپزشکی دانشگاه علوم پزشکی و خدمات بهداشتی،

درمانی تهران

[‡]عضو مرکز تحقیقات دندانپزشکی دانشگاه علوم پزشکی و خدمات بهداشتی، درمانی تهران

Title: Photography in dentistry: Part III (Dental portraits)

Authors: Mirfazaelian A. Assistant professor*, Siadat H. Assistant professor*

Address: *Department of Removable and Maxillofacial Prosthodontics, Faculty of Dentistry, Tehran University of Medical Sciences

Abstract: Dental portraits are predominantly used for orthodontics, orthognathic surgery and prosthetic dentistry. If these images are to be used for documentation, then the patient must be positioned in accordance with strict guidelines for further references. If the images are to be used to present an aesthetic impression of dental treatment there is more flexibility in positioning the patient. Dental photography is used to make pictures of teeth and surrounding tissues, radiographs, casts and other objects. In this section, standard principles for portrait pictures are explained.

Key Words: Photography; Dentistry; Portrait

چکیده

تصاویر دندانپزشکی پرتره به طور وسیع در درمانهای ارتودنسی، جراحی ارتوگناتیک و پروتز مورد استفاده قرار می‌گیرند. در صورتی که قرار باشد تصاویر استاندارد ثبت شوند، موقعیت بیمار باید براساس راهنمای مشخصی تنظیم گردد تا قابل تکرار باشد. عکسبرداری دندانی متشکل از ثبت تصویر وضعیت دندانها، بافتهای نگهدارنده، رادیوگرافی، کست‌ها و اشیاء است که در این مقاله اصول استاندارد نمودن نمای روبرو و نیمرخ مورد بحث قرار می‌گیرد.

کلیدواژه‌ها: تهیه تصاویر؛ دندانپزشکی؛ رخ و نیم رخ

وصول: ۸۳/۰۹/۲۲ اصلاح نهایی: ۸۴/۰۶/۲۸ تأیید چاپ: ۸۴/۰۹/۰۶

[†]مؤلف مسؤول: نشانی: تهران - دانشگاه علوم پزشکی تهران - دانشکده دندانپزشکی - گروه آموزشی پروتزیهای متحرک و فک و صورت
تلفن: ۶۶۴۰۲۶۴۰ نشانی الکترونیک: hsiadat@sina.tums.ac.ir

تصاویر پرتره و استاندارد نمودن آن برای بیماران دندانپزشکی

تصاویر استاندارد شده پرتره رخ و نیمرخ در درمانهای ارتودنسی، جراحی ارتوگناتیک، جراحی فک و صورت، جراحی پلاستیک و پروتزهای فک و صورت مورد نیازند. در این مقاله نیز تنها اگر شرایط اختصاصی در نظر گرفته شود، تصاویر قابل مقایسه را می‌توان به دست آورد. این گونه تصاویر اهمیت زیادی در آموزش دندانپزشکی، توجیه بیمار و تهیه رکوردهای قانونی از نمای صورت، قبل و بعد از درمان دندانپزشکی دارند. در بسیاری از موارد دندانپزشک و یا عکاسی که آموزش عکاسی بیومدیکال را ندیده، این گونه تصاویر را تهیه می‌کند. اگر عمل کننده از یک برنامه استاندارد شده، تبعیت نکند احتمال دارد که مقایسه بین عکسهای قبل و بعد از درمان نتواند جنبه‌های آناتومیک و ارتباط آنها را به طور دقیق ارائه نماید (۳،۲۰۱).

این خطاها ممکن است تغییرات خوشایندی را نشان دهد که هرگز اتفاق نیفتاده است و بر عکس بهبودی را که ممکن است واقعاً اتفاق افتاده، نشان ندهد و یا حتی ممکن است ظاهر بیمار را بدتر جلوه دهد.

به طور استاندارد شش نما، نمای لترال چپ و راست، نمای فرونتال و نمای فرونتال در حالتی که سر بیمار به عقب خم شده و دو نمای فرونتو-لترال باید تهیه شود. تمام تصاویر با وضعیت عمودی دوربین و هم ارتفاع با چشم بیمار گرفته می‌شوند (۲،۱).

بدنه دوربین ۳۵ میلیمتری و لنز ۱۰۰ یا ۱۳۵ میلیمتری با پایه فلاش‌گردان، می‌تواند تصاویر و اسلایدهای عالی پرتره را به وجود آورند. برای لنز ۱۰۰ میلیمتری، با فاصله حدود ۱/۵ متر بین موضوع تا لنز برای اندازه صحیح سر، فیلم ۳۵ میلیمتری مورد نیاز است. دوربین را می‌توان روی سه پایه قرار داد و یا با دست گرفت. برای آن که اندازه تصویر همواره ثابت بماند، می‌توان فاصله ثابتی را کف اتاق علامت گذاشت. وقتی

که دوربین را با دست نگه می‌دارید، آن را بر روی فاصله معینی تنظیم کرده و سپس آن را به طرف عقب و جلو حرکت دهید تا دقیقاً بر روی چشمها تنظیم شود (۴).

برای نماهای پرتره، دوربین باید به صورت عمودی نگاه داشته شود. در نمای فرونتال فلاش باید در وضعیت ساعت ۱۲ بر روی لنز قرار گیرد. همان طور که دوربین عمودی است، فلاش برای نمای پروفایل باید در کنار لنز قرار گیرد. فلاش در وضعیت ساعت ۹ باید طوری قرار گیرد که نور به جلوی صورت بیمار بتابد و سایه‌های احتمالی در پشت سر بیمار و خارج از دید تشکیل شود. اگر شخص طوری در برابر دوربین قرار گیرد که سمت راست صورت او دیده شود، فلاش در وضعیت و فاصله مناسب، سایه نامناسبی در نمای پروفایل تصویر ایجاد نخواهد کرد. در فاصله ۱/۵ متری، یک چهارم پشت سر و مو (درست پشت گوشها)، خارج از تصویر قرار خواهد گرفت، مگر آن که اندازه سر کوچکتر از معمول باشد (۳،۲).

برای نمای فرونتال، اندازه متوسط سر از بالا تا نوک گوش ۸-۸/۵ اینچ (۲۰-۲۱ سانتیمتر) است. از نوک بینی تا پشت سر ۹/۵-۱۰ اینچ (۲۴-۲۵ سانتیمتر) است. با این تفاوت در ابعاد سر، برای هم‌اندازه گرفتن نمای فرونتال و پروفایل لازم است که ۱-۲/۵ اینچ (۳-۵ سانتیمتر) از پشت سر را خارج از کادر قرار دهیم.

وقتی که دوربین را به عقب می‌برید تا نمای پروفایل را در منظره یاب پر کنید، سر کوچکتر به نظر خواهد رسید. بیمار باید در فاصله ۱۰-۱۲ اینچی (۲۵-۳۰ سانتیمتر) از زمینه سفید و یا رنگی با سطح مات قرار داشته باشد. اگر موها کوتاهتر از گوش باشد، سایه کمی در زیر گوشها ایجاد خواهد شد. اگر این سایه مزاحم است و می‌خواهید آن را حذف کنید به کاربردن فلاش دوم بر روی زمینه ضرورت دارد. اگر از فلاش دوم استفاده می‌شود، فاصله بیمار تا زمینه باید ۲-۳ فوت (۶۰-۹۰ سانتیمتر) باشد. توصیه می‌شود فلاش را روی

پایه (Light Stand)، طوری قرار دهید که نور فلاش در

وضعیتی بین شانه‌های بیمار به دیوار بتابد (۷۶).

فلاش باید با زاویه کمی رو به بالا قرار گیرد، به طوری که نورپردازی یکنواختی را در پشت سر ایجاد کند. چون فاصله فلاش تا دیوار، نصف فاصله بین فلاش روی دوربین و بیمار است، نور خروجی فلاش زمینه نیز باید نصف شود. مطمئن شوید که نور زمینه تعادل رنگ مناسبی با فیلم مورد استفاده دارد (۴).

اگر نور زمینه به حد کافی قوی نباشد، حتی اگر فلاش را در جلو به کار برده‌اید، زمان نوردهی باید طولانی‌تر شود. این نوردهی طولانی‌تر، سایه زمینه را از بین خواهد برد؛ اما سرعت شاتر کندتر می‌شود. اگر بیمار پس از عمل کردن فلاش حرکت کند، در تصویر ثبت خواهد شد، به این معنی که دو تصویر تشکیل می‌شود که یکی از آنها محو خواهد بود. استفاده از یک فلاش در وضعیت مناسب و زمینه سفید در فاصله ۲۵-۳۰ سانتیمتری از بیمار توصیه می‌شود. هر چه فاصله بیمار تا زمینه بیشتر باشد، سایه بیشتری ایجاد خواهد شد و زمینه تاریکتر می‌شود (۴).

اغلب دندانپزشکان هنگام عکسبرداری از نمای رخ و نیمرخ به ارتفاع لنز دوربین و ارتباط آن با صورت بیمار اهمیت

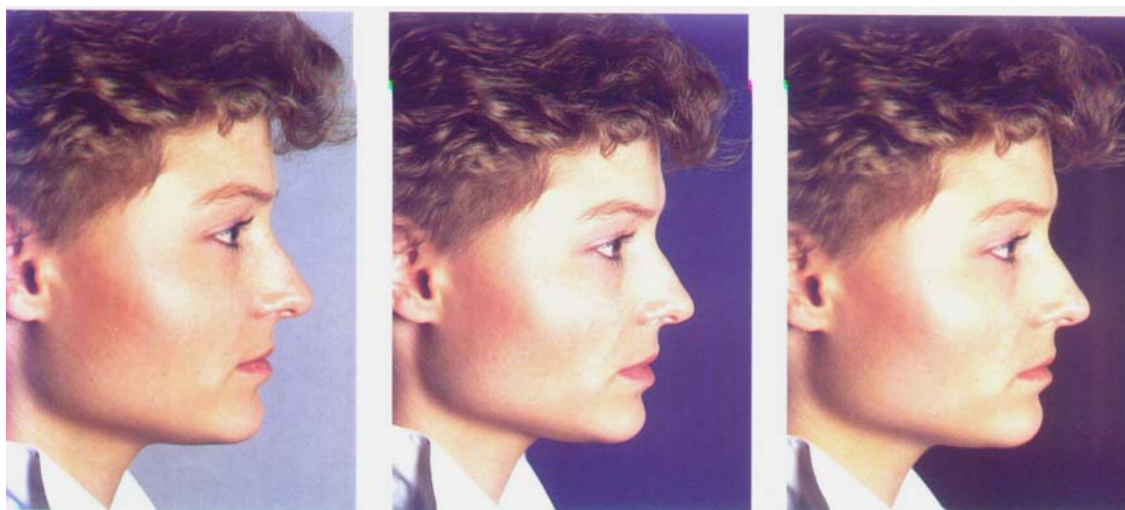کمی می‌دهند.

برای به دست آوردن تصاویری که تا حد ممکن به حالت طبیعی نزدیک باشد، دندانپزشک باید مرکز لنز را ۱-۱/۵ اینچ (۲/۵-۳/۵ سانتیمتر) بالاتر از مردمک چشمها قرار دهد. اگر دوربین بیش از این بالاتر یا پایینتر قرارگیرد، طرح یا ترکیب صورت بیمار تغییر شکل پیدا خواهد کرد.

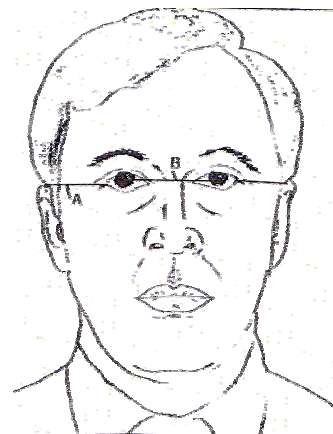
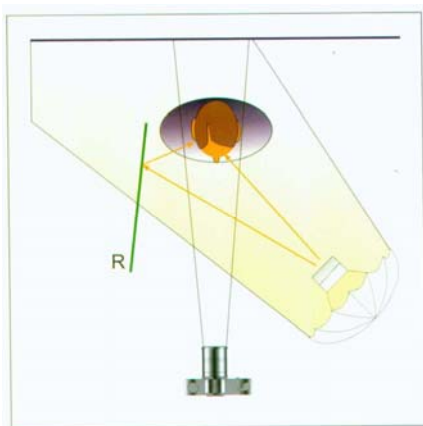
پس زمینه

برای زمینه، از هر نوع ماده‌ای که براق نباشد، می‌توان استفاده کرد. بهتر است، برای زمینه از رنگی استفاده شود که سبب تشخیص کامل صورت بیمار گشته، ساده و مات باشد. مقوای رنگی سیاه یا خاکستری برای این منظور مفید است (شکل ۱). همچنین می‌توان از پرده رنگی پنجره نیز استفاده کرد. استفاده از زمینه سیاه و یا تاریک مناسب نیست، زیرا موهای سیاه با زمینه مخلوط شده و فقط صورت در عکس قابل دیدن خواهد بود.

تصاویر پرتره بر روی صندلی دندانپزشکی تصاویر ضعیفی هستند که زمینه مناسبی ندارند و کابینت، دیوار، کف اتاق و تکیه گاه سر (Head Rest) را نشان خواهند داد (۲، ۳، ۵).



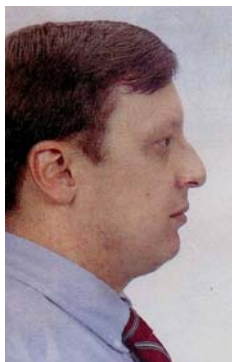
شکل ۱- رنگهای مناسب برای پس زمینه



شکل ۲- موقعیت ایده‌آل سر جهت نمای فرونتال با لنز ۱۰۵ میلیمتری

انحراف سر در نمای رخ و نیمرخ استفاده می‌شود (۲). روش دیگر تعیین وضعیت سر که توسط Broca بیان شده است، به صورت زیر است:

هنگامی که شخص ایستاده و محور دید او افقی باشد، سر او در وضعیت طبیعی قرار گرفته است. نمای نیمرخ نیز باید تاج سر و کلاویکول را در برگیرد و خط C-SA با پلن افقی موازی باشد. برای نمای پروفایل واقعی، کانتوس خارجی و داخلی یک چشم باید دیده شود (شکل ۳).



شکل ۳- موقعیت ایده‌آل سر جهت نمای طرفی با لنز ۱۰۵ میلیمتری


در نمای پروفایل بعضی از عکاسان دندانپزشکی توصیه می‌کنند که صورت بیمار در حدود ۳-۵ درجه به سمت لنز دوربین بچرخد، تا لبه ابرو در سمت دیگر دیده شود. در نمای پروفایل مستقیم در اثر خطای چشم به نظر می‌رسد، سر در

وضعیت سر بیمار

اگرچه ایجاد تصاویر در دفعات مکرر با دقت زیاد غیر ممکن است، ولی به صورت کلینیکی به وجود آوردن نتایج ثابت که برای مقایسه سودمند باشد، امکان پذیر است. تصاویر ایده‌آل رخ و نیمرخ می‌تواند معیاری برای مقایسه وضعیت سر ارائه کند. فهم اثرات متغیرها روی تصاویر نیاز به آشنایی با شاخصهای آناتومیک دارد. استفاده از این نقاط، وضعیت سر قبل و بعد از عمل را تثبیت می‌نماید (۴).

در نمای رخ، کادر تصویر باید تاج سر (بالای سر) تا استخوان کلاویکول را در برگیرد. در این حالت، بزرگنمایی، پرسپکتیو و فاصله دوربین تا موضوع یکسان خواهد بود. در بر گرفتن سر و کلاویکول روش راحتی برای استاندارد نمودن پرتره بیماران بالغ است، ولی برای مستندسازی درمان بیش از یک سال در طی دوره رشد و نمو، بهتر است که از فاصله ثابت و بزرگنمایی ۱:۸ استفاده کرده و تنها به کادربندی تکیه نکرد. خط بین مردمکها باید با پلن افقی موازی باشد. فاصله بین کانتوس خارجی چشم با خط رویش مو در هر دو طرف باید برابر بوده، خط واصل بین کانتوس خارجی چشم و اتصال فوقانی گوش (خط C-SA) نیز باید با پلن افق موازی باشد (شکل ۲). این خط که با پلن فرانکفورت موازی است، یک خط مرجع آناتومیک ثابت، عملی و کلینیکی است. هر دو خط برای موازی نمودن چشمها و پلن افق و نیز برای جلوگیری از

لنزهای تله فوتوی قوی، تغییر شکل نوع بهم فشرده را ایجاد کرده که با کوچک نشان دادن موضوعات نزدیک، کوتاه نمودن بعد قدامی خلفی و مسطح نمودن شدید ظاهر، همراه است (شکل B ۴). لنزهای تله فوتوی خفیف (به طور ایده‌آل ۱۰۰ یا ۱۰۵ میلی‌متر برای دوربین ۳۵ میلی‌متری) بهترین پرسپکتیو را ایجاد می‌کنند (شکل ۵) (۵،۴).



شکل ۵- نمای پرتره که با لنزهای با فاصله کانونی مختلف گرفته شده A: ۲۸ mm B: ۵۵ mm C: ۱۰۵ mm و D: ۲۰۰ mm

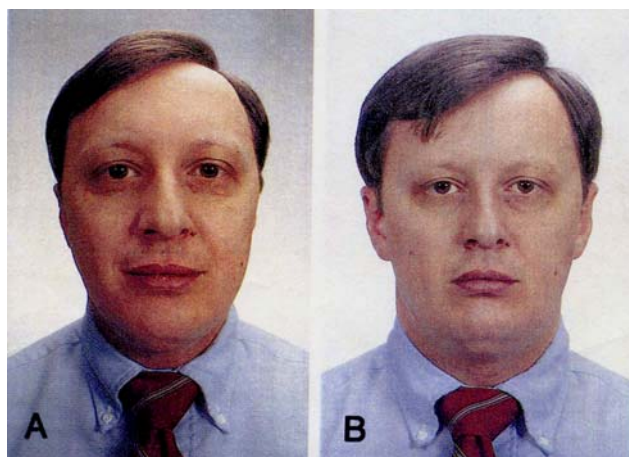
بهترین راه استاندارد نمودن پرتره‌های صورت، ثابت نگه‌داشتن فاصله کانونی لنز (۱۰۰ یا ۱۰۵ میلی‌متر) و فاصله موضوع تا دوربین است. به طور ایده‌آل دوربین را می‌توان بر روی سه پایه نصب کرد و هر بار همان فاصله ثابت را به کار برد.

جهت مخالف دوربین چرخیده باشد، ولی این وضعیت (چرخش ۳-۵ درجه‌ای به سمت دوربین) می‌تواند آن را جبران کند (۱،۲،۳).

اگر این وضعیت استاندارد ایجاد نشود، ظاهر بیمار تغییر خواهد نمود. وقتی که سر به سمت عقب خم شده باشد، ظاهر رتروگناتیک ایجاد می‌کند، همچنین چرخش سر در نمای فرونتال ظاهر قرینه را تغییر می‌دهد (۸).

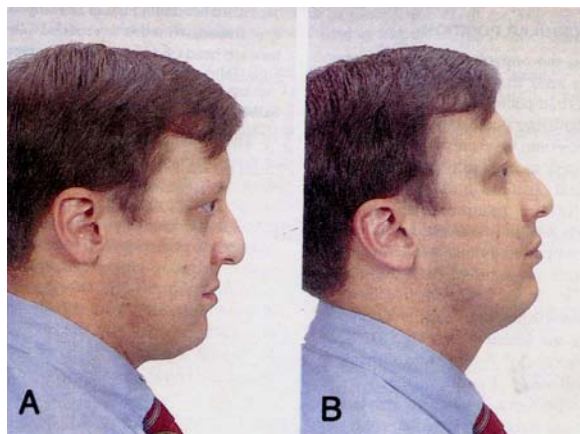
لنز دوربین و وضعیت آن

پرسپکتیو (نقطه دید) به وسیله فاصله بین موضوع و پلن تعیین می‌شود. اگر بزرگنمایی ثابت نگه داشته شود و لنزهایی با فاصله کانونی متفاوت به کار گرفته شوند، فاصله دوربین تا موضوع به وسیله F.L. لنز تعیین خواهد شد. لنزهای با زاویه باز (Wide angle) برای پرکردن میدان به فاصله نزدیک موضوع تا فیلم نیاز دارند، در نتیجه تغییر شکل در پرسپکتیو یا خطای بشکه‌ای (Barrel) به وجود می‌آورند که با بزرگ شدن چانه و بینی و طولانی‌تر نمودن بعد قدامی خلفی و انحناهای شدید کناری نمایان می‌شود (شکل A ۴).



شکل ۴: A، تغییر شکل در پرسپکتیو یا خطای بشکه‌ای (Barrel) که توسط لنز با زاویه باز ایجاد شده است B، تغییر شکل که توسط لنز تله ۳۰۰ میلی‌متری ایجاد شده است

به عقب خم شده قدری مشکل است (شکل ۷). تغییرات واقعی در وضعیت فک را می‌توان به وسیله تکنیک‌های غیر استاندارد تقویت نمود. وضعیت پروتروزو با خم شدن سر به عقب، ظاهر پروگناتیک را تقویت می‌کند. در صورتی که فک در حالت CR بوده و سر به جلو خم شده باشد، ظاهر رتروگناتیک را تقویت می‌نماید (۱، ۲، ۳).



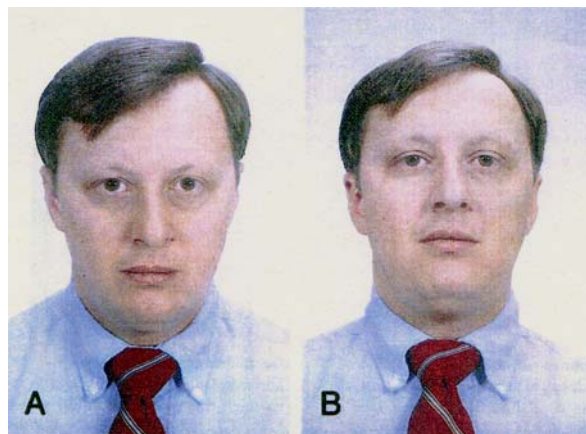شکل ۷- تغییر در موقعیت سر سبب اشتباه در موقعیت واقعی فک می‌شود A، موقعیت Protrusive همراه با خم شدن اندک سر به سمت جلو B، موقعیت CR همراه با خم شدن اندک سر به سمت عقب

هنگام استفاده از فلاش الکترونیک می‌توان یک منعکس کننده یا پخش کننده (Diffuser) بین فلاش و موضوع برای نرم کردن نور قرار داد.

برای نورپردازی، فاصله منبع نور تا زمینه باید طوری انتخاب شود که سایه سر خارج از میدان دید دوربین واقع شود. نور باید همیشه از سمت صورت بتابد، این حالت باعث ثبت بهتر زاویه مندیبل و راموس می‌شود. اگر نور از سمت دیگری به طور مثال از پشت سر بتابد، باعث می‌شود شیار نازولیبیال همانند صورت افراد مسن، بیشتر نمایان گردد (۴).

در نورپردازی نمای فرونتال، از تاباندن نور از روبروی بیمار باید خودداری کرد (حالتی که فلاش در کنار لنز باشد)، زیرا

وضعیت ایده‌آل دوربین حالتی است که خط بین وسط لنز و چشم با پلن افقی موازی باشد و یا $2/5-3/5$ سانتیمتر بالاتر از مردمک چشمها قرار گیرد. اگر دوربین زیاد بالا باشد به نظر می‌رسد که سر به سمت جلو منحرف شده است و اگر دوربین زیاد پایین باشد به نظر می‌رسد که سر به سمت عقب خم گردیده است (شکل ۶).

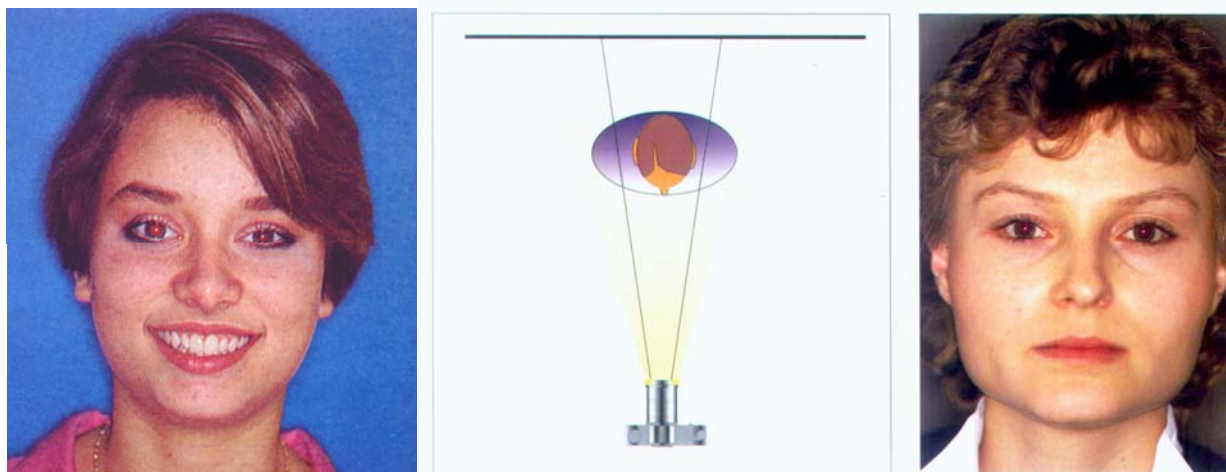


شکل ۶- تغییر شکل تصویر به دلیل موقعیت نامناسب دوربین A، دوربین خیلی بالا گرفته B، دوربین خیلی پایین قرار گرفته

قرار دادن لنز دوربین در راستای بین دو چشم باعث خواهد شد، فاصله بین کانتوس و خط مو در هر طرف برابر باشد (۱، ۲، ۳).

تصاویر تهیه شده در وضعیت‌های مختلف پروتروژن نشان می‌دهند، نمای لترال خیلی بیشتر از نمای فرونتال حساس است و تفاوت کوچکی به اندازه $1/8$ میلیمتر را می‌توان در نمای لترال مشاهده کرد. در صورتی که دیدن تفاوتی کمتر از $7/5$ میلیمتر پروتروژن در نمای فرونتال مشکل است (شکل ۷).

هنگامی که عکاس فاصله وضعیت سر و دوربین را استاندارد نمی‌کند، احتمال ایجاد عکسهای گمراه کننده وجود دارد. تشخیص بین وضعیت پروتروزو شدید با خم شدن سر به جلو و حالت فک در خلفی‌ترین موقعیت، در صورتی که سر



شکل ۸- نمای چشم قرمز که به دلیل نورپردازی غلط نمای فرونتال می باشد

محور اپتیکال دوربین زاویه ۴۵ درجه دارد (شکل ۹). جهت پرهیز از هر گونه خطا در ایجاد این تصویر توصیه می شود، بیمار سر خود را دور از دوربین بچرخاند تا کانتوس خارجی چشم در دورترین نقطه نسبت به نمای قابل رویت در منظره یاب دوربین قرار گیرد.



شکل ۹- نمای سه رخ

چرخش ۴۵ درجه سر به عقب

نمای چرخش ۴۵ درجه سر به عقب در بیماران دارای شکاف کام، قبل از جراحیهای پلاستیک در ناحیه بینی و همچنین در بیماران دارای دهان باز (open mouth)

این نوردهی باعث روشنایی مسطح و حالت زشت چشم قرمز (Red eye) خواهد شد (شکل ۸). برای جلوگیری از ایجاد حالت چشم قرمز باید از یک منبع نور اضافی که بر روی صورت بیمار تابانیده و باعث بسته شدن مردمک می شود، استفاده کرد (۹).

به دو نمای فرونتال و پروفایل، دو وضعیت دیگر را نیز می توان اضافه کرد. نمای فرونتالی که سر با زاویه ۴۵ درجه به عقب خم شده و دیگری نمای فرونتو- لترال است. نمای فرونتال فوق عموماً در جراحی پلاستیک، جراحی ماگزیلوفاسیال و به خصوص در بیماران با شکاف کام و لب و دفرمیتی سپتوم بینی به کار می رود.

در نمای فرونتولترال صفحه ساژیتال طوری جهت دهی می شود که با محور دوربین زاویه ۴۵ درجه بسازد. این نما در شکستگیهای استخوان زیگوماتیک و یا قبل و بعد از عمل لازم است. دوربین باید بر روی کانتوس مزیال چشمی که نزدیک دوربین است، فوکوس شود (۹، ۵، ۴).

نمای سه رخ

این نما به ویژه در جراحی فک و درمانهای پروتز کاربرد دارد. در تهیه این نما پلن ساژیتال بیمار با

تهیه می شود (شکل ۱۰).



شکل ۱۱- عکسبرداری از رخ به منظور نشان دادن نتیجه

زیبای درمان دندانپزشکی

تهیه نمای سه رخ در حالی که بیمار لبخند می زند، اغلب برای این منظور مناسب است. بهتر است در این حالت بیمار را تشویق کنید تا کلمه سیب را در حالی که به دوربین نگاه می کند، تلفظ نماید (شکل ۱۱).



شکل ۱۰- تمای رخ با کمی چرخش سر به عقب (۴۵ درجه)

فتوگرافی از رخ، با هدف زیبایی

ثبت زیبایی بازسازی شده توسط درمانهای دندانپزشکی یکی از وظائف عکسبرداری در دندانپزشکی می باشد.

منابع:

- 1- Haak R, Schirra C. Dental photography in support of patient documentation and communication. Quintessence Int 2000; 31: 649-57.
- 2- Gordon P, Wander P. Techniques for dental photography. Br Dent J 1987; 162: 307-16.
- 3- Swift EJ, Quroz L, Hall SA. An introduction to clinical dental photography. Quintessence Int 1987; 18: 859-69.
- 4- Freehe CL. Photography in dentistry: Equipment and technique. Dent Clin North Am 1983; 27: 3-73.
- 5- Bengel W. Mastering Dental Photography. Quintessence; Germany, 2002. 89-99.
- 6- Wander PA. The applications of photography in general practice. Br Dent J 1987; 162: 195-201.
- 7- Wander P, Gordon P. Specific applications of dental photography. Br Dent J 1987; 162: 393-403.
- 8- Keys LG, Agar JA. Documentation of maxillomandibular relationships during dental photography. J Prosthet Dent 2002; 87: 466.
- 9- Wander P, Gordon P. Setting up: Equipment, lighting and accessories. Br Dent J 1987; 162: 268-80.