

مقایسه بالینی روش بازسازی هدایت شده بافتی (GTR) به وسیله غشا کلاژنه و پیوند استخوان، با روش پیوند نسج همبندی در درمان تحلیل‌های لثه

دکتر فریده حقیقتی[†] - دکتر سولماز اکبری**

*دانشیار گروه آموزشی پرپودونتیکس دانشکده دندانپزشکی و عضو مرکز تحقیقات دندانپزشکی دانشگاه علوم پزشکی

و خدمات بهداشتی، درمانی تهران

**استادیار گروه آموزشی پرپودونتیکس دانشکده دندانپزشکی دانشگاه علوم پزشکی و خدمات بهداشتی، درمانی شهید صدوقی یزد

Title: Clinical comparison of guided tissue regeneration, with collagen membrane and bone graft, versus connective tissue graft in the treatment of gingival recessions

Authors: Haghighati F. Associate Professor*, Akbari S. Assistant Professor**

Address:* Department of Periodontics, Faculty of Dentistry, Tehran University of Medical Sciences

****** Department of Periodontics, Faculty of Dentistry, Shahid Sadoughi University of Medical Sciences

Background and Aim: Increasing patient demands for esthetic, put the root coverage procedures in particular attention. Periodontal regeneration with GTR based root coverage methods is the most common treatment used. The purpose of this study was to compare guided tissue regeneration (GTR) with collagen membrane and a bone graft, with sub-epithelial connective tissue graft (SCTG), in treatment of gingival recession.

Materials and Methods: In this randomized clinical trial study, eleven healthy patients with no systemic diseases who had miller's class I or II recession defects (gingival recession ≥ 2 mm) were treated with SCTG or GTR using a collagen membrane and a bone graft. Clinical measurements were obtained at baseline and 6 months after surgery. These clinical measurements included recession depth (RD), recession width (RW), probing depth (PD), and clinical attachment level (CAL). Data were analyzed using independent t test with $p < 0.05$ as the limit of significance.

Results: Both treatment methods resulted in a statistically significant reduction of recession depth (SCTG=2.3mm, GTR=2.1mm; $P < 0.0001$). CAL gain after 6 months was also improved in both groups (SCG=2.5mm, GTR=2.1mm), compared to baseline ($P < 0.0001$). No statistical differences were observed in RD, RW, CAL between test and control groups. Root coverage was similar in both methods (SCTG= 74.2%, GTR= 62.6%, $P = 0.87$).

Conclusion: Based on the results of this study, the two techniques are clinically comparable. Therefore the use of collagen membrane and a bovine derived xenograft may alleviate the need for connective tissue graft.

Key Words: Guided Tissue Regeneration; Graft; Connective tissue; Collagen membrane; Recession

چکیده

زمینه و هدف: امروزه به علت افزایش تقاضای بیماران برای تأمین حداکثر زیبایی، پوشش سطح عریان ریشه، اهمیت ویژه‌ای پیدا کرده

[†] مؤلف مسؤل: نشانی: تهران - دانشگاه علوم پزشکی تهران - دانشکده دندانپزشکی - گروه آموزشی پرپودونتیکس
تلفن: ۰۲۶۴۰۶۶۴ پست الکترونیکی haghigati@sina.ac.ir

است. از میان تکنیک‌های ارائه شده، بیشترین احتمال بازسازی انساج پرپودنتال با استفاده از اصول Guided Tissue Regeneration (GTR) اتفاق می‌افتد. مطالعه حاضر با هدف مقایسه بالینی روش GTR-based root coverage با غشای کلاژنه و پیوند استخوان و روش Subepithelial Connective Tissue Graft (SCTG) (کنترل مثبت) در درمان تحلیل‌های لثه‌ای انجام شد.

روش بررسی: در این کارآزمایی بالینی ۱۱ بیمار (۹ زن و ۲ مرد، ۲۵-۵۲ ساله) با ۳۱ تحلیل لثه‌ای کلاس I و II میلر (عمق تحلیل ≤ 2 میلی‌متر) مورد بررسی قرار گرفتند. ضایعات جهت درمان تحلیل لثه به صورت تصادفی در دو گروه SCTG و GTR تقسیم شدند. متغیرهای مطالعه شامل عمق تحلیل (RD)، سطح چسبندگی بالینی (CAL) و عمق پروبینگ (PD) در مید باکال و عرض تحلیل در سطح CEJ بودند که قبل از مداخله و ۶ ماه بعد اندازه‌گیری شدند، یافته‌ها توسط آزمون آماری Independent t مورد تجزیه و تحلیل قرار گرفتند و $P < 0.05$ به عنوان سطح معنی داری در نظر گرفته شد.

یافته‌ها: با مقایسه نتایج اولیه و ۶ ماه بعد مشاهده شد، هر دو روش به صورت معنی‌داری باعث کاهش عمق تحلیل (GTR = ۲/۱ میلی‌متر، SCTG = ۲/۳ میلی‌متر، $P < 0.001$) و بهبود سطح چسبندگی بالینی (GTR = ۲/۱ میلی‌متر، SCTG = ۲/۵ میلی‌متر، $P < 0.001$) شدند. بعد از ۶ ماه متوسط پوشش ریشه با روش GTR، ۶۲٪ و با روش SCTG، ۷۴٪ به دست آمد.

نتیجه‌گیری: براساس مطالعه حاضر، در هر دو روش، نتایج کلینیکی مشابه هم بودند. استفاده از غشای کلاژنه و یک پیوند استخوان، ممکن است نیاز به برداشت بافت پیوندی از خود بیمار را برطرف نماید.

کلید واژه‌ها: پوشش ریشه؛ بازسازی هدایت شده بافتی؛ تحلیل لثه؛ پیوند نسج همبندی

وصول: ۸۳/۰۵/۱۷ اصلاح نهایی: ۸۴/۰۷/۰۲ تأیید چاپ: ۸۴/۰۹/۲۶

مقدمه

روش درمان شده بودند، گزارش کرد (۵). Janke و همکاران با مقایسه SCTG و FGG[§] ضخیم، گزارش نمودند، تفاوت میزان پوشش ریشه بین دو گروه بعد از ۶ ماه معنی‌دار و به نفع روش SCTG بود (۶). علیرغم نتایج رضایت بخش این روش درمانی، وجود دو ناحیه زخمی و مشکلات مربوط به آن (احتمال خونریزی بعد از جراحی و درد بیشتر در ناحیه دهنده) از معایب این روش است؛ در ضمن محدودیت‌های آناتومیک کام در برداشت پیوند و یا نازک بودن مخاط کام می‌تواند برداشت بافت همبند را از این ناحیه، مشکل و یا حتی غیر ممکن سازد.

بررسی Majzoub و همکاران، در خصوص اتصال حاصل از روش SCTG به صورت هیستولوژیکی نشان داد، در قسمت عمده ریشه پوشش گرفته، ترمیم به صورت long junctional epithelium اتفاق افتاده و تنها مقادیر کمی

تحلیل لثه، به جا به جایی لبه لثه به موقعیتی آپیکالی تراز CEJ[‡] اطلاق می‌شود. ملاحظات زیبایی، رفع حساسیت ریشه، کنترل و یا جلوگیری از پوسیدگی‌های ریشه، بهبود نتایج کارهای ترمیمی و تسهیل کنترل پلاک از جمله موارد تجویز روشهای درمانی پوشش ریشه هستند. هدف از درمان تحلیل لثه، بازسازی بافت لبه لثه در ناحیه CEJ و برقراری سالکوس نرمال از طریق functional attachment است (۱). روشهای متعددی برای دستیابی به پوشش ریشه وجود دارد که در حال حاضر بیشترین درصد پوشش ریشه با کاربرد روش subepithelial connective tissue graft (SCTG) حاصل می‌شود (۳،۲،۱). Raetzke متوسط پوشش سطح ریشه را با این روش ۸۰٪ گزارش نمود (۴). Harris نیز میزان ۹۷٪ را برای ۱۰۰ تحلیل لثه‌ای که با این

[§] Free Gingival Graft

[‡] Cemento Enamel Junction

بعد از دو سال ۸۲٪ گزارش نمودند (۱۱). در هیچ کدام از مطالعات گروه کنترل وجود نداشت.

Wang و همکاران، پس از مقایسه روش GTR و روش SCTG با استفاده از یک غشای کلاژنه، بعد از شش ماه نتیجه گرفتند که این دو روش از نظر نتایج کلینیکی مشابه هستند (۹). Rossetti و همکاران نیز در درمان تحلیلهای لثه روش GTR را با SCTG مقایسه کردند. آنها به منظور جبران عدم حفظ فضا (space supervision) غشای کلاژنه، مقداری DFDBA** در زیر غشا قرار دادند و بعد از ۱۸ ماه میزان کاهش عمق تحلیل با روش SCTG را بهتر از روش GTR گزارش کردند؛ ولی نتایج کاهش عمق پاکت در روش GTR بهتر از گروه کنترل بود (۱۲). در حال حاضر اطلاعات محدودی در زمینه قوائد کاربرد bone replacement grafts به همراه روش GTR در پوشش ریشه در دست است.

هدف از مطالعه حاضر، مقایسه روش Guided Tissue Regeneration با استفاده از یک غشای کلاژنه و یک bovine derived xenograft. با روش SCTG در درمان تحلیلهای لثه انسان بود.

روش بررسی

در این مطالعه که به صورت randomized clinical trial طراحی شد، ۱۱ بیمار (۹ زن، ۲ مرد ۲۵-۵۲ ساله) با ۳۱ ناحیه تحلیل لثه مورد بررسی قرار گرفتند. شرکت کنندگان از سلامت کامل سیستمیک و پریودنتال (عمق پروبینگ ≥ 4 میلیمتر) برخوردار بوده، سیگاری نبودند و حداقل یک دندان مبتلا به تحلیل لثه میسر کلاس I و II (عمق تحلیل لثه ≤ 2 میلیمتر) داشتند. تقسیم بندی نمونه‌ها به صورت Block Randomization انجام شد. مراحل درمان و مواد مورد استفاده برای بیماران توضیح داده شد و تمام بیماران فرم

بافت مشابه سمان در قاعده ریشه به وجود آمده است (۷). طی سالیان اخیر تکنیک Guided Tissue Regeneration (GTR) با هدف پوشش پایدارتر ریشه و بازسازی انساج پریودنتال، در درمان تحلیلهای لثه معرفی شد. مطالعاتی که پوشش ریشه را به دنبال GTR-based root coverage با روشهای متداول پوشش ریشه مقایسه کردند، نتایج مشابهی را بین دو گروه گزارش نمودند (۱، ۲، ۸). مزیت روشهای متکی بر اصول GTR توانایی بیشتر ایجاد new attachment بر روی ریشه‌های عریان است که به ندرت با سایر روشها (به طور مثال SCTG) به دست می‌آید.

در روش GTR از غشاهای غیر قابل جذب و قابل جذب استفاده می‌شود. عدم نیاز به خارج کردن غشا، کاهش ناراحتی بیمار، کاهش زمان انجام کار (chairside time) و هزینه‌های مربوطه از جمله مزایای غشاهای قابل جذب است؛ ولی از طرف دیگر این غشاها به علت خاصیت الاستیسیته، توانایی space making را ندارند.

کلاژن، پروتئین غالب بافتهای همبندی انسان از جمله بافتهای پریودنتال است و از این رو به خوبی توسط بافت لثه تحمل می‌شود. به همین دلیل به عنوان یک GTR barrier استفاده می‌گردد. کلاژن، سلولهای اپیتلیوم و همبندی را تحریک می‌کند که به سطح خود چسبیده و حرکت نمایند. این خاصیت کموتاکتیکی کلاژن شانس وقوع آشکار شدن غشا (membrane exposure) و آلودگی میکروبی آن را کاهش می‌دهد (دو اتفاقی که در روند بازسازی بافت اختلال ایجاد می‌نمایند) (۹).

Shieh و همکاران و Wang و همکاران نشان دادند، غشای کلاژن به طور موفقیت آمیزی می‌تواند در درمان پوشش ریشه به کار رود. در گزارشهای آنها متوسط پوشش ریشه بعد از شش ماه به ترتیب ۵۲٪ و ۹۳٪ بود (۹، ۱۰). Zahedi و همکاران متوسط پوشش ریشه با این بیومتریال را

** Demineralized Freezed Dried Bone Allograft

رضایت نامه کتبی را امضا کردند.

در صورت لزوم برای تمام شرکت کنندگان قبل از ورود به مطالعه، مرحله اول درمان، اعم از آموزش بهداشت، جرمگیری، صاف کردن سطح ریشه‌ها و تصحیح اکلوزن (occlusal adjustment) انجام شد. متغیرهای مطالعه شامل: عمق تحلیل (RD) یعنی فاصله لبه لثه تا CEJ، عمق پروبینگ (PD) و سطح چسبندگی بالینی (CAL)، در مید باکال دندان مورد نظر اندازه‌گیری شدند. عرض تحلیل (RW) هم در محاذات CEJ به وسیله پروب ویلیامز ساخت کارخانجات Hu-Friedy آمریکا اندازه گرفته شد.

روش جراحی

قبل از جراحی به صورت تصادفی (block randomization) نوع تداخل جراحی برای هر تحلیل لثه مشخص شد. به ترتیبی که ۱۵ تحلیل با روش GTR (گروه تست) و ۱۶ تحلیل با روش SCTG (گروه کنترل) درمان شدند. تمام جراحیها توسط یک جراح صورت گرفت. بعد از اعمال بی‌حسی موضعی، سطوح عریان ریشه توسط یک کورت، کاملاً مسطح (root planed) گردید. در گروه تست، یک فلپ دو ضخامت full/split thickness ذوزنقه‌ای شکل در ناحیه مورد نظر کنار زده شد. برشهای آزاد کننده به فاصله عرض یک یا نیم دندان دورتر از محل احتمالی ختم غشا بریده شد تا حداکثر پوشش اولیه غشا فراهم گردد؛ سپس غشای قابل جذب کلاژنه[†] به شکل مناسب بریده شد، به نحوی که حداقل ۲-۳ میلیمتر اطراف dehiscence استخوانی را بپوشاند.

قبل از قرار دادن غشا روی سطح ریشه، یک لایه نازک از bovine derived xenograft[‡] بریده و بر روی سطح عریان ریشه گذارده شد؛ سپس غشا توسط یک نخ بخیه کات گوت ۴-۰ در حد CEJ بخیه گردید. فلپ به اندازه‌ای کروالی حرکت داده شد که کاملاً غشا را بپوشاند و با نخ بخیه

ابریشم ۴-۰ بخیه شد (شکل-۱).

در گروه کنترل، یک فلپ ذوزنقه‌ای نیمه ضخیم (split thickness) بر روی دندان مورد نظر ایجاد گردید. در پاپی‌های بین دندانی دندان مجاور و با فاصله ۱ میلیمتر از لبه لثه، برشهای آزاد کننده عمودی داده شد؛ سپس الگوی مناسب تهیه گردید و براساس آن بافت همبند از کام در ناحیه پره‌مولرها با روش trap door برداشته و بر روی سطح ریشه با نخ بخیه کات گوت ۴-۰ بخیه شد. لبه‌های ناحیه دهنده به صورت interrupted بخیه شد. فلپ هم بدون کشش کروالی قرار داده و با نخ ابریشم ۴-۰ بخیه شد. هیچ تلاشی جهت پوشش صد در صد بافت پیوندی توسط فلپ صورت نگرفت. ناحیه جراحی با پک پرپودونتال پوشانده شد (شکل ۲، ۳).

مراقبت پس از جراحی شامل Amoxicillin ۵۰۰mg tid و مسکن ۴۰۰ mg Ibuprofen در صورت درد هر ۶ ساعت و دهانشویه کلرهگزیدین ۲٪/۰٪ روزی دو بار بود. بخیه‌ها ۱۰-۱۴ روز بعد برداشته شد. از بیماران گروه تست (GTR) خواسته شد تا شش هفته ناحیه عمل را مسواک نکنند و در این مدت از دهانشویه کلرهگزیدین استفاده نمایند؛ ولی افراد گروه کنترل، می‌توانستند کنترل پلاک مکانیکی را ۲-۳ هفته بعد از عمل از سر بگیرند.

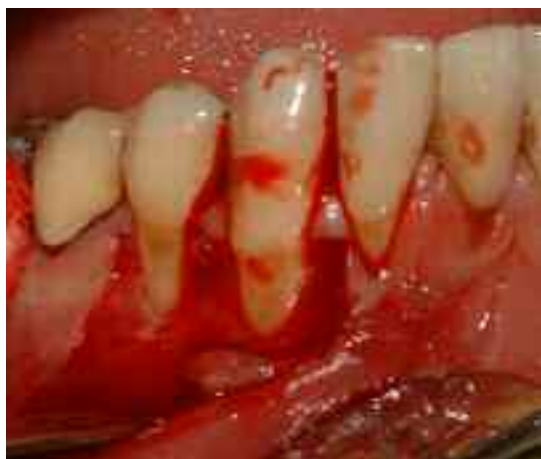اندازه‌گیریهای بالینی توسط یک نفر که از نوع مداخله جراحی آگاهی نداشت، قبل از عمل و شش ماه بعد صورت گرفت. یافته‌های مطالعه به وسیله آزمون Independent t مورد تجزیه و تحلیل آماری قرار گرفتند. $P < 0.05$ به عنوان سطح معنی داری در نظر گرفته شد.

یافته‌ها

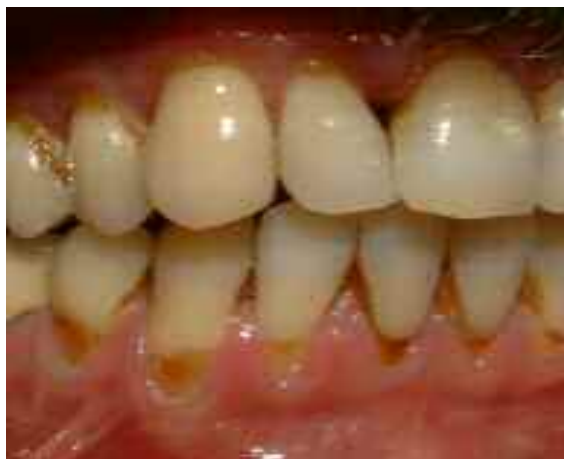۳۱ تحلیل لثه‌ای کلاس I و II (عمق تحلیل ≤ 2 میلیمتر) در ۱۱ بیمار وارد مطالعه شدند که به صورت تصادفی ۱۶ دندان در گروه تست (GTR) و ۱۵ دندان در گروه کنترل

[†]- Bio-Guide ,Gestlich,, Switzerland

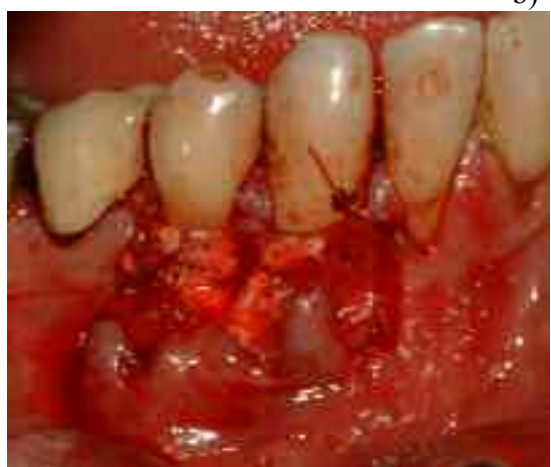[‡]- Bio-oss ,Gestlich,, Switzerland



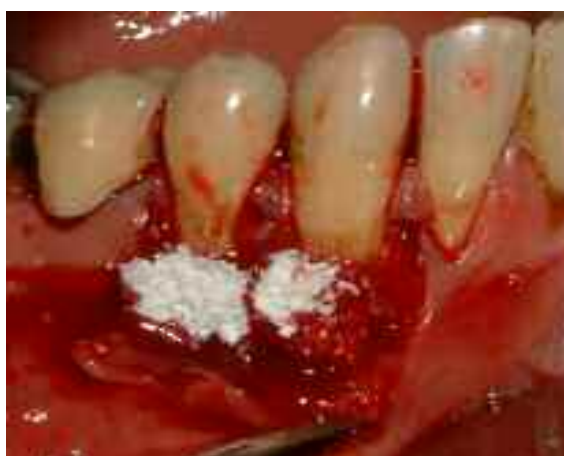b)



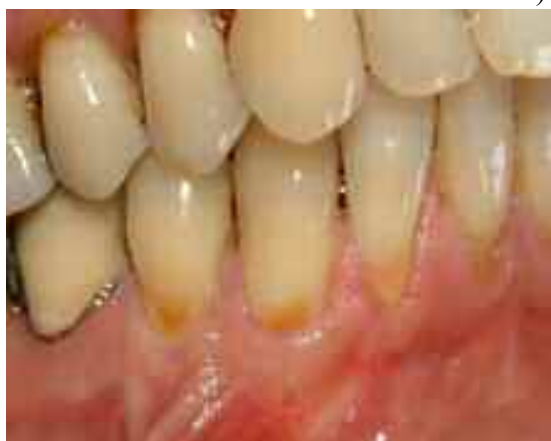a)



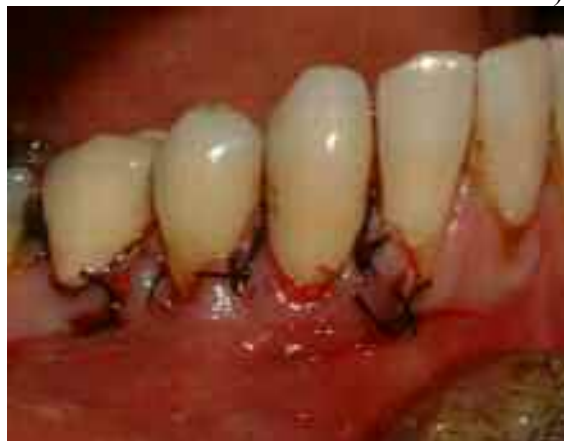d)



c)



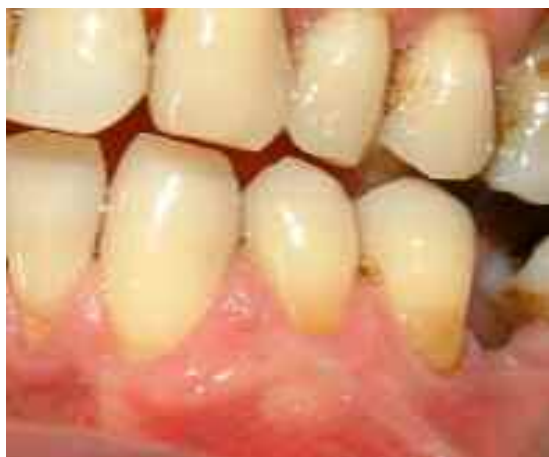f)



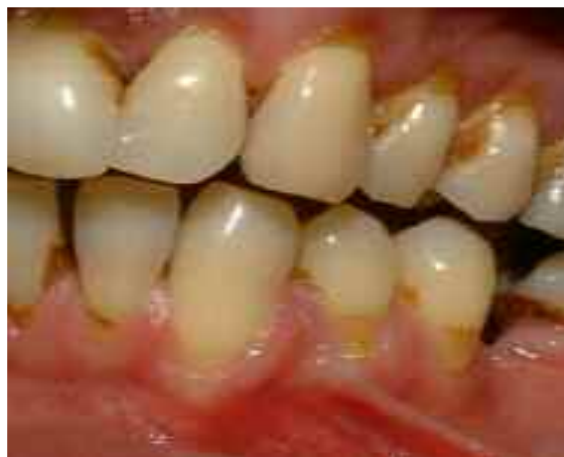e)

شکل ۱- تحلیل لثه درمان شده با روش GTR

a- قبل از جراحی دندان #۲۷و۲۸. b- فلپ full/split thickness کنار زده شده. c- Bio-oss بر روی سطح ریشه قرار داده شده است. d- غشا کلاژنه با نخ کات گوت در محل بخیه می گردد. e- فلپ کاملا غشا را می پوشاند. f- ۶ ماه بعد

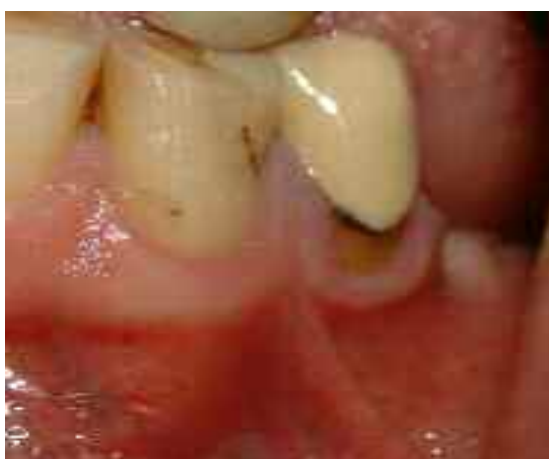

b)

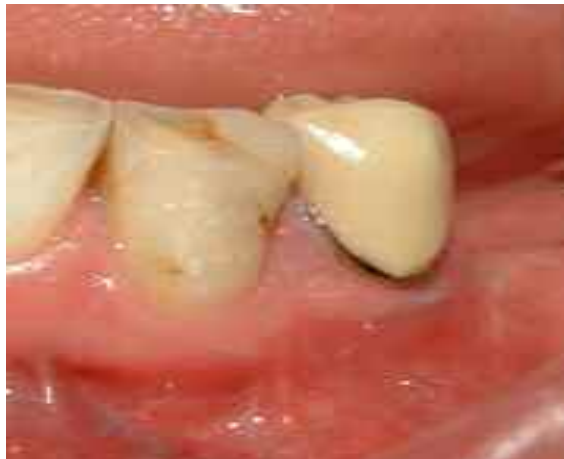

a)

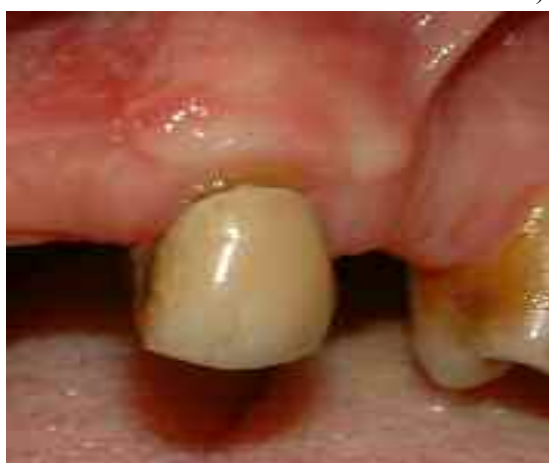شکل ۲- سمت مقابل بیمار شکل ۱- (دندانهای #۲۱ و ۲۲) که با روش SCTG درمان شد
a- قبل از جراحی. b- ۶ ماه بعد



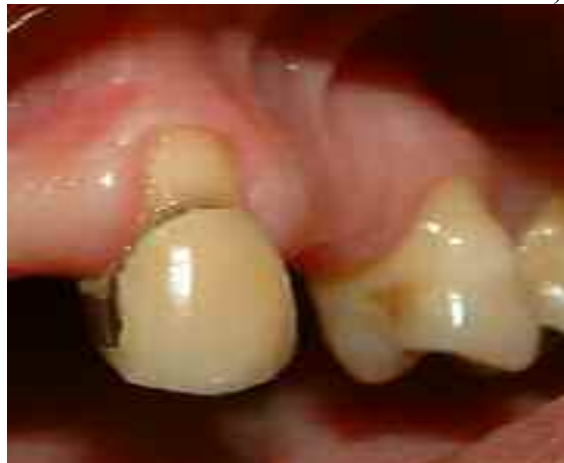b)



a)



d)



c)

شکل ۳- a و b قبل از درمان GTR روی دندان #۲۱ و c و d قبل و بعد از درمان SCTG روی دندان #۱۱

(SCTG) قرار گرفتند. در هر دو روش درمانی، CAL،RW،RD، بعد از ۶ ماه از انجام درمان کاهش معنی‌داری داشت ($P < 0.001$)، که نشان دهنده موفقیت هر دو روش در بهبود نتایج کلینیکی است. تمام بیماران از نتایج نهایی درمان راضی بودند؛ ولی میزان PD در دو گروه نسبت به قبل از درمان تفاوت معنی‌داری نداشت ($P > 0.1$).

مقادیر متغیرهای مورد بررسی در ابتدای مطالعه و ۶ ماه بعد، در جدول ۱ و ۲ نشان داده شده است. بررسی آماری اندازه‌گیریهایی قبل از جراحی در گروه تست و کنترل از نظر یکسان بودن توزیع داده‌ها، همسانی دو گروه در ابتدای مطالعه را تأیید کرد (جدول ۱).

نمودار شماره ۱ مقدار پوشش سطح ریشه را در دو گروه تست و کنترل نشان می‌دهد ($P = 0.005$).

شش ماه پس از جراحی، عمق تحلیل در گروه GTR، 2.1 ± 0.66 میلی‌متر و در گروه SCTG، 2.3 ± 0.9 میلی‌متر و عرض تحلیل در گروه GTR، 0.86 ± 1.1 میلی‌متر و در گروه SCTG، 1.5 ± 1.1 میلی‌متر، نسبت به قبل از درمان کاهش یافت (در هر دو مورد $P < 0.001$)؛ ولی تفاوت آماری معنی‌داری بین یافته‌های دو گروه وجود نداشت ($P > 0.05$) (جدول ۱).

جدول ۱- مقادیر عرض و عمق تحلیل قبل و شش ماه بعد از عمل (یافته‌ها به صورت $\text{mean} \pm \text{SD}$ و بر حسب میلی‌متر ارائه شده‌اند)

P.VALUE	SCTG	GTR	درمان
			عمق تحلیل
			قبل از عمل
۰/۳۱	3.4 ± 0.96	3.4 ± 0.77	
			۶ ماه بعد
۰/۸۷	1.06 ± 0.98	1.33 ± 0.81	
			تفاوت قبل و ۶ ماه بعد
۰/۱۴	2.3 ± 0.9	2.1 ± 0.66	
	$P < 0.0001$	$P < 0.0001$	P.value
			عرض تحلیل
			قبل از عمل
۰/۲۳	3.7 ± 0.68	3.5 ± 0.86	
			۶ ماه بعد
۰/۰۷	2.1 ± 1.5	2.6 ± 1.06	
			تفاوت قبل و ۶ ماه بعد
۰/۶	1.5 ± 1.1	0.86 ± 1.1	
	$P < 0.0001$	$P < 0.0001$	P.value

GTR: Guided Tissue Regeneration

SCTG: Subepithelial Connective Tissue Graft

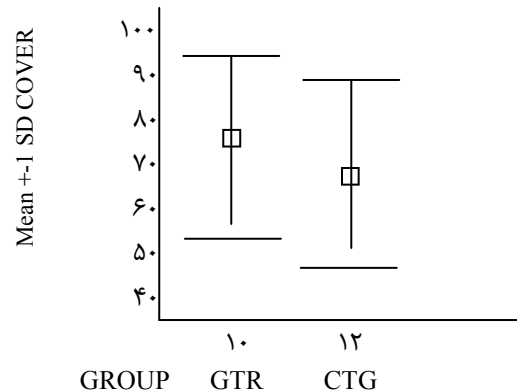
بحث و نتیجه گیری

نتایج حاصل از مطالعه حاضر نشان داد، هر دو روش SCTG و GTR (با غشای قابل جذب کلاژنه و collagenous bio-oss) در درمان تحلیل‌های لثه‌ای موفق بودند. این یافته‌ها مشابه مطالعه Wang و همکاران و Trombelli و Tatakis بود که اعلام کردند، هر دو روش می‌تواند برای دستیابی به پوشش ریشه به کار رود (۱۳،۹).

براساس نتایج، بهبود قابل ملاحظه‌ای در عمق تحلیل SCTG (۲/۳ میلی‌متر و GTR ۲/۱ میلی‌متر) و درصد پوشش ریشه (GTR ۶۲٪ و SCTG ۷۴٪) پس از ۶ ماه در هر دو گروه مشاهده شد. هرچند این مقادیر در مقایسه با قبل از درمان، حاکی از root coverage gain معنی‌داری بود؛ ولی تفاوت دو گروه به حد معنی‌داری نرسید.

همانطور که اشاره شد، روش GTR مزایایی نسبت به SCTG دارد. عدم نیاز به ناحیه جراحی دوم برای برداشت پیوند و در نتیجه کاهش تروما و درد بعد از جراحی و کاهش مدت جراحی، باعث افزایش پذیرش بیمار در این روش می‌شود (۱۳،۱۴). در مطالعه حاضر، به صورت split mouth design، در هر دو روش تست و کنترل تمام ۹ بیمار رضایت بیشتری از روش GTR داشتند و به دلیل یک ناحیه جراحی در دهان، میزان درد و ناراحتی بعد از جراحی GTR کمتر از روش کنترل گزارش شد. قابل ذکر است که میزان درد بسته به اظهارات بیماران در ضمن و پس از مطالعه در مقایسه روشهای درمان گزارش گردید و بررسی آماری بر روی آن انجام نشد.

نتایج این تحقیق نشان می‌دهد، روش GTR با غشای کلاژنه Bio-Guide و به همراه Bio-oss می‌تواند نیاز به استفاده از بافت اتوزن برای پوشش ریشه را بر طرف نماید. مقدار پوشش ریشه به دست آمده در مطالعه حاضر مشابه تعدادی از مطالعات انجام شده قبلی است. (Broghettie و همکاران (۱۵): SCTG= ۷۵٪، GTR= ۶۸٪، Wang و



نمودار ۱- مقدار پوشش سطح ریشه در دو گروه تست و کنترل

شش ماه پس از درمان، CAL gain در گروه تست ۲/۱±۱/۰ میلی‌متر و در گروه کنترل ۲/۵±۱/۲ میلی‌متر بود که نشان دهنده موفقیت هر دو روش در بازسازی حداقل قسمتی از انساج پرپودنتال است ($P < 0.001$)؛ ولی میزان بهبود سطح چسبندگی بین دو گروه مورد مطالعه، تفاوت آماری نداشتند ($P > 0.05$) (جدول ۲). متوسط پوشش ریشه به دست آمده در گروه GTR، ۶۲٪ و در گروه SCTG، ۷۴٪ بود، که تفاوت آماری میان این مقادیر مشاهده نشد ($P = 0.87$).

جدول ۲- عمق پروبینگ و سطح چسبندگی بالینی قبل و شش ماه بعد از عمل (یافته‌ها به صورت mean±SD و بر حسب میلی‌متر ارائه شده‌اند)

P.value	GTR	SCTG	درمان
			سطح چسبندگی بالینی
۰/۱۹	۴/۷ ± ۱/۲	۴/۴ ± ۰/۹۸	قبل عمل
۰/۶۷	۲/۲ ± ۰/۹۸	۲/۳ ± ۰/۹۹	۶ ماه بعد
۰/۱۶	۲/۵ ± ۱/۲	۲/۱ ± ۱	تفاوت قبل و ۶ ماه بعد
	P < 0.001	P < 0.001	P.value
			عمق پروبینگ
۰/۰۴	۱/۳ ± ۰/۷۱	۰/۹۵ ± ۰/۳۶	قبل عمل
۰/۰۱	۱/۰۹ ± ۰/۶۶	۰/۹۶ ± ۰/۱۹	۶ ماه بعد
	P > 0.1	P > 0.1	P.value

GTR: Guided Tissue Regeneration
SCTG: Subepithelial Connective Tissue Graft

استفاده از غشا قابل جذب، root conditioning و عمق کم تحلیل قبل از درمان (کمتر از ۴ میلیمتر) اثر مثبتی بر روی تعداد نواحی دارد که پوشش کامل ریشه می‌گیرند (۱).

در مطالعه حاضر در نواحی درمان شده با GTR و SCTG به ترتیب ۲/۱ و ۲/۳ میلیمتر clinical attachment level gain به دست آمد که کمی کمتر از گزارشهای قبلی است (۱۷،۹). توضیح این تفاوت در یافته‌ها مشکل است؛ ولی ممکن است، این تفاوت را به خصوصیات منحصر به فرد هر مطالعه اعم از جمعیت مورد مطالعه، اندازه ضایعات درمان شده، مهارت عمل کننده و یا شرایط خاص هر بیمار (به عنوان مثال برجستگی ریشه، عمق وستیبول، کیفیت بافت نرم و درجه همکاری بیمار) نسبت داد. با توجه به پوشش ریشه به دست آمده، می‌توان حدس زد

که احتمالاً چسبندگی جدید (new attachment) بر روی قسمتی از ریشه پوشش گرفته، به وجود آمده باشد؛ ولی در نبود شواهد هیستولوژیک، تعیین اینکه چه مقدار از این چسبندگی، long junctional attachment و چه مقدار از آن new connective tissue attachment است، ممکن نیست. مشاهدات هیستولوژیکی انسانی نشان داد، استفاده از اصول Guided Tissue Regeneration در درمان تحلیل‌های لثه‌ای منجر به بازسازی محدود اتصالات پریودنتال - ساخت سمان جدید و فرو رفتن الیاف پریودنتال درون آن و بازسازی استخوان - می‌گردد (۱۱،۱۰،۹،۸)؛ در حالی که احتمال وقوع بازسازی انساج پریودنتال به دنبال کاربرد روش SCTG کمتر است (۱۴،۷)؛ ولی برای مشخص شدن ماهیت اتصال لثه به سطح ریشه قبلاً عریان شده، به مطالعات بیشتری نیاز است.

روش GTR بر پایه حفظ regenerative space جهت حفظ و ثبات لخته بنا شد. غشاهای قابل جذب مزایای فراوانی دارند و می‌توانند به عنوان GTR-barrier استفاده شوند؛ ولی عدم حفظ فضا (space supervision) از مهمترین

همکاران (۹): SCTG = ۸۴٪، GTR = ۷۳٪، Muller و همکاران (۱۶): SCTG = ۸۰٪، GTR = ۴۵٪؛ ولی تعداد دیگری از محققان درصدهای پوشش بالاتری را گزارش نمودند: Harris متوسط پوشش ریشه را در گروه GTR ۹۲٪ و در گروه SCTG ۹۵٪ به دست آورد (۱۷). Tatakis و Trombelli نیز، پوشش ریشه را به ترتیب ۸۱٪ و ۹۵٪ در دو گروه GTR و SCTG به دست آوردند (۱۳).

این اختلافها ممکن است به جنبه‌های مختلف تکنیک‌های جراحی، مواد مختلف به کار رفته اعم از نخهای بخیه، نوع غشا و یا عمق قبل از تحلیل مربوط باشد. به عنوان مثال Rossetti و همکاران در تحقیقی مشابه، به پوشیده شدن کامل بافت پیوند همبندی توسط فلپ تأکید داشتند (۱۲)؛ ولی در مطالعه حاضر تلاش بیشتری جهت پوشش صد در صد بافت پیوندی با فلپ ذوزنقه‌ای نشد.

در تحقیق حاضر متوسط عمق تحلیل در گروه تست و کنترل به ترتیب $3/4 \pm 0/77$ میلیمتر و $3/4 \pm 0/96$ میلیمتر بود که ۲/۱ میلیمتر در گروه GTR و ۲/۳ میلیمتر در گروه کنترل کاهش یافته بود. مطالعاتی نیز جهت ارزیابی اثر عمق تحلیل قبل از درمان بر روی میزان Root coverage gain نهایی انجام شد، که نتایج متناقضی در این زمینه ارائه گردیده است.

Wang و همکاران با استفاده از روش GTR نتایج کلینیکی بهتری در تحلیل‌های عمیق (بیش از ۵ میلیمتر) گزارش کردند (۱۸،۹). Muller و همکاران نیز پیشنهاد کردند، تحلیل‌های کم عمق نباید با GTR درمان شوند (۱۶). با وجود این Borghetti و همکاران عنوان نمودند، با استفاده از روش GTR-based root coverage در تحلیل‌های کم عمق (کمتر از ۴ میلیمتر) نتایج کلینیکی بهتری در مقایسه با تحلیل‌های عمیق (≤ 4 میلیمتر) حاصل می‌شود (۱۵).

مطالعه متاآنالیزی Al-Hamdan و همکاران، بر روی GTR-based root coverage نشان داد، به نظر می‌رسد

مشخص شود؛ در ضمن به علت نبود مشاهدات هیستولوژیک، تعیین دقیق ماهیت ترمیم به دنبال هر دو روش مشکل است. انجام مطالعات حیوانی برای فهم بهتر چگونگی روند تغییرات بافتی در ترمیم به دنبال روشهای پوشش ریشه لازم است. براساس نتایج مطالعه حاضر، پوشش ریشه با روش GTR با استفاده از غشای کلاژنه و یک پیوند استخوان (collagenous bio-oss) و روش SCTG، هر دو روشهای موفقی در اصلاح تحلیل‌های لثه‌ای هستند.

تشکر و قدردانی

این مقاله نتیجه طرح تحقیقاتی مصوب دانشگاه علوم پزشکی و خدمات بهداشتی، درمانی تهران به شماره قرارداد ۱۳۲/۲۱۹۴ مورخ ۸۳/۰۳/۲۶ می‌باشد. در ضمن از آقای دکتر محمد جواد خرازی فرد که بررسی آماری این مطالعه را انجام دادند، قدردانی می‌گردد.

محدودیت‌های آنها می‌باشد. به این جهت، در درمان تحلیل‌های لثه باید به نحوی از فرو افتادن غشا بر روی ریشه جلوگیری نمود. در مطالعه حاضر از یک bone graft (collagenous Bio-oss) در حد فاصل سطح ریشه و غشای کلاژن استفاده شد. Wang و همکاران و Rossetti و همکاران، از DFDBA در زیر غشای کلاژنه در درمان تحلیل‌های لثه‌ای استفاده کردند و به نتایج خوبی رسیدند. در مطالعه Wang و همکاران از DFDBA به عنوان یک bone replacement graft استفاده شد (۹)؛ ولی Rossetti و همکاران، از آن به منظور جلوگیری از فرو افتادن غشا و در نتیجه ایجاد و حفظ فضا در زیر غشا استفاده نمودند (۱۲).

به دنبال این مطالعه، همچنان سؤالات بسیاری بی‌جواب باقی‌مانده است. اگرچه نتایج این دو روش مشابه بودند، ولی ارزیابی طولانی مدتی لازم است تا ثبات نتایج در طول زمان

منابع:

- 1- Al-hamdan K, Eber R, Sarment D, Kowalski C, Wang HL. Guided tissue regeneration-based root coverage: meta-analysis. *J Periodontol* 2003; 74: 1520-33.
- 2- Greenwell H, Bissada NF, Henderson RD, Dodge JR. The deceptive nature of root coverage results. *J Periodontol* 2000; 71: 1327-37.
- 3- Clauser C, Nieri M, Fran Ceschi D. Evidenced-based mucogingival therapy. Part 2: Ordinary and individual patient data Meta-analyses of surgical treatment of recession using complete root coverage as the outcome variable. *J Periodontol* 2003; 74: 741-56.
- 4- Raetzke PB. Covering localized areas of root exposure employing the envelope technique. *J Periodontol* 1985; 56: 397-402.
- 5- Harris RJ. A comparative of 2 root coverage techniques: guided tissue regeneration with bioabsorbable matrix styles membrane versus a connective tissue graft combined with coronally positioned graft without vertical incision. *J Periodontol* 1998; 69: 138-45.
- 6- Janke PB, Sandifer JB, Gher ME, Gray JL. Thick free gingival and connective tissue autograft for root coverage. *J Periodontol* 1993; 64: 315.
- 7- Majzoub Z, Landi L, Grusovin MG, Cordioli G. Histology of connective tissue graft. A Case report. *J Periodontol* 2001; 72(1): 1607-15.
- 8- Danesh Meyer MJ, Wikesjo UME. Gingival recession defects and guided tissue regeneration: A review *J Periodont Res* 2001; 36: 341-354.
- 9- Wang HL, Bunyaratavey P, Labadie M. Comparison of 2 clinical techniques for treatment of gingival recession. *J Periodontol* 2001; 72: 1301-11.
- 10- Shieh AT, Wang HL, O'Neal R. Development and clinical evaluation of a root coverage procedure using a collagen

barrier membrane. *J Periodontol* 1997; 68: 770-78.

11- Zahedi S, Bozon C, Brunedl G. A 2-year clinical evaluation of a diphenylphosphorylazid-cross-linked collagen membrane for the treatment of buccal gingival recession. *J Periodontol* 1998; 69: 975-81.

12- Rosetti E, Marcantonio RA, Rossa JR, Chaves ES. Treatment of gingival recession: Comparative study between sub epithelial connective tissue graft and guided tissue regeneration. *J Periodontol* 2000; 71: 1441-47.

13- Tatakis DN, Trombelli L. Gingival recession treatment: guided tissue regeneration with bioabsorbable membrane versus connective tissue graft. *J Periodontol* 2000; 71: 299-307.

14- Goldstein M, Boyan BD, Cochran DL. Human histology of new attachment after root coverage using subepithelial connective tissue graft. *J Clin Periodontol* 2001; 28(7): 657-62.

15- Borghetti A, Glise GM, Monnet corti V. Comparative clinical study of a bioabsorbable membrane and subepithelial connective tissue graft in the treatment of human gingival recession. *J Periodontol* 1999; 70: 123-30.

16- Muller HP, Stahl M, Egart. Dynamics of mucosal dimension after root coverage with a bioabsorbable membrane. *J Clin Periodontol* 2000; 27: 1-8.

17- Harris RJ. A comparison of 2 root coverage techniques: guided tissue regeneration with bioabsorbable matrix styles membrane versus a connective tissue graft combined with coronally positioned graft without vertical incision. *J Periodontol* 1998; 69: 1426-34.

18- Wang HL, Kimble K, Eber R. Use of bone grafts for the enhancement of a GTR – based root coverage procedures: A Pilot study. *Int J Periodontics & Restorative Dent* 2002; 22: 119-27.