

گزارش یک مورد Langerhans cell histiocytosis در یک کودک ۳ ساله با تظاهرات اولیه دهانی

دکتر بهمن سراج[†] - دکتر اصغر رامیار** - دکتر راحیل احمدی*** - دکتر سارا قدیمی***

*استادیار گروه آموزشی کودکان دانشکده دندانپزشکی و عضو مرکز تحقیقات دندانپزشکی دانشگاه علوم پزشکی و خدمات بهداشتی، درمانی تهران

**استادیار گروه آموزشی هماتولوژی دانشکده پزشکی دانشگاه علوم پزشکی و خدمات بهداشتی، درمانی تهران

***دستیار تخصصی دندانپزشکی کودکان

Title: Langerhans cell histiocytosis: A case report of a three year old boy with primary oral manifestations
Authors: Seraj B. Assistant Professor*, Ramyar A. Assistant Professor**, Ahmadi R. Postgraduate Student of Pediatric Dentistry, Ghadimi S. Postgraduate Student of Pediatric Dentistry

Address:*Department of Pediatric Dentistry, Faculty of Dentistry, Tehran University of Medical Sciences
**Department of Hematology, Faculty of Medicine, Tehran University of Medical Sciences.

Abstract: Langerhans cell histiocytosis (LCH) is a rare disease with formation of granulomatous infiltrations consisting of Langerhans cells, histiocytes, lymphocytes and eosinophilic granulocytes. The ethiopathogenesis of the disease has not been fully clarified yet. It can occur as focal or disseminated form - acute or chronic. Oral manifestations may be the first signs. This article reports a case of a 3 year old boy with LCH suffering from severe dental mobility and foul breathe. Radiographically, the lesions appeared as well-defined radiolucent defects in maxilla and mandible. The microscopic findings consisted of sheet like arrangements of histiocytes with a mixture of eosinophils and other inflammatory cells. Biochemical tests were within normal limits.

Key Words: Langerhans cell histiocytosis; Histiocytosis X; Oral manifestations

چکیده

Langerhans cell histiocytosis (LCH) یک بیماری نادر با انفیلتراسیون سلولهای لانگرهانس، هیستوسیت، نفوسیت و ائوزینوفیلها می باشد. اتیولوژی این بیماری کاملاً مشخص نشده است. بیماری می تواند به صورت لوکالیزه یا منتشر و حاد یا مزمن دیده شود. در بسیاری از مواقع تظاهرات دهانی به عنوان اولین علائم بیماری بروز پیدا می کنند. در مقاله حاضر، یک مورد از Langerhans Cell Histiocytosis در یک پسر بچه ۳ ساله که به دلیل لقی شدید دندانها و بوی بد دهان مراجعه نموده بود، گزارش شده است. در رادیوگرافی این بیمار ضایعات متعدد استئولیتیک با حدود مشخص در ماگزایلا و مندیبل و در بررسی هیستولوژیک ساختمان نسجی متشکل از پرولیفراسیون سلولهای تک هسته‌ای شبه هیستوسیت همراه با ائوزینوفیل و سایر سلولهای آماسی مشاهده شد. بیمار علائم دیابت بیمزه را نشان می داد و در آزمایش خون موارد بررسی شده در حد طبیعی بود.

کلید واژه‌ها: لانگرهانس سل هیستوسیتوزیس؛ هیستوسیتوزیس X؛ تظاهرات دهانی

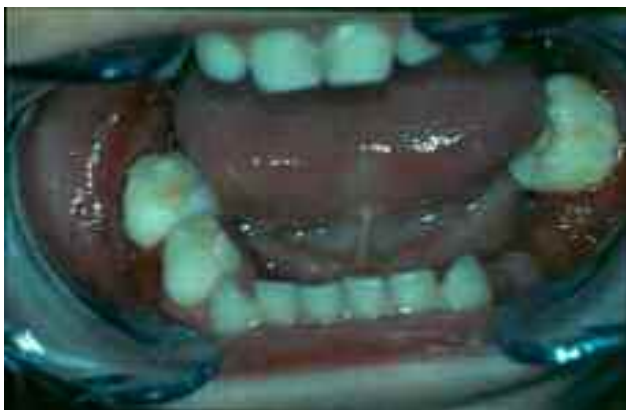وصول: ۸۴/۰۲/۰۳ اصلاح نهایی: ۸۴/۰۷/۱۸ تأیید چاپ: ۸۴/۰۹/۲۶

[†] مؤلف مسؤول: نشانی: تهران - دانشگاه علوم پزشکی تهران - دانشکده دندانپزشکی - گروه آموزشی کودکان
تلفن: ۶۶۴۰۲۶۴۰ پست الکترونیکی serajbah@yahoo.com

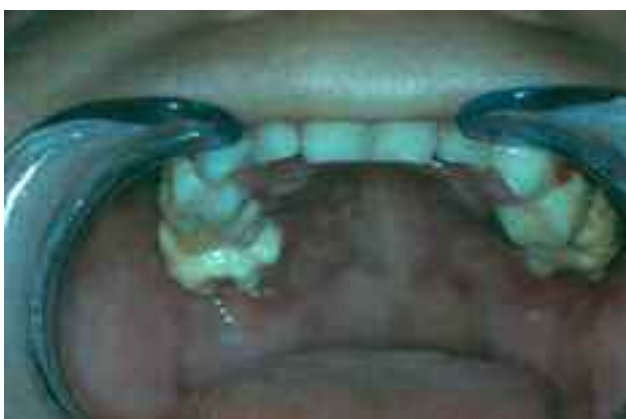مقدمه

شرح مورد

در تیرماه ۱۳۸۴ پسر بچه ۳ ساله‌ای به دلیل لقی دندانها و بوی بد دهان به بخش کودکان دانشکده دندانپزشکی دانشگاه تهران مراجعه نمود. در معاینه داخل دهانی، افزایش حجم لثه‌ای به خصوص در قسمت پالاتال در خلف فک بالا با قوام سفت (firm) و با رنگ قرمز پر رنگ، لقی شدید دندانها به خصوص در نواحی خلفی فکین و حضور فولیکول دندانهای مولر اول دائمی چپ پایین و راست بالا در محیط دهان به دلیل تحلیل شدید استخوان، مشاهده شد. تمام دندانهای شیری به جز مولرهای اول و دوم سمت چپ پایین که به دلیل لقی شدید، خارج شده بودند، در دهان وجود داشتند (شکل ۱، ۲)



شکل ۱- تصویر داخل دهانی بیمار از فک پایین، حضور فولیکول دندان مولر اول دائمی در دهان.



شکل ۲- تصویر داخل دهانی بیمار از فک بالا، پرولیفراسیون مخاط پالاتال و حضور فولیکول دندان مولر اول دائمی در دهان

Lichtenstein از واژه Histiocytosis X برای معرفی گروهی از ضایعات که سیستم رتیکولاندوتلیال را درگیر می‌کنند، استفاده کرد. او بیان نمود که Letterer-Siwe، Hand-Schuller-Christian و Eosinophilic Granuloma، سه تظاهر متفاوت از یک پروسه پاتولوژیک با نمای بافت شناسی یکسان و اتیولوژی نامشخص هستند (۱). امروزه عفونت ویروسی و اختلالات ایمنی با زمینه ژنتیکی را جزء علل احتمالی این بیماری می‌دانند (۲)، Nezelof و همکاران مشاهده کردند که سلولهای که در ضایعات موجود در بیماران مبتلا به Histiocytosis X وجود دارند، از نوع سلولهای دندریتیک مغز استخوان به نام سلولهای لانگرهانس می‌باشند که در بافتهای محیطی مثل پوست، مخاط دهان، تیموس، عروق خونی و غدد لنفاوی مشاهده می‌شوند. این یافته باعث شد که نام این بیماری از Histiocytosis X به Langerhans cell histiocytosis تغییر یابد (۱).

به تازگی تقسیم بندی براساس رده سلولی درگیر و رفتار بیولوژیک صورت می‌گیرد. LCH می‌تواند به صورت لوکالیزه یا منتشر دیده شود (۳).

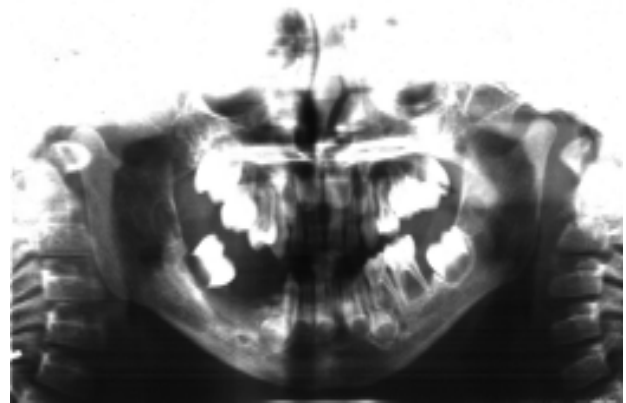
Histiocytosis X یک بیماری نادر است که میزان بروز آن یک مورد در هر دویست هزار کودک (۴) و شیوع آن در جنس مذکر ۲ برابر جنس مونث است (۲). اگر چه احتمال ابتلا در هر سنی وجود دارد؛ ولی بیشترین شیوع آن در دوره شیرخوارگی و کودکی است (۳، ۴). از آنجایی که درگیری استخوانهای فکین و علائم دهانی می‌توانند از اولین علائم این بیماری باشند، دندانپزشک می‌تواند نقش بسزایی در تشخیص اولیه آن داشته باشد (۳، ۴).

در مطالعه حاضر، یک مورد از این بیماری که دارای تظاهرات اولیه فکین بوده و ابتدا در بخش کودکان دانشکده دندانپزشکی دانشگاه تهران تشخیص داده شد، شرح داده می‌شود.

برای بررسی بیشتر، رادیوگرافی پانورامیک (OPG) و Bone scan و آزمایش کامل خون و ادرار انجام شد. در OPG تحلیل شدید استخوانهای مندیبل در ناحیه خلفی تنه، ضایعات متعدد استئولیتیک punched out با حدود مشخص در ماگزایلا و در ناحیه خلف تنه و راموس مندیبل دیده شد. مقدار تحلیل استخوان در نواحی متفاوت استخوان آلوئالار متغیر بود و به دلیل تحلیل استخوان آلوئالار سطحی، نمای scooped out دیده شد. به علت اروژن و تحلیل استخوان آلوئل دندانها به صورت floating in air بودند (شکل ۳).

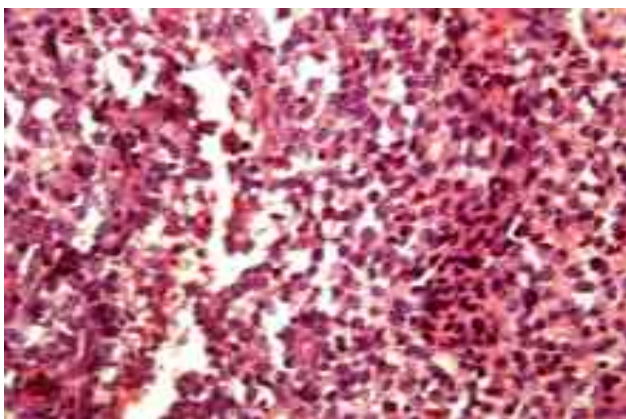
Partial Thromboplastin Time (PTT) و Bleeding Time (BT)، از ضایعه بیوپسی تهیه شد؛ به نحوی که فولیکول دندان مولر اول دائمی سمت چپ پایین از دهان خارج و ناحیه قرارگیری آن در استخوان کورتاژ گردید. به دلیل تحلیل شدید استخوان و در نتیجه عدم دسترسی به بافت نرم این ناحیه، پس از تزریق بی‌حسی موضعی، بیوپسی به صورت incisional از بافت نرم ناحیه پالاتال دندان مولر دوم شیری سمت چپ بالا تهیه شد. نمونه‌ها در ظرف حاوی فرمالین ۱۰٪ قرار گرفته و جهت مطالعه هیستوپاتولوژیک به آزمایشگاه آسیب شناسی فک و دهان دانشکده دندانپزشکی دانشگاه علوم پزشکی تهران ارسال گردید؛ سپس برای مطالعه با میکروسکوپ نوری آماده گردید.

در بررسی میکروسکوپی مقاطع رنگ آمیزی شده با هماتوکسیلین‌اوتوزین، ساختمان نسجی متشکل از پرولیفراسیون سلولهای تک هسته‌ای شبه هیستوسیت مشاهده شد. سلولهای مذکور بزرگ، دارای سیتوپلاسم روشن، حدود نامشخص و واجد هسته‌های گرد تا بیضی وزیکولر بودند. ارتشاح منتشر و نسبتاً شدید سلولهای اتوزینوفیل در لابلائی نسج و همچنین ارتشاح دیگر سلولهای التهابی از قبیل لنفوسیت و پلاسموسیت به صورت منتشر و متوسط و ساختمان عروق خونی عمدتاً جوان به همراه خونریزی قابل مشاهده بود (شکل ۴).



شکل ۳- رادیوگرافی پانورامیک بیمار. تحلیل شدید استخوان آلوئل و ضایعات punched out.

در Bone scan که ۲ ساعت بعد از تزریق داخل وریدی Technetium 99-m methylene diphosphonate (Tc-99m MPD)، انجام شد، هیچ‌گونه فعالیت غیر طبیعی در کل اسکلت مشاهده نشد. در آزمایش خون موارد بررسی شده در حد نرمال گزارش شد. آزمایش ادرار، افزایش حجم ادرار ۲۴ ساعته را نشان داد. به گونه‌ای که مقدار آن $4000 \text{ ml}/24\text{h}$ بود که بیشتر از ۲ برابر مقدار حداکثر برای کودکان نرمال کوچکتر از ۱۰ سال ($1800-800 \text{ ml}/24\text{h}$) بود. وزن مخصوص (specific gravity) ادرار 1.002 گزارش شد که محدوده نرمال آن $1.005-1.030$ است؛ در ضمن بیمار ۲ هفته پس از مراجعه به این مرکز، علائمی مانند پرنوشی و پرادراری را نشان داد. پس از اطمینان از نرمال بودن Prothrombin Time (PT)



شکل ۴- نمای میکروسکوپی نمونه تهیه شده: پرولیفراسیون سلولهای شبه هیستوسیت و ارتشاح منتشر سلولهای اتوزینوفیل. (H&E $\times 40$)

دلیل خوردگی لامینادورا و تجمع مواد گرانولوماتوز رادیولوسنت اطراف دندان، در رادیوگرافی، نمای floating in air مشاهده می‌شود (۴)، که در OPG نمونه گزارش شده مطالعه حاضر نمای مشابهی دیده شد. محققان علت لقی دندانهای شیری و از دست رفتن زود هنگام آنها را بیماری پریودنتال prepubertal که در ارتباط با حضور باکتری actinomycetemcomitans بود و معمولاً باعث لقی زود هنگام دندانها می‌شود، دانستند (۴). در این بیمار تمامی آزمایشهای بیوشیمیایی خون نرمال بود. این حالت در موارد لوکالیزه بیماری LCH دیده می‌شود که البته در کنار سایر علائم ارزشمند است (۲).

Bone scan از تمام بدن ۲ ساعت پس از تزریق ۵ millicurie از Tc-۹۹ m MPD انجام شد. ارزش تشخیصی Bone scan در ضایعات در حال تکامل و فعال بسیار بالا است و در مورد ضایعات قدیمتر، از رادیوگرافی‌های معمول استفاده می‌شود (۹). از آن جایی که در این مورد نتایج Bone scan هیچ‌گونه علائمی از جذب Tc-۹۹ m MPD نشان نداد، می‌توان گفت که در اسکلت بیمار، کانونهای فعالیت غیرنرمال و هیپرپلازی سلولهای لانگرهانس وجود ندارد.

بالا بودن حجم ادرار، پرنوشی، تکرر ادرار و پایین بودن وزن مخصوص آن که در این کودک مشاهده شد، همگی از علائم دیابت بی‌مزه محسوب می‌شوند. بروز دیابت بی‌مزه در بیماران مبتلا به LCH از معمولترین علائم درگیری مغز است (۹)

انفیلتراسیون سلولهای لانگرهانس از استخوان جمجمه و درگیر شدن هیپوتالاموس، ساقه هیپوفیز و یا هیپوفیز خلفی می‌تواند باعث عدم ترشح ADH (Anti Diuretic Hormone) و بروز علائم دیابت بی‌مزه شود. میزان شیوع دیابت بی‌مزه در این بیماران در تحقیقات متفاوت، متغیر بوده و بین ۲۰٪-۴۲٪ گزارش شده است (۹،۶).

معاینات خارج دهانی که در مرکز طبی کودکان انجام شد، هیچ‌گونه لنفادنوپاتی، هپاتومگالی یا اسپلنومگالی را نشان نداد. براساس یافته‌های میکروسکوپییک ذکر شده و سایر علائم کلینیکیال و پاراکلینیکیال، تشخیص LCH داده شد؛ سپس درمان بیمار در بخش هماتولوژی مرکز طبی کودکان آغاز گردید.

درمان این بیمار شامل ۶ میلی‌گرم در m^2 وین‌بلاستین هفتگی به صورت داخل وریدی و ۴۰ میلی‌گرم در m^2 پردنیزولون خوراکی به صورت روزانه به مدت ۶ هفته بود.

بحث و نتیجه‌گیری

Langerhans cell histiocytosis بیماری است که در اثر تکثیر سلولهای شبه هیستئوسیت که متعلق به گروه سلولهای لانگرهانس هستند، به وجود می‌آید (۵). این سلولها قابلیت ترشح Prostaglandin E-2 و Interleukin-1 واسطه‌های اصلی در تحلیل استخوان هستند، را دارند؛ بنابراین ضایعات استخوانی از مهمترین علائم این بیماری محسوب می‌شوند (۶).

در این بیمار اگرچه ضایعات هیپرتروفیک لته و تخریب استخوان در هر دو قسمت قدام و خلف مشاهده شد، ولی شدت آن در قسمت خلفی فکین بیشتر بود.

Kilpantrick و همکاران در ۱۵٪ از ۲۶۳ بیمار مورد بررسی محل مشابهی برای این ضایعات گزارش نمودند (۷). Martinez Perez و همکاران نیز در ۱۰٪ بیماران مبتلا، هیپرتروفی لته‌ای و یا زخمهای دهانی را به عنوان اولین علامت تشخیصی، مشاهده نمودند (۸).

در این بیمار ضایعات در مندیبل و ماگزایلا دیده شد که وسعت آن در مندیبل بیشتر بود.

Hernandez و همکاران گزارش کردند که ضایعات استخوانی فکین و لته‌ای در ۵۰٪ بیماران مبتلا به این بیماری قابل مشاهده است که اغلب در ناحیه پری‌اپیکال دندانها در ناحیه خلفی مندیبل مشاهده می‌شوند. آنها بیان داشتند که به

پرولیفراسیون سلولهای شبه هیستئوسیت با سیتوپلاسم روشن، حدود نامشخص و نمای foamy دیده شد. ارتشاح منتشر از سلولهای ائوزینوفیل و سلولهای دیگر نظیر لنفوسیت و پلاسموسیت نیز مشهود بود.

کورتاژ، معمولاً برای درمان ضایعات منفرد استخوانی در دسترس، در نظر گرفته می‌شود. در مواردی که درگیری سیستمیک و یا وسیعتری وجود دارد، می‌توان از شیمی درمانی استفاده نمود. داروهایی که معمولاً استفاده می‌شوند، شامل، پردنیزولون، وین‌بلاستین، اتوپسید و سیکلوسپورین است (۵۶).

در خصوص بیمار مورد نظر ۶ میلی‌گرم در m^2 وین‌بلاستین هفتگی به صورت داخل وریدی و ۴۰ میلی‌گرم در m^2 پردنیزولون خوراکی به صورت روزانه به مدت ۶ هفته تجویز شد.

در افراد مبتلا به نوع موضعی LCH، عود ضایعات نادر بوده و در صورت عود، این ضایعات محدود به اسکلت بیمار خواهد بود. با این حال حتی در صورت کنترل و بهبود کامل بیماری معمولاً مشکلات دندانی و دیابت بی‌مزه برای همیشه در این افراد باقی خواهد ماند (۶).

هیستئوسیتوزیس یک بیماری نادر است که بیشترین شیوع آن در کودکان مشاهده می‌شود. همان‌گونه که در این مقاله گزارش شد، درگیری استخوانهای فکین و علائم دهانی می‌توانند از اولین علائم این بیماری باشند؛ بنابراین دندانپزشک کودکان نقش بسزایی در تشخیص اولیه و ارجاع زود هنگام آن به متخصص هماتولوژی و در نتیجه بالا بردن پیش آگاهی بیماری دارد.

تریاد دیابت بی‌مزه، ضایعات استخوانی و اگزوفتالمی در نوع منتشر و مزمن LCH دیده می‌شود (۶)؛ با این حال در این بیمار با وجود ضایعات استخوانی فکین و دیابت بی‌مزه، اگزوفتالمی و سایر علائم درگیری سیستمیک در زمان تشخیص مشاهده نگردید؛ بنابراین می‌توان گفت که این بیمار مبتلا به نوع موضعی LCH با درگیری استخوانهای فکین و محور هیپوتالاموس-هیپوفیز بود.

در این بیمار، عدم حضور جوانه‌های پره‌مولرهای اول و دوم ماگزایلا و مندیبل مشاهده شد (شکل ۳) که می‌تواند در اثر هیپرپلازی و انفیلتراسیون سلولهای لانگرهانس در این محل در هنگام تکامل این دندانها باشد. در گزارشی که در سال ۱۹۹۶ توسط Kikuhara ارائه شد، تکامل و رویش دندانهای دائمی یک دختر بچه ۱۳ ساله که مبتلا به نوع منتشر و مزمن LCH بود، تأخیر داشت که علت آن را روند بیماری، ضایعات استخوانی و یا درمانهای استروئیدی دانستند (۱۰).

براساس این مشاهدات، شاید بتوان زمان تقریبی فعالیت سلولهای لانگرهانس را در بیمار حاضر، در زمان شروع تکامل پره‌مولرها یعنی در حدود ۱/۵-۲/۵ سالگی دانست. از لحاظ بافت شناسی، ضایعات موجود در LCH به صورت گرانولوماتوز به همراه توده‌هایی از سلولهای هیستئوسیت و تعداد متغیری از ائوزینوفیل‌های بالغ و لنفوسیت است. در بررسی میکروسکوپ نوری سلولهای لانگرهانس به صورت سلولهای بزرگ تک هسته‌ای بوده و نمای foamy یا xanthoma در این سلولها پاتوگونومونیک است (۶).

در بررسی هیستوپاتولوژیک نمونه بیوپسی این بیمار نیز

منابع:

- 1- Ardekian L, Peled M, Rosen D, Rachmiel A, Abu el-Naaj I, Laufer D. Clinical and radiographic features of eosinophilic granuloma in the jaws. *Oral Surg Oral Med Oral Pathol* 1999; 87(2): 238-42.
- 2- Damante JH, Casati Alvares L, Montenegro LE. Eosinophilic granuloma of mandible. *Oral Surg Oral Med Oral Pathol* 1981; 51(4): 456-9.
- 3- Langowska-Adamczyk H, Jadrusik-Pawlowska M. Disseminated form of Langerhans cell histiocytosis discovered in stomalogical examination—a case report. *Med Sci Monit* 2000; 6(6): 1174-8.

- 4- Hernandez M, Boj JR, Melcon S. Oral manifestations of Langerhans cell histiocytosis. Case study of a two-year-old boy. *Med Oral* 2003; 8: 19-25.
- 5- Neville BW, Douglas D, Allen CM. *Oral and Maxillofacial Pathology*. 2nded. USA: WB Saunders Co; 2002: 513-5.
- 6- Lee GR, Bithell TG, Foerster J, Athens JW, Lukens JN. *Wintrobe's Clinical Hematology*. 9thed. London. Lea & Febiger Co; 1993: 1640-7.
- 7- Kilpatrick SE, Wenger DE, Gilchrist GS, Shives TC, Wollan PC, Unni KK. Langerhans cell histiocytosis (histiocytosis X) of bone. A clinicopathologic analysis of 263 pediatric and adult cases. *Cancer* 1995 15; 76(12): 2471-84.
- 8- Martinez-Perez D, Mulliken JB, Arceci RJ. Langerhans cell histiocytosis: an uncommon disease commonly manifesting in the craniofacial skeleton. *Plast Reconstr Surg*. 1996 Aug;98(2):211-6.
- 9- www.asheducationbook.org/cgi/content/full/2002/1/297.
- 10- Kikuhara T, Haishima K, Kohno M. Orofacial findings of a healed patient with Hand Schuler Christian disease. *Japan J of Pediatric Dent* 1996; 34: 238-44.