

## مقایسه دقت دستگاه‌های اپکس یاب الکترونیکی Root ZX، Novapex در مقایسه با رادیوگرافی در شرایط *in vivo*

دکتر فاطمه مختاری<sup>۱+</sup> - دکتر امیرمحمد مهابادی<sup>۲</sup> - دکتر نعیمه غفاریان<sup>۲</sup> - دکتر علیرضا قاطع<sup>۱</sup> - دکتر علیرضا رضوی<sup>۳</sup>

۱- استادیار گروه آموزشی اندودنتیکس، دانشکده دندانپزشکی، دانشگاه علوم پزشکی شهید صدوقی یزد

۲- دندانپزشک

۳- دستیار تخصصی گروه آموزشی اندودنتیکس، دانشکده دندانپزشکی، دانشگاه علوم پزشکی شهید صدوقی یزد

### Comparison of the accuracy of Root ZX and Novapex with radiography: an *in vivo* study

Fatemeh Mokhtari<sup>1</sup>, Amir Mohamad Mahabadi<sup>2</sup>, Naieeme Ghafarian<sup>2</sup>, Alireza Ghate<sup>1</sup>, Alireza Razavi<sup>3</sup>

1- Assistant Professor, Department of Endodontics, School of Dentistry, Shahid Sadoughi University of Medical Sciences, Yazd

2- Dentist

3- Post-graduate Student, Department of Endodontics, School of Dentistry, Shahid Sadoughi University of Medical Sciences, Yazd

**Background and Aims:** Working length determination and remaining this length is of great importance in root canal therapy. Recently, electronic apex locators are being used to determine working length and decrease the number of radiographs. The purpose of this study was to compare the sensitivity of Root ZX and Novapex electronic apex locators with radiography in an *in vivo* condition.

**Materials and Methods:** In this study, 73 single-canal teeth of the patients referred to the endodontic department of the Yazd Dental School were evaluated. The access cavity was prepared and working length of the root canals were measured by using the apex locators: Root ZX and Novapex. The file was placed in the root canal and a periapical radiograph was taken using parallel technique. The working lengths obtained by apex locators were recorded and compared with those of radiographs. The data were analyzed by Pearson's correlation coefficient, Wilcoxon test and paired t-test.

**Results:** The exact measurement without any fault was 46.6% for Root ZX and 20.5% for Novapex compared to radiography. In the range of 0.5 mm fault, the results were 91.8% for Root ZX and 64.4% for Novapex compared to radiographic measurements. The difference between the average of the measured lengths by Root ZX and radiography was not significant ( $P=0.17$ ). On the other hand, the results showed significant difference between the average of the measured lengths by Novapex and radiography ( $P=0.017$ ). The difference between two apex locators was not significant ( $P=0.061$ ).

**Conclusion:** Root ZX and Novapex with high accuracy are useful for determining working length of the root canals in pregnant patients with special anatomic conditions and patients with muscle disharmony. Therefore, the use of these apex locators combined with radiography is recommended in root canal treatments.

**Key Words:** Root canal; Apex locator; Radiograph

Journal of Dental Medicine-Tehran University of Medical Sciences 2012;25(1):19-26

### چکیده

**زمینه و هدف:** تعیین طول دقیق کانال ریشه و باقی ماندن در محدوده آن در طی معالجه ریشه از اهمیت خاصی برخوردار است. اخیراً اپکس یاب‌های

+ مولف مسوول: نشانی یزد- خیابان امام - ابتدای بلوار دهه فجر دانشگاه علوم پزشکی شهید صدوقی یزد- دانشکده دندانپزشکی- گروه آموزشی اندودنتیکس  
تلفن: ۶۲۱۲۲۲۲ نشانی الکترونیک: Mokhtari.f.d@gmail.com

الکترونیکی برای تعیین طول و کاهش تعداد رادیوگرافی استفاده می‌شوند. هدف از این مطالعه مقایسه کلینیکی رادیوگرافی و آپکس‌یاب‌های الکترونیکی Root ZX و Novapex بود.

**روش بررسی:** در این مطالعه تعداد ۷۳ دندان تک کانال مربوط به بیماران مراجعه‌کننده به بخش اندودنتیکس دانشکده دندانپزشکی یزد مورد بررسی قرار گرفت. ابتدا بر روی دندان مزبور حفره دسترسی تهیه شد و طول کانال ریشه توسط دستگاه‌های Apex locator، Novapex، Root ZX تعیین و سپس با قرار دادن فایل در داخل کانال، رادیوگرافی پری‌اپیکال به روش موازی گرفته شد. سپس اندازه‌های به دست آمده از دستگاه‌های Apex locator و رادیوگرافی پری‌اپیکال مقایسه شد و با آزمون‌های آماری ضریب همبستگی پیرسون، ویلکاکسون و T زوج شده آنالیز گردید.

**یافته‌ها:** نتایج حاصل از این مطالعه پس از تجزیه و تحلیل آماری نشان داد که دستگاه الکترونیکی Root ZX در ۴۶/۶٪ موارد انطباق صد در صد و با پذیرش ۰/۵mm خطا در ۹۱/۸٪ موارد نسبت به رادیوگرافی پری‌اپیکال قادر به نشان دادن اندازه‌های قابل قبول بود و اختلاف معنی‌داری بین میانگین طول‌های اندازه‌گیری شده توسط Root ZX و رادیوگرافی پری‌اپیکال مشاهده نشد ( $P=0/17$ ). دستگاه Novapex در ۲۰/۵٪ موارد انطباق صد در صد و با پذیرش ۰/۵mm خطا در ۶۴/۴٪ موارد نسبت به رادیوگرافی پری‌اپیکال قادر به نشان دادن اندازه‌های قابل قبول بود و از لحاظ آماری بین میانگین طول‌های اندازه‌گیری شده توسط Novapex و رادیوگرافی پری‌اپیکال اختلاف معنی‌دار بود ( $P=0/017$ ). بین دو دستگاه Apex locator اختلاف معنی‌داری مشاهده نشد ( $P=0/061$ ).

**نتیجه‌گیری:** با توجه به دقت دستگاه‌های Novapex و Root ZX کاربرد آنها همراه با سایر روش‌ها و یا به تنهایی در خانم‌های باردار با وضعیت‌های خاص آناتومیک و به خصوص بیمارانی که مشکلات عدم تعادل عضلانی دارند بسیار سودمند است و استفاده از آن به عنوان مکملی برای رادیوگرافی پری‌اپیکال در تعیین طول کانال توصیه می‌گردد.

**کلید واژه‌ها:** کانال ریشه؛ آپکس‌یاب؛ رادیوگراف

وصول: ۹۰/۱۲/۰۷ اصلاح نهایی: ۹۰/۱۱/۱۳ تأیید چاپ: ۹۰/۱۱/۲۰

## مقدمه

می‌تواند حتی تا ۲ میلی‌متر از آپکس فاصله داشته باشد (۵).

رادیوگرافی یکی از روش‌های سنتی تعیین طول کانال ریشه است. اما به علت عدم امکان تعیین محل تنگه آپیکالی، فاکتورهای تکنیکی، سوپر ایمپوزیشن‌ها و دیستورشن ناشی از زاویه و اکسپوژر، تعیین طول دقیق کانال با استفاده از این روش دشوار است (۸-۶). بنابراین علاوه بر استفاده از رادیوگرافی، تعیین طول کانال توسط دستگاه‌های الکترونیکی تعیین طول کانال اهمیت زیادی دارد (۹).

دستگاه‌های آپکس‌یاب الکترونیکی از سال ۱۹۶۲ به طور گسترده‌ای به منظور تعیین طول کانال ریشه در اندودنتیکس مورد استفاده قرار گرفته‌اند (۱۰). استفاده از روش الکترونیکی بسیاری از مشکلات مربوط به اندازه‌گیری طول کانال به وسیله رادیوگرافی را محدود می‌کند. مهمترین مزیت این روش نسبت به روش رادیوگرافی که طول کانال را تا آپکس رادیوگرافیک تعیین می‌کند، اندازه‌گیری طول کانال تا انتهای اپیکال فورامن است (۱۱). مطالعات نشان داده‌اند که هنگام عبور نوک فایل از باریکی اپیکال فورامن، خصوصیات فیزیکی این ناحیه یک گرادیانت مقاومت الکتریکی ایجاد می‌کند که تحت تأثیر خصوصیات بیولوژیک لیگامنت پریودنتال قرار نمی‌گیرد (۱۰، ۱۲). متأسفانه بسیاری از آپکس‌یاب‌های الکترونیکی در داخل کانال‌های حاوی رطوبت، بافت زنده پالپ، خون و سایر اگزوداها از

هدف از درمان ریشه پاکسازی کانال ریشه از عوامل ایجادکننده بیماری شامل بقایای مواد آلی، پروتئین‌های تغییر شکل یافته، باکتری‌ها و سموم آنها و به عبارتی آنتی ژن‌ها می‌باشد (۱). برای حذف آنتی ژن‌های موجود در کانال ریشه مراحل پاکسازی و شکل‌دهی کامل کانال ریشه و سپس مهر و موم کردن کامل آن با یک ماده پرکردگی مناسب ضروری است (۲).


برای آماده‌سازی مناسب و موثر بایستی طول کانال دندان به طور دقیق اندازه‌گیری شود. براساس نظر Kuttler (۱۹۵۵) محل اتصال سمان و عاج (C.D.I) ناحیه ای از فورامن اپیکالی است که به طور طبیعی سد مقاومی در برابر مواد پرکننده کانال می‌باشد که محل ایده‌آل برای ختم آماده‌سازی و پرکردن کانال دندان است. براساس این مطالعه، این محل حدود ۰/۴-۰/۷۵ میلی‌متر کوتاه‌تر از آپکس دندان است (۳) که البته تشخیص آن در کلینیک توسط دندانپزشک ممکن است مشکل باشد.

یکی دیگر از اشکالات مهم تنوع آناتومیک کانال ریشه در انتهای اپیکال است که در ۵۰-۸۰٪ موارد اپیکال فورامن در سطوح جانبی ریشه در محلی خارج از مرکز آپکس ریشه قرار دارد (۴). همچنین مطالعه Frank و Torabinejad (۱۹۹۳) نشان داد که اپیکال فورامن

بافت پالپ داخل اتاقک پالپ وجود داشت به کمک اسکواوتور (Excavator) و یا فرز روند کارباید توسط انگل با دور کم (Low speed) حذف شد و پس از ایزوله کردن دندان با رابردم و کلمپ، ناحیه پالپ چمبر با نرمال سالین شستشو داده شد و پس از خشک کردن مدخل کانال برای هر دندان یک اندکس ثابت انسیزالی در نظر گرفته شد. Apex locatorهای مورد استفاده در این تحقیق (Novapex (VDW GmbH) (شکل ۱) و Root ZX (Dentaport-us) بود (شکل ۲).



شکل ۱- دستگاه Novapex



شکل ۲- دستگاه Root ZX

دقت کافی برخوردار نیستند. اما نسل آخر این دستگاه‌ها با امپدانس متغیر در مقایسه با نسل‌های پیشین مزایای فراوانی دارند (۱۳). تحقیقات فراوانی برای ارزیابی دقت این وسایل انجام گرفته است که میزان دقت آنها را تا حدود ۹۰٪ نشان داده است (۵، ۱۴-۱۸). مطالعه Dunlap و همکاران (۱۹۹۸) دقت دستگاه Root ZX را در کانال‌های زنده و غیر زنده مورد بررسی قرار داد و نشان داد که از نظر آماری تفاوت معنی‌داری در این کانال‌ها وجود ندارد و میزان دقت دستگاه ۸۲/۳٪ می‌باشد (۱۹). همچنین مطالعه Plotino و همکاران (۲۰۰۶) میزان موفقیت این دستگاه را ۹۴/۲۸ درصد گزارش کرده است (۲۰) و مطالعه D'Assunção و همکاران (۲۰۰۷) میزان دقت دستگاه Root ZX را ۹۷/۴۴٪ نشان داده است (۲۱). همچنین D'Assunção و همکاران (۲۰۰۶) در یک مطالعه *in vitro* گزارش نموده‌اند بین دقت دستگاه‌های Root ZX و Novapex اختلاف معنی‌داری وجود ندارد و هر دو این دستگاه‌ها می‌توانند با دقت بالا در تعیین طول کانال به کار روند (۲۲).

مطالعه حاضر میزان دقت دستگاه Root ZX و Novapex که هر دو از نسل سوم آپکس‌یاب‌های الکترونیکی هستند را در تعیین طول کانال ریشه در مقایسه با رادیوگرافی، به صورت *in vivo* مورد مقایسه قرار داده است.

## روشن بررسی

در این مطالعه کارآزمایی بالینی به صورت تصادفی ساده تعداد ۷۳ دندان تک کانال از بیماران نیازمند درمان ریشه که به دانشکده دندانپزشکی یزد مراجعه کرده بودند در سال ۸۸-۸۹ انتخاب شد. نمونه‌های مورد مطالعه، دندان‌های انسیزور، کاین و پرمولار تک‌کانال بود. بیماران بدون مشکل سیستمیک بودند و دندان‌هایی با پوسیدگی ریشه و سابقه معالجه ریشه قبلی و دندان‌هایی با خمیدگی زیاد و دارای تحلیل ریشه و ضایعه و همچنین دندان‌هایی با آپکس باز و بیماران دارای پیس میکر از مطالعه خارج شدند.

پس از انتخاب نمونه‌ها و گرفتن رضایت‌نامه از بیماران، ناحیه توسط تزریق بی‌حسی گزیلوکائین ۲٪ (دارو پخش- ایران) بی‌حس شد و تمام پوسیدگی‌ها و ترمیم‌های فلزی (در صورت وجود) دندان مزبور به طور کامل حذف شد. پس از تهیه حفره دسترسی، در مواردی که

دو دستگاه در Root ZX و Novapex نظر گرفته شد. در مرحله بعد اندازه طول‌های کانال ریشه به دست آمده با دو دستگاه Root ZX و Novapex، با طول‌های به دست آمده توسط کلیشه رادیوگرافی با هم مقایسه شدند و اختلاف به دست آمده از طول‌های فوق بررسی و ثبت گردید. طول قابل قبول توسط دو دستگاه Root ZX و Novapex طولی بود که با طول به دست آمده از رادیوگرافی حداکثر  $\pm 0/5$  میلی‌متر فاصله داشته باشد. نتایج حاصله با استفاده از نرم‌افزار SPSS 11 و آزمون‌های آماری T زوج شده، ویلکاکسون و ضریب همبستگی پیرسون آنالیز گردید.

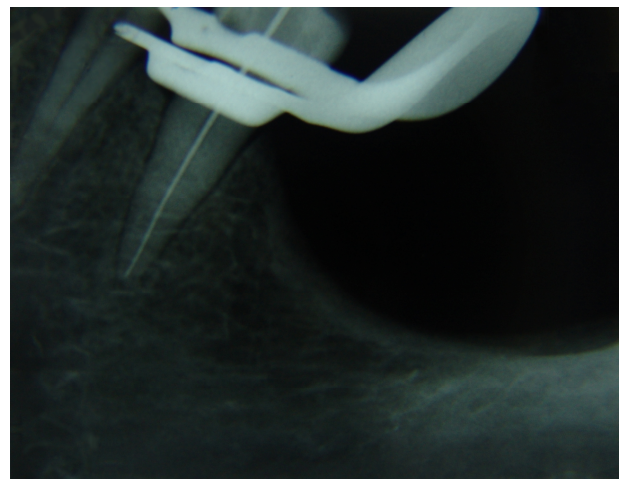
### یافته‌ها

با توجه به داده‌های به دست آمده از مقایسه میانگین طول‌های به دست آمده از ۷۳ دندان مورد بررسی با دستگاه‌های Root ZX و Novapex و رادیوگرافی پری‌اپیکال مشخص شد که در ۳۴ دندان (۴۶/۶٪ موارد) اندازه به دست آمده از Root ZX مساوی با رادیوگرافی پری‌اپیکال بود که این تعداد در دستگاه Novapex ۱۵ دندان (یعنی ۲۰/۵٪ موارد) بود و با احتساب  $\pm 0/5$  میلی‌متر خطا برای دستگاه Root ZX، موارد اندازه‌گیری شده قابل قبول توسط این دستگاه ۹۱/۸٪ (۶۷ دندان) بود. همچنین با پذیرش  $\pm 0/5$  میلی‌متر خطا برای دستگاه Novapex دقت این دستگاه ۶۴/۴٪ (۴۵ دندان) بود (جدول ۱).

در ۶ مورد از ۷۳ نمونه دستگاه Root ZX اختلاف بالاتر از  $\pm 0/5$  میلی‌متر را در مقایسه با رادیوگرافی نشان داد (۸/۲٪). که در دستگاه Novapex این تعداد ۲۶ مورد بود (۳۵/۶٪) (جدول ۱).

با توجه به میانگین طول‌های به دست آمده از دستگاه Root ZX (۲۰/۳۹۰۴)، Novapex (۲۰/۲۵۳۴) و رادیوگرافی پری‌اپیکال (۲۰/۴۷۹۵) از لحاظ آماری اختلاف معنی‌داری بین دستگاه Root ZX و رادیوگرافی پری‌اپیکال مشاهده نشد؛ اما این اختلاف بین دستگاه Novapex و رادیوگرافی پری‌اپیکال معنی‌دار بود ( $P=0/017$ ). در مقایسه بین دو دستگاه اپکس‌یاب Root ZX و Novapex از لحاظ آماری اختلاف معنی‌داری مشاهده نشد ( $P=0/061$ ) (جدول ۲).

جهت تعیین طول کارکرد با Apex locatorها، ابتدا Probe holder دستگاه را به فایل استنلس‌استیل که شماره آن متناسب با اندازه کانال بود متصل کرده، سپس Lip clip دستگاه در تماس با محیط دهان قرار داده شد و به دنبال آن فایل به طرف آپکس دندان حرکت داده شد. این عمل تا تعیین موقعیت آپکس توسط دستگاه ادامه پیدا کرد. پس از تطابق Rubber با نقطه مرجع، فایل از داخل کانال خارج شد و طول آن به کمک خط‌کش اندو اندازه‌گیری شد. این روش برای هر دو دستگاه به طور جداگانه انجام گرفت و اعداد به دست آمده ثبت گردید. سپس برای بار دوم همان فایل داخل کانال قرار داده شد و یک رادیوگرافی پری‌اپیکال به روش موازی تهیه شد. تمامی مراحل اندازه‌گیری طول کانال به وسیله دستگاه و تهیه رادیوگرافی توسط یک نفر انجام شد. تمامی عکس‌ها توسط فیلم رادیوگرافی Kodac (ساخت کشور ژاپن) و توسط دستگاه اشعه Planmeca x ساخت کشور فنلاند و کالیبر ۶۵ گرفته شد و توسط دستگاه ظهور و ثبوت دیجیتالی Velopex ساخت کشور انگلستان ظاهر گردید و کیفیت عکس‌های گرفته شده به تایید یک رادیولوژیست رسیده و سپس طول واقعی کانال براساس رادیوگرافی‌های پری‌اپیکال گرفته شده از دندان توسط دو اندودنتیست قرائت شد (شکل ۳).



شکل ۳- رادیوگرافی پری‌اپیکال

آپکس رادیوگرافیک به عنوان طول قابل قبول در کلیشه رادیوگرافی و به عنوان مبنایی جهت سنجش طول به دست آمده توسط

جدول ۱- مقایسه فراوانی میزان خطای اندازه‌گیری در دو دستگاه

نوع دستگاه	خطای اندازه‌گیری	صفر	کمتر از ۰/۵ mm	بیشتر از ۰/۵ mm
Root ZX	۳۴(٪۴۶/۶)	۳۳(٪۴۵/۲)	۶(٪۸/۲)	
Novapex	۱۵(٪۲۰/۵)	۳۲(٪۴۳/۸)	۲۶(٪۳۵/۶)	

جدول ۲- اختلاف میانگین هر یک از دستگاه‌های اپکس‌یاب Root ZX و Novapex در مقایسه با رادیوگرافی پری‌اپیکال و در مقایسه با هم (آزمون T زوج شده)

روشن اندازه‌گیری	اختلاف میانگین	P-value
Root ZX-Radiography	۰/۰۸۹۰۴	۰/۱۷۰
Novapex-Radiography	۰/۲۲۶۰۳	۰/۰۱۷
Root ZX-Novapex	۰/۱۳۶۹۹	۰/۰۶۱

## بحث و نتیجه‌گیری

نسل سوم Apex locatoreها و مقایسه آن با رادیوگرافی اقدام شد. در حقیقت این تحقیق با هدف سنجش قابلیت اعتبار این دو دستگاه برای جایگزینی و یا کمک به تکنیک رادیوگرافی صورت پذیرفت. دستگاه‌های الکترونیکی Apex finder با تکیه بر تئوری‌های مختلف فیزیکی، موقعیت تنگه آپیکال را مشخص می‌نمایند. از محاسن این روش نسبت به رادیوگرافی می‌توان سادگی کاربرد، نیاز به زمان کمتر جهت تعیین طول کانال ریشه، عدم تابش اشعه ایکس و قیمت مناسب آن را نام برد. این دستگاه‌ها نیز محدودیت‌های خاص خود، از آن جمله عدم کارکرد صحیح آنها در دندان‌های با آپکس باز را دارا می‌باشند (۵). همچنین به نظر می‌رسد این دستگاه‌ها در تعیین طول کانال دندان‌های مولر نیز از دقت کافی برخوردار هستند (۲۴). از دیگر موارد استفاده از دستگاه اپکس‌یاب الکترونیکی می‌توان به مواردی همچون تشخیص شکستگی‌های افقی و عمودی اشاره نمود (۲۵). این دستگاه‌ها در شرایطی که ضایعه وسیع پری‌اپیکال همراه با تخریب شدید استخوان وجود دارد کارایی ضعیف‌تری دارند (۲۶). حضور بعضی از مواد شستشو دهنده، خون و چرک نیز این دستگاه‌ها را به خطا می‌اندازند. عدم تشخیص خمیدگی‌های ریشه را نیز می‌توان به معایب این دستگاه‌ها افزود (۱۰).

ضمناً چنانچه پرکردگی فلزی وسیعی در تاج دندان وجود داشته باشد و یا اصولاً تاج با ریختگی فلزی ترمیم شده باشد، کاربرد آنها مشکل و گاه غیرعملی خواهد بود زیرا به هیچ وجه نبایستی نوک فایل با فلز تماس داشته باشد که در این صورت به پاسخ دستگاه نمی‌توان

تعیین طول کانال ریشه Working Length (WL) و کار نمودن در این محدوده طی آماده‌سازی کانال یکی از موارد بسیار مهم در درمان کانال ریشه می‌باشد. روش‌های متعددی جهت تعیین طول کانال (WL) دندان به کار می‌روند. متداول‌ترین روش تعیین طول کارکرد، روش رادیوگرافی است. اما این روش به دلیل وجود برخی مشکلات و نقایص، به تنهایی روش ایده‌آلی جهت تعیین طول کانال ریشه نیست (۹). گرچه وسایل الکترونیکی قادر به نشان دادن وجود و جهت انحنا (Curve) کانال‌ها یا ریشه‌های اضافی نیستند ولی استفاده از آنها در مرحله ریشه بسیار سودمند است. بعد از مطالعه Sunada (۱۹۶۲) (۱۰) دستگاه‌های متعددی در این زمینه ساخته و به کار گرفته شدند که بیشتر آنها براساس مکانیسم مقاومت الکتریکی (Resistance) ساخته شده بودند. مدل‌های جدیدتر براساس امپدانس (Impedance) طراحی شده‌اند که نسبت به محلول‌های یونیزه حساس نیستند و در شرایط مختلف کانال قادر به تعیین طول کانال می‌باشند (۲۳).

دستگاه‌های الکترونیکی که براساس تغییر فرکانس ساخته شده‌اند دقت لازم جهت تعیین طول کارکرد کانال را دارا می‌باشند. تحقیقات فراوانی برای ارزیابی دقت این وسایل انجام گرفته که میزان دقت تا حدود ۹۰٪ گزارش شده است (۱۸-۱۴، ۵).

با توجه به میزان موفقیت بالای ابزارهای الکترونیکی و سهولت کاربری آن و مشکلات سایر روش‌های اندازه‌گیری طول کانال در این تحقیق به ارزیابی کلینیکی اپکس‌یاب‌های Root ZX و Novapex از

Novapex برخوردار می‌باشد. نتایج یک مطالعه به صورت *ex vivo* که توسط D'Assunção و همکاران (۲۰۱۰) در مقایسه دقت این دو دستگاه انجام شده است نشان‌دهنده وجود اختلافی معنی‌دار در نتایج دستگاه Novapex بود به نحوی که کارایی این دستگاه را نامناسب نشان می‌داد. در صورتی که دستگاه Root ZX اختلاف معنی‌داری را نشان نداد (۳۰). از طرفی نتایج مطالعه Silveira و همکاران (۲۰۱۱) نشان‌دهنده عدم وجود اختلاف معنی‌دار بین نتایج حاصله از Novapex (۸۱٪) و Root ZX (۹۱٪) بود. نتایج این مطالعه که به صورت *in vivo* انجام شده بود نشان‌دهنده کارایی هر دو دستگاه در تعیین محل تنگه اپیکالی به صورت کلینیکی می‌باشد (۳۱).

Goldberg و همکاران (۲۰۰۵) در مطالعه‌ای دقت دستگاه‌های Novapex و Root ZX را در تعیین محل تنگه اپیکالی ۸۵٪ و ۹۵٪ گزارش کردند و در این مطالعه اختلاف معنی‌داری بین دو دستگاه مشاهده نشد (۱۵). همچنین D'Assunção و همکاران (۲۰۰۶) در مطالعه‌ای دقت این دو دستگاه را بررسی کردند. نتایج این مطالعه نشان‌دهنده دقت ۷۸٪ برای Root ZX و ۸۲٪ برای Novapex بوده و اختلاف معنی‌داری بین دو گروه مشاهده نشد (۲۲). در این دو مطالعه *in vitro* دقت دستگاه‌ها در محدوده ۰/۵ ± میلی‌متری تنگه اپیکال در نظر گرفته شده بود. در مقایسه نتایج مطالعه حاضر و مطالعات مشابه به نظر می‌رسد که با وجود این که دستگاه Root ZX در تعیین محل تنگه اپیکالی از دقت بالاتری برخوردار است اما در جمع‌بندی اطلاعات موجود، اختلاف قابل توجهی بین دقت این دو دستگاه وجود ندارد. شایان ذکر است که در بررسی این دو دستگاه تعداد اندکی مطالعات *in vivo* وجود دارد که امکان مقایسه دقیق‌تر نتایج را دشوار می‌کند.

میانگین طول‌های به دست آمده در هر دو دستگاه Root ZX و Novapex کمتر از میانگین طول‌های به دست آمده از رادیوگرافی پری‌اپیکال می‌باشد. این مطلب بیانگر این است که دستگاه‌های Root ZX و Novapex طول‌های کوتاه‌تری در مقایسه با رادیوگرافی پری‌اپیکال را نشان می‌دهند که با نتایج مطالعه Katz و همکاران (۱۹۹۶) همخوانی دارد (۳۲). آنها بین اندازه‌گیری‌ها به عمل آمده با استفاده از اپکس‌یاب الکترونیکی، با روش رادیوگرافی تعیین طول کانال دندان و بررسی طول واقعی دندان با چشم (بعد از کشیدن دندان‌ها)

اعتماد کرد. یکی دیگر از معایب این دستگاه‌ها ایجاد تحریک الکتریکی در بعضی از بیماران است (۱۰).

در این مطالعه دقت اپکس‌یاب (Root ZX) با پذیرش ۰/۵ ± میلی‌متر خطا ۹۱/۸٪ بود و اختلاف معنی‌داری در مقایسه با رادیوگرافی پری‌اپیکال مشاهده نشد ( $P=0/17$ ) که نشان می‌دهد دستگاه Root ZX از اعتبار بالایی در تعیین طول کانال برخوردار می‌باشد. این نتایج با مطالعه Shabahang و همکاران در سال ۱۹۹۶ که دقت Root ZX را در یک مطالعه *in vivo* در دامنه ۰/۵ ± میلی‌متر از محل فورامن اپیکال ۹۶/۲٪ اعلام کردند همسو می‌باشد (۱۴). همچنین این نتایج با مطالعه Pagavino و همکاران (۱۹۹۸) که دقت Root ZX را در یک مطالعه *in vivo* در محدوده ۱ ± میلی‌متری فورامن اپیکال در دندان‌های با اپکس نرمال ۱۰۰٪ برآورد کردند همسو می‌باشند. نتایج مطالعه اخیر نشان‌دهنده وجود اختلاف معنی‌دار در دقت این دستگاه بین دندان‌های دارای اپکس نرمال و اپکس بسته می‌باشد (۲۷). اما برخی از مطالعات دقت این دستگاه را کمتر از این مقادیر برآورد کرده‌اند. Wrbas و همکاران (۲۰۰۷) دقت دستگاه Root ZX را در یک مطالعه *in vivo* در محدوده ۰/۵ ± میلی‌متری ۷۵٪ گزارش کرده‌اند (۲۸). همچنین برخی مطالعات نشان‌دهنده احتمال تداخل برخی از عوامل تأثیرگذار مانند عدم فلیر کردن اولیه بر اعلام نتایج کاذب مثبت می‌باشد (۱۶).

در نتیجه با توجه به مطالعات مشابه و تحقیق حاضر دستگاه Root ZX (نسل سوم) از دقت بالایی در تعیین طول کانال برخوردار می‌باشد. همچنین دقت دستگاه Novapex (نسل سوم) در این مطالعه با پذیرش ۰/۵ ± میلی‌متر خطا ۶۴/۴٪ برآورد شد که اختلاف معنی‌داری بین اپکس‌یاب Novapex و رادیوگرافی پری‌اپیکال وجود داشت ( $P=0/17$ ). اما در مطالعه Shahi و همکاران (۲۰۱۱) به روش *Ex vivo*، در مقایسه دستگاه Novapex و روش رادیوگرافی دقت این دو روش در محدوده ۰/۵ ± میلی‌متری تنگه اپیکال برابر با ۷۷/۴٪ و ۶۸٪ بود و اختلاف معنی‌داری بین دو روش مشاهده نشد (۲۹).

در مطالعه حاضر در مقایسه دستگاه‌های Root ZX و Novapex اختلاف معنی‌داری از لحاظ آماری دیده نشد. با وجود این که هر دوی این Apex locatorها از نسل سوم می‌باشند اما در مقایسه با رادیوگرافی پری‌اپیکال، Root ZX از دقت بالاتری در مقایسه با

کارکرد نماید (۳۴).

نتایج این مطالعه نشان می‌دهد که دستگاه Root ZX نسبت به دستگاه Novapex در تعیین طول کانال ریشه دقت بالاتری دارد، اما این تفاوت از نظر آماری معنی‌دار نبود. به نظر می‌رسد استفاده از این دو دستگاه به خصوص دستگاه Root ZX می‌تواند به عنوان مکملی برای رادیوگرافی پری‌اپیکال در تعیین طول کانال مورد استفاده قرار گیرد.

### تشکر و قدردانی

با تشکر از مسئولین دانشکده دندانپزشکی دانشگاه علوم پزشکی شهید صدوقی یزد که امکانات لازم جهت انجام این مطالعه را فراهم نمودند. همچنین این مقاله نتیجه پایان‌نامه دانشجویی به شماره ۳۹۶ دانشگاه علوم پزشکی شهید صدوقی یزد می‌باشد.

- 1- McDonald NJ. The electronic determination of working length. *Dent Clin North Am*. 1992;36(2):293-307.
- 2- Schilder H. Filling root canals in three dimensions. *Dent Clin North Am*. 1967;723-44.
- 3- Kuttler Y. Microscopic investigation of root apices. *J Am Dent Assoc*. 1955;50(5):544-52.
- 4- Chunn CB, Zardiackas LD, Menke RA. In vivo root canal length determination using the Forameter. *J Endod*. 1981;7(11):515-20.
- 5- Frank AL, Torabinejad M. An in vivo evaluation of Endex electronic apex locator. *J Endod*. 1993;19(4):177-9.
- 6- Ingle J. Endodontic instruments and instrumentation. *Dent Clin North Am*. 1957;1:805-15.
- 7- Katz A, Tamse A, Kaufman AY. Tooth length determination: a review. *Oral Surg Oral Med Oral Pathol*. 1991;72(2):238-42.
- 8- Tamse A, Kaffe I, Fishel D. Zygomatic arch interference with correct radiographic diagnosis in maxillary molar endodontics. *Oral Surg Oral Med Oral Pathol*. 1980;50(6):563-5.
- 9- Ebrahim AK, Wadachi R, Suda H. Electronic apex locators —a review. *J Med Dent Sci*. 2007; 54: 125–36.
- 10- Sunada I. New method for measuring the length of the root canal. *J Dent Res*. 1962; 41 (2): 375- 87.
- 11- Kobayashi C. Electronic canal length measurement. *Oral Surg Oral Med Oral Pathol Oral Radiol Endod*. 1995;79(2):226-31.
- 12- Huang L. An experimental study of the principle of electronic root canal measurement. *J Endod*. 1987;13(2):60–4.
13. Oishi A, Yoshioka T, Kobayashi C, Suda H. Electronic detection of root canal constrictions. *J Endod*. 2002;28(5):361-4.
- 14- Shabahang S, Goon WW, Gluskin AH. An in vivo

اختلاف قابل ملاحظه‌ای از نظر آماری نیافتند ولی با این حال مقادیر به دست آمده با استفاده از روش رادیوگرافی بیشتر از روش الکترونیکی برآورد شد (۳۲).

دستگاه‌های اپکس‌یاب الکترونیکی نمی‌توانند به طور کامل جایگزین کلیشه رادیوگرافی شوند و بایستی به عنوان یک روش کمکی به همراه این روش به کار روند (۳۳)، زیرا رادیوگرافی تنها وسیله‌ای است که به کمک آن دندانپزشک می‌تواند یک تصویر کلی از آناتومی دندان و وضعیت ریشه و ساختمان حمایت‌کننده آن و حضور یا عدم حضور ضایعه و درمان‌های قبلی به دست بیاورد. در مواردی همچون بیماران با تهوع شدید، خانم‌های باردار، بیماران عقب‌مانده ذهنی و روی هم افتادگی تصویر نواحی آناتومیک مجاور آپکس دستگاه اپکس‌یاب الکترونیکی می‌تواند کمک زیادی به دندانپزشک در جهت تعیین طول

### منابع:

- evaluation of Root ZX electronic apex locator. *J Endod*. 1996;22(11):616-8.
- 15- Goldberg F, Marroquín BB, Frajlich S, Dreyer C. In vitro evaluation of the ability of three apex locators to determine the working length during retreatment. *J Endod*. 2005;31(9):676-8.
  - 16- de Camargo EJ, Zapata RO, Medeiros PL, Bramante CM, Bernardineli N, Garcia RB, et al. Influence of preflaring on the accuracy of length determination with four electronic apex locators. *J Endod*. 2009;35(9):1300-2.
  - 17- Real DG, Davidowicz H, Moura-Netto C, Zenkner Cde L, Pagliarin CM, Barletta FB, et al. Accuracy of working length determination using 3 electronic apex locators and direct digital radiography. *Oral Surg Oral Med Oral Pathol Oral Radiol Endod*. 2011;111(3):e44-9.
  - 18- Stöber EK, Duran-Sindreu F, Mercadé M, Vera J, Bueno R, Roig M. An evaluation of root ZX and iPex apex locators: an in vivo study. *J Endod*. 2011;37(5):608-10.
  - 19- Dunlap CA, Remeikis NA, BeGole EA, Rauschenberger CR. An in vivo evaluation of an electronic apex locator that uses the ratio method in vital and necrotic canals. *J Endod*. 1998;24(1):48-50.
  - 20- Plotino G, Grande NM, Brigante L, Lesti B, Somma F. Ex vivo accuracy of three electronic apex locators: root ZX, elements diagnostic unit and apex locator and, propex. *Int Endod J*. 2006;39(5):408-14.
  - 21- D'Assunção FL, de Albuquerque DS, Salazar-Silva JR, de Queiroz Ferreira LC, Bezerra PM. The accuracy of root canal measurements using the Mini Apex Locator and Root ZX-II: an evaluation in vitro. *Oral Surg Oral Med Oral Pathol Oral Radiol Endod*. 2007;104(3):e50-3.
  - 22- D'Assunção FL, de Albuquerque DS, de Queiroz Ferreira LC. The ability of two apex locators to locate the apical foramen: an in vitro study. *J Endod*. 2006;32(6):560-2.

- 23- Ingle JI, Bakland LK: Endodontics. 6<sup>th</sup> ed. Pmph usa; 2007. Chap 26: 848-53.
- 24- Júnior MB, Soares JA, Camilo CC, Oliveira AM. Accuracy and reliability of an apex locator for working length determination of lower molars. an in vitro study. Revista Odonto Ciência (J Dent Sci). 2007;22(58):293-8.
- 25- Ebrahim AK, Wadachi R, Suda H. Accuracy of three different electronic apex locators in detecting simulated horizontal and vertical root fractures. Aust Endod J. 2006;32(2):64-9.
- 26- Stein TJ, Corcoran JF. Radiographic "working length" revisited. Oral Surg Oral Med Oral Pathol. 1992;74(6):796-800.
- 27- Pagavino G, Pace R, Baccetti T. A SEM study of in vivo accuracy of the Root ZX electronic apex locator. J Endod. 1998;24(6):438-41.
- 28- Wrbas KT, Ziegler AA, Altenburger MJ, Schirrmeister JF. In vivo comparison of working length determination with two electronic apex locators. Int Endod J. 2007;40(2):133-8.
- 29- Shahi Sh, Rahimi S, Salem Milani A, Asghari Jafarabadi M, Djoorabaf Naghsh GR. Comparison between the accuracy of Novapex apex locator and radiographs in determining radiographic apex. Iran Endod J. 2011;6(2):65-68.
- 30- D'Assunção FL, Albuquerque DS, Salazar-Silva JR, Dos Santos VC, Sousa JC. Ex vivo evaluation of the accuracy and coefficient of repeatability of three electronic apex locators using a simple mounting model: a preliminary report. Int Endod J. 2010;43(4):269-74.
- 31- Silveira LF, Petry FV, Martos J, Neto JB. In vivo comparison of the accuracy of two electronic apex locators. Aust Endod J. 2011;37(2):70-2.
- 32- Katz A, Mass E, Kaufman AY. Electronic apex locator: a useful tool for root canal treatment in the primary dentition. ASDC J Dent Child. 1996;63(6):414-7.
- 33- Cohen S, Burns RC. Pathways of the Pulp. 8<sup>th</sup> ed. St. Louis: Mosby. 2001:242-58.
- 34- Rohde TR, Hutter JW. Apex locators. NDS Clinical Update. 1994;16(3).