

مطالعه کلینیکی تأثیر استمیزول (داروی آنتی‌هیستامین) در کاهش دردهای بعد از درمان ریشه

دکتر مریم بیدار* - دکتر پری قاضیانی* - دکتر مسعود ساعتچی** - دکتر میرعبداله سلوتی***
*استادیار گروه آموزشی اندودنتیکس دانشکده دندانپزشکی دانشگاه علوم پزشکی و خدمات بهداشتی، درمانی مشهد
**استادیار گروه آموزشی اندودنتیکس دانشکده دندانپزشکی دانشگاه علوم پزشکی و خدمات بهداشتی، درمانی اصفهان
***دانشیار گروه آموزشی اندودنتیکس دانشکده دندانپزشکی دانشگاه علوم پزشکی و خدمات بهداشتی، درمانی مشهد

Title: Clinical study of the effect of asetemizole (antihistamine drug) on reducing postoperative pain

Authors: Bidar M. Assistant Professor*, Ghaziani P. Assistant Professor*, Saatchi M. Assistant Professor*, Soluti MA. Associate Professor*

Address: * Dept of Endodontics, Faculty of Dentistry, Mashhad University of Medical Sciences

Abstract: Endodontic postoperative pain is still one of the major problems for dentists. According to the researches periapical inflammation after RCT is one of the most important factors causing endodontic postoperative pain. Histamine is one of the effective chemical mediators, which produces such inflammation. So, for controlling pains after RCT, the factors reducing inflammation should be found. The aim of this study was to investigate pain control after RCT by drug prophylaxis with antihistamine (asetemizole). 60 patients were divided in 2 groups (30 patients in each group). Group 1 had a capsule of asetemizole (20mg) and the second group had a placebo capsule one hour before RCT. The patients completed the questionnaire after RCT and gave it back on the next session. The evaluated times were 1, 3, 6, 9, 12, 18, 24 and 72 h after RCT. This study indicated that asetemizole was able to reduce the moderate pericemental pain just at the 9 and 12 hours after RCT, and it was not able to reduce the spontaneous pain after RCT significantly on the evaluated times

Key words: Asetemizole- Antihistamine- Pain control- Root canal therapy

Journal of Dentistry, Tehran University of Medical Sciences (Vol. 14, No: 3, 2001)

چکیده

درد بعد از درمان ریشه یکی از مشکلاتی است که هنوز دندانپزشکان با آن مواجه هستند. مطالعات انجام شده نشان داده است که آماس حاصله در ناحیه پری‌ایپیکال، یکی از مهمترین عوامل ایجادکننده دردهای بعد از درمان ریشه است و هیستامین یکی از واسطه‌های شیمیایی مؤثر در ایجاد این آماس می‌باشد. هدف از این مطالعه بررسی امکان کنترل دردهای بعد از درمان ریشه به وسیله درمان پیش‌دارویی با استمیزول (داروی آنتی‌هیستامین) بود. به این منظور ۶۰ بیمار در دو گروه بررسی شدند: گروه اول شامل سی بیمار بود که یک ساعت قبل از درمان ریشه، یک عدد کیسول حاوی ۲۰ میلی‌گرم استمیزول و گروه دوم شامل سی بیمار که یک ساعت قبل از درمان ریشه یک عدد کیسول بلاسبو دریافت کردند. بیماران پس از درمان ریشه، پرسشنامه درد را تکمیل و در مراجعه بعدی آن را تحویل دادند. زمانهای مورد بررسی شامل ۱، ۳، ۶، ۹، ۱۲، ۱۸، ۲۴ و ۷۲ ساعت پس از درمان ریشه بود. در این مطالعه مشخص شد که قرص استمیزول فقط در ۹

و ۱۲ ساعت پس از درمان ریشه درد متوسط پرسمنتال را کاهش می‌دهد؛ همچنین این دارو نتوانست درد خود به خود پس از درمان ریشه را در زمانهای مورد بررسی به طور چشمگیری کاهش دهد.

کلید واژه‌ها: کنترل درد- استمیزول- درمان ریشه- آنتی‌هیستامین

مجله دندانپزشکی دانشگاه علوم پزشکی و خدمات بهداشتی، درمانی تهران (دوره ۱۴، شماره ۳، سال ۱۳۸۰)

مقدمه

درد بعد از درمان ریشه یکی از مشکلاتی است که هنوز دندانپزشکان با آن مواجه هستند و در $\frac{1}{3}$ بیماران به صورت درد متوسط و در ۷٪ از آنان به صورت درد شدید بروز می‌کند (۲۰۱). مطالعات مختلفی در مورد چگونگی ایجاد این دردها انجام شده است و در بیشتر موارد مشخص شده است که این قبیل دردها ناشی از آماس حاصله در بافت پری‌اپیکال، بعد از درمان ریشه می‌باشد (۲). در روند آماس عوامل زیادی دخالت دارند؛ یکی از این عوامل اینفلتریشن سلولی و عروقی است که تحت تأثیر واسطه‌های موضعی و سیستمیک ایجاد می‌شود. اولین و مهمترین این واسطه‌ها، هیستامین است که در مرحله اولیه آماس حاد نقش دارد و به دنبال تحریک فیزیکی یا شیمیایی سلول‌های ماست موجود در بافت همبند، از این سلول‌ها آزاد می‌شود. وجود سلول ماست در بافت پالپ و پری‌اپیکال سالم و ملتهب نشان داده شده است (۵،۴،۳). هیستامین دارای سه نوع رسپتور است که در روند التهاب، رسپتورهای H_1 نقش اصلی را به عهده دارند.

Majno و Palade در سال ۱۹۶۱ برای اولین بار روند لیکج عروقی ایجاد شده توسط هیستامین را گزارش کردند. آنها بیان داشتند که هیستامین با اثر بر گیرنده‌های H_1 موجود بر سلول‌های اندوتلیال و ونول‌ها باعث افزایش نفوذپذیری عروق و ایجاد لیکج عروقی و ادم می‌گردد. در داخل سیتوپلاسم سلول‌های اندوتلیال، پروتئین‌های قابل انقباض وجود دارد. هنگامی که سلول اندوتلیال تحت تأثیر

هیستامین قرار می‌گیرد، این پروتئین‌ها منقبض می‌شوند و موجب انقباض و تغییر شکل سلول می‌گردند. به این صورت سلول‌های اندوتلیال مجاور، از یکدیگر فاصله می‌گیرند و در بین آنها منافذی ایجاد می‌شود (۶)؛ قطر این منافذ $0.1-0.5$ میکرون است (۷)؛ همچنین هیستامین در ایجاد التهاب نوروزنیک نقش بسزایی دارد. در روند التهاب نوروزنیک، ماده P (S.P) از انتهای فیبرهای عصبی C آزاد می‌شود و با اثر بر سلول‌های ماست، موجب آزاد شدن هیستامین می‌گردد و هیستامین نیز باعث افزایش نفوذپذیری عروق و ایجاد ادم می‌شود.

Gyorfi و همکاران نقش هیستامین را در توسعه التهاب نوروزنیک در مخاط دهان موش بررسی کردند. آنها با مصرف موضعی capsaicin در مخاط دهان موش، یک التهاب نوروزنیک ایجاد کردند و مشاهده نمودند که این نوع التهاب در موش‌هایی که قبلاً با داروی آنتی‌هیستامین پیش‌درمانی شده‌اند، کمتر توسعه می‌یابد (۸).

Naidorf استفاده از داروهای آنتی‌هیستامین را به عنوان یکی از راههای کنترل تورم در درمان ریشه توصیه کرده است (۹).

Nevins و همکاران اثر تزریق موضعی بنادریل (دیفن هیدرامین) را در جلوگیری از flare-up بعد از اینسترومنت کردن کانال ریشه دندان بررسی کردند. مطالعه آنها بر روی ۲۴ دندان قدامی بالا با پالپ نکروز انجام گرفت. آنها دیفن‌هیدرامین را درست قبل از درمان ریشه به صورت انفیلتراسیون تزریق کردند و مشاهده نمودند که تا ۴۸

شد و بعنوان پلاسبو استفاده شد؛ همچنین چهل کیسول خالی به وسیله پودر دو عدد قرص استمیزول ۱۰ میلی گرمی پر شد؛ بنابراین این هر کیسول حاوی ۲۰ میلی گرم استمیزول بود. به این ترتیب دو گروه چهل تایی کیسول، مربوط به گروههای آزمایش و کنترل وجود داشت که از نظر شکل کاملاً یکسان بودند. کدگذاری این دو گروه توسط یک ناظر و تمام مراحل درمانی توسط یک نفر انجام شد؛ به این ترتیب هم عمل کننده و هم بیمار از ماهیت کیسولهای کدگذاری شده بی اطلاع بودند. در این مطالعه دندانهای خلفی بالا و پایین که در نمای رادیوگرافی فاقد ضایعه پری اپیکال بودند، مورد بررسی قرار گرفتند؛ به علاوه پالپ دندانی نیز نکرور نبود.

ساعت پس از عمل هیچ گونه درد یا تورمی ایجاد نشد (۱۰). هدف از این مطالعه بررسی امکان کنترل دردهای بعد از درمان ریشه به کمک درمان پیش دارویی با استمیزول (داروی آنتی‌هیستامین) می باشد.

روش بررسی

در این بررسی ۷۶ بیمار تحت درمان ریشه قرار گرفتند که از این تعداد شصت نفر پس از درمان، پرسشنامه درد را تکمیل و در نوبت بعدی مراجعه کردند (۳۴ نفر زن، ۲۶ نفر مرد). سن بیماران بین ۱۴-۵۳ سال بود.

طبق نظر دانشکده داروسازی مشهد، جهت ساختن پلاسبو از کیسولهای خالی ۱۲۵ میلی گرمی استفاده شد. به این ترتیب که چهل کیسول خالی به وسیله پودر نشاسته پر

فرم مربوط به وضعیت درد بعد از درمان ریشه

دندان:

نام و نام خانوادگی:

تاریخ:

کد دارویی:

آیا در مدت سه روز بعد از درمان ریشه، تورم مربوط به دندان داشته‌اید؟

درد هنگام فشار (جویدن)	درد خودبه خود			بدون درد	زمان (ساعت) بعد از درمان ریشه
	شدید	متوسط	خفیف		
					۱
					۳
					۶
					۹
					۱۲
					۱۸
					۲۴
					۴۸
					۷۲

درد خفیف: درد قابل تشخیص، اما بدون ناراحتی
درد متوسط: دردی که ناراحت کننده، اما قابل تحمل است.
درد شدید: دردی که تحمل آن مشکل است.

تصویر شماره ۲ نتایج حاصله از مقایسه انسیدانس درد پرسمنتال در گروه آنتی‌هیستامین را در زمانهای مورد بررسی نشان می‌دهد. تحلیل آماری اطلاعات به دست آمده مشخص کرد که انسیدانس درد پرسمنتال** متوسط، در زمانهای ۱، ۳، ۶، ۹، ۱۲، ۱۸، ۲۴، ۴۸ و ۷۲ ساعت بعد از درمان ریشه در گروه آنتی‌هیستامین کمتر از گروه پلاسبو و در زمانهای ۱، ۳ و ۹ ساعت از نظر آماری معنی‌دار بود ($P < 0.05$) ولی در سایر زمانهای مورد بررسی تفاوت واضحی در انسیدانس درد پرسمنتال بین گروه آنتی‌هیستامین و گروه پلاسبو وجود نداشت.

تصویر شماره ۳ نشان‌دهنده تداوم درد بین دو گروه آنتی‌هیستامین و پلاسبو می‌باشد. انسیدانس درد بدون توجه به شدت آن، در زمانهای مورد بررسی بین گروه آنتی‌هیستامین و گروه پلاسبو، اختلاف واضحی را نشان نداد.

تعداد افرادی که درد خودبه‌خود نداشتند، در زمانهای کنترل‌شده در گروهی که آنتی‌هیستامین دریافت کرده بودند، کمتر از گروه پلاسبو بود.

انسیدانس درد متوسط خود به‌خود نیز در ساعت‌های ۱، ۳، ۶، ۱۲، ۲۴، ۴۸ و ۷۲ در گروه آنتی‌هیستامین کمتر از گروه پلاسبو بود.

بحث

امروزه با پیشرفت علم اندودنتیکس، احتمال نگهداری دندانهایی که درگیری پالپ دارند، افزایش یافته است. آمارهای ارائه‌شده نشان‌دهنده آن است که علاقه‌مندی مردم نیز به درمان ریشه و نگهداری دندان به طور چشمگیری افزایش یافته است (۱۱)؛ با این حال درد بعد از درمان ریشه، یکی از مشکلاتی است که هنوز وجود دارد و

** درد پرسمنتال: دردی که در اثر فشار جویدن و یا ضربه زدن به دندان احساس می‌گردد.

یک ساعت قبل از درمان یک عدد کپسول آنتی‌هیستامین (۲۰ میلی‌گرم) یا یک عدد پلاسبو به بیمار داده می‌شد. آماده‌سازی کانال ریشه به روش step back و پرکردن کانال ریشه به روش lateral condensation انجام گرفت. جهت شستشوی کانال ریشه از نرمال سالین استفاده شد؛ همچنین از سیلر ZOF خالص به عنوان سیلر استفاده شد. در تمام موارد درمان ریشه در یک جلسه انجام گرفت و پس از پایان درمان، پرسشنامه درد به بیمار داده شد تا میزان درد را در زمانهای قید شده شامل ۱، ۳، ۶، ۹، ۱۲، ۱۸، ۲۴، ۴۸ و ۷۲ ساعت پس از پایان درمان، به‌طور دقیق ثبت نماید و در مراجعه بعدی آن را ارائه دهد.

جهت اندازه‌گیری درد، از روش توصیفات لغوی (کیفی) شامل: بدون درد، درد خفیف، درد متوسط و درد شدید استفاده شد.

درد خفیف: دردی که قابل تشخیص باشد ولی ناراحت‌کننده نباشد.

درد متوسط: دردی که ناراحت‌کننده ولی قابل تحمل باشد.

درد شدید: دردی که غیر قابل تحمل باشد. در این مطالعه جهت تجزیه و تحلیل آماری از آزمون Chi-Square استفاده شد.

یافته‌ها

تصویر شماره ۱ نتایج حاصله از مقایسه انسیدانس درد خود به خود* در گروه آنتی‌هیستامین را در زمانهای مورد بررسی نشان می‌دهد. بررسی آماری تفاوت واضحی در انسیدانس درد خود به‌خود در تمام زمانهای مورد بررسی بین گروه آنتی‌هیستامین و گروه پلاسبو نشان نداد.

* درد خودبه‌خود: دردی که بدون تحریک فشار و یا ضربه به دندان پس از درمان ریشه وجود داشته باشد.

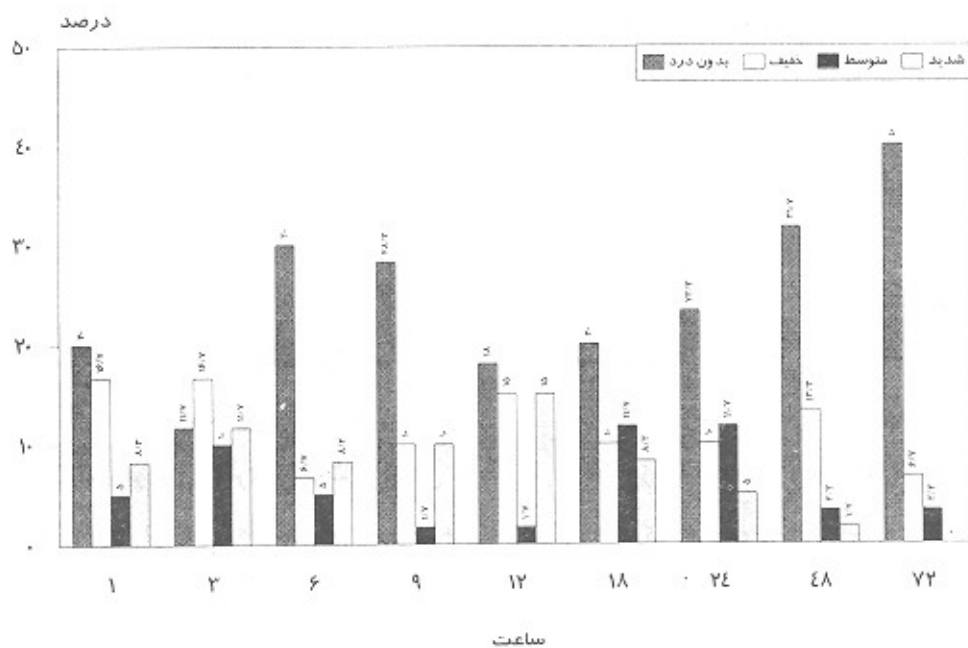
قرص استمیزول در کاهش ادم و آماس و دردهای پس از درمان ریشه بررسی گردید.

سلوتی- دیسفانی در یک مطالعه هیستوپاتولوژیک در گربه نشان دادند که بیشترین میزان شدت تراکم سلول‌های آماسی در ۲۴ ساعت پس از درمان ریشه می‌باشد؛ در حالی که بیشترین میزان شدت ادم در ساعات اولیه بعد از درمان ایجاد می‌شود. از آنجا که بیشترین انسیدانس درد بعد از درمان ریشه در ساعات اولیه پس از درمان ریشه می‌باشد و معمولاً تا ۲۴ ساعت بعد کاهش می‌یابد، به نظر می‌رسد وقوع زمان درد بیشتر با ادم در ارتباط است و ادم می‌تواند یک عامل اصلی در ایجاد این دردها، محسوب شود (۱۲)؛ بنابراین برای کنترل دردهای بعد از درمان ریشه باید در جستجوی عواملی بود که موجب کاهش این ادم گردند. هیستامین یک واسطه شیمیایی مؤثر در لیکج عروقی و ایجاد ادم می‌باشد و آنتاگونیست گیرنده‌های H_1 (آنتی‌هیستامین‌ها) ترکیباتی هستند که به طور برگشت‌پذیر، اثر هیستامین بر گیرنده‌های H_1 را مسدود می‌کنند (۱۳).

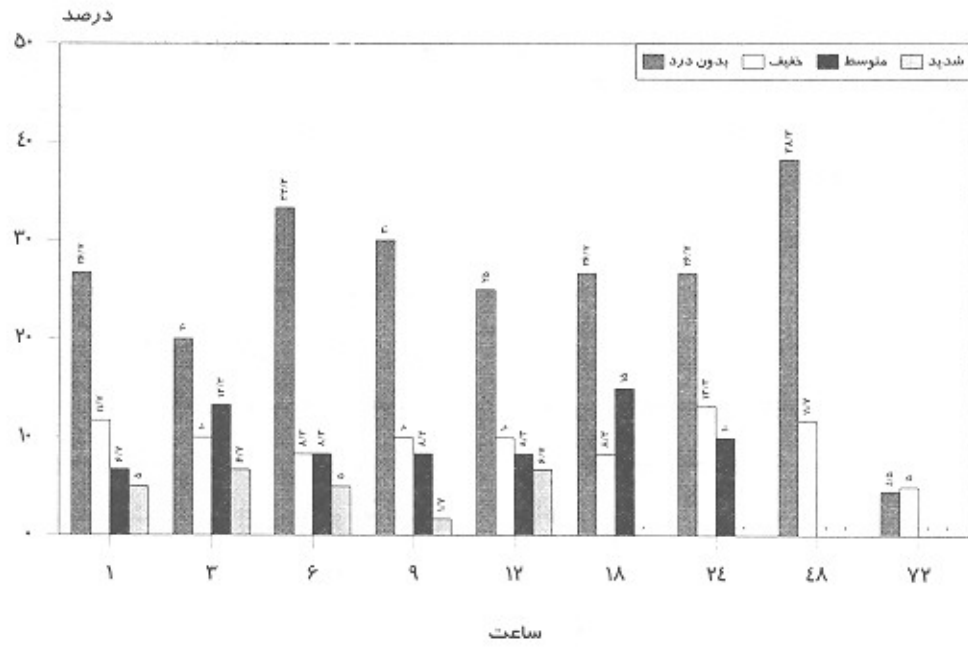
هر چند نشان‌دهنده اختلال در روند ترمیم نیست ولی موجب ناراحتی و نگرانی بیمار و دندانپزشک می‌گردد.

مطالعات انجام شده نشان داده است که آماس حاصله به دنبال درمان ریشه در ناحیه پری‌اپیکال، یکی از مهمترین عوامل ایجادکننده دردهای بعد از درمان ریشه می‌باشد؛ زیرا ناحیه پری‌اپیکال یک فضای محدود است و آماس و ادم ایجادشده، امکان گسترش یافتن ندارد؛ به همین دلیل فشار بافتی افزایش می‌یابد و درد ایجاد می‌شود.

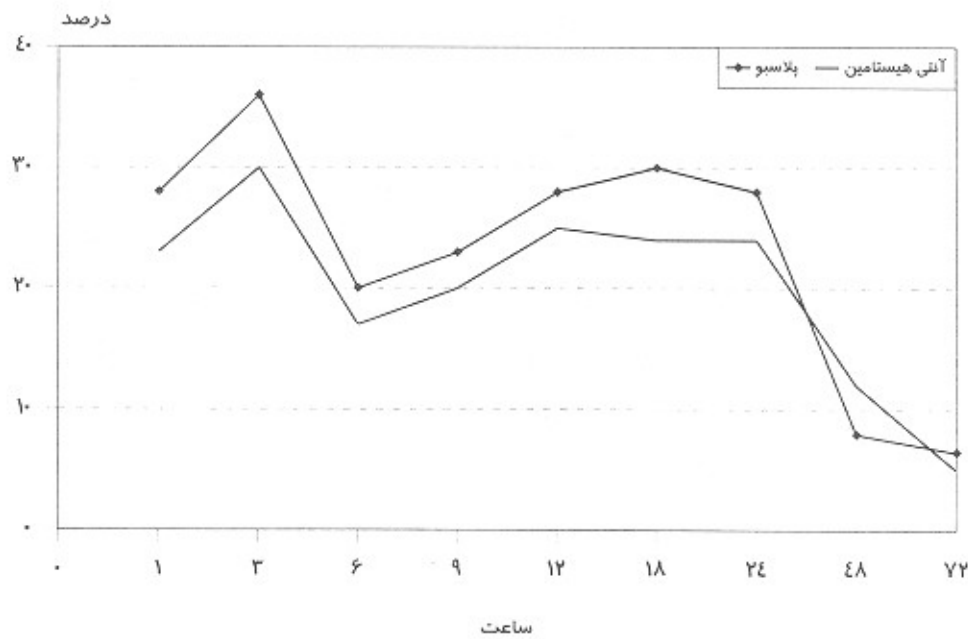
هیستامین یکی از واسطه‌های شیمیایی مؤثر در ایجاد ادم می‌باشد. هیستامین با اثر بر گیرنده‌های سلول‌های اندوتلیال در post capillary venule باعث افزایش نفوذپذیری عروق و ایجاد ادم می‌گردد؛ همچنین نتایج مطالعات نشان داده است که داروهای آنتی‌هیستامین می‌توانند از ایجاد ادم جلوگیری کنند و یا آن را کاهش دهند. استفاده از داروهای آنتی‌هیستامین به منظور تسکین دردهای پس از درمان ریشه توسط Naidorf Walton به طور جداگانه پیشنهاد شده است (۹). در این تحقیق تأثیر



تصویر شماره ۱- انسیدانس درد پرمستال در گروه آنتی‌هیستامین



تصویر شماره ۲- انسیدانس درد خود به خود در گروه آنتی هیستامین



تصویر شماره ۳- مقایسه تداوم درد بین دو گروه آنتی هیستامین و پلاسبو

یکی از علت‌های انتخاب این دارو بود؛ زیرا هدف از این مطالعه بررسی اثر تسکینی داروی آنتی‌هیستامین بر روی دردهای ناشی از ادم و آماس بود؛ در حالی که داشتن اثر sedative به تنهایی می‌تواند تا حدودی باعث آرام‌بخشی و

قرص استمیزول با نام تجاری هیسمانال یک آنتاگونیست انتخابی گیرنده‌های H₁ می‌باشد. استمیزول یک داروی آنتی‌هیستامین نسل جدید است که فاقد اثرات sedative و موسکارینی می‌باشد. نداشتن اثرات

تسکین درد از طریق سیستم عصبی مرکزی شود؛ همچنین استمیزول آنتاگونیست اختصاصی برای گیرنده‌های H_1 می‌باشد. هیستامین از طریق این گیرنده‌ها موجب تراوایی عروق و ایجاد ادم می‌گردد.

O'keefe طی مطالعات خود به این نتیجه رسید که انسیدانس درد پس از درمان در دندانهای خلفی بیشتر است (۱۴)؛ به همین دلیل مطالعه حاضر بر روی دندانهای پرمولر و مولر فک بالا و پایین انجام شد؛ همچنین طبق مطالعات ترابی‌نژاد و بیدار درد پس از درمان ریشه در دندانهای وایتال و بدون ضایعه پری‌اپیکال بیشتر است (۱۵، ۱۶) و به همین دلیل در مطالعه حاضر دندانهای وایتال و بدون ضایعه پری‌اپیکال بررسی شدند.

نتایج به دست آمده در مطالعه کلینیکی حاضر موافق با نتایج بدست آمده در مطالعه Friedman و Nevins و Schacter نبود. آنها اثر تزریق موضعی بنادریل (دیفن هیدرامین) را در جلوگیری flare-up پس از اینسرومنت کردن کانال ریشه دندان بررسی کردند. در این مطالعه محلول بنادریل درست قبل از دبریدمان کانال ریشه، به صورت انفیلتراسیون موضعی تزریق و پس از عمل نیز دیفن‌هیدرامین خوراکی تجویز شد و مشاهده گردید که تا ۴۸ ساعت پس از عمل هیچ‌گونه درد یا تورمی ایجاد نشد. در مطالعه Friedman از دیفن هیدرامین به عنوان آنتاگونیست گیرنده‌های H_1 استفاده شد. دیفن هیدرامین علاوه بر انسداد گیرنده‌های H_1 آرام‌بخش و خواب‌آور نیز می‌باشد (۹)؛ در حالی که استمیزول از انواع جدید داروهای آنتی‌هیستامین می‌باشد که فاقد اثرات خواب‌آوری است؛ به همین دلیل در مطالعه حاضر به منظور جلوگیری از تداخل اثر خواب‌آوری و بررسی اثر تسکین درد، از این دارو استفاده شد.

در این مطالعه کلینیکی موارد زیر مشخص گردید:

- تأثیر قرص استمیزول بر روی دردهای خودبه‌خود پس از درمان ریشه: استمیزول در مقایسه با پلاسبو در هیچ یک از زمانهای مورد بررسی، نتوانست درد خود به‌خود پس از درمان ریشه را به‌طور واضح کاهش دهد.

- تأثیر قرص استمیزول بر روی دردهای پرسمتال پس از درمان ریشه: استمیزول در مقایسه با پلاسبو نتوانست درد متوسط پرسمتال را در زمانهای ۹ و ۱۲ ساعت پس از درمان ریشه به‌طور واضح کاهش دهد.

- هر چند استمیزول در مقایسه با پلاسبو نتوانست تا ۲۴ ساعت پس از درمان ریشه تا حدودی دردهای پس از درمان ریشه را کاهش دهد ولی میزان کاهش درد در مقایسه با پلاسبو از نظر آماری معنی‌دار نبود. در یک بررسی هیستوپاتولوژیک تأثیر درمان پیش‌دارویی با استمیزول در کاهش ادم و آماس پس از درمان ریشه در گربه، مورد بررسی قرار گرفت و مشاهده شد که استمیزول می‌تواند شدت ادم و وازودیلاسیون عروق را تا ۶ ساعت بعد از درمان ریشه کاهش دهد (۱۷).

۱- در مطالعه هیستوپاتولوژیک انجام شده در گربه، دندانهای آزمایش شده دارای پالپ سالم بودند ولی در این مطالعه کلینیکی، پالپ دندانهای آزمایش‌شده دارای درجات مختلف التهاب بود.

۲- زمان جذب و شدت اثر دارو در انسان و حیوان (گربه) متفاوت است.

۳- احتمالاً ادم تنها عامل ایجاد کننده درد بعد از درمان ریشه نمی‌باشد.

نتیجه‌گیری

از این تحقیق می‌توان چنین نتیجه گرفت که پیش‌دارویی با استمیزول قبل از درمان ریشه، تأثیر ناچیزی در کاهش دردهای پس از درمان ریشه دارد.

تشکر و قدردانی

علوم پزشکی مشهد که هزینه‌های این تحقیق را تقبل و

بدین‌وسیله از معاونت محترم پژوهشی دانشگاه پرداخت نموده‌اند، قدردانی می‌گردد.

منابع:

- 1- Fox J, Atkinson S, Philip Dinin A, Greenfield E, Hechtman E, Reeman CA, Salkind M, Todaro CJ, Bronx NY. Incidence of pain following one visit endodontic treatment. *Oral Surg Oral Med Oral Pathol* 1970; 30(1): 123.
- 2- Seltzer S. *Endodontology*. 2nd ed. New York: Mc Grow-Hill; 1988.
- 3- Farnoush A. Mast cells in human dental pulp. *J Endod* 1987 Jul; 13(7): 362-63.
- 4- Mathiesen A. Preservation and demonstration of mast cells in human apical granulomas and radicular cyst. *Scand J Dent Res* 1973; 81: 218-29.
- 5- Zachriason BV. Mast cell in human dental pulp. *Arch Oral Biol* 1971;16: 555.
- 6- Hurley JV. *Acute Inflammation*. 2nd ed. London: Churchill livingstone; 1983.
- 7- Sigal LH, Ron Y. *Immunology and Inflammation*. New York: Mc Graw Hill; 1993.
- 8- Gyorfı A, Irames F, Fazekas A. Role of histamin in development of neurogenic inflammation of rat oral mucosa. *Agents Actions*. 1991; 32 (3-4): 229- 36.
- 9- Naidorf IJ. Endodontic flare-ups: bacteriological and immunological mechanisms. *J Endod* 1985 Nov, 11(11): 462-64.
- 10- Nevins A, Friedman L. Local injection of benadryl for the prevention of iatrogenic endodontic flare ups. *Endo Dent Traumatol* 1988; 4:90-1.
- 11- Ingle JI, Bakland LK. *Endodontics*. 4th ed. London: Williams and Wilkins;1994.
- ۱۲- سلوتی، میرعبداله (استاد راهنما): دیسفانی، رضا. بررسی سیر هیستولوژیک آماس حاد بعد از درمان ریشه در گربه و مطالعه تأثیر داروهای آنتی‌انفلاماتوار غیر استروئیدی در تسکین درد بعد از درمان ریشه در انسان. پایان‌نامه تخصصی شماره ۹۳. دانشکده دندانپزشکی. دانشگاه علوم پزشکی مشهد. سال ۷۴-۱۳۷۳.
- 13- Katzung BG. *Basic and therapeutic pharmacology*. 1995.
- 14- Okeef EM. Pain in endodontic therapy. *J Endod* 1975; 2: 315.
- 15- Torabinejad M, Kettering JD, Bakland JK. Localization of IgE immunoglobulin in human dental periapical lesions by the peroxidase- antiperoxidase method. *Arch Oral Biol* 1981; 26: 677-81.
- ۱۶- ترابی‌نژاد (استاد راهنما) بیدار، مریم. مقایسهٔ انسیدانس درد پس از درمان یک جلسه‌ای و چند جلسه‌ای در اندودنتیکس. پایان‌نامه تخصصی دانشکده دندانپزشکی. دانشگاه علوم پزشکی مشهد. شماره ۲۸. سال ۷۲-۱۳۷۱.
- ۱۷- سلوتی، میرعبداله؛ بیدار، مریم (اسانید راهنما): ساعتچی، مسعود. مطالعه هیستولوژیک آماس حاد آپیکال به دنبال درمان ریشه در گربه‌هایی که با داروهای آنتی‌هیستامینیک (هیسمانال) پیش‌درمانی شده‌اند و بررسی کلینیکی دردهای بعد از عمل در بیمارانی که با این دارو پیش‌درمانی شده‌اند. پایان‌نامه تخصصی. دانشکده دندانپزشکی. دانشگاه علوم پزشکی مشهد. شماره ۱۵۸. سال ۷۷-۱۳۷۶.