

بررسی اثرات هیستولوژیک ایجاد شده پس از پوشش مستقیم پالپ توسط کلسیم هیدروکساید و اکتاکلسیم فسفات بر روی پالپ دندان گربه

دکتر اسحق علی صابری^۱ - دکتر فریدون سرگلزایی اول^۲ - دکتر محمدرضا عرب^۳ - دکتر صدیقه ابراهیمی پور^۴

۱- استادیار گروه آموزشی اندودنتیکس، دانشکده دندانپزشکی، دانشگاه علوم پزشکی زاهدان، زاهدان، ایران

۲- دانشیار گروه آموزشی علوم تشریحی، دانشکده پزشکی، دانشگاه علوم پزشکی زاهدان، زاهدان، ایران

۳- استاد بافت‌شناسی، گروه آموزشی علوم تشریحی، دانشکده پزشکی، دانشگاه علوم پزشکی زاهدان، زاهدان، ایران

۴- استادیار گروه آموزشی اندودنتیکس، دانشکده دندانپزشکی، دانشگاه علوم پزشکی بیرجند، بیرجند، ایران

Histological evaluation of direct pulp capping by using of calcium hydroxide and octacalcium phosphate in cats dental pulp

Eshagh Ali Saberi¹, Fereydoon Sargolzaei Aval^{2†}, Mohammad Reza Arab³, Seddighe Ebrahimipour⁴

1[†]- Assistant Professor, Department of Endodontics, School of Dentistry, Zahedan University of Medical Sciences, Zahedan, Iran

2- Associate Professor, Department of Anatomical Sciences, School of Medicine, Zahedan University of Medical Sciences, Zahedan, Iran (fsargolzaei@yahoo.com)

3- Professor, Department of Histology, School of Medicine, Zahedan University of Medical Sciences, Zahedan, Iran

4- Assistant Professor, Department of Endodontics, School of Dentistry, Birjand University of Medical Sciences, Birjand, Iran

Background and Aims: The purpose of this study was to evaluate the tissue responses to octacalcium phosphate (OCP) and calcium hydroxide (CH) used as direct pulp capping (DPC) materials in cat teeth.

Materials and Methods: 72 premolar teeth of 9 cats were selected and divided into 3 groups (Two experimental and one control group). After the cats had been anesthetized, the pulp were exposed and capped directly with OCP, CH or no capping material as control group. The cavities of all three groups were filled with Glass ionomer cement (GI). Histological evaluations were performed at two, four and eight weeks after pulp capping. After tissue preparation procedures, paraffin blocks were prepared. After preparation and staining of the sections, the relevant variables were measured by optical microscope. The results were analyzed using Mann-Whitney U and Chi-square tests ($\alpha=0.05$).

Results: Two weeks after pulp capping, all specimens in three groups showed mild to sever inflammation. The formation of hard tissue (dentinal bridge) at the exposed areas of the experimental groups was more noticeable for calcium hydroxide than that of octacalcium phosphate group. These differences were statistically significant ($P<0.001$). At four weeks, hard tissues were observed in both groups which were more evident for the CH group and there were statistically significant difference between two experimental groups ($p<0.003$). At eight weeks, continuous hard tissues were observed in both groups and there were no statistically significant difference between them ($P>0.05$), but hard tissues continuity were better for in the OCP than that of the CH.

Conclusion: It seems that the formation of hard tissue in CH because of its porosities had a worse percentage in sealing of the pulp than the OCP.

Key Words: Octacalcium phosphate, Calcium hydroxide, Direct pulp capping

Journal of Dental Medicine-Tehran University of Medical Sciences 2013;26 (3):151-61

† مؤلف مسؤول: زاهدان - پردیس دانشگاه علوم پزشکی زاهدان - دانشکده پزشکی - گروه آموزشی علوم تشریحی
تلفن: ۰۹۱۵-۵۴۱۷۹۴۸ - نشانی الکترونیک: fsargolzaei@yahoo.com

چکیده

زمینه و هدف: هدف از این مطالعه، پوشش مستقیم پالپ دندان گربه توسط دو ماده اکتا کلسیم فسفات (OCP) و کلسیم هیدروکسید (CH) و ارزیابی پاسخ‌های بافتی به آنها بود.

روش بررسی: در این تحقیق ۷۲ دندان پرمولر ۹ قلاده گربه انتخاب و به سه گروه (دو گروه آزمایشی و گروه کنترل) تقسیم گردیدند. در گروه‌های آزمایشی، عمل پوشش پالپ توسط دو ماده OCP و CH انجام شد و در گروه کنترل، از هیچ ماده پوشاننده‌ای استفاده نگردید. تمامی حفره‌های ایجاد شده پس از پوشش پالپ، با گلاس‌آینومر نوری ترمیم شد. نمونه‌برداری در طی هفته‌های دوم، چهارم و هشتم پس از پوشش مستقیم پالپ انجام و پس از طی مراحل آماده‌سازی بافتی، بلوکهای پارافینی تهیه گردید. پس از تهیه مقاطع و انجام رنگ‌آمیزی، متغیرهای مربوطه توسط میکروسکوپ نوری اندازه‌گیری و با استفاده از تست‌های Mann-Whitney و Chi-square مورد ارزیابی قرار گرفت ($\alpha=0/05$).

یافته‌ها: در نمونه‌های دو هفته‌ای، در هر سه گروه التهاب خفیف تا شدید ملاحظه گردید و در گروه‌های آزمایشی نسج سخت (پل عاجی) در هر دو گروه تشکیل شد که در گروه CH بارزتر بود و دارای تفاوت معنی‌دار آماری با گروه OCP بود ($P<0/001$). در نمونه‌های چهار هفته‌ای میزان نسج سخت ساخته شده بیشتری در هر دو گروه آزمایشی مشاهده شد و در گروه CH بارزتر و دارای تفاوت معنی‌دار آماری ($P<0/003$) همانند گروه‌های دو هفته‌ای بود. در نمونه‌های هشت هفته‌ای، علیرغم افزایش ضخامت نسج سخت در هر دو گروه، تفاوت معنی‌دار آماری در بین آنها دیده نشد ($P>0/05$)، اما در گروه OCP از پیوستگی بهتری نسبت به گروه CH برخوردار بود.

نتیجه‌گیری: به نظر می‌رسد نسج سخت ساخته شده در گروه کلسیم هیدروکساید با پیشرفت زمان به دلیل ایجاد تخلخل در آن، از سیل مناسبی جهت حفاظت پالپ در مقایسه با گروه اکتا کلسیم فسفات برخوردار نمی‌باشد.

کلید واژه‌ها: اکتا کلسیم فسفات، کلسیم هیدروکسید، پوشش مستقیم پالپ

وصول: ۹۲/۰۳/۱۰ اصلاح نهایی: ۹۲/۰۷/۱۹ تأیید چاپ: ۹۲/۰۸/۲۰

مقدمه

خاصی برخوردار بوده و یک پیش‌نیاز ضروری برای آغاز شکل‌گیری بافت سخت در خلال روند ترمیم می‌باشد (۱۰). از طرف دیگر گفته شده است که با وجود آنکه لایه نکروزه ایجاد شده در پاسخ بافت التهابی، از نقش مفید و مؤثری برخوردار می‌باشد، ولی دارای اثرات تهدیدکننده‌ای بر وایتالیتی پالپ نیز می‌باشد (۱۱). در این ارتباط Goldberg و همکاران نشان داده‌اند که پل عاجی تازه تشکیل شده در زیر کلسیم هیدروکساید، به دلیل تخلخل (پروزیته) ایجاد شده در آن و نهایتاً ریزش، نمی‌تواند در درازمدت از رشد میکروب‌ها ممانعت کند و باعث از دست رفتن حیات پالپ می‌گردد (۱۲).

از طرف دیگر تحقیقاتی که اخیراً انجام گرفته‌اند، بر کاربرد سمان‌های مختلف کلسیم فسفات از قبیل هیدروکسی آپاتیت، α تری کلسیم فسفات، β تری کلسیم فسفات و تتراکلسیم فسفات به عنوان ماده مناسب جهت پوشش مستقیم پالپ تأکید کرده‌اند (۱۷-۱۳). اکثر این مواد از نظر ترکیب و ساختمان شیمیایی با ترکیب و ساختمان مواد معدنی استخوان و دندان دارای شباهت‌های فراوانی بوده و در هنگام استفاده در حیوانات آزمایشگاهی از سازگاری زیستی (Biocompatibility) بیشتر و قدرت القاء استخوان‌سازی (Osteoinductivity) بالایی برخوردار بوده و در نهایت به

پس از اکسپوزر تصادفی دندان در هنگام تهیه حفره، غالباً از پوشش مستقیم پالپ (DPC) جهت حفظ وایتالیتی دندان استفاده می‌گردد. پوشش مستقیم پالپ روشی است که توسط آن پالپ اکسپوز شده، مستقیماً توسط یک ماده پوشاننده می‌شود. ماده پوشاننده به پالپ فرصت می‌دهد که عاج ترمیمی را در محل اکسپوز شده، ساخته و سپس خود عقب‌نشینی نموده و دندان به حیاتش ادامه دهد (۱). براساس پژوهش‌های انجام گرفته تاکنون، مواد مختلفی برای این منظور تهیه و مورد استفاده قرار گرفته‌اند (۶-۲). از بین این مواد، کلسیم هیدروکساید بیشترین کاربرد را به عنوان ماده پوشش پالپ به خود اختصاص داده و اثرات مطلوبی را بر روند ترمیم پالپ اکسپوز شده آشکار ساخته است (۷،۸). کلسیم هیدروکسید دارای pH بالایی بوده و مواد مختلفی که با آن ترکیب می‌شوند، می‌توانند روی pH آن اثر بگذارند. این ماده خاصیت ضدباکتریایی داشته و از ورود باکتری‌ها و ایجاد آماس جلوگیری می‌کند (۹). مطالعات نشان داده‌اند که لایه سطحی پالپی که در مجاورت کلسیم هیدروکساید قرار می‌گیرد، دچار نکروز می‌شود. تشکیل این لایه نکروزه برای تحریک سلول‌های پالپ سالم مجاور و تبدیل آنها به سلول‌های شبه ادونتوبلاست از اهمیت

گروه کنترل تقسیم گشته و باتوجه به ملاحظات اخلاقی (مجوز اخلاقی طرح پژوهشی مصوب شماره ۲۱۵۷ مورخه ۱۳۸۹/۱۱/۲۰) و نیز با نظر متخصص آمار، حجم نمونه در هر کدام از گروه‌ها، هشت دندان تعیین گردید. عملیات پژوهشی بر روی دندان‌های پرمولر اول و دوم فکین انجام گرفت. بدین ترتیب که در هر گربه بر روی ۸ دندان و در مجموع با توجه به طراحی انجام شده جهت نمونه‌برداری در طی هفته‌های دوم، چهارم و هشتم پس از عمل، بر روی ۷۲ دندان پرمولر عملیات انجام شد. دندان‌های انتخاب شده دارای آپکس بسته، فاقد پوسیدگی، شکستگی و سایدگی بودند. در گروه‌های آزمایشی از دو ماده کلسیم هیدروکساید $Ca(OH)_2$ و اکتا کلسیم فسفات (OCP) که دارای ذراتی به اندازه ۵۰۰-۳۰۰ میکرون بودند، جهت پوشش مستقیم پالپ استفاده گردید. OCP مورد استفاده طبق روش LeGeros به صورت مصنوعی تهیه گردید (۲۳) که نحوه تهیه آن به طور خلاصه به شرح زیر است.

۲۵۰ میلی‌لیتر محلول استات کلسیم منوهیدرات به طور آهسته و قطره قطره و ظرف مدت یک ساعت به ۲۵۰ میلی‌لیتر محلول سدیم دی‌هیدروژن فسفات دی‌هیدرات و در دمای ۷۰-۶۷ درجه سانتی‌گراد اضافه گردید. محلول به جا مانده سرد شده تا گرانول‌های اکتا کلسیم فسفات تشکیل شده، ته‌نشین گردیدند، در ضمن مولاریته محلول‌های کلسیم و فسفات ۰/۴ بود. سپس با استفاده از صافی کاغذی، آب همراه با ماده به دست آمده گرفته شد. به منظور خشک شدن کامل، اکتا کلسیم فسفات به دست آمده به مدت یک هفته در هوای آزاد و در درجه حرارت محیط نگهداری شد. پس از خرد کردن، با استفاده از الک‌های استاندارد ذراتی که دارای اندازه بین ۵۰۰-۳۰۰ میکرون بودند، جمع‌آوری گشته و در فویل آلومینیومی بسته‌بندی شدند. سپس با استفاده از حرارت ۱۲۰ درجه سانتی‌گراد و به مدت ۲ ساعت استریل گشته و تا زمان استفاده نگهداری شدند.

روش بیهوشی و انجام عمل

حیوانات با استفاده از مخلوط 20 mg/kg کتامین هیدروکلراید و $1/5 \text{ mg/kg}$ زایلیزین و به صورت درون عضلانی بیهوش شده و پس از بیهوشی به اتاق کار منتقل گردیدند. با استفاده از فرز فیشور الماسی و تحت شرایط استریل و اسپری آب، حفره‌ای به قطر ۱ میلی‌متر بر روی سطح جونده دندان ایجاد و پالپ دندان اکسپوز گردید. پس از بند

کریستال‌های آپاتیت تبدیل می‌شوند و از اینرو از اهمیت ویژه‌ای در کاربردهای بالینی در پزشکی و دندانپزشکی برخوردار گشته‌اند (۱۸، ۱۹).

اکتا کلسیم فسفات یکی از این سمان‌های کلسیم فسفات می‌باشد که به عنوان پیش‌ساز مستقیم هیدروکسی آپاتیت (HA) مطرح گشته است. این ماده در مقایسه با سایر سمان‌های کلسیم فسفات از قدرت بیشتری در تحریک و القاء ساخته شدن بافت‌های سخت برخوردار بوده که به مرور زمان جذب شده و با بافت سخت جدید ساخته شده جایگزین می‌گردد (۲۰). Bodier و همکاران (۲۱) اثر این سمان کلسیم فسفات را بر روی رشد و تمایز ادونتوبلاست‌ها در سلول‌های پالپ دندان مورد بررسی قرار داده و نشان دادند که این ماده دارای قابلیت و توانایی تمایز سلول‌های پالپ دندان به سلول‌های عاج‌ساز بوده و می‌تواند به عنوان پوشاننده پالپ، مفید واقع شود. نتایج حاصل از مطالعه‌ای که اخیراً توسط sena و همکاران (۲۲) انجام گرفته و در آن از اکتا کلسیم فسفات جهت پوشش پالپ دندان در موش صحرایی استفاده گردیده، نشان داده است که سمان اکتا کلسیم فسفات روند ترمیم مطلوبی را در پالپ دندان در پی داشته است.

از آنجایی که اکتا کلسیم فسفات به عنوان یک پیش‌ساز ضروری در مراحل معدنی شدن بافت‌های سخت استخوان و دندان مطرح بوده و می‌تواند در روند ترمیم حفره پالپ اکسپوز شده سودمند واقع شود، بر آن شدیم تا در این مطالعه از سمان‌های اکتا کلسیم فسفات و کلسیم هیدروکساید بر روی پالپ اکسپوز شده دندان گربه استفاده کرده و واکنش بافتی این مواد را از نظر تغییرات هیستولوژیکی پالپ و نیز کفایت تشکیل بافت سخت مورد ارزیابی قرار دهیم.

روش بررسی

در این مطالعه از ۹ قلابه گربه مذکر، سالم و بالغ ایرانی که وزن آنها بین ۲-۴ کیلوگرم بود، استفاده گردید. حیوانات تحت شرایط مورد تأیید سازمان حمایت از حیوانات در مرکز تحقیقات حیوانات آزمایشگاهی دانشگاه علوم پزشکی زاهدان و در قفس‌های مربوطه نگهداری شدند. در ابتدا حیوانات به مدت یک هفته جهت تطابق با محیط و انجام درمان ضدانگلی نگهداری شدند. در این مطالعه طبق طراحی انجام شده در پژوهش، حیوانات به دو گروه آزمایشی و یک

استفاده شد. پس از انجام کلسیم‌گیری و مراحل آماده‌سازی بافتی، نمونه‌ها با پارافین قالب‌گیری شدند. در ابتدا از تمامی نمونه‌های قالب‌گیری شده با پارافین، مقاطع سریال به ضخامت ۵ میکرون به صورت آپیکورونال و در جهت مزبودیستالی تهیه گردید. به منظور انجام بررسی‌های بافت‌شناسی و مورفومتری از هر نمونه دو مقطع از قسمت‌های عمقی، که نشان‌دهنده حفره کامل پالپ بودند، انتخاب گردیدند. مقاطع انتخاب شده به وسیله هماتوکسیلین-اؤزین رنگ‌آمیزی گشته و جهت بررسی هیستولوژیک و انجام اندازه‌گیری‌های طراحی شده، آماده گردیدند.

نحوه بررسی هیستولوژیک

جهت ارزیابی‌های بافتی و با استفاده از میکروسکوپ نوری (Ziess, Germany)، مقاطع به دست آمده توسط بافت‌شناس همکار در طرح که نسبت به نوع ماده به کار رفته در ناحیه اکسپوز شده بی‌اطلاع بود، بررسی گردید و مواردی همچون وجود التهاب و شدت و نوع آن، وضعیت پالپ و تشکیل پل عاجی و یا نسج سخت در مجاورت مواد به کار رفته مورد ارزیابی قرار گرفت. برای بررسی میزان التهاب (نوع و شدت آن) مناطقی که دارای بیشترین شدت التهاب بودند، مورد ارزیابی قرار گرفتند. در صورت وجود التهاب، بررسی نوع سلولها و شدت التهاب برطبق جدول ۱ (۸) انجام گرفت.

آمدن خونریزی که با استفاده از پنبه مرطوب شده با نرمال‌سالین انجام گردید، در گروه‌های آزمایشی کلسیم هیدروکساید و اکتا کلسیم فسفات در ناحیه اکسپوز شده قرار داده شده و پس از کاندنس شدن، حفره ایجاد شده با گلاس‌آینومر نوری ترمیم گردید. در گروه کنترل از هیچ ماده‌ای جهت پوشش مستقیم پالپ استفاده نشده و گلاس‌آینومر مستقیماً بر روی پالپ اکسپوز شده قرار داده شد.

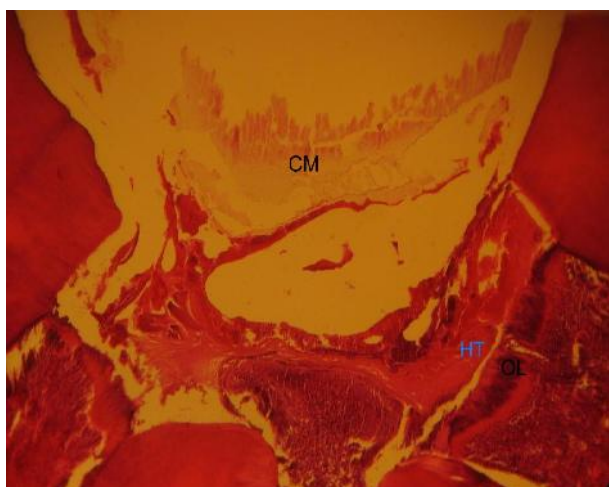
مراحل نمونه‌برداری، آماده‌سازی بافتی و تهیه مقاطع

براساس طراحی انجام گرفته در این پژوهش حیوانات در خلال هفته‌های دوم، چهارم و هشتم پس از عمل و با استفاده از تزریق مجدد مخلوط کتامین هیدروکلراید (۲۰ mg/kg) و زایلین (۱/۵ mg/kg) بیهوش شده و با استفاده از عمل پرفیوژن عروقی و تزریق ۱۰۰۰ میلی‌لیتر محلول ده درصد فرمالین‌سالین (محلول فرمول نمکی) به داخل شریان آئورت نزولی، فیکساسیون کامل و در جای بافت‌های موردنظر انجام گردید. سپس دندان‌های موردنظر همراه با استخوان اطراف آن برداشت شده و به منظور فیکساسیون بهتر، به مدت ۱۴ روز و در درجه حرارت اتاق در محلول فرمالین‌سالین (فرمول نمکی) ۱۰٪ نگهداری شدند. جهت کلسیم‌گیری نمونه‌ها از محلول دکلسیفیه کننده‌ای که محتوی اسید فرمیک ۱۰٪، اسید سیتریک ۲/۹٪ و تری‌سدیم سیترات ۱/۸٪ بود، به مدت ۳ هفته و در دمای محیط

جدول ۱- پارامترهای بافتی مورد مطالعه و ارزیابی

نوع التهاب	تظاهرات	امتیاز
التهاب	بدون التهاب	(۰)
	التهاب حاد	(۱)
	التهاب مزمن	(۲)
شدت التهاب	مخلوطی از التهاب حاد و مزمن	(۳)
	خفیف (وجود ۰ - ۳۰ سلول التهابی)	(۱)
	متوسط (وجود ۳۰ - ۶۰ سلول التهابی)	(۲)
	شدید (وجود بیشتر از ۶۰ سلول التهابی)	(۳)
ویتالیتی پالپ	عدم وجود نکروز	(۰)
	(۱) علایمی از وجود نکروز	(۱)
لایه ادونتوبلاستی	عدم وجود لایه ادونتوبلاستی	(۰)
	(۱) وجود لایه ادونتوبلاستی	(۱)
پیوستگی	(۱) پیوستگی کامل پل عاجی یا نسج سخت ساخته شده	(۱)
	(۲) پیوستگی ناکامل پل عاجی یا نسج سخت ساخته شده	(۲)
	(۳) عدم تشکیل پل عاجی یا نسج سخت	(۳)
پل عاجی (نسج سخت ساخته شده)	عدم تشکیل پل عاجی یا نسج سخت	(۰)
	ضخیم (ضخامت بیشتر از ۲۵۰ میکرون)	(۱)
	متوسط (ضخامت بین ۲۴۹ - ۱۵۰ میکرون)	(۲)
	نازک (ضخامت کمتر از ۱۴۹ میکرون)	(۳)

بخش‌های سطحی آن ماده مورد استفاده برای پوشش پالپ به صورت ماده اتوزینوفیل کمرنگی با نمای متخلخل قابل ملاحظه است، درحالی‌که در بخش‌های عمقی‌تر و نزدیک‌تر به حفره پالپ، آثار القاء ساخته شدن نسج سخت با نمای کاملاً اتوزینوفیل بر روی بخش‌های نکروتیک قابل تشخیص بود. سلول‌های ادونتوبلاستی به صورت لایه سلولی بازوفیل و مشخصی با قدری فاصله از لبه‌های عاج تراش خورده قرار گرفته بودند. وجود التهاب شدید همراه با عروق خونی متسع شده (Hyperemia) از ویژگی‌های خاص تعدادی از نمونه‌های موجود در این گروه می‌باشد (شکل ۱).



شکل ۱- گروه کلسیم هیدروکساید دو هفته که در آن نسج سخت ساخته شده (HT) لایه سلولهای ادونتوبلاست (OL) و بقایای ماده (CAP) شده (CM) دیده می‌شود. رنگ آمیزی H&E بزرگنمایی ۱۰X

در گروه اکتا کلسیم فسفات، در بعضی از نمونه‌ها مشخص‌ترین نمای بافتی پالپ، وجود جزایری از نسج سخت ساخته شده با الگوی غضروف- استخوان می‌باشد. در این مناطق سلول‌های غضروفی عمدتاً در قسمت‌های مرکزی این نسج سخت ساخته شده قرار داشته و بافت سخت استخوانی اطراف این مناطق غضروفی را احاطه کرده بود که نشانگر بسیار تیبیک از القاء استخوان‌سازی درون غضروفی بر روی بقایای نکروتیک پالپ موجود و بقایای ماده پوشش پالپ می‌باشد. در مناطق عمقی‌تر حفره ایجاد شده، هیچ یک از عناصر پالپ زنده اعم از عناصر سلولی، ماتریکس خارج سلولی، عروق خونی ادونتوبلاست‌ها و رشته‌های عصبی قابل تشخیص نبود (اشکال ۲ و ۳).

وضعیت وایتالیتی پالپ را با درنظر گرفتن وجود نکروز و یا عدم وجود آن، وجود لایه ادونتوبلاستی و یا شبه ادونتوبلاستی در مجاورت ماده مورد استفاده جهت پوشش و یا در مجاورت توپولهای عاجی باز شده و یا عدم وجود آنها مورد سنجش قرار گرفت (جدول ۱). پل عاجی و یا نسج سخت ساخته شده نیز براساس میزان ضخامت و پیوسته بودن آن طبق جدول ۱ ارزیابی و محاسبه گردید.

روش تجزیه و تحلیل اطلاعات

برای مقایسه وجود و یا عدم وجود التهاب و نوع و شدت آن و نیز مقایسه میزان ماده سخت و یا پل عاجی ساخته شده و پیوستگی آن از آزمون غیرپارامتری U-Man-Wittney و نیز وجود علایمی از نکروز و یا عدم آن و نیز وجود و یا عدم وجود لایه ادونتوبلاستی و یا شبه ادونتوبلاستی از آزمون Chi-Square در تمامی گروه‌ها (آزمایشی و کنترل) استفاده گردید، داده‌های مربوط به تمامی گروه‌ها به عنوان داده‌های مستقل از هم درنظر گرفته شده‌اند. مقادیر P-value کمتر از ۰/۰۵ از نظر آماری معنی‌دار درنظر گرفته شد.

یافته‌ها

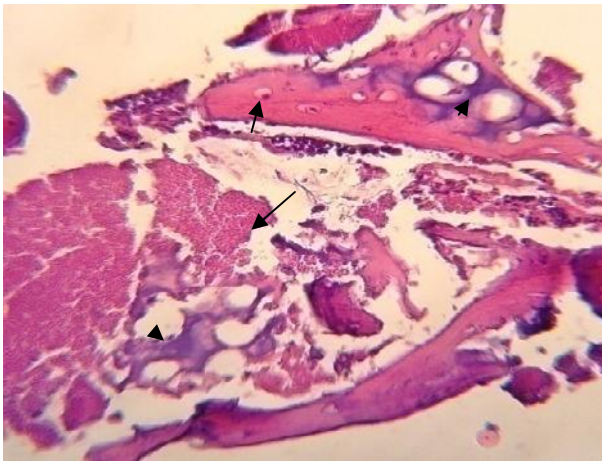
یافته‌های بافت‌شناسی

گروه کنترل

در گروه کنترل و در اکثر نمونه‌ها، بافت پالپ چه در قسمت تاج و چه در قسمت ریشه، از نظر عناصر سلولی، عروق خونی و رشته‌های عصبی موجود در پالپ دارای ساختار تیبیکی بوده ولی نمای مورفولوژیک یکسانی را از خود نشان نمی‌دادند. در این گروه سلول‌های ادونتوبلاستیک که درست در زیر ناحیه پره‌دنتین قرار گرفته‌اند، به صورت یک ردیف سلولی دیده می‌شدند که موقعیت و نمای هسته در آنها جابه‌جایی هسته‌ای را نشان می‌داد و در اکثر موارد دیلاتاسیون عروقی (Hyperemia) در آنها کاملاً مشخص بود. بافت نکروزی در قسمت‌های مختلف پالپ قابل رؤیت بوده، هرچند میزان و ماهیت آن در دو قسمت پالپ تاج و پالپ ریشه با هم متفاوت بود (تصویر نشان داده نشده است).

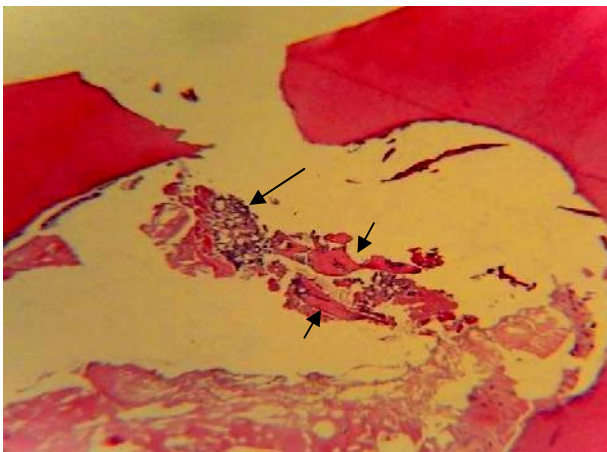
گروه‌های آزمایشی

هفته دوم: در گروه کلسیم هیدروکساید، حفره ایجاد شده از سطح به عمق مورفولوژی کاملاً متغیری را از خود نشان می‌داد. در

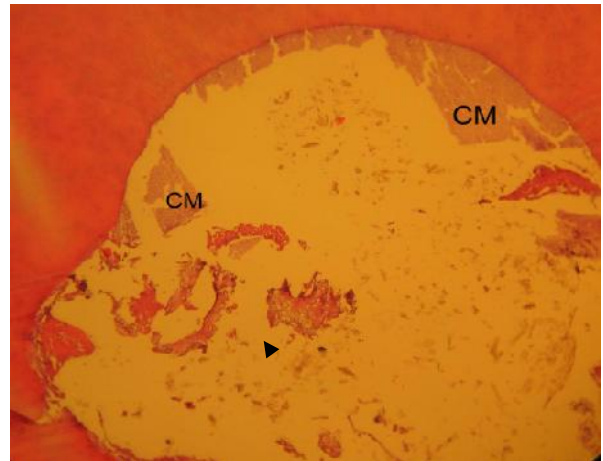


شکل ۴- نمایی از الگوی استخوان سازی درون غضروفی در پالپ همراه با لاکوناها و استئوسیتها (پیکان کوتاه) و بافت غضروفی در حال تحلیل (نوک پیکان) در گروه CH چهار هفته ای دیده می شود که توسط مواد پوشش پالپ (پیکان بلند) احاطه شده است. رنگ آمیزی H&E بزرگنمایی X ۴۰

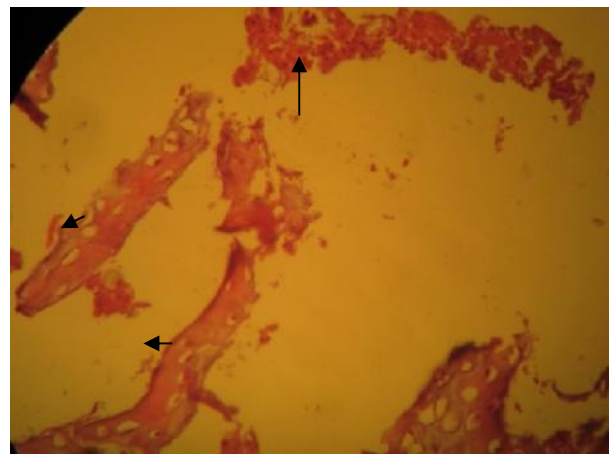
در گروه اکتاکلسیم فسفات، در محل حفره ایجاد شده، رسوب مواد خارج سلولی به صورت توده ائوزینوفیل متخلخلی دیده می شد که در بعضی از قسمت ها القاء مربوط به ساخته شدن بافت استخوانی پس از تحلیل سلول های غضروفی شفاف، قابل مشاهده است. (شکل ۵). به نظر می رسد که در تعدادی از نمونه ها در منطقه پالپ تاج و بلافاصله در زیر ناحیه اکسپوز شده، توده ائوزینوفیل قرمز رنگی به صورت کامل و پیوسته، طرفین ناحیه حفره را به هم متصل کرده است که می تواند نمایانگر مراحل اولیه القاء ساخته شدن پل عاجی باشد (شکل ۶).



شکل ۵- نمایی از الگوی استخوان سازی درون غضروفی در پالپ در بستری از بافت غضروفی (پیکان بلند) همراه با القاء ساخته شده بافت ائوزینوفیل استخوانی (پیکان کوتاه) بر روی آن در گروه OCP چهار هفته ای نشان داده شده است. این امر ناشی از رانده شدن مواد پوشش پالپ به درون فضای پالپ می باشد. رنگ آمیزی H&E بزرگنمایی X ۱۰



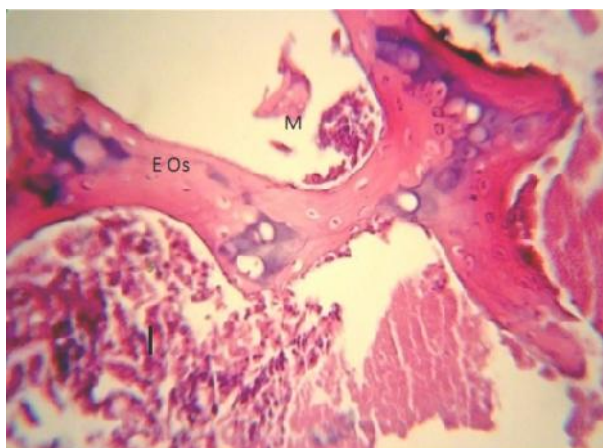
شکل ۲- گروه OCP دو هفته که در آن مواد Cap شده (CM) هم در مجاورت لبه حفره ایجاد شده و هم در قسمت های عمقی حفره و نیز جزایری از بافت سخت تشکیل شده، بافت استخوانی - غضروفی (نوک پیکان) را نشان می دهد. رنگ آمیزی H&E بزرگنمایی X ۱۰



شکل ۳- گروه OCP دو هفته با بزرگنمایی بیشتر که در آن تجمعی از سلول های التهابی (پیکان بلند) و نیز جزایری از بافت استخوانی - غضروفی (پیکان کوتاه) را نشان می دهد. رنگ آمیزی H&E بزرگنمایی X ۴۰

هفته چهارم: در نمونه های گروه کلسیم هیدروکساید، نسج سخت ساخته شده در نواحی مرکزی پالپ و در بستری از مواد پوشش پالپ قابل رؤیت بود. این نسج سخت از نوع بافت استخوانی Lamellar در حال ساخته شدن همراه با لاکوناها و استئوسیتها و بافت غضروفی در حال تحلیل دیده می شد که در بستری از ماتریکس اسیدوفیل قرار گرفته و حکایت از یک نوع روند استخوان سازی درون غضروفی در فضای مرکزی پالپ دارد. لابه لای مواد پوشش دهنده پالپ، بقایای حاصل از عناصر نکروتیک و دبری های سلولی کاملاً مشهود بود (شکل ۴).

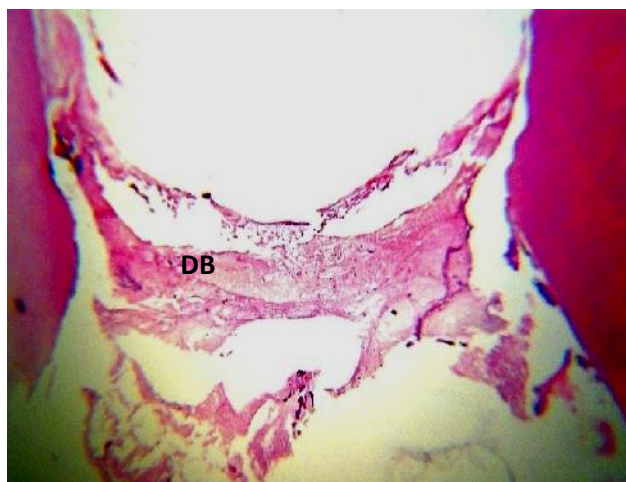
در گروه اکتاکلسیم فسفات، در بررسی مقاطع تهیه شده در این گروه و در قسمت‌های عمقی‌تر حفره، نمای بافتی از نظر نکروز و دبری‌های حاصل از تراش عاج، همان نمای مربوط به گروه کلسیم هیدروکساید را دارا بود. نسوج سخت ساخته شده هم از نوع بازوفیلی و هم اسیدوفیلی همراه با القاء روند استخوانی شدن در مرکز نمونه‌ها قابل تشخیص بود. وجود غضروف شفاف و سلول‌های کندروسیتی که در مرکز تیغه‌هایی از ماتریکس اسیدوفیل استخوانی ساخته شده، به دام افتاده بودند، از یافته‌های شاخص این دوره زمانی در این گروه می‌باشد. این یافته نشان می‌دهد که روند Induction ماده به کار رفته جهت پوشش پالپ که از طریق درون غضروفی اتفاق افتاده است هنوز ادامه دارد (شکل ۸).



شکل ۸- نمایی از الگوی استخوان‌سازی درون غضروفی (E Os) در پالپ در نمونه‌های گروه OCP هشت هفته‌ای همراه با بقایابی از ماده پوشش پالپ (M) و ارتشاح سلول‌های لنفاوی (I) با شدت کم نشان داده شده است. رنگ‌آمیزی H&E بزرگنمایی ۴۰X

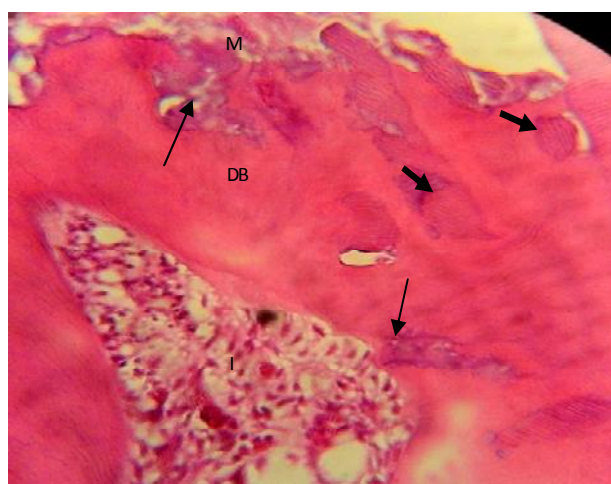
تجزیه و تحلیل آماری

- گروه دو هفته‌ای: مقایسه یافته‌های بافتی به دست آمده از نظر التهاب (نوع و شدت آن) تفاوت معنی‌دار آماری را در بین گروه‌های آزمایشی و کنترل در این دوره زمانی تنها در بین دو گروه OCP و کنترل از نظر نوع التهاب نشان داد ($P=0/03$). در این دوره زمانی از نظر وجود و یا عدم وجود نکروز نیز تفاوت معنی‌دار آماری در بین هر دو گروه آزمایشی با کنترل مشاهده گردید ($P=0/03$). وجود یا عدم وجود لایه ادونتوبلاستی تفاوت معنی‌دار آماری را در بین گروه‌ها نشان نداد ($P=0/063$). با مقایسه نسج سخت ساخته شده (پل عاجی)، مشاهده



شکل ۶- تشکیل ابتدایی پیش‌ساز پل عاجی (DB) در عمق حفره ایجاد شده در گروه OCP چهار هفته‌ای نشان داده شده است. رنگ‌آمیزی H&E. بزرگنمایی ۱۰X

هفته هشتم: در گروه کلسیم هیدروکساید، در بررسی نمونه‌های این گروه، ساخته شدن پل عاجی به صورت کاملاً مشخصی قابل رؤیت بود. در ضخامت پل عاجی ساخته شده، علاوه بر تکه‌های عاجی حاصل از تراش حفره، بافت غضروفی با نمای بازوفیلیک مشخص، که در درون پل عاجی ساخته شده به دام افتاده‌اند، به وضوح قابل رؤیت بود. وجود عاج ترمیمی در این گروه یکی از یافته‌های مهم و شاخص آن می‌باشد (شکل ۷).



شکل ۷- عاج ترمیمی ساخته شده در عمق حفره و ایجاد پل عاجی (DB) همراه با گیر افتادن تکه‌هایی از عاج قبلی (پیکان کوتاه) و بقایابی از بافت غضروفی به دام افتاده (پیکان بلند) و ارتشاح سلول‌های التهابی (I) در گروه CH هشت هفته‌ای نشان داده شده است. رنگ‌آمیزی H&E. بزرگنمایی ۴۰X

- گروه هشت هفته‌ای: در این گروه در گریدینگ انجام گرفته هیچ‌گونه تفاوت معنی‌دار آماری از نظر التهاب (نوع و شدت آن) در بین گروه‌ها مشاهده نگردید ($P=0/696$). مقایسه یافته‌های بافت‌شناسی در این دوره زمانی نشان داد که از نظر وجود و یا عدم وجود نکروز، تنها در بین دو گروه OCP و کنترل تفاوت معنی‌دار آماری وجود دارد ($P=0/012$) و از نظر وجود و یا عدم وجود لایه ادونتوبلاستی نیز در بین گروه‌ها تفاوت معنی‌دار آماری مشاهده شد ($P=0/006$). مقایسه نسج سخت ساخته شده در بین گروه‌ها نشان داد که هم از نظر پیوستگی ماده سخت و هم از نظر ضخامت نسج سخت ساخته شده در بین هر دو گروه آزمایشی با گروه کنترل تفاوت معنی‌دار آماری وجود دارد ($P=0/021$)، منتهی نسج سخت ساخته شده در بین دو گروه آزمایشی با یکدیگر تفاوت معنی‌دار آماری را نشان نداد ($P=0/616$) (جدول ۲). در گروه کنترل در هیچ‌کدام از متغیرهای مطالعه شده در بین نمونه‌های این گروه و در بین هر سه زمان طراحی شده با یکدیگر، تفاوت معنی‌دار آماری مشاهده نگردید ($P=0/983$).

گردید که هم از نظر پیوستگی و هم از نظر ضخامت در بین گروه‌ها تفاوت معنی‌دار آماری وجود دارد ($P=0/001$) (جدول ۲).
- گروه چهار هفته‌ای: یافته‌های بافتی حاصله در این دوره زمانی هیچ‌گونه تفاوت معنی‌دار آماری را از نظر التهاب (نوع و شدت آن) در بین هیچ‌کدام از گروه‌ها نشان نداد ($P=0/926$). با مقایسه اطلاعات ثبت شده، از نظر وجود و یا عدم وجود نکروز، تفاوت معنی‌دار آماری در بین هر دو گروه آزمایشی با کنترل مشاهده گردید ($P=0/003$). همچنین از نظر وجود و یا عدم وجود لایه ادونتوبلاستی نیز مشاهده گردید که در بین تمامی گروه‌ها در این دوره زمانی تفاوت معنی‌دار آماری وجود دارد ($P=0/02$). با مقایسه نسج سخت ساخته شده در بین گروه‌ها در این دوره زمانی مشاهده گردید که از نظر پیوستگی نسج سخت به وجود آمده در بین دو گروه آزمایشی با گروه کنترل تفاوت معنی‌دار آماری وجود دارد ($P=0/006$)، منتهی از نظر ضخامت ماده سخت تشکیل شده (درجه‌بندی) در بین دو گروه آزمایشی با یکدیگر و نیز گروه کلسیم هیدروکساید با گروه کنترل تفاوت معنی‌دار آماری وجود دارد ($P=0/01$) (جدول ۲).

جدول ۲- مقایسه نسج سخت ساخته شده در بین گروه‌ها براساس نوع ماده مورد استفاده در پوشش پالپ (فراوانی نسبی رتبه‌ها به صورت % آورده شده است)

گروه‌ها	نسج سخت (پیوستگی)				نسج سخت (ضخامت)					
	رتبه (فراوانی نسبی به %)	۱	۲	۳	P-value	رتبه (فراوانی نسبی به %)	۱	۲	۳	P-value
۲ هفته	OCP ₂	۰%	۹۰%	۱۰%	*۰/۰۱۵	۱۰%	۳۰%	۱۰%	۵۰%	*۰/۰۰۱
	CH ₂	۶۳%	۶۸/۲%	۲۵%	۰/۶۳۷	۲۵%	۰%	۰%	۷۵%	*۰/۰۱۹
۴ هفته	OCP ₂	۱۶/۷%	۷۰/۸%	۱۲/۵%	*۰/۰۲۲	۱۲/۵%	۰%	۴/۲%	۸۳/۳%	*۰/۰۱۷
	CH ₄	۲۹/۴%	۷۰/۶%	۰%	۱/۰۰۰	۰%	۷۶/۵%	۱۱/۷%	۱۱/۸%	*۰/۰۰۳
۸ هفته	OCP ₄	۲۵%	۷۵%	۰%	*۰/۰۰۵	۲۵%	۰%	۰%	۷۵%	*۰/۰۱۹
	CH ₈	۶۳%	۶۸/۲%	۲۵%	*۰/۰۰۵	۲۵%	۱۶/۷%	۴۵/۸%	۳۷/۵%	*۰/۰۲۷
۸ هفته	OCP ₈	۲۵%	۷۵%	۰%	۰/۱۴۰	۰%	۸۱/۳%	۶/۳%	۱۲/۴%	۰/۶۱۶
	CH ₈	۰%	۸۱/۲%	۱۸/۸%	*۰/۰۰۹	۱۸/۸%	۰%	۰%	۸۱/۲%	*۰/۰۰۶
OCP ₈	۵۶/۳%	۳۷/۴%	۶/۳%	*۰/۰۰۱	۶/۳%	۶۲/۴%	۶/۳%	۲۵%	*۰/۰۲۱	

کلسیم هیدروکساید (CH) اکتاکلسیم فسفات (OCP) کنترل (Con)
* تفاوت آماری معنی‌دار ($\alpha=0/05$)

بحث و نتیجه گیری

آسیب‌های مکانیکی به پالپ دندان و آسیب غیر مکانیکی حاصل گسترش و نفوذ پوسیدگی به ساختمان زنده دندان واقعیت تلخی است که نهایتاً درگیری کامل این ساختمان زنده، حذف نسج نرم دندان و عوارض و درمان‌های متعاقب آن را به دنبال دارد. در دهه‌های اخیر تلاش‌های بسیاری از طرف محققان در مسیر کشف و دستیابی به موادی صورت گرفته که بتوانند ضمن پوشش مستقیم بافت زنده پالپ، زمینه التیام آن را نیز فراهم آورند (۲۴).

هدف از این مطالعه بررسی و مقایسه اثرات ناشی از پوشش مستقیم پالپ توسط دو ماده کلسیم هیدروکساید و اکتاکلسیم فسفات بر روند ترمیم و ایجاد جسم سخت در محل اکسپوز شده و نیز حفظ وایتالیتی پالپ دندان گربه بود. در نمونه‌های گروه کنترل دو هفته‌ای، بروز التهاب شدید و ایجاد نکروز یکی از یافته‌های اصلی بود، تا جایی که از نظر نوع آماس با گروه آزمایشی OCP دارای تفاوت معنی‌دار آماری بود. در نمونه‌های کنترل چهار هفته و هشت هفته‌ای، ضمن فروکش کردن التهاب، شواهد کمی مبنی بر ساخته شدن جسم سخت در بعضی از نمونه‌ها در لبه‌های پالپ و در مجاورت عاج میزبان مشاهده گردید. علاوه بر این وایتالیتی پالپ و اینتگریتی آن به طور قابل ملاحظه‌ای در مقایسه با دو گروه آزمایشی حفظ شده بود.

در نمونه‌های دو هفته‌ای گروه‌های آزمایشی، ارتشاح التهابی خفیف تا شدید و صرف‌نظر از نوع ماده مورد استفاده، رخ داده بود. این یافته نشان می‌دهد که واکنش التهابی ممکن است در نتیجه مجموع اثرات حاصل از ترومای عمل، آلودگی باکتریال احتمالی و یا تحریکات فیزیکی و شیمیایی مواد مورد استفاده جهت پوشش مستقیم پالپ باشد و به نوع ماده استفاده شده ربطی نداشته باشد. در این گروه‌های آزمایشی، لایه ادونتوبلاستی در مقایسه با گروه کنترل به میزان کمتری قابل مشاهده بود. این مسئله به مواجهه لوله‌های عاجی باز شده در هنگام ایجاد حفره، با مواد مورد استفاده جهت پوشش مستقیم پالپ نسبت داده شده است که می‌تواند باعث تخریب لایه ادونتوبلاستی گردیده باشند. چنین واکنشی بیشتر در گروه اکتاکلسیم فسفات اتفاق افتاده بود و با مطالعه‌ای که توسط Sena و همکاران (۲۲) انجام گرفته، مشابه می‌باشد. ساخته شدن نسج سخت (پل عاجی) ابتدا در گروه کلسیم هیدروکساید و بر روی سطح حفره ایجاد شده آغاز شده است.

در گروه اکتاکلسیم فسفات و در این دوره زمانی ساخته شدن نسج سخت به طور ناقص و به میزان کمتر و در مجاورت نزدیک‌تری نسبت به لبه‌های حفره ایجاد شده، تشکیل گردیده و از نظر ضخامت دارای تفاوت معنی‌دار آماری با گروه کلسیم هیدروکساید می‌باشد.

در نمونه‌های هفته چهارم نسج سخت ساخته شده در هر دو گروه افزایش یافته که میزان ضخامت آن در گروه کلسیم هیدروکساید نسبت به گروه اکتاکلسیم فسفات بیشتر بوده و دارای تفاوت معنی‌دار آماری می‌باشد. این یافته مغایر با مطالعات Sena و همکاران (۲۲) می‌باشد. کلسیم هیدروکساید در مطالعات متعددی از نظر هیستولوژیک مورد مطالعه و ارزیابی قرار گرفته و هنوز نیز در کلینیک مورد استفاده قرار می‌گیرد. براساس مطالعات قبلی پل عاجی ساخته شده توسط کلسیم هیدروکساید دارای انکلوژیون‌های بافت نرم زیادی بوده و نسبت به عاج Solid نمای پنیر سویسی دارد (۲۵-۲۲). در این مطالعه نیز در گروه کلسیم هیدروکساید نسج سخت ساخته شده (پل عاجی) پس از چهار هفته از نظر پیوستگی همان نمای گزارش شده در دیگر مطالعات را دارا بود. علاوه بر این علایم کلسیفیکاسیون نیز در فضای حفره پالپ وجود داشت. جسم سخت ساخته شده در گروه OCP دارای ضخامت کمتری در این دوره زمانی بوده و نسبت به Ca(OH)_2 از ارگانیزاسیون کمتری برخوردار می‌باشد. براساس مطالعات انجام گرفته تاکنون که در آن از OCP به عنوان ماده پوشش مستقیم پالپ استفاده شده است (۲۲)، نشان داده شده است که تشکیل پل عاجی در گروه OCP نسبت به Ca(OH)_2 با تأخیر شروع می‌شود، اما پس از شروع با سرعت بیشتری تداوم می‌یابد که تا حدودی با نتایج حاصل از این پژوهش همخوانی دارد. با گذر زمان واکنش‌های التهابی در این دوره زمانی و در هر دو گروه آزمایشی کاهش یافته و پالپ بیشتر دندان‌ها ساختار طبیعی‌شان را دوباره به دست آورده بودند.

در گروه‌های هفته هشتم، ضخامت نسج سخت ساخته شده در هر دو گروه آزمایشی افزایش یافته، منتهی از نظر آماری تفاوت معنی‌داری در بین آنها مشاهده نگردید. در بعضی از نمونه‌ها به دلیل از دست رفتن سیل مناسب حاصل از ترمیم، مخصوصاً در گروه کلسیم هیدروکساید، که در آن جسم سخت ساخته شده از نظر پیوستگی در مقایسه با گروه اکتاکلسیم فسفات از پیوستگی کمتری برخوردار بود، میکرولیکیج رخ داده بود. وجود کانون‌هایی از کلسیفیکاسیون در فضای پالپ در

شده جهت پوشش مستقیم پالپ، کلسیم هیدروکساید در ابتدا و به واسطه دارا بودن pH قلیایی بالا، باعث ظهور کمتر واکنش‌های التهابی می‌گردد و این ویژگی است که این ماده را قادر می‌سازد که قبل از هفته دوم پس از پوشش پالپ، توانایی القاء و ساخته شدن نسج سخت را داشته باشد، هرچند با گذشت زمان و ضمن افزایش میزان ضخامت، ماده سخت ساخته شده متخلخل گشته و باعث نشت عوامل خارجی و باکتری‌ها به درون حفره پالپ گردد و بنابراین گزینه مناسبی جهت استفاده در پوشش پالپ نمی‌باشد. از طرف دیگر ساخته شدن نسج سخت در اکتاکلسیم فسفات اندکی دیرتر اتفاق افتاده و با گذشت زمان و ضمن افزایش میزان ضخامت، جسم سخت ساخته شده از پیوستگی بیشتری برخوردار است و می‌تواند در هنگام استفاده جهت پوشش مستقیم پالپ، از سیل بهتری برخوردار بوده و از نشت عوامل خارجی و باکتری‌ها به درون پالپ جلوگیری نماید.

تشکر و قدردانی

این مقاله حاصل طرح پژوهشی مصوب شماره ۲۱۵۷ مورخه ۱۳۸۹/۱۱/۲۰ می‌باشد که با حمایت مالی معاونت پژوهشی دانشگاه علوم پزشکی زاهدان انجام گرفته است و بدین‌وسیله از حمایت‌های معاونت محترم پژوهشی دانشگاه علوم پزشکی زاهدان برای تأمین هزینه‌های مالی پژوهش انجام شده تشکر و قدردانی را داریم.

گروه‌های OCP چهار و هشت هفته‌ای، نشان دهنده خاصیت شدید Osteoinductivity این ماده می‌باشد. این ظرفیت تحریکی ناشی از خواص شیمیایی این ماده است که اجازه آزادسازی و تبادل یون‌های کلسیم و فسفات را با محیط اطراف فراهم کرده و تمایل کریستال‌های آن برای رشد به سمت سطوح خاص این ماده را قابل می‌سازد تا با توجه به شرایط محیطی که در آن قرار گرفته است، واکنش‌های متفاوتی را در ساختن نسج سخت (استخوان، غضروف و دنتین) از خود بروز دهد. الگوی اکتاکلسیم فسفات تهیه شده در این تحقیق مطابق روش به کار گرفته توسط LeGeros (۲۳) می‌باشد، به نظر می‌آید نسبت کلسیم به فسفات آن معادل $1/32$ و 25 g/cm^2 می‌باشد. با این حال، در این مطالعه خصوصیات فیزیکی- شیمیایی اکتاکلسیم فسفات تهیه شده مورد بررسی قرار نگرفت و از محدودیت‌های این مطالعه به شمار می‌آید. به نظر می‌رسد که این خواص بیولوژیک OCP از طریق تمایز استئوژنیک و کوندروژنیک سلول‌های پالپی و واکنش‌های متقابل آنها با ایف کلژن اعمال می‌شود. این خواص بیولوژیک می‌تواند توجیه‌کننده نقش OCP در القاء ساخته شدن ماتریکس‌های استخوانی مینرالیزه، دنتین، غضروف کلسیفیه و سمان بوده و در تشکیل پل عاجی پس از کاشت در پالپ دندان نیز نقش داشته باشد.

نتایج حاصل از این پژوهش نشان داد که از بین دو ماده استفاده

منابع:

- 1- Komabayashi T, Zhu Q. Innovative endodontic therapy for anti-inflammatory direct pulp capping of permanent teeth with a mature apex. *Oral Surg Oral Med Oral Pathol Oral Radiol Endod.* 2010;109(5):75-81.
- 2- Heys DR, Cox CF, Heys RJ, Avery JK. Histological considerations of direct pulp capping agents. *J Dent Res.* 1981;6(7):1371-9.
- 3- Felton D, Cox CF, Odom M, Kanoy BE. pulpal response to chemically cured and experimental light-cured glass ionomer cavity liner. *J Prosthet Dent.* 1991;6(5):704-12.
- 4- Asgary S, Shahabi S, Jafarzadeh T, Amini S, Kheirieh S. The properties of new endodontic material. *J Endod.* 2008;34(8):990-3.
- 5- Asgary S, Eghbal MJ, Parirokh M. Sealing ability of a novel endodontic cement as a root-end filling material. *J Biomed Mater Res A.* 2008;87(3):706-9.
- 6- Tziafas D, Pantelidou O, Alvanou A, Belibasakis G, Papadimitriou S. The dentinogenic effect of mineral trioxide aggregate in short term capping experiments. *Int Endod J.* 2002;35(3):245-54.
- 7- Schroder U. Effects of calcium hydroxide-containing pulp capping agents on pulp cell migration, proliferation, and differentiation. *J Dent Res.* 1985;64:541-8.
- 8- Hasheminia SM, Feizi G, Razavi SM, Feizianfard M, Gutknecht N, Mir M. A comparative study of three treatment methods of direct pulp capping in canine teeth of cats: A histological evaluation. *Lasers Med Sci.* 2010;25(1):9-15.
- 9- Bergenholtz G. Evidence for bacterial causation of adverse pulpal responses in resin-based dental restorations. *Crit Rev Oral Biol Med.* 2000;11(4):467-80.
- 10- Sangwan P, Sangwan A, Duhan J, Rohilla A. Tertiary dentinogenesis with calcium hydroxide: A review proposed mechanisms. *Int Endod J.* 2013;46(1):3-19.
- 11- Murray PE, Kitasako Y, Tagami J, Windsor LJ, Smith AJ. Hierarchy of variables correlated to odontoblast-like cell numbers following pulp capping. *J Dent.* 2002;30(7-8):297-30.
- 12- Goldberg F, Massone EJ, and Spilberg C. Evaluation of dentinal bridge after pulpotomy and calcium hydroxide dressing. *J Endod.* 1984;10(7):318-20.
- 13- Ikami K, Iwaki M, Ozawa H. An ultrastructural study of the

- process of hard tissue formation in amputated dental pulp dressed with alpha-tricalcium phosphate. *Arch Histol Cytol.* 1990;53(2):227-43.
- 14-** Chohayeb AA, Adrian JC, Salamat K. Pulpal response to tricalcium phosphate as a capping agent. *Oral Surg Oral Med Oral Pathol.* 1991;71(3):343-5.
- 15-** Yoshimine Y, Maeda K. Histologic evaluation of tetracalcium phosphate-based cement as a direct pulp-capping agent. *Oral Surg Oral Med Oral Pathol Oral Radiol Endod.* 1995;79(3):351-8.
- 16-** Hayashi Y, Imai M, Yanagiguchi K, Vilorio IL, Ikeda T. Hydroxyapatite applied as direct pulp capping medicine substitutes for osteodentin. *J Endod.* 1999;25(4):225-9.
- 17-** Kurashina K, Kurita H, Hiano M, Kotani A Klein CP, de Groot K. In vivo study of calcium phosphate cement: implantation of an a-tricalcium phosphate/dicalcium phosphate dibasic/tetracalcium phosphate monoxide cement paste. *Biomaterials.* 1997;18(7):539-43.
- 18-** Ooms EM, Wolke JG, van de Heuvel MT, Jeschke B, Jansen JA. Histological evaluation of the bone response to calcium phosphate cement implanted in cortical bone. *Biomaterials.* 2003; 24(6):989-1000.
- 19-** Ishikawa K, Eanes ED. The hydrolysis of anhydrous dicalcium phosphate into hydroxyapatite. *J Dent Res.* 1993;72(2):474-80.
- 20-** Sargolzaei-aval F, Sobhani A, Arab MR, Sarani SA, Heidari MH. The efficacy of implant of octacalcium phosphate in combination with the bone matrix gelatin (BMG) on bone regeneration in skull defects in rat. *IJMS.* 2004;29(3):124-9.
- 21-** Bodier-Houlle P, Steuer P, Voegel JC, Cuisinier FJ. First experimental evidence for human dentine crystal formation involving conversion of octacalcium phosphate to hydroxyapatite. *Acta Crystallogr D Biol Crystallogr.* 1998;54:1377-81.
- 22-** Sena M, Yamashita Y, Nakano Y, Ohgaki M, Nakamura S, Yamashita K, Takagi Y. Octacalcium phosphate-based cement as a pulp-capping agent in rats. *Oral Surg Oral Med Oral Pathol Oral Radiol Endod.* 2004;97(6):749-55.
- 23-** LeGeros RZ. Preparation of octacalcium phosphate OCP: A direct-fast method. *Calcif Tissue Int.* 1985;37(2):194-7.
- 24-** Charbeneau GT. principles and practice of operative dentistry. second ed, Philadelphia: Iea&Febiger. 2002.
- 25-** Cox Cf, subay RK, Ostro E, Suzuki S Suzuki SH. Tunnel defects in dentin bridges, their formation following direct pulp capping. *Oper Dent.* 1996;21(1):4-11.