

بررسی تأثیر لیزر کم توان دیود ۶۶۰ نانومتری بر درد و ترمیم در ناحیه دهنده پیوند آزاد لثه؛ مطالعه کارآزمایی بالینی تصادفی شده

دکتر ندا مسلمی^۱ - دکتر محدثه حیدری^۲ - دکتر رضا فکرازاد^۳ - دکتر حانیه نخبه الفقهایی^۴ - دکتر سیامک یعقوبی^۲ - دکتر احمدرضا شمشیری^۵
دکتر مژگان پاکنژاد^{۱*}

- ۱- عضو مرکز تحقیقات لیزر در دندانپزشکی و دانشیار گروه آموزشی پریودنتیکس، دانشکده دندانپزشکی، دانشگاه علوم پزشکی و خدمات بهداشتی، درمانی تهران، تهران، ایران
۲- استادیار گروه آموزشی پریودنتیکس، دانشکده دندانپزشکی، دانشگاه علوم پزشکی مازندران، مازندران، ایران
۳- عضو مرکز تحقیقات دندانپزشکی و استادیار گروه آموزشی پریودنتیکس، دانشکده دندانپزشکی، دانشگاه علوم پزشکی و خدمات بهداشتی، درمانی تهران، تهران، ایران
۴- دندانپزشک و عضو مرکز تحقیقات لیزر در دندانپزشکی، دانشگاه علوم پزشکی تهران، تهران، ایران
۵- استادیار گروه آموزشی اپیدمیولوژی و آمار، دانشکده بهداشت، دانشگاه علوم پزشکی و خدمات بهداشتی، درمانی تهران، تهران، ایران

Effect of 660nm low power laser on pain and healing in palatal donor sites; a randomized controlled clinical trial

Neda Moslemi¹, Mohadeseh Heidari², Reza Fekrazad³, Hanieh Nokhbatolfoghahaie⁴, Siamak Yaghoobee³, Ahmadreza Shamshiri⁵, Mozghan Paknejad^{1*}

- 1[†]- Associate Professor, Department of Periodontics/ Laser Research Center, School of Dentistry, Tehran University of Medical Sciences, Tehran, Iran (moj.paknejad@gmail.com)
2- Assistant Professor, Department of Periodontics, School of Dentistry, Mazandaran University of Medical Sciences, Mazandaran, Iran
3- Assistant Professor, Department of Periodontics/ Laser Research Center, School of Dentistry, Tehran University of Medical Sciences, Tehran, Iran
4- Dentist/ Laser Research Center, School of Dentistry, Tehran University of Medical Sciences, Tehran, Iran
5- Assistant Professor, Department of Epidemiology and Statistics, School of Health, Tehran University of Medical Sciences, Tehran, Iran

Background and Aims: Free gingival graft is one of the most predictable procedures for gingival augmentation, but patient's discomfort and pain during healing period of palatal donor site is a significant concern. The aim of this study was to evaluate the effect of 660nm low power laser on pain and healing in palatal donor sites.

Materials and Methods: The present split mouth randomized controlled clinical trial was performed in 12 patients at the department of periodontics of Tehran University of Medical Sciences. Patients' allocation was done by balanced block randomization (laser group and placebo group). In laser test group (wave length: 660 nm, power: 200mW, time of irradiation: 32s) was applied immediately post-surgery and in day 1, 2, 4 and 7 after that. In the control group, laser application was done with off power mode. Evaluation of epithelialization and healing was done with H₂O₂ and photograph. The number of palliative pills and bleeding was recorded. Wilcoxon test was used to analyze healing during the study. Patient's pain during study was analyzed using repeated measure ANOVA. Mc Nemar test was used to analyze bleeding. Level of statistical significance was set at 0.05.

Results: Laser group showed better epithelialization (P=0.02) and healing (P=0.01) in day 14 after surgery and showed better epithelialization in day 21 (P=0.05). No statistically differences were observed between laser group and control group in terms of bleeding and medication (P=0.51), (P=1).

Conclusion: According to the results of this study, the low power laser can promote palatal wound healing during the second and third week after free gingival graft procedures.

Key Words: Low power laser, Healing, Pain

Journal of Dental Medicine-Tehran University of Medical Sciences 2014;27(1):71-77

* مؤلف مسؤول: نشانی: تهران - انتهای کارگر شمالی بعد از انرژی اتمی - دانشکده دندانپزشکی دانشگاه علوم پزشکی تهران - گروه آموزشی پریودنتیکس
تلفن: ۸۸۰۱۵۹۵۰ - نشانی الکترونیک: moj.paknejad@gmail.com

چکیده

زمینه و هدف: پیوند آزاد لثه یکی از قابل پیش‌بینی‌ترین درمان‌های افزایش عرض لثه کراتینیزه می‌باشد. اما یکی از معایب اصلی این درمان درد در ناحیه دهنده پیوند کام در طول دوره ترمیم زخم می‌باشد. هدف از این تحقیق بررسی اثر لیزر کم‌توان بر ترمیم بالینی و درد در ناحیه دهنده پیوند در جراحی پیوند آزاد لثه بود.

روش بررسی: این مطالعه به صورت کارآزمایی بالینی کنترل شده و دو سویه کور و Split mouth بر روی ۱۲ بیمار در بخش پرودنتولوژی دانشکده دندانپزشکی دانشگاه علوم پزشکی تهران انجام شد. بیماران به صورت تصادفی به دو گروه تست (تابش لیزر) و کنترل (تابش پلاسبو) تقسیم شدند. در گروه لیزر پس از انجام جراحی در ناحیه دهنده پیوند کام، تابش لیزر دیود ۶۶۰ نانومتری با پارامترهای با توان ۲۰۰ میلی‌وات و زمان تابش ۳۲ ثانیه تابیده شد و در روزهای ۱، ۲، ۴ و ۷ ادامه یافت و در گروه کنترل به همین ترتیب لیزر به صورت خاموش استفاده شد. جهت بررسی میزان اپیتلیزاسیون از ۳% H₂O₂ و جهت بررسی ترمیم بالینی از فتوگرافی استفاده شد. جهت بررسی میزان درد تعداد مسکن مصرفی بیمار ثبت شد. همچنین حضور خونریزی نیز بررسی شد. جهت آنالیز ترمیم از تست آماری Wilcoxon، جهت آنالیز درد از تست آماری Repeated measures ANOVA و جهت آنالیز خونریزی از تست آماری McNemar استفاده شد. حد معنی‌دار آماری کمتر از ۰/۰۵ در نظر گرفته شد.

یافته‌ها: زخم ناحیه کام در روز ۱۴ در گروه لیزر از لحاظ میزان اپیتلیزاسیون (P=۰/۰۲) و ترمیم بالینی (P=۰/۰۱) به طور معنی‌داری بهتر از گروه کنترل بود و در روز ۲۱ در گروه لیزر از لحاظ میزان اپیتلیزاسیون به طور معنی‌داری بهتر از گروه کنترل بود (P=۰/۰۵). با این حال دو گروه از لحاظ تعداد مسکن مصرفی و خونریزی تفاوت معنی‌داری را نشان ندادند (P=۰/۵۱) و (P=۱).

نتیجه‌گیری: براساس نتایج این تحقیق و با پارامترهای به کار گرفته شده در این مطالعه استفاده از لیزر کم‌توان در ناحیه دهنده پیوند کام می‌تواند منجر به بهبود ترمیم زخم در روز در طی هفته دوم و سوم شود.

کلید واژه‌ها: لیزر کم‌توان، ترمیم، درد

وصول: ۹۲/۰۵/۱۰ اصلاح نهایی: ۹۲/۱۲/۲۳ تأیید چاپ: ۹۲/۱۲/۲۵

مقدمه

پیوند آزاد لثه یکی از شایع‌ترین درمان‌های آگمنتاسیون لثه می‌باشد که اولین بار توسط Bjorn در سال ۱۹۶۳ معرفی شد (۱) این درمان کاربردهای متنوعی دارد از جمله افزایش عرض لثه کراتینیزه (۲)، افزایش عمق وستیبول (۳)، کاهش میزان تحلیل لثه (۴) و جایگزینی لثه پیگمانته (۵). ثبات طولانی مدت این روش در درمان موارد فوق تأیید شده است (۶). پیوند آزاد لثه منجر به ایجاد زخم بازی (Open wound) می‌شود که در عرض ۲ تا ۴ هفته به صورت ترمیم ثانویه (Secondary intention) بهبود می‌یابد و باعث درد و ناراحتی در ناحیه دهنده پیوند یعنی کام می‌شود (۷). در نتیجه با وجود موفقیت بسیار بالای این روش بسیاری از بیماران به دلیل مشکلات ذکر شده از پذیرش این درمان امتناع می‌ورزند. از طرف دیگر در صورت نیاز به پیوند آزاد لثه وسیع نیاز به فاصله ۴ هفته‌ای بین جراحی‌ها می‌باشد تا ترمیم کام کامل شود (۷).

روش‌های متعددی جهت جایگزینی درمان پیوند آزاد لثه پیشنهاد شده است مانند جایگزین‌های درمال آلونژیک (Allogenic dermal substitute)، ماتریکس درمال آسولوار

(Acellular dermal matrix)، جایگزین‌های درمال مشتق از فیبروبلاست انسانی (Human fibroblast derived dermal Substitute). در مطالعه مروری سیستماتیک نشان داده شد که هیچکدام از این روش‌ها در کسب بافت کراتینیزه و افزایش حجم بافتی به اندازه پیوند آزاد لثه مؤثر نیستند و انقباض (Shrinkage) در روش‌های غیر اتولوگ به دلیل فرآیند ساخت آن از پوست اجساد و حذف اپیدرم و سلول‌ها بیشتر است (۸). همچنین بسیاری از بیماران تمایل به استفاده از Graft با منشاء حیوانی یا اجساد انسانی ندارند (۹). لیزر کم‌توان نخستین بار توسط Mester و همکاران معرفی شد آن‌ها بیان کردند که کاربرد لیزر کم‌توان با انرژی ۱ J/cm² منجر به بهبود زخم در موش می‌شود (۱۰) لیزر کم‌توان نور قرمز یا مادون قرمز است که از طریق اثرات غیر حرارتی منجر به تحریک تکثیر فیبروبلاست‌ها می‌شود و نتایج یک مطالعه مروری در سال ۲۰۱۰ نشان داده که لیزر کم‌توان می‌تواند منجر به تسریع روند ترمیم شود. از طرف دیگر لیزر کم‌توان به عنوان روشی جهت کاهش درد پس از جراحی و تسریع ترمیم نیز پیشنهاد شده است. مکانیسم‌های احتمالی دخیل در کاهش درد شامل ثبات غشاء سلول عصبی، افزایش سیستم احیاء

سلولی و افزایش تولید ATP می‌باشد (۱۱).

کپسول آموکسی‌سیلین ۵۰۰ میلی‌گرم نیز ۳ بار در روز به مدت یک هفته تجویز شد. به بیماران توصیه شد که از وارد شدن ترومای مکانیکی تا ۴ هفته به ناحیه خودداری کنند و در طول هفته اول غذای نرم میل کنند.

جهت بررسی ترمیم زخم از دو روش زیر استفاده شد:

- ۱- تهیه فتوگرافی در روزهای ۱، ۲، ۷، ۱۴، ۲۱ و ۳۰ و مشاهده آن توسط ۳ پریمیاریست ماهر (مقایسه شکل، مورفولوژی و Texture)
- ۲- میزان اپیتلیزاسیون زخم با استفاده از H_2O_2 : گاز استریل آغشته به H_2O_2 در ناحیه پیوند قرار داده می‌شد اگر در ناحیه حباب اکسیژن مشاهده می‌شد نشان‌دهنده عدم تکمیل اپیتلیزاسیون بود و اگر حباب اکسیژن مشاهده نمی‌شد نشان‌دهنده تکمیل اپیتلیزاسیون بود در واقع تشکیل کامل لایه اپی‌تلیال منجر به عدم انتشار H_2O_2 به بافت همبند می‌شود در نتیجه این امر H_2O_2 در تماس با کاتالاز بافت همبند قرار نمی‌گیرد و حباب اکسیژن تشکیل نمی‌شود (۱۳). نتایج به صورت اپیتلیزاسیون کامل، نسبی (کمتر از نصف ناحیه) و عدم اپیتلیزاسیون گزارش می‌شد.

جهت بررسی میزان درد از تعداد مسکن مصرفی بیمار استفاده شد. همچنین حضور یا عدم حضور خونریزی فوری و تأخیری نیز بررسی می‌شد.

حجم نمونه و آنالیز آماری

با استفاده از نتایج مطالعه Amorim و همکاران (۱۴) و با در نظر گرفتن آلفا برابر ۰/۰۱ و بتا برابر ۲۰٪ و توان ۸۰٪ حداقل نمونه مورد نیاز ۱۲ بیمار بود.

جهت آنالیز ترمیم از تست آماری Wilcoxon، جهت آنالیز درد از تست آماری Repeated measures ANOVA و جهت آنالیز خونریزی از تست آماری McNemar استفاده شد. حد معنی‌دار آماری کمتر از ۰/۰۵ در نظر گرفته شد.

یافته‌ها

۱۲ بیمار، ۸ خانم و ۴ آقا، با میانگین سن $40/2 \pm 9/2$ سال با دامنه سنی ۲۴ تا ۵۵ سال این مطالعه را به اتمام رساندند.

ترمیم

نتایج بررسی فتوگرافی‌ها نشان داد که در روز ۱۴ گروه لیزر نسبت

با این حال تاکنون مطالعات کمی درباره اثر لیزر کم‌توان بر درد و تسریع ترمیم زخم کام پس از تهیه Graft انجام شده‌اند. با توجه به درد و ناراحتی پس از درمان پیوند آزاد لثه از یک سو و اثرات ضد دردی و تسریع ترمیم لیزر کم‌توان از سوی دیگر، برآن شدیم که اثر لیزر کم‌توان را بر درد و اپیتلیزاسیون ناحیه دهنده کام بررسی کنیم.

روش بررسی

این مطالعه به صورت کارآزمایی بالینی کنترل شده تصادفی شده (به شماره ثبت IRCT201206121150N5 و کد تأییدیه اخلاق 91019716886) و دو سویه کور و Split mouth بر روی ۱۲ بیمار در بخش پرودنتولوژی دانشکده دندانپزشکی دانشگاه علوم پزشکی تهران انجام شده است. از بیماران قبل از ورود به مطالعه رضایت‌نامه کتبی گرفته شد.

معیار ورود شامل کمبود لثه کراتینیزه در دو دندان در دو سمت فک پایین و فقدان بیماری‌های سیستمیک بود. معیار خروج شامل بهداشت ضعیف، مصرف سیگار و همکاری ضعیف بیماران بود. بیماران انتخاب شده با روش تخصیص تصادفی به دو گروه تست (تابش لیزر) و کنترل (تابش پلاسما) تقسیم شدند. سمت مورد جراحی و تابش یا عدم تابش لیزر برای هر بیمار در پاکت نامه قرار می‌گرفت و درست قبل از شروع جراحی پاکت توسط اپراتور لیزر باز شده و سمت جراحی به جراح اعلام می‌شد. تمام جراحی‌ها توسط یک جراح و به فاصله یک ماه در هر بیمار انجام می‌شد. تکنیک جراحی Sullivan و Atkins جهت انجام پیوند آزاد لثه در این مطالعه انتخاب شد (۱۲) در گروه لیزر پس از انجام جراحی در ناحیه دهنده پیوند کام، لیزر دیود ۶۶۰ نانومتری (THOR, UK) با توان ۲۰۰ میلی وات و دانسیته ۰/۸ ژول بر سانتی‌متر مربع به مدت ۳۲ ثانیه به صورت تماسی (Contact mode) و پیوسته (Continuous mode) تایید شد و در روزهای ۱، ۲، ۴ و ۷ ادامه یافت و در گروه کنترل به همین ترتیب لیزر به صورت خاموش استفاده می‌شد. به بیماران توصیه می‌شد بلافاصله پس از جراحی یک کپسول ژلوفن ۴۰۰ میلی‌گرمی مصرف کنند و پس از آن با توجه به میزان درد مصرف آن را ادامه دهند و تعداد کپسول مصرفی را ثبت کنند. دهانشویه کلرهگزیدین ۰/۲٪ روزی ۲ بار به مدت ۲ هفته و

جدول ۱- درصد ترمیم زخم در ناحیه دهنده پیوند بین دو گروه لیزر و پلاسبو در طول دوره ترمیم

روز	Placebo (درصد) تعداد	Equal (درصد) تعداد	Laser (درصد) تعداد
روز ۱	۲ (۲۰٪)	۲ (۲۰٪)	۶ (۶۰٪)
روز ۲	۴ (۳۳/۳۳٪)	۱ (۸/۳۳٪)	۷ (۵۸/۳۳٪)
روز ۷	۳ (۲۵٪)	۴ (۳۳/۳۳٪)	۵ (۴۱/۶۷٪)
روز ۱۴	۰ (۰٪)	۶ (۵۰٪)	۶ (۵۰٪)
روز ۲۱	۳ (۲۵٪)	۱ (۸/۳۳٪)	۸ (۶۶/۶۷٪)
روز ۳۰	۳ (۲۵٪)	۳ (۲۵٪)	۶ (۵۰٪)

جدول ۲- میزان اپیتلیزاسیون گروه لیزر و کنترل در طول مطالعه

روز	روز ۱۴	روز ۷	میزان اپیتلیزاسیون	گروه
تعداد (درصد)	تعداد (درصد)	تعداد (درصد)		
۱۲ (۱۰۰٪)	۳ (۲۵.۰٪)	۰ (۰٪)	اپیتلیزاسیون کامل	گروه لیزر
۰ (۰٪)	۹ (۷۵.۰٪)	۰ (۰٪)	اپیتلیزاسیون بیشتر از نصف	
۰ (۰٪)	۰ (۰٪)	۱۲ (۱۰۰٪)	اپیتلیزاسیون نصف و کمتر از آن	
۸ (۶۶/۷٪)	۰ (۰٪)	۰ (۰٪)	اپیتلیزاسیون کامل	گروه کنترل
۴ (۳۳.۳٪)	۶ (۵۰.۰٪)	۰ (۰٪)	اپیتلیزاسیون بیشتر از نصف	
۰ (۰٪)	۶ (۵۰.۰٪)	۱۲ (۱۰۰٪)	اپیتلیزاسیون نصف و کمتر از آن	

خونریزی تأخیری وجود داشت و در ۲ بیمار اصلاً خونریزی وجود نداشت. در کل هیچ تفاوت آماری واضحی بین دو گروه از لحاظ میزان خونریزی وجود نداشت (P=۱).

به گروه کنترل ترمیم بهتری داشته (P=۰/۰۱) اما در سایر روزها تفاوت معنی دار نبوده است (جدول ۱).

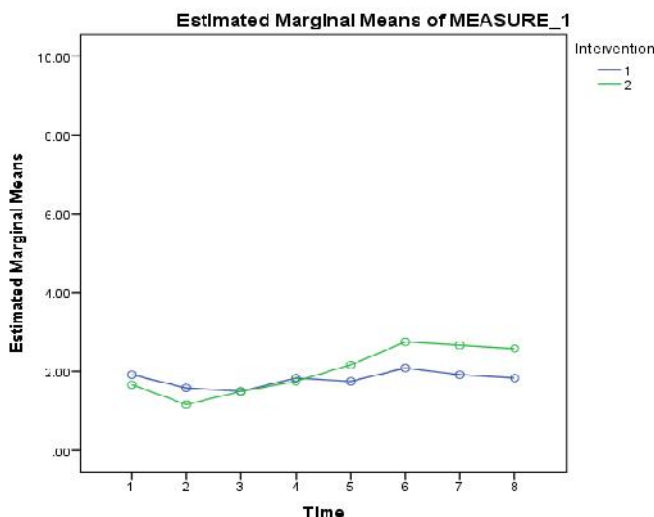
نتایج بررسی انجام شده به وسیله H₂O₂ نشان داد که در روز ۱۴ (P=۰/۰۲) و ۲۱ (P=۰/۰۵) گروه لیزر میزان اپیتلیزاسیون بیشتری را نشان دادند اما در هفته اول تفاوت آماری واضحی وجود نداشت (جدول ۲).

درد

تعداد مسکن مصرفی طی هفته اول در گروه لیزر ۱۶/۳±۱ و در گروه کنترل ۱۴/۴±۱ بود. هیچ تفاوت آماری واضحی بین دو گروه از لحاظ تعداد مسکن مصرفی وجود نداشت (P=۰/۵۱). نمودار ۱ نشان دهنده میزان مسکن مصرفی در دو گروه طی روزهای مطالعه می باشد.

خونریزی

خونریزی فوری در ۲ بیمار در گروه لیزر و در یک بیمار در گروه کنترل مشاهده شد. خونریزی تأخیری در ۴ بیمار در هر دو گروه دیده شد، در ۴ بیمار فقط با مداخله لیزر و در ۲ بیمار فقط در گروه کنترل



نمودار ۱- میزان مسکن مصرفی در گروه لیزر و کنترل در ناحیه دهنده در طول ۸ روز اول (۱: لیزر، ۲: پلاسبو)

بحث و نتیجه گیری

در مطالعه حاضر اثر لیزر کم توان دیود بر ترمیم بالینی و درد در ناحیه دهنده پیوند یعنی کام مورد بررسی قرار گرفته است. نتایج مطالعه نشان دهنده اثر لیزر کم توان در تسریع ترمیم در روز ۱۴ و ۲۱ بود در حالیکه میزان ترمیم در گروه لیزر و کنترل در روز ۱، ۲، ۴ و ۷ برابر بود. ترمیم زخم یک پروسه پیچیده و پویا است که شامل سه فاز می باشد که این فازها با هم همپوشانی دارند. فاز اول یا فاز آماسی با آسیب نسج شروع می شود و حدود ۳ تا ۵ روز طول می کشد. فاز دوم یا فاز فیبروبلاستیک شامل تولید تروپوکلاژن و کلاژن توسط فیبروبلاستها است. این دوران حدود ۲ تا ۳ هفته طول می کشد. فاز نهایی یا ریمادلینگ ماهها تا سالها ادامه می یابد و انتهای آن نامحدود است. در این مرحله رشته های کلاژن نامرتب از بین رفته و توسط رشته های جدید کاملاً مرتب جایگزین می شوند (۱۵، ۱۶). با توجه به مراحل مختلف ترمیم زخم به نظر می رسد که لیزر کم توان در این مطالعه در فاز فیبروبلاستیک ترمیم زخم که شامل حداکثر فعالیت فیبروبلاست، آنژیوژنیزیس و تکثیر اپی تلیالی است، مؤثرتر است. اثرات لیزر کم توان بر فیبروبلاست شامل افزایش تکثیر، بلوغ، افزایش ترشح فاکتور رشد و تبدیل شدن به میوفیبروبلاست در مطالعات قبلی نشان داده شده است (۱۷).

مکانیسم های درمان با لیزرهای کم توان پیچیده می باشد اما ضرورتاً به جذب طول موج های خاص مرئی قرمز و نزدیک مادون قرمز در رسپتورهای نوری اجزای تحت سلولی، به خصوص زنجیره انتقال الکترون (تنفسی) در میتوکندری، وابسته می باشد. جذب نور توسط اجزای زنجیره تنفسی موجب فعال شدن کوتاه مدت زنجیره تنفسی و اکسیداسیون NADH pool می شود. این تحریک فسفریلاسیون اکسیداتیو منجر به تغییر در موقعیت Redox میتوکندری و همچنین سیتوپلاسم سلول می شود. زنجیره انتقال الکترون قادر به فراهم نمودن سطوح افزایش یافته نیروهای تحریکی به سلول از طریق افزایش ذخیره ATP، همچنین افزایش در پتانسیل الکتریکی غشای میتوکندری، آلکالیزاسیون سیتوپلاسم و فعال ساختن سنتز اسید نوکلئیک می باشد.

از آنجاییکه ATP فرم انرژی رایج برای سلول می باشد، LLLT پتانسیل بالقوه در تحریک عملکردهای نرمال سلول را دارا می باشد. با

افزایش متابولیسم تنفسی سلول، LLLT همچنین می تواند روی خصوصیات الکتریکی - فیزیولوژیکی سلول نیز تاثیرگذار باشد. این موضوع بستگی به نوع سلول دارد مثلاً ماست سل ها که در پاسخ به گرادینت یونی فعال می شوند.

در مطالعه ما ترمیم در هفته دوم و سوم در گروه لیزر بهتر بود اما در هفته اول تفاوتی وجود نداشت. نتایج مطالعات مشابه در مورد اثرات لیزر کم توان متناقض است (۱۸) Amorim و همکاران در بررسی ترمیم لثه پس از درمان ژینژیوکتومی با لیزر از لیزر کم توان ۶۸۵ نانومتری با توان ۵۰ میلی وات به مدت ۸۰ ثانیه در چهار نوبت تابش (بلافاصله پس از جراحی، ۲۴ ساعت بعد و ۳ و ۷ روز بعد از جراحی) استفاده کردند آن ها نشان دادند که لیزر کم توان منجر به تسریع ترمیم ژینژیوکتومی پس از روز سوم می شود (۱۴). Ozcelik و همکاران در مطالعه بهبود ترمیم زخم پس از کاربرد لیزر کم توان همراه با ژینژیوکتومی از لیزر ۵۸۸ نانومتری و توان ۱۲۰ میلی وات به مدت ۵ دقیقه در روزهای متوالی یک هفته پس از جراحی استفاده کردند. آن ها بهبود ترمیم پس از روز سوم از تابش لیزر کم توان را در جراحی ژینژیوکتومی مشاهده کردند (۱۹). احتمالاً تفاوت در پارامترهای تابش لیزر منجر به تفاوت در نتایج مطالعه ما و این مطالعات است.

Almeida و همکاران (۲۰) در مطالعه ای اثر لیزر کم توان را در ناحیه گیرنده پیوند بررسی نمودند. آن ها در این مطالعه از لیزر دیود ۷۸۰ نانومتری و ۶۶۰ نانومتری با توان ۴۰ میلی وات به مدت ۲۰ ثانیه در دو نوبت بلافاصله پس از جراحی و ۴۸ ساعت بعد استفاده کردند. آن ها هیچ تفاوت آماری واضحی بین گروه تست و کنترل در میزان ترمیم مشاهده نمودند. یکی از تفاوت های مطالعه ما با این مطالعه تفاوت دانسیته انرژی بود در مطالعه ما دانسیته انرژی ۰/۸ ژول بر سانتی متر مربع بود ولی در این مطالعه دانسیته انرژی ۱۰ ژول بر سانتی متر مربع بود. در مطالعات قبلی نشان داده شده که لیزر در دانسیته پایین منجر به افزایش ترمیم می شود و در دوزهای بالا منجر به کاهش تکثیر فیبروبلاست و کاهش آزادسازی فاکتورهای رشد می گردد (۱۷).

در مطالعه حاضر بین تعداد مسکن مصرفی در گروه لیزر و گروه کنترل هیچ تفاوتی وجود نداشت این نتایج مشابه مطالعه Almeida و همکاران (۲۰) می باشد که پس از کاربرد لیزر کم توان ۷۸۰ نانومتری

ژول بر سانتی‌متر مربع بود (۲۲).

در مطالعه حاضر از لحاظ آماری هیچ تفاوتی بین میزان خونریزی فوری و تأخیری وجود نداشت اما در دو بیمار پس از تابش لیزر کم‌توان خونریزی فوری را مشاهده نمودیم که این امر منجر به این شد که در سایر بیماران پس از تابش لیزر ناحیه جراحی را دو دقیقه با گاز فشار داده و سپس بیماران مرخص می‌شدند. هرچند هیچ مطالعه‌ای به جز مطالعه حاضر میزان خونریزی پس از تابش لیزر در جراحی‌های پریدنتال را مورد بررسی قرار نداده است اما مطالعات ترموگرافیک نشان دادند که درمان با لیزر به طور غیرمستقیم منجر به افزایش دمای بافتی و افزایش جریان خون می‌شود که این افزایش دما از ۰/۹ تا ۴ درجه متغیر است (۲۴).

براساس نتایج این مطالعه لیزر کم‌توان منجر به تسریع ترمیم در ناحیه دهنده پیوند در طی هفته دوم و سوم پس از جراحی پیوند آزاد لثه می‌شود اما در کاهش درد و خونریزی مؤثر نیست.

تشکر و قدردانی

این طرح تحقیقاتی مصوب مرکز تحقیقات لیزر در دندانپزشکی دانشگاه علوم پزشکی تهران به شماره ۱۶۸۸۶-۹۷-۰۱-۹۱ می‌باشد.

هیچ تفاوتی از لحاظ میزان درد در گروه تست و کنترل در ناحیه گیرنده پیوند دهنده آزاد لثه را گزارش نکردند و همچنین مشابه نتایج مطالعه Masse و همکاران پس از کاربرد لیزر هلیوم-نئون و لیزر گالیوم آرسناید در پیوند آزاد لثه می‌باشد (۲۱). اما Sanz-moliner و همکاران در بررسی اثر لیزر دیود ۸۱۰ نانومتری بر درد پس از جراحی MWF از لیزر دیود ۸۱۰ نانومتری با توان ۱ وات به مدت ۳۰ ثانیه و سپس تکرار تابش لیزر با توان ۰/۱ وات استفاده کردند. آن‌ها مصرف کمتر مسکن در گروه لیزر را نسبت به گروه کنترل گزارش کردند (۲۲). از دلایل این تفاوت شاید بتوان به پارامترهای متفاوت تابش در مطالعه ما و مطالعه Sanz_moliner اشاره کرد. Bjordal و همکاران (۲۳) در یک مطالعه سیستماتیک مروری بیان کردند که لیزر کم‌توان می‌تواند از طریق کاهش مارکرهای بیوشیمیایی، کاهش استرس اکسیداتیو، کاهش ادم در تسکین درد مؤثر باشد که این ارتباط وابسته به دوز است (دامنه دوز مؤثر از ۰/۳ تا ۱۹ ژول بر سانتی‌متر مربع با میانگین دوز ۷/۵ ژول بر سانتی‌متر مربع) آن‌ها بیان کردند که اثر ضد دردی لیزر کم‌توان وقتی که در ۷۲ ساعت اول پس از جراحی با دانسیته بالاتر تابانده شود، مؤثرتر است و سپس با دوزهای پایین‌تر جهت تسریع ترمیم ادامه یابد. در مطالعه ما دانسیته انرژی ۰/۸ ژول بر سانتی‌متر مربع بود اما در مطالعه Sanz-moliner و همکاران دانسیته انرژی ۴

منابع:

- 1- Bjorn H. free transplantation of gingiva propria. Sveriges Tandlak T. 1963;22:684.
- 2- Nabers CL. Free gingival grafts. Periodontics. 1966;4:243-5.
- 3- Pfeifer JS. The growth of gingival tissue over denuded bone. J Periodontol. 1963;34:10-6.
- 4- Mlinek A, Smukler H, Buchner A. The use of free gingival grafts for the coverage of denuded roots. J Periodontol. 1973;44(4):248-54.
- 5- Dello Russo N.M. Esthetic use of a free gingival autograft to cover an amalgam tattoo: report of case. J Am Dent Assoc. 1981;102(3):334-5.
- 6- Matter J. Creeping attachment of free gingival grafts. A five-year follow-up study. J Periodontol. 1980;51(12):681-5.
- 7- Farnoush A. Techniques for the protection and coverage of the donor sites in free soft tissue grafts. J Periodontol. 1978;49(8):403-5.
- 8- Thoma DS, Benić GI, Zwahlen M, Hämmerle CH, Jung RE. A systematic review assessing soft tissue augmentation techniques. Clin Oral Implants Res. 2009;20 Suppl 4:146-65.
- 9- Gilio DA. Increasing the Width of Periodontal Attached Gingiva Using an Nd:YAG Laser and GTM: Results of a Clinical Study. J Clin Laser Med Surg. 1999;17(5):217-22.
- 10- Mester E, Korényi-Both A, Spiry T, Tisza S. The effect of laser irradiation on the regeneration of muscle fibers (preliminary report). Z Exp Chir. 1975;8(4):258-62.
- 11- de Paula Eduardo C, de Freitas PM, Esteves-Oliveira M, Aranha AC, Ramalho KM, Simões A, et al. Laser phototherapy in the treatment of periodontal disease. A review. Lasers Med Sci. 2010;25(6):781-92.
- 12- Sullivan HC, Atkins JH. Free autogenous gingival grafts. I. Principles of successful grafting. Periodontics. 1968;6(3):121-9.
- 13- Marucha PT, Kiecolt-Glaser JK, Favagehi M. Mucosal wound healing is impaired by examination stress. Psychosom Med. 1998;60(3):362-5.
- 14- Amorim JC, de Sousa GR, de Barros Silveira L, Prates RA, Pinotti M, Ribeiro MS. Clinical Study of the Gingiva Healing after Gingivectomy and Low-Level Laser Therapy. Photomed Laser Surg. 2006;24(5):588-94.
- 15- Singer AJ, Clark RA. Cutaneous wound healing. N Engl J Med. 1999;341(10):738-46.
- 16- James R, Hupp MR, Tucker EE. contemporary oral and maxillofacial surgery. 5 ed. mosby; 2008: 714.
- 17- Yu W, Naim JO, Lanzafame RJ. The effect of laser irradiation on the release of bFGF from 3T3 fibroblasts.

Photochem Photobiol. 1994;59(2):167-70.

18- Posten W, Wrone DA, Dover JS, Arndt KA, Silapunt S, Alam M. Low-level laser therapy for wound healing: mechanism and efficacy. *Dermatol Surg.* 2005;31(3):334-40.

19- Ozcelik O, Cenk Haytac M, Kunin A, Seydaoglu G. Improved wound healing by low-level laser irradiation after gingivectomy operations: a controlled clinical pilot study. *J Clin Periodontol.* 2008;35(3):250-4.

20- Almeida AL, Esper LA, Sbrana MC, Ribeiro IW, Kaizer RO. Utilization of low-intensity laser during healing of free gingival grafts. *Photomed Laser Surg.* 2009;27(4):561-4.

21- Masse JF, Landry RG, Rochette C, Dufour L, Morency R, D'Aoust P. Effectiveness of soft laser treatment in periodontal

surgery. *Int Dent J.* 1993;43(2):121-7.

22- Sanz-Moliner JD, Nart J, Cohen RE, Ciancio SG. The Effect of a 810 nm Diode Laser on Postoperative Pain and Tissue Response Following Modified Widman Flap Surgery: A Pilot Study in Humans. *J Periodontol.* 2013;84(2):152-8.

23- Bjordal JM, Johnson MI, Iversen V, Aimbire F, Lopes-Martins RA. Low-level laser therapy in acute pain: a systematic review of possible mechanisms of action and clinical effects in randomized placebo-controlled trials. *Photomed Laser Surg.* 2006;24(2):158-68.

24- Tuner J, Hode L. The laser therapy handbook. 2007: prima book AB. 212-3,369.