

تشخیص موقعیت آناتومیک کانال ثنایایی در بیماران مراجعه کننده به بخش رادیولوژی دانشکده دندانپزشکی دانشگاه علوم پزشکی تبریز به وسیله توموگرافی با اشعه مخروطی

دکتر مهدی نیکنامی^۱ - دکتر مریم مصطفوی^۲ - دکتر الهام رموزی^۳ - دکتر حسام میکاییلی خیای^۴

۱- استادیار گروه آموزشی رادیولوژی فک و صورت، دانشکده دندانپزشکی، دانشگاه علوم پزشکی و خدمات بهداشتی و درمانی تهران، تهران، ایران

۲- استادیار گروه آموزشی رادیولوژی فک و صورت، دانشکده دندانپزشکی، دانشگاه علوم پزشکی ارومیه، ارومیه، ایران

۳- استادیار گروه آموزشی رادیولوژی فک و صورت، دانشکده دندانپزشکی، دانشگاه علوم پزشکی شهید صدوقی، یزد، ایران

۴- استادیار گروه آموزشی رادیولوژی فک و صورت، دانشکده دندانپزشکی، دانشگاه علوم پزشکی اردبیل، اردبیل، ایران

Diagnosis of incisive canal in patients referred to radiology department of dental faculty of Tabriz University of Medical Sciences using cone beam computed tomography

Mahdi Niknami¹, Maryam Mostafavi², Elham Romoozi^{3†}, Hesam Mikaeili Xiavi⁴

1- Assistant Professor, Department of Oral and Maxillofacial Radiology, School of Dentistry, Tehran University of Medical Sciences, Tehran, Iran

2- Assistant Professor, Department of Oral and Maxillofacial Radiology, School of Dentistry, Urmie University of Medical Sciences, Urmie, Iran

3[†]- Assistant Professor, Department of Oral and Maxillofacial Radiology, School of Dentistry, Shahid Sadoghi University of Medical Sciences, Yazd, Iran (elham.romoozi@gmail.com)

4- Assistant Professor, Department of Oral and Maxillofacial Radiology, School of Dentistry, Ardebil University of Medical Sciences, Ardebil, Iran

Background and Aims: Considering importance of recognizing the position of incisive canal before inserting intraosseous implants and bone harvesting from the symphysis and to preventing from adverse effects after these surgeries, using appropriate imaging method is essential and necessary. Due to the high accuracy measurement and high quality of CBCT and also low received dose to patient, the aim of this study was to evaluate and recognize the position of incisive canal using cone beam computed tomography (CBCT).

Materials and Methods: In this study, good quality CBCT mandible image of 60 patients including 32 women and 28 men with average ages of 41.3 ± 2.5 were observed for diagnosing and recognizing the position of mandibular incisive canal using three observers separately. Data were statistically analyzed using SPSS software (version 20.0 for Windows, Chicago, IL, USA) and Chi-square and Fisher's exact tests.

Results: Horizontal and vertical assessment was independent from the sex of patients. The incisive canal was recognizable in 89.8 percent of specimens. In vertical dimension, in 57.5 percent of specimens the canal was observed in the inferior one third and in 32.25 percent in the medial one third. In horizontal dimension, in 14.75 percent of specimens the canal was observed in the buccal one third, 52.75 percent in the medial one third and 22.25 percent in the lingual one third.

Conclusion: The quality of CBCT imaging and its accuracy and resolution can play an important role in the differentiation and determination of the position of incisive canal.

Key Words: Cone beam computed tomography, Canal, Implant

Journal of Dental Medicine-Tehran University of Medical Sciences 2016;28(4):283-9

+ مولف مسوول: نشانی: یزد- دانشگاه علوم پزشکی شهید صدوقی - دانشکده دندانپزشکی - گروه آموزشی رادیولوژی فک و صورت
تلفن: ۰۹۱۲۴۲۲۷۴۶۱ نشانی الکترونیک: elham.romoozi@gmail.com

چکیده

زمینه و هدف: باتوجه به اهمیت شناسایی محل و موقعیت کانال ثنایایی قبل از قرار دادن ایمپلنت‌های داخل استخوانی و جراحی برداشت استخوان سمفیز و به منظور پیشگیری از عوارض و اختلالات پس از جراحی‌های این ناحیه، باید از روش‌های مناسب تصویربرداری استفاده شود. باتوجه به دقت اندازه‌گیری بالا و کیفیت بالای تصاویر توموگرافی کامپیوتری با اشعه مخروطی cone beam computed tomography (CBCT) و همچنین دوز اشعه دریافتی پایین، هدف این مطالعه بررسی موقعیت کانال ثنایایی با استفاده از CBCT بود.

روش بررسی: در این مطالعه تصاویر CBCT فک پایین ۶۰ بیمار شامل ۳۲ زن و ۲۸ مرد با میانگین سنی $41/3 \pm 2/5$ که دارای کیفیت تصویری مناسب بود جهت تشخیص و تعیین موقعیت کانال ثنایایی مندیبل توسط سه مشاهده گر به طور جداگانه مورد بررسی قرار گرفت. اطلاعات به دست آمده در SPSS20 وارد شد و با آزمون‌های آماری Chi-square و Fisher's exact test آنالیز شدند.

یافته‌ها: ارزیابی عمودی و افقی کانال ثنایایی مستقل از جنس بیماران بود. کانال در $89/8\%$ موارد قابل تشخیص بود. در بعد عمودی موقعیت کانال در $57/5\%$ موارد در یک سوم تحتانی و $32/25\%$ در یک سوم میانی قرار داشت. همچنین در بعد افقی کانال در $14/75\%$ موارد در یک سوم باکالی، $52/75\%$ موارد در یک سوم میانی و $22/25\%$ موارد در یک سوم لینگوالی قرار داشت.

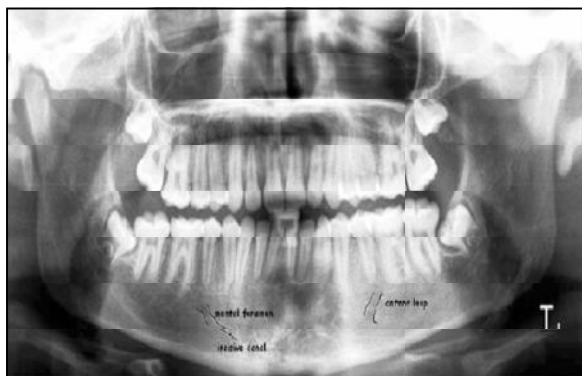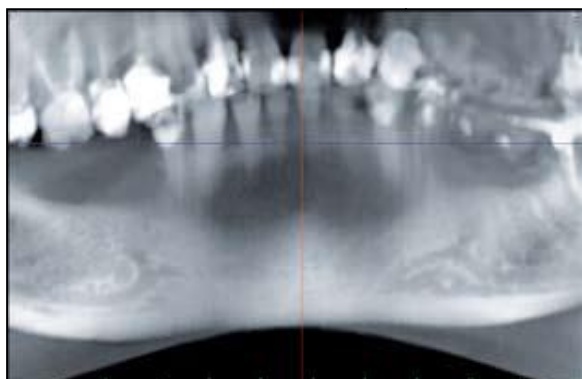
نتیجه‌گیری: کیفیت تصویربرداری CBCT، دقت و رزولوشن آن در تشخیص و تعیین موقعیت کانال ثنایایی کارایی بسیار بالایی دارد.

کلید واژه‌ها: توموگرافی کامپیوتری با اشعه مخروطی، کانال، ایمپلنت

وصول: ۹۴/۰۴/۰۱ اصلاح نهایی: ۹۴/۱۱/۲۰ تأیید چاپ: ۹۴/۱۱/۲۱

مقدمه

منابع آناتومی انسان نیز توصیف دقیقی از موقعیت و ماهیت این ساختمان‌ها به عمل نیامده است (۳-۶).



شکل ۱- رادیوگرافی پانورامیک (چپ) و پانورامیک بازسازی شده از CBCT (راست) نشان دهنده محل انشعاب کانال ثنایایی از کانال مندیبولار می‌باشد.

کانال مندیبولار یکی از ساختارهای آناتومیک نرمال فک تحتانی مرتبط با درمان ایمپلنت است که از سوراخ مندیبولار در راموس به صورت مورب به طرف پایین و قدام آمده و سپس در تنه مندیبل به صورت افقی پیش می‌رود. عمدتاً مابین ریشه‌های پرمولر اول و دوم و یا زیر پرمولردوم پایین، این کانال به دو قسمت چانه‌ای و ثنایایی تقسیم می‌شود که شاخه چانه‌ای با یک چرخش به سمت بالا و دیستال به نام حلقه قدامی از محل سوراخ چانه‌ای در سطح باکال مندیبل خارج می‌شود و شاخه ثنایایی نیز از داخل کانال ثنایایی زیر ریشه دندان‌های ثنایای پایین تا محل سوراخ زبانی امتداد می‌یابد (۱،۲) (شکل ۱).

کانال آلوئولار تحتانی و سوراخ چانه‌ای ساختارهای آناتومیک مهمی هستند که در جایگذاری ایمپلنت و سایر جراحی‌های فکی در مندیبل، باید مورد توجه ویژه قرار گیرند. اگرچه مطالعات فراوان هیستولوژیک و رادیوگرافیک بر اهمیت ساختارهای حیاتی موجود در قسمت خلفی مندیبل تأکید دارند، ولی فقط تعداد کمی از مطالعات به وجود ساختارهای مهم آناتومیک در قدام مندیبل مانند کانال ثنایایی و سوراخ زبانی اشاره کرده‌اند و البته در این مطالعات نیز به مشکلات و خطرات بالقوه‌ای که ممکن است در حین مداخلات جراحی در محل وجود این ساختمان‌ها رخ دهد، تأکید چندانی صورت نگرفته است. در اکثر کتب و

که طبق نتایج حاصله، کانال انسیزیو در ۷۱/۹٪ موارد تشخیص داده شده که ۳۹/۶٪ موارد وضوح خوبی داشتند.

ماهیت نورواسکولار کانال انسیزیو شاید به این دلیل کم اهمیت به نظر می‌رسد که گمان می‌رود آن استوموزه‌های فراوان موجود در ناحیه، هرگونه آسیب به کانال را پوشش می‌دهد و مشکل بالینی جدی ایجاد نمی‌کند، ولی با جستجوی دقیق‌تر در مقالات مشخص می‌گردد که به این ساختارهای حیاتی نیز به دلیل امکان بالقوه ایجاد همورازی و ضایعات عصبی مانند تروماتیک نروما باید اهمیت داده شود (۶-۲).

باتوجه به اهمیت شناسایی محل و موقعیت کانال ثنایی قبل از قرار دادن ایمپلنت‌های داخل استخوانی و جراحی برداشت استخوان سمفیز و به منظور پیشگیری از عوارض و اختلالات پس از جراحی های این ناحیه، باید از روش‌های مناسب تصویربرداری استفاده شود. با توجه به دقت اندازه‌گیری بالا و کیفیت بالای تصاویر توموگرافی کامپیوتری با اشعه مخروطی cone beam computed tomography (CBCT) و همچنین دوز اشعه دریافتی پایین، هدف این مطالعه بررسی موقعیت کانال ثنایی با استفاده از CBCT بود.

روش بررسی

در این مطالعه تصاویر CBCT فک پایین ۶۰ بیمار که دارای کیفیت تصویری مناسب بوده و ناحیه بین سوراخ منتال کاملاً قابل بررسی بود و جهت سایر مقاصد تشخیصی به بخش رادیولوژی دانشکده دندانپزشکی دانشگاه علوم پزشکی تبریز مراجعه کرده بودند، با اطلاع به ایشان و کسب رضایت آگاهانه مورد بررسی قرار گرفت.

بیماران دارای دندان‌های رویش نیافته و ضایعات پاتولوژیک درگیرکننده فک پایین از مطالعه خارج شدند. تصاویر CBCT با دستگاه درگیرکننده فک پایین از مطالعه خارج شدند. تصاویر CBCT با دستگاه Promax 3D (Planmeca, Finland) تهیه گردید. شرایط اکسپوژر براساس جثه و سن مراجعه‌کنندگان تنظیم گردید. تصاویر به دست آمده با فرمت DICOM در کامپیوتر ذخیره گردید و توسط نرم‌افزار Romexis® در مقاطع کراس سکشنال با ضخامت ۱ میلی‌متر از محل سوراخ زبانی تا سوراخ چانه‌ای در راستای محور طولی دندان‌های ۱ تا ۴ با هدف یافتن کانال ثنایی مورد بررسی قرار گرفتند. در این مطالعه سه نفر رادیولوژیست دهان، که تجربه کار با نرم‌افزار مورد استفاده و تصاویر CBCT را داشتند، به طور جداگانه به ارزیابی تصاویر کراس

Jacobs و همکاران در سال ۲۰۰۲ (۷) به بررسی نما و موقعیت و مسیر کانال ثنایی در مقایسه با لندهمارک‌های آناتومیک دیگر در CT اسپیرال مندیبل پرداختند و طبق نتایج حاصل از این مطالعه در ۹۳٪ موارد کانال ثنایی تشخیص داده شد که فقط در ۲۲٪ این موارد وضوح خوبی داشت. Uchida و همکاران در سال ۲۰۰۹ (۸) برای مقایسه، طول حلقه قدامی (ALL) کانال مندیولار و قطر کانال ثنایی (ICD) مندیولار را در مبدأشان در جمجمه خشک و استفاده از CBCT (cone beam computed tomography) اندازه‌گیری کردند. طبق نتایج حاصل، متوسط اختلاف بین اندازه‌گیری‌های آناتومیک و CBCT، ۰/۶ میلی‌متر یا کمتر برای هر دو مورد ICD و ALL می‌باشد.

Von Arx و همکاران در سال ۲۰۰۵ (۹) طی مطالعه‌ای به آنالیز میزان وقوع و رفع شدن اختلالات نروسنسوری به دنبال جراحی برداشت استخوان از ناحیه سمفیز پرداختند که در این مطالعه با توجه به حل کانال ثنایی، اختلال در عصب ثنایی و علائم آن دیده شد و توصیه شد که باید قبل از جراحی موقعیت این کانال در نظر گیرد (۹).

Mraiwa و همکاران در سال ۲۰۰۳ (۱۰) به مطالعه حضور و مسیر کانال ثنایی در ناحیه اینترفورمینال مندیبل انسان با تصویربرداری دو بعدی در مقابل مشاهدات آناتومیکال پرداختند. نتایج تحقیقات یک کانال انسیزیو با حدود مشخص با قطر داخلی $1/8 \pm 0/5$ میلی‌متر را نشان دادند که به صورت ماکروسکوپی در ۹۶٪ موارد مشاهده شد. کانال ثنایی با متوسط فاصله $9/7$ میلی‌متر از لبه کورتیکال پایین، به سمت ناحیه ثنایی با یک جهت گیری ملایم به سمت پایین امتداد می‌یابد متوسط فاصله از لبه کورتیکال در این ناحیه $7/2$ میلی‌متر بود (۱۰). Makris و همکاران در سال ۲۰۱۰ (۱۱) به بررسی میزان رویت مسیر کانال ثنایی و میزان رویت و موقعیت سوراخ زبانی با استفاده از CBCT پرداختند. طبق نتایج این مطالعه کانال ثنایی به طور کاملاً واضح در $83/5$ ٪ از اسکن‌ها مشاهده شد که به طور متوسط منتهی الیه سوراخ چانه‌ای 15 میلی‌متر جلوتر قرار داشت. متوسط فاصله آن از لبه پایینی مندیبل $11/5$ میلی‌متر و مسیر آن در 87 ٪ اسکن‌ها بیشتر به سمت لبه باکال قرار داشت.

Parnia و همکاران در سال ۲۰۱۲ (۱۲) به بررسی لندهمارک‌های آناتومیک واقع در ناحیه اینترفورمینال مندیبل توسط CBCT پرداختند

جدول ۱- قابلیت تشخیص وجود کانال ثنایایی توسط CBCT

فرآوانی موارد تشخیص داده شده	فرآوانی موارد تشخیص داده نشده	فرآوانی مجموع	
۳۶۰ (%۹۰)	۴۰ (%۱۰)	۴۰۰ (%۱۰۰)	مشاهده گر اول
۳۵۵ (%۸۸/۸)	۴۵ (%۱۱/۳)	۴۰۰ (%۱۰۰)	مشاهده گر دوم
۳۶۲ (%۹۰/۵)	۳۸ (%۹/۵)	۴۰۰ (%۱۰۰)	مشاهده گر سوم
۱۰۷۷ (%۸۹/۸)	۱۲۳ (%۱۰/۲)	۱۲۰۰ (%۱۰۰)	مجموع مشاهده گرها

جدول ۲- فرآوانی موقعیت افقی و عمودی کانال ثنایایی توسط CBCT به تفکیک جنس

جنس	موقعیت افقی		موقعیت عمودی		
	۱/۳ باکال	۱/۳ میانی	۱/۳ تحتانی	۱/۳ میانی	
مرد	۷۰	۳۱۰	۳۰۳	۲۱۹	
زن	۱۰۷	۳۲۴	۳۸۷	۱۶۸	
مجموع	۱۷۷	۶۳۳	۶۹۰	۳۸۷	

سکشنال جهت تعیین وجود و موقعیت کانال ثنایایی مندیبل پرداختند. مشاهده گرها پاسخ خود را در دو بعد افقی و عمودی با استفاده از Three- point rating scale (۱۱) به صورت زیر ثبت کردند:

در موقعیت افقی: ۱/۳ باکالی / ۱/۳ میانی / ۱/۳ لینگوالی
در موقعیت عمودی: ۱/۳ فوقانی / ۱/۳ میانی / ۱/۳ تحتانی
سمت راست و چپ مندیبل به صورت جداگانه مورد ارزیابی قرار گرفت.
داده های بدست آمده توسط نرم افزار SPSS-16 و آزمون های آماری کای- دو مورد تجزیه و تحلیل قرار گرفت.

یافته ها

در این مطالعه تصاویر CBCT فک پایین ۶۰ مراجعه کننده (۳۲ نفر زن و ۲۸ نفر مرد) با میانگین سنی $41/3 \pm 2/25$ سال مورد بررسی قرار گرفت. با توجه به ارزیابی هر دو سمت مندیبل در محور طولی دندان های پره مولار اول سمت راست تا چپ (۸ دندان) در مجموع، ۴۸۰ ناحیه جهت وجود کانال ثنایایی توسط هر مشاهده گر بررسی گردید و با توجه به این که در ۸۰ نقطه در محل دندان ۴، سوراخ چانه ای قابل مشاهده بود؛ این نقاط از مطالعه حذف گردید و ۴۰۰ نقطه مورد بررسی قرار گرفت.

در بررسی تصاویر در مجموع کانال ثنایایی در ۸۹/۸٪ موارد قابل

تشخیص بود که به تفکیک در مشاهده گر ۱ برابر با ۹۰٪، در مشاهده گر ۲ برابر با ۸۸/۸٪ و در مشاهده گر ۳ برابر با ۹۰/۵٪ بود (جدول ۱).

از مجموع موارد قابل تشخیص مجموع مشاهده گرها، کانال ثنایایی در بعد عمودی در ۵۷/۵٪ موارد در یک سوم تحتانی مندیبل و در ۳۲/۲۵٪ در یک سوم میانی قرار داشت. همچنین در بعد افقی کانال در ۱۴/۷۵٪ موارد در یک سوم باکالی، ۵۲/۷۵٪ موارد در یک سوم میانی قرار گرفته بود و موقعیت کانال در ۱۰/۲٪، تشخیص داده نشد (جدول ۲).

در تشخیص کانال ثنایایی براساس جنس بیماران، با توجه به آزمون کای- دو ملاحظه شد که در سطح معنی داری $\alpha=0/05$ در مجموع و به تفکیک برای هر مشاهده گر تشخیص کانال ثنایایی مستقل از جنس می باشد ($P=0/726$). همچنین موقعیت عمودی و افقی کانال ثنایایی نیز با توجه به نتایج آزمون کای- دو ارتباطی با جنس نداشت ($P=0/343$).

بحث و نتیجه گیری

کنتراست رزولوشن قابل قبول، دقت اندازه گیری بالا و کیفیت عالی تصاویر CBCT و همچنین دوز پایین اشعه دریافتی بیمار، علت بررسی موقعیت کانال ثنایایی با استفاده از CBCT را بیان می کند (۱).

عنوان روش برتر استفاده نمودیم.

اگرچه بحث‌های بسیار گسترده‌ای در مورد درصد اختلالات حسی-عصبی انجام شده است، مطالعاتی هستند که درصد بالایی (حدود ۳۴٪) از وقوع اختلال حسی بعد از اعمال جراحی در قدام مندیبل را گزارش می‌کند (۱۳) که البته تصور بر این است که این تغییرات گذرا هستند (۱۴). در مطالعه‌ای موردی گزارش شده که بیمار بعد از جراحی ایمپلنت، با درد شدید و اختلال حسی در ناحیه لترال پایین مواجه شده است. تصویربرداری CT وجود یک کانال را در ناحیه قدام مندیبل را آشکار کرد که مجاور ایمپلنت‌ها به سمت قدام پیشروی کرده و به عنوان عصب ثنایایی گزارش شد (۱۵). در یک مطالعه گذشته‌نگر آسیب دیدگی عصب به عنوان یک اتفاق محتمل در ۶٪ موارد اختلال عصبی بعد از عملیات جراحی برداشتن استخوان از ناحیه چانه گزارش شده است که با افزایش برداشت مقدار استخوان اسفنجی، میزان اختلال عصبی ایجاد شده نیز افزایش یافت (۹). در مطالعه حاضر، از روی تصاویر CBCT ۶۰ نفر از مراجعه‌کنندگان به بخش رادیولوژی دانشکده دندانپزشکی تبریز، موقعیت افقی و عمودی کانال ثنایایی در هر دو سمت مندیبل در راستای محور طولی هر یک از دندان‌های پره مولر اول سمت راست تا چپ مورد بررسی قرار گرفت و به این نتیجه رسیدیم که با استفاده از CBCT قبل از انجام جراحی‌های فکی و به ویژه جایگذاری ایمپلنت ناحیه قدام مندیبل می‌توان تا حدود زیادی از اختلالات و آسیب‌های حسی-عصبی که در اثر عدم آگاهی از موقعیت و مسیر دقیق کانال ثنایایی در این ناحیه ایجاد می‌شود، پیشگیری به عمل آورد.

یافته‌های مطالعه حاضر نشان داد که در ۸۹/۹٪ موارد کانال ثنایایی قابل تشخیص می‌باشد. نتایج مطالعه Makris و همکاران (۱۱) نشان داد که کانال ثنایایی با CBCT در ۹۱٪ موارد قابل تشخیص است که در ۸۳/۵٪ به طور واضح قابل مشاهده است. یافته‌های این مطالعه همچنین با نتایجی که Tepper و همکاران (۱۶) گزارش کردند، مطابقت داشت. همین طور Jacobs و همکاران (۷) گزارش کرد که انسیزیو کانال در ۹۴٪ موارد با CT اسپیرال قابل مشاهده است. وقتی این نتایج را با یافته‌های آناتومیکی Mc Donnell در سال ۱۹۹۴ (۱۷) و Liang و همکاران در سال ۲۰۰۷ (۱۸) و همچنین مقایسه می‌کنیم، مشاهده می‌شود که در بررسی آناتومیک کانال ثنایایی تقریباً

Jacobs و همکاران (۷) در مطالعه‌ای به بررسی نما و موقعیت و مسیر کانال ثنایایی در مقایسه با لندهارک‌های آناتومیک دیگر در CT اسپیرال مندیبل پرداختند که طبق نتایج حاصل از این مطالعه در ۹۳٪ موارد کانال ثنایایی تشخیص داده شده که فقط در ۲۲٪ این موارد وضوح خوبی داشتند این در حالی است که تصاویر CBCT که ما در این جا مورد بررسی قرار دادیم کاملاً واضح بودند. در مطالعه‌ای طول لوپ قدامی (ALL) کانال مندیبولار و قطر کانال ثنایایی (ICD) مندیبولار در جمجمه خشک با استفاده از آناتومی و در مقایسه با اندازه‌گیری CBCT مورد بررسی قرار گرفت که متوسط اختلاف بین اندازه‌گیری‌های آناتومیک و CBCT، ۰/۶ میلی‌متر یا کمتر برای هر دو مورد ICD و ALL می‌باشد که این نتیجه دقت بالا و وضوح زیاد تصاویر CBCT و میزان دقت نتایج مطالعه ما را نشان می‌دهد (۸).

باتوجه به اهمیت شناسایی محل و موقعیت کانال ثنایایی قبل از قرار دادن ایمپلنت‌های داخل استخوانی و جراحی‌های فکی در ناحیه قدام مندیبل مانند برداشت استخوان سمفیز و به منظور پیشگیری از عوارض و اختلالات پس از جراحی‌های این ناحیه، باید از روش‌های مناسب تصویربرداری استفاده شود (۹).

در مطالعه‌ای حضور و مسیر کانال ثنایایی در ناحیه اینترفورامینال مندیبل انسان با تصویربرداری دوبعدی در مقابل مشاهدات آناتومیکال مورد بررسی قرار گرفت نتایج تحقیقات یک کانال ثنایایی با حدود مشخص با قطر داخلی $1/8 \pm 0/5$ میلی‌متر را نشان دادند که به صورت ماکروسکوپی در ۹۶٪ موارد مشاهده شد (۱۰).

طبق نتایج حاصله از مطالعه Parnia و همکاران (۱۲) کانال ثنایایی در ۷۱/۹٪ موارد تشخیص داده شده که ۳۹/۶٪ موارد وضوح خوبی داشتند.

مطالعات زیادی برای نمایش کانال ثنایایی و سوراخ چانه‌ای با استفاده از CT و تصویر برداری‌های دوبعدی صورت گرفته است اما تلاش کمتری جهت بررسی این ساختار با استفاده از CBCT انجام گرفته است که این مطالعه به همین منظور برای تعیین وجود و موقعیت کانال ثنایایی مندیبل انجام گردید. با توجه به عدم رویت واضح کانال ثنایایی و بررسی موقعیت این کانال در تصویر برداری‌های دو بعدی، در این مطالعه جهت رویت و تعیین موقعیت کانال ثنایایی از CBCT به

مهم که همواره مورد چالش و اختلاف نظر بوده است عصب ثنایایی مندیبل است که به عنوان یکی از شاخه‌های انتهایی عصب آلوئولار تحتانی توصیف شده است و به صورت یک کانال با حدود کاملاً مشخص در استخوان مندیبل قابل شناسایی است (۱) و به دلیل امکان بالقوه ایجاد هموراژی و ضایعات عصبی مانند تروماتیک نروما باید به آن اهمیت داده شود و موقعیت و مسیر دقیق آن قبل از هرگونه مداخله جراحی در ناحیه قدام مندیبل توسط روش‌های مناسب تصویربرداری مورد بررسی قرار گیرد.

در نهایت می‌توان این چنین نتیجه‌گیری کرد که کیفیت تصویربرداری CBCT، دقت و رزولوشن آن در تشخیص و تعیین موقعیت کانال ثنایایی کارایی بسیار بالایی دارد.

تشکر و قدردانی

بدین وسیله از زحمات بی‌دریغ مدیر گروه محترم رادیولوژی دانشکده دندانپزشکی تبریز سرکار خانم دکتر فرزانه کاویانی که امکان دسترسی به تصاویر CBCT را فراهم کردند، کمال تشکر را داریم.

در تمام موارد قابل مشاهده است که این اختلاف نتیجه می‌تواند به علت برخی محدودیت‌های تصویربرداری، وجود آرتیفکت‌های تصویری و همچنین درجه کورتیکاسیون دیواره کانال یا ترکیبی از این موارد باشد.

در طی مطالعه حاضر با توجه به نتایج آزمون‌های آماری مشخص شد که تشخیص وجود و همچنین تشخیص و ارزیابی موقعیت عمودی و همچنین افقی کانال ثنایایی توسط CBCT مستقل از جنس بیماران می‌باشد که البته در مطالعات مشابه این بررسی صورت نگرفته است.

مقایسه نتایج مطالعاتی که از CT و CBCT جهت بررسی کانال ثنایایی استفاده کرده‌اند با دیگر مطالعاتی که از فیلم‌های پری اپیکال، پانورامیک و توموگرافی معمولی استفاده کرده‌اند این مطلب را بیان می‌کند که تصویربرداری CT و CBCT، ساختارهای آناتومیکی را با وضوح بیشتری در مقایسه با فیلم‌های پری اپیکال و رادیوگرافی پانورامیک نشان می‌دهند (۱) که البته در این میان استفاده از CBCT با توجه به دوز اشعه پایین تر و همچنین قیمت پایین تر نسبت به CT، ارجحیت پیدا می‌کند.

همان طور که پیشتر نیز اشاره شد یکی از لندمارک‌های آناتومیک

منابع:

- White S, Pharoah M. Oral radiology, principles and interpretation. 6th ed. Mosby; 2009: Chap 14:225-43.
- Richard L. Drake, Wayne Vogl, Adam W. M. Mitchell, Henry Gray. Gray's Anatomy for Students. 2nd ed. Edinburg: Churchill Livingstone/Elsevier; 2010:217-22.
- Tyndall DA, Brook SL. Selection criteria for dental implant site imaging: a position paper of the American Academy of Oral and Maxillofacial radiology. Oral Surg Oral Med Oral Pathol Oral Radiol Endod. 2000;89:630-7.
- Guerrero ME, Jacobs R, Loubele M, Schutyser F, Suetens P, van Steenberghe D. State-of-the-art on cone beam CT imaging for preoperative planning of implant placement. Clin Oral Investig. 2006;10(1):1-7.
- Lofthag-Hansen S, Gröndahl K, Ekestubbe A. Cone-beam CT for preoperative implant planning in the posterior mandible: visibility of anatomic landmarks. Clin Implant Dent Relat Res. 2009;11(3):246-55.
- Ito K, Gomi Y, Sato S, Arai Y, Shinoda K. Clinical application of a new compact CT system to assess 3-D images for the preoperative treatment planning of implants in the posterior mandible A case report. Clin Oral Implants Res. 2001;12(5):539-42.
- Jacobs R, Mraiwa N, van Steenberghe D, Gijbels F, Quirynen M. Appearance, location, course, and morphology of the mandibular incisive canal: an assessment on spiral CT scan. Dentomaxillofac Radiol. 2002;31(5):322-7.
- Uchida Y, Noguchi N, Goto M, Yamashita Y, Hanihara T, Takamori H, et al. Measurement of anterior loop length for the mandibular canal and diameter of the mandibular incisive canal to avoid nerve damage when installing endosseous implants in the interforaminal region: a second attempt introducing cone beam computed tomography. J Oral Maxillofac Surg. 2009;67(4):744-50.
- Von Arx T, Häfliger J, Chappuis V. Neurosensory disturbances following bone harvesting in the symphysis: a prospective clinical study. Clin Oral Implants Res. 2005;16(4):432-9.
- Mraiwa N, Jacobs R, Moerman P, Lambrichts I, van Steenberghe D, Quirynen M. Presence and course of the incisive canal in the human mandibular interforaminal region: two-dimensional imaging versus anatomical observations. Surg Radiol Anat. 2003;25(5-6):416-23.
- Makris N, Stamatakis H, Syriopoulos K, Tsiklakis K, van der Stelt PF. Evaluation of the visibility and the course of the mandibular incisive canal and the lingual foramen using cone-beam computed tomography. Clin Oral Implants Res. 2010;21(7):766-71.
- Parnia F, Moslehifard E, Hafezequran A, Mahboob F, Mojaver-Kahnamoui H. Characteristics of anatomical landmarks in the mandibular interforaminal region: a cone-

beam computed tomography study. *Med Oral Patol Oral Cir Bucal*. 2012;17(3):e420-5.

13- Walton JN. Altered sensation associated with implants in the anterior mandible: a prospective study. *J Prosthet Dent*. 2000;83(4):443-9.

14- Ellies LG. Altered sensation following mandibular implant surgery: a retrospective study. *J Prosthet Dent*. 1992;68(4):664-71.

15- Kohavi D, Bar-Ziv J. A typical incisive nerve: clinical report. *Implant Dent*. 1996;5(4):281-3.

16- Tepper G, Hofschneir UB, Gahleitner A, Ulm C. Computed

tomographic diagnosis and localization of bone canals in the mandibular interforaminal region for prevention of bleeding complications during implant surgery. *Int J Oral Maxillofac Implants*. 2001;16(1):68-72.

17- McDonnell D, Reza Nouri M, Todd ME. The mandibular lingual foramen: a consistent arterial foramen in the middle of the mandible. *J Anat*. 1994;184(Pt 2):363-9.

18- Liang X, Jacobs R, Lambrechts I, Vandewalle G. Lingual foramina of the mandibular midline revisited: a macroanatomical study. *Clin Anat*. 2007;20(3):246-51.