

ارزیابی حجم سینوس اسفنوئید به منظور تعیین هویت جنسی، با استفاده از تصاویر سی تی اسکن مولتی دکتور

دکتر حبیبه فرزدقی^۱ - دکتر محمد باقر توکلی^۲ - دکتر شهاب اعتمادی^۳ - دکتر ارش قدوسی^۴

۱- دستیار تخصصی گروه آموزشی رادیولوژی دهان، فک و صورت، دانشکده دندانپزشکی، دانشگاه آزاد اسلامی واحد اصفهان (خوراسگان)، اصفهان، ایران

۲- استاد گروه آموزشی فیزیک پزشکی، دانشکده پزشکی، دانشگاه علوم پزشکی و خدمات بهداشتی، درمانی اصفهان، اصفهان، ایران

۳- استادیار گروه آموزشی رادیولوژی دهان، فک و صورت، دانشکده دندانپزشکی، دانشگاه آزاد اسلامی واحد اصفهان (خوراسگان)، اصفهان، ایران

۴- دانشیار گروه آموزشی پرستاری، دانشکده پرستاری و مامایی، دانشگاه آزاد اسلامی واحد اصفهان (خوراسگان)، اصفهان، ایران

Assessment of sphenoid sinus volume in order to determine sexual identity, using multi-slice CT images

Habibeh Farazdaghi¹, Mohammad Bagher Tavakoli², Shahab Etemadi^{3†}, Arash Ghodousi⁴

1- Post-Graduate Student, Department of Radiology, School of Dentistry, Islamic Azad University, Isfahan (Khorasgan) Branch, Isfahan, Iran

2- Professor, Department of Medical Physics, Medical School, Isfahan University of Medical Sciences, Isfahan, Iran

3[†]- Assistant Professor, Department of Radiology, School of Dentistry, Islamic Azad University, Isfahan (Khorasgan) Branch, Isfahan, Iran (shahab.etemadi@gmail.com)

4- Associate Professor, Faculty of Nursing and Midwifery, Islamic Azad University, Isfahan (Khorasgan) Branch, Isfahan, Iran

Background and Aims: Gender determination is an important step in identification. For gender determination, anthropometric evaluation is one of the main forensic evaluations. The aim of this study was the assessment of sphenoid sinus volume in order to determine sexual identity, using multi-slice CT images.

Materials and Methods: For volumetric analysis, axial paranasal sinus CT scan with 3-mm slice thickness was used. For this study, 80 images (40 women and 40 men older than 18 years) were selected. For the assessment of sphenoid sinus volume, Digimizer software was used. The volume of sphenoid sinus was calculated using the following equation: $v = \sum (\text{area of each slice} \times \text{thickness of each slice})$. Statistical analysis was performed by independent T-test.

Results: The mean volume of sphenoid sinus was significantly greater in male gender ($P=0.01$). The assessed Cut off point was 9.35 cm^3 , showing that 63.4% of volume assessments greater than cut off point was supposed to be male and 64.1% of volumetry lesser than cut off point were female.

Conclusion: According to the area under Roc curve (1.65%), sphenoid sinus volume is not an appropriate factor for differentiation of male and female from each other, which means the predictability of cut off point (9.35 cm^3) is 65.1% close to reality.

Key Words: Sexual identification, Sphenoid sinus volume, CT scan

Journal of Dental Medicine-Tehran University of Medical Sciences 2016;29(3):187-193

† مؤلف مسؤول: نشانی: اصفهان- خیابان جی- بولوار ارواحانیه- دانشکده دندانپزشکی دانشگاه آزاد اسلامی واحد اصفهان- گروه آموزشی رادیولوژی دهان، فک و صورت
تلفن: ۳۳۳۵۳۰۶۱ نشانی الکترونیک: shahab.etemadi@gmail.com

چکیده

زمینه و هدف: مشخص کردن جنسیت از اهمیت اساسی در تعیین هویت برخوردار است. مجسمه شناسی نیز جزیی از این مقوله است و هدف از این مطالعه، اندازه‌گیری حجم سینوس اسفنوئید با استفاده از تصاویر سی تی مولتی اسلایس به منظور تفکیک هویت جنسی بود.

روش بررسی: برای اندازه‌گیری حجم سینوس از تصاویر سی تی اگزیرال سینوس‌های پاراناژال با ضخامت اسلایس ۳ میلی‌متر استفاده شد. برای این مطالعه ۸۰ تصویر (۴۰ مرد و ۴۰ زن مسن‌تر از ۱۸ سال) انتخاب شد. برای سنجش حجم سینوس اسفنوئید بیماران، از نرم‌افزار Digimizer که مخصوص آنالیز تصاویر دیجیتال است استفاده شد. حجم سینوس با استفاده از فرمول [حجم = مجموع (ضخامت هر مقطع × مساحت هر مقطع)] محاسبه شد و از آزمون آماری Independent T-test برای تجزیه و تحلیل آماری استفاده شد.

یافته‌ها: میانگین حجم سینوس اسفنوئید در مردان به صورت معنی‌داری بیشتر از زنان بود ($P=0/001$). نقطه برش $9/35 \text{ cm}^3$ به دست آمد، به این معنا که $63/4\%$ حجم‌های اندازه‌گیری شده بیشتر از نقطه برش، مرد و $64/1\%$ حجم‌های محاسبه شده کمتر از این مقدار، زن هستند.

نتیجه‌گیری: باتوجه به سطح زیر منحنی راک که $65/1\%$ محاسبه شد حجم سینوس اسفنوئید نمی‌تواند معیار مناسبی برای تفکیک مرد و زن از یکدیگر باشد. به عبارتی پیشگویی از روی نقطه برش $9/35 \text{ cm}^3$ در حد $65/1\%$ به واقعیت نزدیک‌تر است.

کلید واژه‌ها: تعیین هویت جنسی، حجم سینوس اسفنوئید، سی تی اسکن

وصول: ۹۵/۰۲/۱۵؛ اصلاح نهایی: ۹۵/۱۱/۰۹؛ تأیید چاپ: ۹۵/۱۱/۱۰

مقدمه

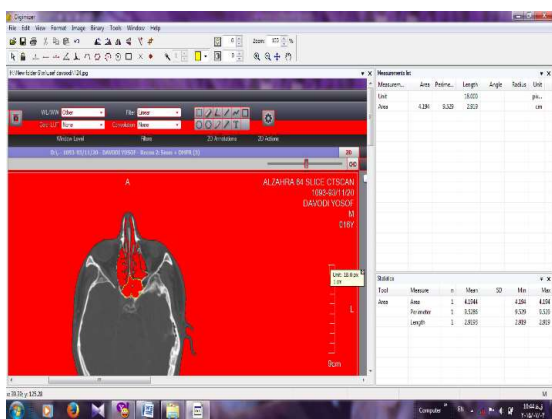
استفاده از توموگرافی کامپیوتری به جای تصاویر ساده در تحقیقات پاتولوژی سینوس در اوایل دهه ۹۰ میلادی توصیه شد. ابعاد متفاوت سینوس‌های پاراناژال را می‌توان از طریق تصاویر سی تی به دست آورد (۸). تعیین هویت بقایای جسد توسط مقایسه رادیوگرافی‌های سینوس‌های فرونتال قبل و بعد از مرگ، بین محققین علوم پزشکی قانونی، روشی است که به خوبی پذیرفته شده است و به حدی که برخی از نویسندگان ادعا کرده‌اند که می‌توان از سینوس فرونتال به عنوان جانشین اثر انگشت استفاده کرد زیرا شکل آن در هر فرد، منحصر به فرد است (۹-۱۱). تاکنون مطالعات متعددی در زمینه اندازه‌گیری‌های ابعاد سینوس‌های فرونتال و ماگزایلا با اهداف مختلف انجام شده است (۱۸-۱۲، ۸). ولی در مورد سینوس اسفنوئید کمتر تحقیق مشابه‌ای انجام شده است (۱۸، ۱۹). هدف این تحقیق اندازه‌گیری حجم سینوس اسفنوئید با استفاده از سی تی اسکن به منظور تفکیک هویت جنسی اجساد که سایر اعضایشان نابود شده است می‌باشد.

روش بررسی

این مطالعه توصیفی-تحلیلی، در سال ۹۳-۱۳۹۲ در مرکز سی تی اسکن بیمارستان شهید اشرفی اصفهانی و از بین تصاویر اگزیرال ۴۰ مرد و ۴۰ زن بالای ۱۸ سال که با درخواست سی تی اسکن مغز مراجعه نموده بودند انجام شد. تصاویر سی تی اسکن این افراد توسط

مطالعه خصوصیات انسان شناسی برای حل مشکلات مربوط به تعیین هویت جنسی از اهمیت اساسی برخوردار است. مجسمه شناسی نیز جزیی از این مقوله است و ارتباط نزدیکی با دندانپزشکی قانونی دارد (۱). نشان داده شده که مجسمه شاخص مفیدی برای شناسایی جنسیت است. پارامترهای مختلفی روی سطح مجسمه هستند مثل ریج سوپرا اوربیتال، حفره بینی و زائده ماستوئید، که با دقت بالایی در تعیین هویت جنسی اسکلت کمک کننده هستند. بین تمام سینوس‌های پاراناژال، سینوس اسفنوئید، به طور عمقی در مجسمه قرار گرفته و در ماه چهارم به صورت ببردن زدگی از کپسول نازال خلفی به درون استخوان اسفنوئید، ظاهر می‌شود (۲). در سنین ده تا دوازده سالگی این سینوس به شکل بالغ خود دست می‌یابد (۳). ارتفاع، طول و عرض متوسط سینوس اسفنوئید بالغ به ترتیب ۲۰، ۲۳، ۱۷ میلی‌متر است (۴). سینوس اسفنوئید در تنه استخوان اسفنوئید (واقع در قاعده عمق مجسمه) قرار دارد و دهانه آن کمی بالاتر از شاخک فوقانی بینی قرار دارد. در ۳ تا ۵ درصد افراد سینوس اسفنوئید وجود ندارد (۵). رادیوگرافی در علوم دادگاهی برای تعیین هویت انسان به ویژه زمانی که جسد فاسد شده، تکه تکه شده یا سوخته، مورد استفاده قرار می‌گیرد (۱). مطالعات متعددی به این نتیجه رسیده‌اند که تعیین هویت جنسی توسط رادیوگرافی مجسمه، با دقت ۱۰۰-۸۰٪، روش قابل اعتمادی است (۶، ۷).

حاشیه سمت راست تصاویر سی تی اسکن، واحد یک سانتی متر بر حسب تعداد پیکسل موجود در تصاویر هر بیمار به صورت جداگانه برای نرم افزار تعریف شد و نرم افزار بر اساس این تعریف، مساحت سینوس در مقاطع مختلف را به طور دقیق برحسب سانتی متر مربع محاسبه کرد (شکل ۱). حدود ۱۲ مقطع در هر بیمار برای محاسبه مساحت مورد بررسی قرار گرفت. سپس برای محاسبه حجم سینوس، از فرمول: مجموع (مساحت سینوس در هر مقطع × ضخامت هر مقطع) استفاده شد. داده‌های مطالعه پس از جمع‌آوری وارد رایانه شده و توسط نرم افزار SPSS17 مورد آنالیز آماری قرار گرفت. Indipendant T-test برای مقایسه تفاوت‌های دو گروه به کار رفت.



شکل ۱- نحوه اندازه‌گیری مساحت مقاطع سینوس اسفنوئید توسط نرم افزار Digimizer

یافته‌ها

T-test independant نشان داد که میانگین حجم سینوس اسفنوئید در مردان به صورت معنی‌داری بیشتر از زنان بود ($P=0/001$). در جدول ۱ میانگین، حداقل و حداکثر میزان حجم سینوس اسفنوئید و انحراف معیار هر گروه آورده شده است.

جدول ۱- میانگین حجم سینوس اسفنوئید بر حسب سانتی متر مکعب و به تفکیک جنسیت

شاخص آماری	مرد تعداد ۴۰	زن تعداد ۴۰
میانگین	۱۰/۹۱۸	۸/۷۰۷
انحراف معیار	۳/۸۴۲	۳/۹۴۵
حداقل	۳/۵۵۷	۱/۷۴۴
حداکثر	۱۷/۰۳۵	۱۸/۰۴۶

سی تی مولتی دکتور (Sensation 64, Siemens medical solutions, Forchheim, Germany) تهیه شده بود. تعداد نمونه‌ها با توجه به رابطه زیر:

$$N = (Z_1 + Z_2)^2 \cdot (2s^2) \div d^2$$

در کل ۷۴ نفر و ۳۷ نفر برای هر جنس به دست آمد که برای اطمینان بیشتر، تعداد کل نمونه‌ها ۸۰ نفر و برای هر جنس، ۴۰ نفر در نظر گرفته شد.

Z₁: ضریب اطمینان ۹۵٪ یعنی ۱/۹۶ است.

Z₂: ضریب توان آزمون ۸۰٪ یعنی ۰/۸۴ است.

S: برآوردی از انحراف معیار حجم سینوس اسفنوئید در دو جنس

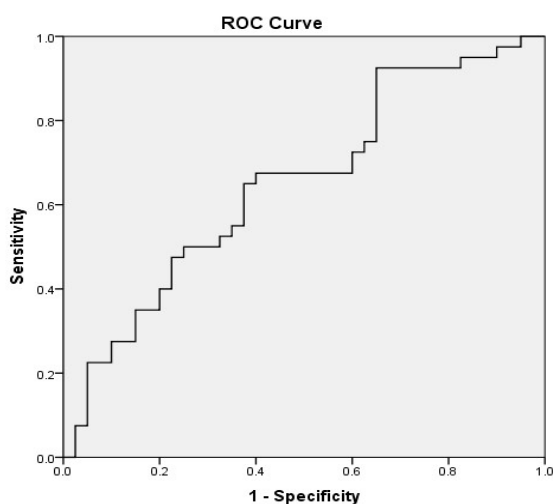
است.

d: حداقل تفاوت میانگین حجم سینوس اسفنوئید در دو جنس است

که اختلاف را معنی‌دار نشان می‌دهد و ۰/۶۵ s در نظر گرفته شد.

معیار ورود به این مطالعه، سن بالای ۱۸ سال بود و معیار خروج، شامل بیماری‌های التهابی سینوس (همانند سینوزیت)، تومور (همانند آنژیوما، SCC، لنفوما)، سابقه شکستگی استخوان‌های صورت، کیست، عفونت و پولیپ سینوس بود. برای ایجاد کیفیت بهتر تصاویر سینوس، از پروتکل آگزپال (به جای پروتکل اسپیرال) و جهت نمایش بهتر ساختار سینوس از Bone window (WL=300, WW=1500, KV=120, mA=35, Slice Thickness=3mm و Gap=3 mm) استفاده شد. برای اندازه‌گیری حجم سینوس اسفنوئید بیماران، از نرم افزار Digimizer استفاده شد. بدین منظور، مقاطع سی تی اسکن افراد به صورت مجزا وارد نرم افزار شده و سینوس اسفنوئید توسط پزشک متخصص رادیولوژی تعیین و به صورت اتوماتیک مساحت سینوس افراد اندازه‌گیری و به صورت فرمت اکسل ذخیره شد. در این نرم افزار به منظور کالیبره کردن اندازه‌گیری‌ها در هر بیمار، با توجه به خط‌کش موجود در

- ارزش اخباری مثبت برابر با ۶۳/۴٪ یعنی افرادی که حجم سینوس بالای نقطه برش دارند، ۶۳/۴٪ آن‌ها مرد هستند.
 - ارزش اخباری منفی برابر با ۶۴/۱٪ یعنی اینکه افرادی که حجم سینوس کمتر از نقطه ی برش دارند، ۶۴/۱٪ شان مرد نیستند (زن هستند).



ناحیه زیر منحنی = ۰/۶۵۱ یا ۶۵/۱ (P=۰/۰۰۱)

نمودار ۱- منحنی راک جهت بررسی ارزش تشخیصی حجم سینوس اسفنوئید در تمایز دو جنس

به منظور محاسبه نقطه برش که به عنوان معیاری برای مقایسه حجم سینوس زن و مرد در نظر گرفته می‌شود بدین صورت عمل شد که برای تمام اندازه‌گیری‌های به دست آمده حساسیت و ویژگی را محاسبه کرده و از بین اندازه‌های حجم سینوس، حجمی را که بهترین حساسیت و ویژگی را به دست می‌داد به عنوان نقطه برش در نظر گرفته شد.

باتوجه به اینکه میانگین حجم سینوس اسفنوئید بین مردان و زنان تفاوت معنی‌داری داشت. با استفاده از منحنی راک (ROC curve) بررسی نمودیم که آیا حجم سینوس اسفنوئید می‌تواند ارزش تشخیصی برای تمایز جنسیت داشته باشد یا خیر، که نتایج این ارزیابی در پی آمده است (نمودار ۱).

باتوجه به اینکه سطح زیر منحنی راک، ۰/۶۵۱ به دست آمد بنابراین حجم سینوس اسفنوئید نمی‌تواند مرد و زن را به خوبی از هم تفکیک دهد. با عبارتی پیشگویی از روی نقطه برش $9/35 \text{ cm}^3$ در حد ۶۵٪/۱ همخوانی دارد (جدول ۲ و ۳).

اگر بهترین نقطه برش را $9/353$ بدانیم در آن صورت:

- حساسیت ۶۵٪ یعنی اینکه ۶۵٪ مردان را این عدد به درستی مرد نشان می‌دهد.
 - ویژگی ۶۲/۵٪ یعنی اینکه ۶۲/۵٪ زنان را این عدد به درستی زن نشان می‌دهد.

جدول ۲- نحوه محاسبه حساسیت، ویژگی، ارزش اخباری مثبت و ارزش اخباری منفی

درکل	درمقایسه با نقطه برش		تعداد	
	>9/35311	≤9/35311		
۴۰	۲۶	۱۴	درصد در جنس	مرد
۱۰۰	۶۵	۳۵	درصد در حجم سینوس اسفنوئید	
۵۰	۶۳/۴	۳۵/۹	تعداد	زن
۴۰	۱۵	۲۵	درصد در جنس	
۱۰۰	۳۷/۵	۶۲/۵	درصد در حجم سینوس اسفنوئید	جنس
۵۰	۳۶/۶	۶۴/۱	تعداد	
۸۰	۴۱	۳۹	درصد در جنس	درکل
۱۰۰			درصد در جنس	
۱۰۰	۵۱/۲	۴۸/۸	درصد در حجم سینوس اسفنوئید	

جدول ۳- نقطه برش، حساسیت، ویژگی، ارزش اخباری مثبت و ارزش اخباری منفی	
نقطه برش	۹/۳۵۳ cm ³
حساسیت	%۶۵
ویژگی	%۶۲/۵
ارزش اخباری مثبت	%۶۳/۴
ارزش اخباری منفی	%۶۴/۱

بحث و نتیجه گیری

برای تعیین هویت جنسی افراد می‌توان از بقایای استخوانی آن‌ها استفاده کرد زیرا پس از مینای دندان، استخوان‌ها آخرین قسمت‌هایی هستند که بعد از مرگ نابود می‌شود (۱۹) در مطالعات از روش‌های مختلفی برای اندازه‌گیری حجم سینوس‌ها استفاده شده، در مطالعه Amusa و همکاران در سال ۲۰۱۳ (۲۰)، از روش اندازه‌گیری حجم آب جابجا شده درون سینوس‌های مجامه خشک، حجم سینوس‌ها تخمین زده شد که برای سینوس اسفنیوید $5/08 \pm 5/68$ برای سمت راست و $4/11 \pm 3/99$ سانتی متر مکعب برای سمت چپ محاسبه شد که قابل قیاس با متوسط اندازه‌گیری شده حجم سینوس اسفنیوید در مردان (۱۰/۹۱) در مطالعه ماست، ما در مطالعه ی خود حجم سینوس را بدون توجه به راست و چپ، یکجا اندازه‌گیری کردیم به این دلیل که سپتوم در سینوس اسفنیوید در تمام افراد کاملاً سینوس را به دو بخش راست و چپ تقسیم می‌کند.

در مطالعه ما اندازه‌گیری حجم سینوس اسفنیوید با استفاده از سی تی از بین تصاویر اگزیرال ۴۰ مرد و ۴۰ زن بالای ۱۸ سال که با درخواست سی تی اسکن مغز مراجعه نموده بودند، انجام شد. نتایج مطالعه حاضر نشان داد که میانگین حجم سینوس اسفنیوید در مردان به صورت معنی‌داری بیشتر از زنان است.

در این مطالعه برای محاسبه حجم سینوس، از فرمول: مجموع (مساحت سینوس در هر مقطع × ضخامت هر مقطع) استفاده شد که در سال ۲۰۱۳ در مطالعه‌ای توسط Al-Ta'ei و Jasim (۱۵) با هدف اندازه‌گیری حجم و ابعاد سینوس ماگزیرال و ارتباط آن با سن و جنس به کار گرفته شده بود.

درسال ۲۰۰۹، Oliveria و همکاران (۱۸) تحقیقی با هدف تعیین دقت اندازه‌گیری حجم و فضای سینوس اسفنیوید و رابطه آن با تعیین

هویت جنسی با استفاده از سی تی اسکن سه بعدی انجام دادند. در این تحقیق، ۲۵ زن و ۲۵ مرد توسط مولتی دکتور سی تی مورد مطالعه قرار گرفتند. در این مطالعه از تصاویر اگزیرال و برای اندازه‌گیری از نرم‌افزار Vitrea TM استفاده شده بود، به این صورت که کاتور سینوس توسط رادیولوژیست با استفاده از ابزار نرم‌افزار در سه پلن مشخص شده و با توجه به تفاوت‌های دانسیته، حجم سینوس اسفنیوید محاسبه شده بود. حجم متوسط سینوس اسفنیوید در این مطالعه نیز در مردها حد متوسطی بیشتر از زنان را نشان داد. تفاوت واضح بین مقادیر متوسط اندازه‌گیری شده برای سینوس اسفنیوید در دو جنس، نویسندگان این مقاله را به این نتیجه رساند که از این روش می‌توان برای تعیین هویت جنسی استفاده کرد. در این مطالعه متوسط حجم سینوس در مردان $15/40$ و در زنان $10/88$ سانتی متر مکعب به دست آمد که در مقایسه با نتایج مطالعه ما که مردان $10/91$ و زنان $8/7$ سانتی متر مکعب محاسبه شدند بیشتر بود. این تفاوت‌ها در مقادیر اندازه‌گیری شده احتمالاً بیشتر به علت تفاوت‌های آناتومی سینوس در مناطق جغرافیایی مختلف در بین نژادهای مختلف می‌باشد. دلیل دیگر می‌تواند تفاوت در نحوه محاسبه حجم سینوس و تعداد نمونه باشد نمونه‌های مورد ارزیابی در مطالعه حاضر، تقریباً دو برابر مطالعه Oliveria و همکاران بود.

Yonetsu و همکاران (۲۱) در سال ۲۰۰۰ توسط سی تی با استفاده از عدد هانسفیلد کمتر از ۹۰۰ که نشان‌دهنده هواگیری سینوس است حجم سینوس را تخمین زدند. در این مطالعه هیچگونه تفاوت واضحی بین اندازه‌های حجم سینوس اسفنیوید در هیچ گروه سنی بین زنان و مردان مشاهده نشد.

در مطالعه ما نقطه برش $9/35 \text{ cm}^3$ به دست آمد، به این معنی که $63/4\%$ اندازه‌گیری‌های حجم بالای نقطه برش، مرد هستند و $64/1\%$ اندازه‌گیری‌های کوچک‌تر از نقطه برش، زن هستند.

فیزیک پزشکی به دلیل حمایت‌های علمی فراوان در این مقاله تشکر می‌نمایم.

این مقاله از پایان نامه‌ای با عنوان ارزیابی حجم سینوس اسفنویید به منظور تعیین هویت جنسی، با استفاده از تصاویر سی تی اسکن مولتی دکتور با شماره ثبت پایان‌نامه ۵۹ که در دانشکده دندانپزشکی دانشگاه آزاد اصفهان به انجام رسیده استخراج شده است. اساتید راهنمای اول و دوم و دانشجو به ترتیب، دکتر محمد باقر توکلی، دکتر شهاب اعتمادی و دکتر حبیبه فرزدقی می‌باشند.

نتایج مطالعه حاضر نشان داد که میانگین حجم سینوس اسفنویید در مردان به صورت معنی‌داری بیشتر از زنان است، ولی باتوجه به ضریب اطمینان ۶۵/۱٪ که سطح زیر منحنی راک به دست می‌دهد، تفاوت حجم سینوس اسفنویید در حدی نیست که مرد و زن را از هم به خوبی تفکیک دهد.

تشکر و قدردانی

بدین وسیله از جناب آقای دکتر ایرج عابدی دارای درجه دکترای

منابع:

- 1- Sidhu R, Chandra S, Devi P, NTaneja, K Sah, N Kau. Forensic importance of maxillary sinus in gender determination: A morphometric analysis from Western Uttar Pradesh, India. *Europ J General Dent*. 2014;3(1):53-6.
- 2- Cappabianca P, Cavallo LM, Coloa A. An endoscopic endonasal transsphenoidal approach: an outcome analysis of 100 consecutive procedures. *Minim Invas Neurosurg*. 2002;45:193-200.
- 3- van Alyea O. Nasal sinuses: anatomical and clinical considerations. 2nd ed. Baltimore:Williams and Wilkins 1951.
- 4- Som PM, Shugar JMA, Brandwein MS. Sinonasal Cavities: Anatomy and Physiology. 4th edition. Peter M. Som: Mosby, 2003.
- 5- Sadatian S, Naeeni Abbasi S, Fallah Tafti M. Vazir Nezami M: Otolaryngology. 8th edition. Tehran: noore danesh cultural institution. 2005:286-8.
- 6- Biggerstaff RH. Craniofacial characteristics as determination of age sex & race in forensic dentistry. *Dent Clin North Am*. 1977;21(1):85-97.
- 7- Hsiao TH, Chang HP, Liu KM. Sex determination by discriminant function analysis of lateral radiographic cephalometry. *J Forensic Sci*. 1996;41(5):792-5.
- 8- Pernilla SJ, Magnus J, Strombeck A, Abul-kasim K. Computed tomography measurement of different dimensions of maxillary and frontal sinuses. *BMCmedical imaging*. 2011;11(8).
- 9- Yoshino M, Myasaka S, Sato H, Seta S. classification system of frontal sinus patterns by radiography: its application to identification of unknown skeletal remains. *Forensic sci international*. 1987;34(4):286-99.
- 10- Harris AM, Wood RE, Nortje CJ, Thomas CJ. the frontal sinus: forensic fingerprint? A pilot study. *J Forensic Sci*. 1987;5(1):9-15.
- 11- Kullman L, Eklund B, Grundin R. value of the frontal sinus in identification of unknown persons. *J Forensic Sci*. 1990;8(1):3-10.
- 12- Ekizoglu O, Inci E, Hocaoglu E, Sayin I, Kayhan FT, Can IO. The use of maxillary sinus dimensions in gender determination: a thin-slice multidetector computed tomography assisted morphometric study. *J Craniofac Surg*. 2014 May;25(3):957-60.
- 13- Hamed SS, El-Badrawy AM, Abdel Fattah S. Gender identification from frontal sinus using multi-detector computed tomography. *J Forensic Radio Imaging*. 2014;2(3):117-20.
- 14- Vidya CS, NM S, Manjunatha B, Keshav R. Evaluation of size and volume of maxillary sinus to determine gender by 3D CT scan skulls of south hindian method using origin. *Int J Cur Res Rev*. 2013;5(3):67-100.
- 15- Jasim HH, Al-Taei JA. Computed tomographic measurement of maxillary sinus volume and dimension in correlation to the age and gender(comparative study among individuals with dentate and edentulous maxilla). *J Bagh Callege Dentistry*. 2013;25(1):87-93.
- 16- Masri AA, Yusof A, Hassan R. A three dimensional computed tomography (3D-CT): a study of maxillary sinus in Malays. *Canadian J Basic & Applied Sci*. 2013;1(2):125-34.
- 17- Mathur H, Mathur A, Ahmad J, khorate M, Tripath P. conventional frontal sinus imaging identification of sex; original study in population of Udaipur city, India. *J med sci & clinic research*. 2013;1(1):33-7.
- 18- Oliveria JX, Perrella A, Santos KC, Sales MA, Cavalcanti MG. Accuracy assessment of human sphenoid sinus volume and area measure and its relationship with sexual dimorphism using

3D-CT. J Health Sci. Inst. 2009 Dec;27(4).

19- Uthman AT, Al-Rawi NH, Al-Naaimi AS, Al-Timimi JF. Evaluation of maxillary sinus dimensions in gender determination using helical CT scanning. J Forensic Sci. 2011;56:403-8.

20- Amusa YB, Eziyi JA, Akinlade O, Famurewa OC, Adewole SA, Nwoha PU. volumetric measurements and anatomical

variants of paranasal sinus of Africans (Nigerians) using dry crania. Int J medicine & med sci.otolaryngology. 2011;3(10):399-403.

21- Yonetsu K, Walanabe M, Nkamura T. Age-Related Expansion and Reduction in Aeration of the Sphenoid Sinus: Volume Assessment by Helical CT Scanning. Am J Neuroradiol. 2000;21:179-82.