

## گزارش مورد: سندرم ایگل (Eagle) Stylohyoid Syndrome

دکتر مهناز صاحب‌جمعی - دانشیار گروه بیماریهای دهان دانشکده دندانپزشکی دانشگاه علوم پزشکی تهران  
دکتر جلیل مؤمن بیت‌الهی - دستیار تخصصی دانشکده دندانپزشکی دانشگاه علوم پزشکی تهران

**Title:** Eagle Syndrome (Case report)

**Authors:** \* Dr. Sahebamee M, \*\* Dr. Beytholahi JM

**Abstract:** Eagle's syndrome is characterized by an elongated styloid process and (or) calcification of stylohyoid ligament besides clinical symptoms. The symptoms are those related to pain when swallowing or rotating the neck, headache, earache, dizziness, intermittent glossitis, sensation of foreign body in pharynx and transient syncope. The case which is presented can be considered a very rare form of the disease in which complete calcification of the ligament and its thickening has occurred. Also there is little relationship between the severity of calcification and severity of symptoms. A careful and thorough evaluation of each panoramic radiography is emphasized.

**Keywords:** Stylohyoid, Syndrome, Eagle Syndrome, Oropharynx pain, Stylohyoid Ligament

### چکیده

سندرم ایگل (Eagle) عارضه‌ای نسبتاً نادر است که با علائم دردگنگ و عمقی در ناحیه دهانی، حلقی و پشت گوش، اختلال در بلع و محدودیت حرکات گردن شناخته می‌شود. این اختلال به دلیل طولیل شدن زائده استیلوئید یا کلسیفیکاسیون لیگامان استیلوهایوئید پدید می‌آید.<sup>۴</sup> در این گزارش ضمن مروری بر مقالات مربوطه، موردی از کلسیفیکاسیون کامل لیگامان که وضعیت نادری از این سندرم می‌باشد، به همراه علائم بالینی ارائه می‌گردد.

**کلیدواژه‌ها:** سندرم، سندرم ایگل، سندرم استیلوهایوئید

\* Associate Professor in Tehran University of Medical Sciences

\*\* Instructor in Tehran University of Medical Sciences

## مقدمه

مینرالیزاسیون لیگامان استایلوهایوئید عارضه کمیابی است که اغلب بطور تصادفی در رادیوگرافی پانورامیک دیده می‌شود. وقتی این عارضه با علائم بالینی همراه شود تحت عنوان سندرم ایگل شناخته می‌شود. این مینرالیزاسیون معمولاً دو طرفه است و از قاعده جمجمه به طرف پایین و جلو امتداد می‌یابد؛ با این حال در موارد نادری دیده شده که مینرالیزاسیون تا شاخ کوچک هایوئید امتداد می‌یابد و حتی گاهی (بندرت) در ناحیه مرکزی لیگامان کلسیفیکاسیون دیده می‌شود.

معمولاً ۵۰٪ بیماران با کلسیفیکاسیون یک یا دو طرفه این لیگامان، علامت‌دار هستند. این لیگامان را در مرحله کلسیفیکاسیون کامل یا نیمه کامل گاهی می‌توان به صورت یک ساختار سخت و برجسته و با لمس ناحیه لوزه‌ها نشان داد.

درد گنگ و مبهم در هنگام بلع (موقع چرخاندن سر یا باز کردن دهان)، علائمی از سردرد، گوش درد، گیجی یا سنکوب موقتی احتمالاً به دلیل فشار روی عصب گلوسوفارنژیال (زبانی - حلقی)<sup>۵</sup>، احساس پری (Fullness) و گیرکردن غذا در گلو هنگام بلع، حس جسم خارجی در ناحیه حلق<sup>۱</sup>، درد صورت و زبان<sup>۴</sup> می‌تواند از شکایات بیمار در این خصوص باشد.

هر چند علائم گنگ هستند ولی وقتی با شواهد رادیوگرافیک قطعی از آهکی شدن لیگامان همراه شوند، احتمال وجود ضایعه دیگر بسیار اندک است.<sup>۵</sup> درمان معمولاً قطع جراحی زائده استایلوئید (Styloidectomy) است و حذف درد پس از این عمل تشخیص را قطعی می‌نماید.<sup>۲</sup>

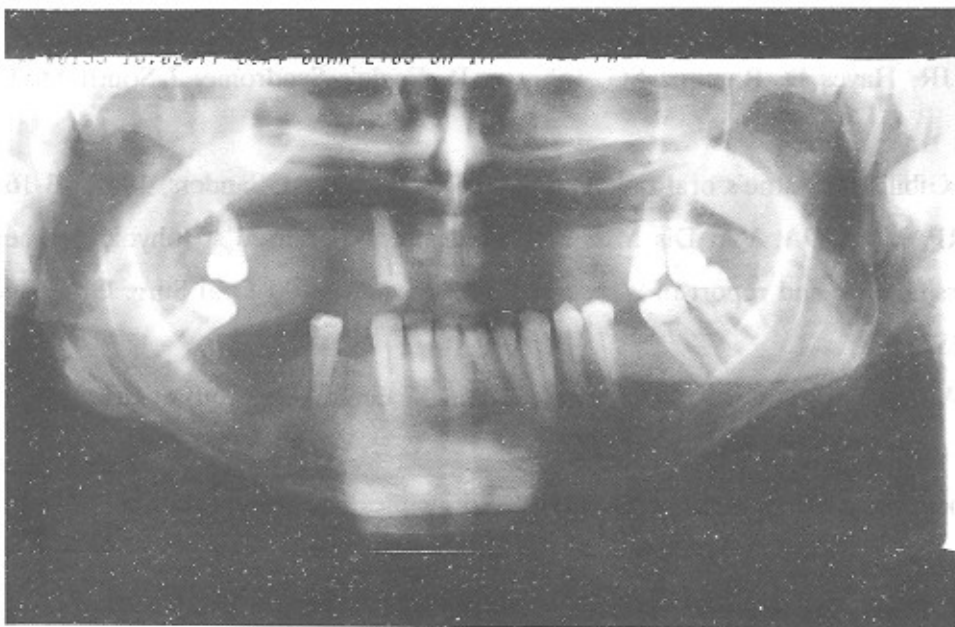
## معرفی بیمار

آقای ۲۷ ساله اهل و ساکن تهران جهت استفاده از پروتز دندان به بخش بیماریهای دهان دانشکده دندانپزشکی (این

دانشگاه) مراجعه نمود و مورد معاینه بالینی قرار گرفت. این بیمار در تاریخچه پزشکی خود سابقه بیماری خاصی را ارائه نداد ولی در معاینه بالینی، نقص نسبتاً وسیع استخوانی در ناحیه بی‌دندانی سمت راست فک بالا مشهود بود.

با گرفتن تاریخچه از بیمار سابقه جراحی یک کیست وسیع در این ناحیه حدود دو سال پیش به دست آمد. پس از انجام رادیوگرافی پانورامیک بیمار مورد معاینه رادیولوژیکی قرار گرفت؛ یک نقص وسیع استخوانی که تا حد کف سینوس ادامه یافته بود و نیز حدود نامشخص سینوس سمت راست ماگزایلا مشاهده شد که البته این وضعیت مربوط به سندرم نبوده و وضعیتی تصادفی بوده است؛ در ضمن لیگامانهای استایلوهایوئید شدیداً آهکی شده و ضخیم در دو سمت راموس چپ و راست مشاهده گردید که تا حدود استخوان هایوئید امتداد یافته بود که نکته جالب و نادر این گزارش است (شکل ۱).

از بیمار در مورد علائم همراه سؤال شد و ایشان سابقه‌ای از درد در طی حرکات طرفی گردن را اظهار نکرد لیکن سابقه دو ساله از درد هنگام بلع را اظهار نمود که بنا به گفته وی جهت درمان به پزشکان متعددی مراجعه کرده و نتیجه‌ای نگرفته بود؛ همچنین بیمار علائمی از سردرد و احساس گیجی را از سالها پیش گزارش می‌کرد؛ در عین حال بیمار با توجه به خفیف بودن علائم، پیگیری بیشتری به عمل نیاورده بود. با توجه به علائم بالینی و شواهد رادیوگرافیک سندرم ایگل تشخیص داده شد. البته جهت تأیید تشخیص فوق و حذف علائم بیماری انجام عمل جراحی به بیمار توصیه گردید (متذکر گردیدیم که پس از جراحی مشکلات، علائم و درد شما برطرف خواهد شد.) لیکن ایشان به دلیل خفیف بودن علائم نپذیرفتند.



شکل (۱)

## بحث

لیگامان استایلوهایونید در ۲۸ تا ۴۰٪ جمعیت نرمال کلسیفیه می‌شود؛<sup>۷</sup> با این حال همواره ارتباط مستقیمی بین میزان کلسیفیکاسیون و شدت علائم وجود ندارد.<sup>۵</sup> براساس نمای رادیوگرافیک، لیگامان مینرالیزه استایلوهایونید را به سه نوع، Type I Elongated ، Type II Pseudoarticulated و Type III Segmented تقسیم می‌نماید؛<sup>۳</sup> همچنین در عدم حضور یک زائده طویل گاهی علائم به التهاب تاندون در ناحیه اتصال لیگامان و شاخ کوچک هایونید نسبت داده می‌شود.<sup>۷</sup> برخی گزارشات شیوع بیشتر عارضه را در زنان نشان داده است<sup>۸</sup> و پاره‌ای دیگر بر شیوع بالاتر ضایعه در جمعیت زیر ۳۱ سال تأکید دارد. در پاره‌ای مقالات (Gossman, Tarsitano 1977) اشاره شده که زائده آهکی شده از غضروف مشتق شده و در واقع کلسیفیکاسیون لیگامان نمی‌باشد.<sup>۲</sup> طول طبیعی زائده استایلوئید ۰/۵ تا ۲/۵ سانتی‌متر در نظر گرفته می‌شود که موارد بلندتر را می‌توان با سندرم در ارتباط دانست.<sup>۵</sup>

برای تشخیص این عارضه از تزریق ماده بی‌حسی در

ناحیه حفره لوزه‌ای (Tonsillar Fossa) و حذف علائم بیمار استفاده می‌شود؛<sup>۱</sup> در عین حال همچنان که گفته شد لمس ناحیه لوزه‌ای گاهی می‌تواند با ایجاد حساسیت و درد در بیمار یا احساس لیگامان آهکی در زیر انگشتان کمک‌کننده باشد. درمان عارضه قطع کامل یا قسمتی از لیگامان و زائده استایلوئید است که در برخی موارد منجر به عوارضی از قبیل ترومبوز شریان کاروتید داخلی و تحریک‌پذیری اعصاب زبانی و زیرزبانی می‌گردد.<sup>۶</sup>

آنچه که در رادیوگرافی پانورامیک این بیمار مشاهده شد یک مورد نسبتاً نادر از آهکی‌شدن تمامی طول لیگامان به همراه افزایش ضخامت آن می‌باشد که علی‌رغم میزان بالایی از آهکی‌شدن با شدت علائم بیمار هماهنگ نبوده است؛ در عین حال یافتن این لیگامانهای کلسیفیه بطور تصادفی در رادیوگرافی‌های پانورامیک و توجه دقیق به علائم بالینی همراه، بر این نکته تأکید می‌نماید که ارزیابی همه جانبه رادیوگرافی‌های پانورامیک در تمامی بیماران از اهمیت ویژه برخوردار است.

منابع:

1. Balbuena JR, Hayes D, Ramirez SG, Johnson R. Eagle's Syndrome; J South Med. 1997; 90(3): 331-340.
2. Joseph A, Gibilisco. Stafne's oral radiographic diagnosis. 5th ed. Sanders, 1985; 13-16.
3. Langlais RP, Miles DA, Van Dis ML. Elongated and mineralized stylohyoid ligament complex a proposed classification and report of a case of Eagle's Syndrome. J Oral Surg, Oral Med Path. 1986; 61(5): 2527-2532.
4. Malcolm A, Lynch, Vernon J, Brightman, Martin S, Greenberg. Burket's oral medicine. 9th ed. Lippin Cott, 1994; 337.
5. Paulw Gooz, Stuart C, Whited oral radiology principles and interpretation. 3th ed. Mosby, 1994; 630.
6. Riediger D, Ehrenfeld M. Pathogenesis and clinical manifestations of the Styloid Syndrome. J Ptsch Zahnartzle Z. 1989; 44(12): 968-70.
7. Robert J, Gorlun. Syndromes of the Head and Neck. 3rd ed. Oxford, 1990; 608-9.
8. Woolery W A. The diagnostic challenge of styloid elongation. J A M Osteopath Assoc. 1990; 90(1): 88-90.