

مقایسه دو دستگاه توربین و Endosonic در ایجاد ترک متعاقب تهیه حفره در جراحیهای پری اپیکال در دندان گربه

* دکتر حسن رزمی

** دکتر ایوب ریگی لادز

چکیده

این پروژه تحقیقاتی با هدف بررسی و مقایسه دو دستگاه Endosonic و توربین در میزان بروز ترک در تهیه حفره در جراحیهای پری اپیکال انجام شد. بدین منظور ۴۴ دندان کانین با آپکس کامل شده در دهان ۱۱ گربه انتخاب گردید. استخوانهای فکین از سر گربه‌ها جدا شده و در همان حالیکه دندانها در حفره آلونول قرار داشتند معالجه ریشه بطریق معمول انجام شد و سپس ضمن دسترسی به ناحیه اپیکال حدود ۳ میلیمتر از انتهای ریشه دندانها قطع گردید. دندانهای آماده شده به سه گروه تقسیم شدند:

۲۰ دندان گروه اول توسط توربین با فرز روند الماسی تهیه حفره شدند و روی ۲۰ دندان گروه دوم با دستگاه Endosonic حفره انتهای ریشه تهیه شد و ۴ دندان (۱۰٪ کل نمونه‌ها) نیز به عنوان گروه کنترل انتخاب و بدون تهیه حفره برای بررسی وجود احتمالی ترک در مرحله پس از قطع آپکس در نظر گرفته شدند. بعد از طی مراحل آمادگی در حالیکه نمونه‌ها در استخوان آلونول قرار داشتند دیواره حفره‌های تهیه شده با هر دو روش با استفاده از استرومیکروسکوپ Stereomicroscope برای وجود ترک بررسی گردیدند.

مقدمه

با درمان مجدد کارساز نباشد به کمک جراحی‌های (پری اپیکال) می‌توان دندان را معالجه و نگهداشت. البته باید این نکته را در نظر داشت که زمانی یک جراحی پری اپیکال از یک موفقیت بالا برخوردار خواهد گردید که تمامی شرایط ایجاد "Seal" اپیکالی مهیا گردد. که قطعاً این هدف بدون کاربرد وسائل مناسب و مواد مطلوب تامین نخواهد شد. لذا همانطور که می‌دانیم امروزه در انجام جراحی پری اپیکال در مرحله Retroperpration بطور روتین از توربین و یا انگل استفاده می‌شود که خالی از ریسک و زحمت نیست. بنابراین محققین از معرفی دستگاهی که بتواند شرایط کار راحتتری به

علم طب و بخصوص شاخه پرزحمت دندانپزشکی نیز از لحاظ تکنیکها و تکنولوژی ابزار مدرن و بکارگیری مواد مختلف، پیشرفت چشمگیری داشته و روز بروز روشهای جدیدتری در کلینیکهای درمانی بکار گرفته می‌شود و در این راستا رشته نسبتاً جوان «اندودانتیکس» جایگاه خاصی دارد زیرا هنوز هم درد دندان عامل مراجعه اغلب بیماران به مراکز درمانی می‌باشد و بهره‌گیری از متدهای درمانی این رشته در کاستن و بهبود درد بیماران همراه با حفظ دندان نقش بسزائی ایفا می‌نماید. اما علی‌رغم میزان بالای موفقیت معالجه ریشه بدلیل عوامل مختلف، شکست در درمان ریشه نیز امر غیرشایعی نیست که در این مرحله اگر رفع موارد شکست قبلی

* استادیار گروه اندودانتیکس دانشکده دندانپزشکی دانشگاه علوم پزشکی تهران

** مربی دانشکده دندانپزشکی دانشگاه علوم پزشکی زاهدان

بدست آمده میزان ترکهای بیشتر مربوط به نمونه‌هایی بوده که با فرکانس بالا کار شده^[۲۱]. بهرحال نظر به اینکه در این زمینه تحقیق اندکی شده بود و از طرفی به نظر می‌رسید شرایط مطالعات انجام شده با شرایط موجود در دهان بیمار تطابق کاملی ندارد تصمیم گرفتیم. مطالعه‌ای در شرایط نزدیک به شرایط کلینیکی انجام دهیم که با عنایت پروردگار متعال این مهم عملی شد.

مراحل انجام تحقیق Material and Methods

۱- انتخاب نمونه

با توجه به اهمیتی که به دقت و هرچه نزدیکتر بودن تحقیق با شرایط فیزیولوژیک بدن انسان مورد نظر بود قرار شد بر روی حیوان، تحقیق به عمل آید که بدین منظور گربه انتخاب شد زیرا از این حیوان در موارد دیگر با موفقیت استفاده شده است و از طرفی دردسترس، و کارکردن با آن مقدور و ممکن بود.

از آنجائیکه در دهان گربه ۴ دندان نیش قابل استفاده وجود دارد و در نظر بود که برای هر کدام از روشهای تهیه حفره انتهای ریشه ۲۰ نمونه انجام شود ۱۰ رأس گربه لازم بود و به میزان ۱۰٪ کل نمونه‌ها نیز قرار بود به عنوان گروه کنترل در نظر گرفته شود که برای این قسمت نیز ۱ گربه منظور شد و مجموعاً ۱۱ حیوان با ۴۴ دندان در دستور کار قرار گرفت.


الزاماً باید حیواناتی انتخاب می‌شدند که دندانهایشان رشد کامل نموده و انتهای ریشه کاملاً تشکیل گردیده بود که این امر با انجام رادیوگرافی تشخیصی انجام شده و حیوانات فاقد این شرط از مطالعه حذف می‌شدند.

گربه‌های انتخاب شده به بخش نگهداری حیوانات واحد پژوهش شماره ۱ دانشکده دندانپزشکی مشهد سپرده می‌شدند که تا هنگام شروع کار نگهداری شوند. (شکل ۱)

همراه کاهش ریسکهای حین کار، ایجاد نماید استقبال می‌نمایند، لذا این دستگاه امروزه چیزی جز Endosonic نیست که با مکانیزم ارتعاشی کاپیترون تحت فشار هوا به همراه اسپری آب عمل می‌کند که در مقایسه با توربین و فرز از کاربرد راحتتر و سریعتری برخوردار بوده لذا با توجه به این مزایا، در محافل علمی و آموزشی مورد توجه و امروزه در مراکز درمانی مجهز بطور گسترده مورد استفاده قرار می‌گیرد، اما بنا به مطالعات و ادعاهائی که انجام گرفته بروز ترک در دیواره حفره ایجاد شده توسط این دستگاه توجه بعضی از محققین را بخود جلب کرده و این ادعا چنانچه صحت داشته باشد می‌تواند بعنوان یک امتیاز منفی جدی برای این دستگاه مطرح باشد. لذا این ادعا ما را بر آن داشت تا ضمن بررسی مطالعات انجام شده و با در نظر گرفتن مسائلی که در روند تحقیقات وجود داشته اقدام به مطالعه و تحقیق دقیقتری بصورت *In vivo* بروی گربه (*Animal Study*) با لحاظ کردن تمامی شرایط بنمائیم، که مراحل و نتایج این پژوهش در این مقاله ارائه شده است.

ضمن اینکه در این زمینه مطالعات کمی انجام شده به طوری که با بررسی کتابهای Text موجود و مجلات مربوطه تا اواخر سال ۱۹۹۶ فقط دو مورد تحقیق در این رابطه برخورداریم که مطالعه اول توسط دکتر عابدی، دکتر ترابی‌نژاد و همکاران در دانشکده دندانپزشکی لومالیندای آمریکا (۱۹۹۵) به منظور مقایسه اثر توربین و اندوسونیک در ایجاد ترک در دیواره‌های حفره تهیه شده در انتهای ریشه انجام شده است که این مطالعه روی ۴۷ دندان تک ریشه کشیده شده انسان صورت گرفته که در پایان میزان بروز ترک در نمونه‌ها توسط دستگاه Endosonic بیشتر از توربین گزارش گردیده.^[۱]

مطالعه دوم توسط دکتر Carola. Lyton و همکاران (۱۹۹۶) انجام شده که این تحقیق با هدف ارزیابی اثر دستگاه اولتراسونیک در دو شرایط با فرکانس بالا و پایین در تهیه حفره انتهای ریشه برای بروز ترک انجام شده که در نتیجه



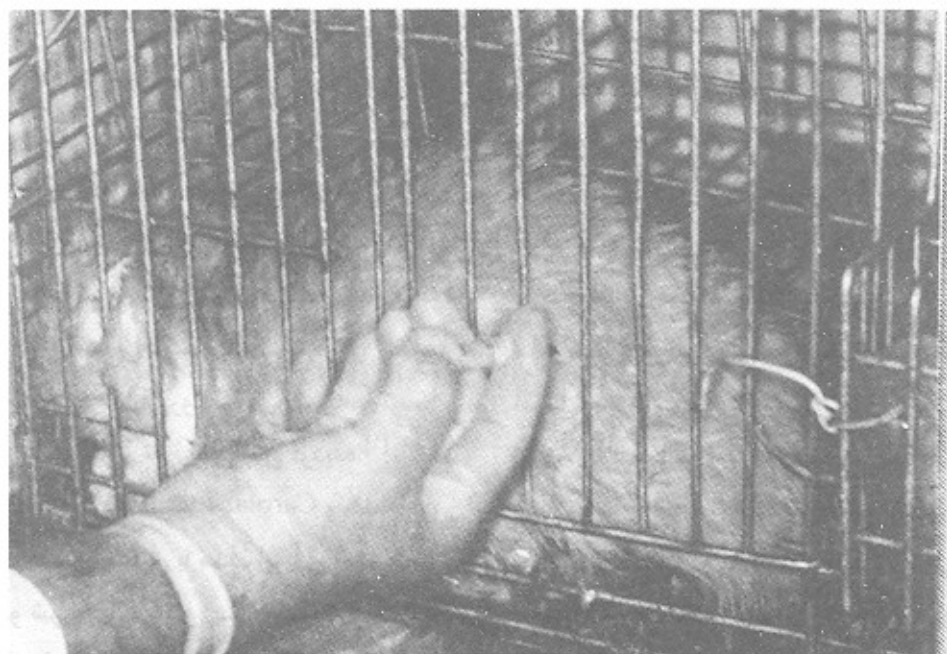
شکل ۱

۲- دادن بیهوشی به حیوان

بیهوشی استفاده می‌گردید.

بعد از بی‌حرکت نمودن آن داروی بیهوشی همراه با شل‌کننده عضلات در عضله ران حیوان تزریق می‌گردید (شکل ۲).

جهت شروع کار، گربه‌ها باید بیهوش می‌شدند که این کار با تزریق ۱CC Ketamin حیوانی یا ۵CC Ketamin انسانی صورت می‌گرفت و جهت شل شدن عضلات حیوان نیز از تزریق ۰/۲CC محلول Rampon همراه با ماده




شکل ۲

نیمساز رادیوگرافی پری اپیکال PA بعمل آمده و از لحاظ تکامل ریشه بررسی می گردید. انجام کار در صورتی دنبال می شد که آپکس کاملاً تشکیل شده و تکامل یافته بود. (شکل ۳ و ۴)

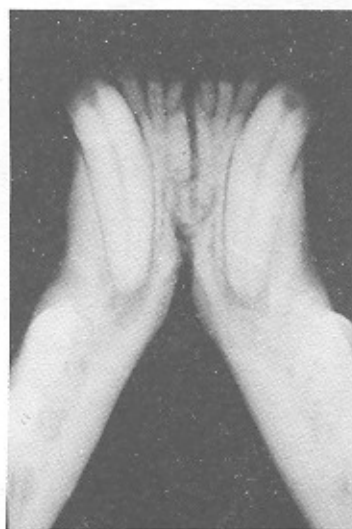و پس از چند دقیقه حیوان بیهوش شده و تا حدود ۳-۴ ساعت براحتی در اختیار ما قرار داشت بیهوشی حیوان در محل نگهداری حیوانات انجام شده و سپس به اتاق پژوهش انتقال می یافت.

۳- تهیه رادیوگرافی تشخیصی

با گذاشتن فیلم پری اپیکال در دهان گربه و با تکنیک



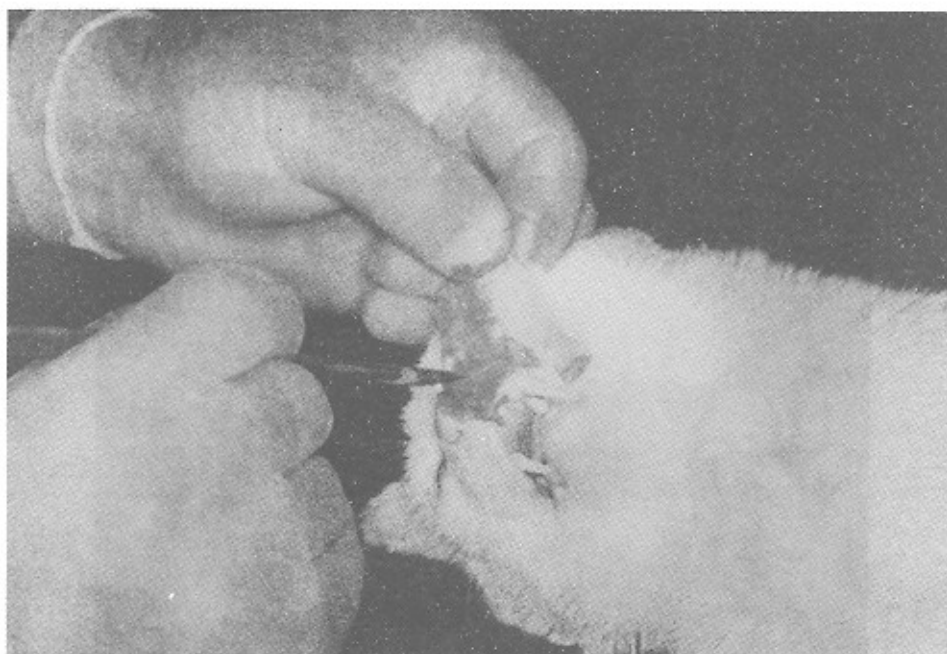
شکل ۳



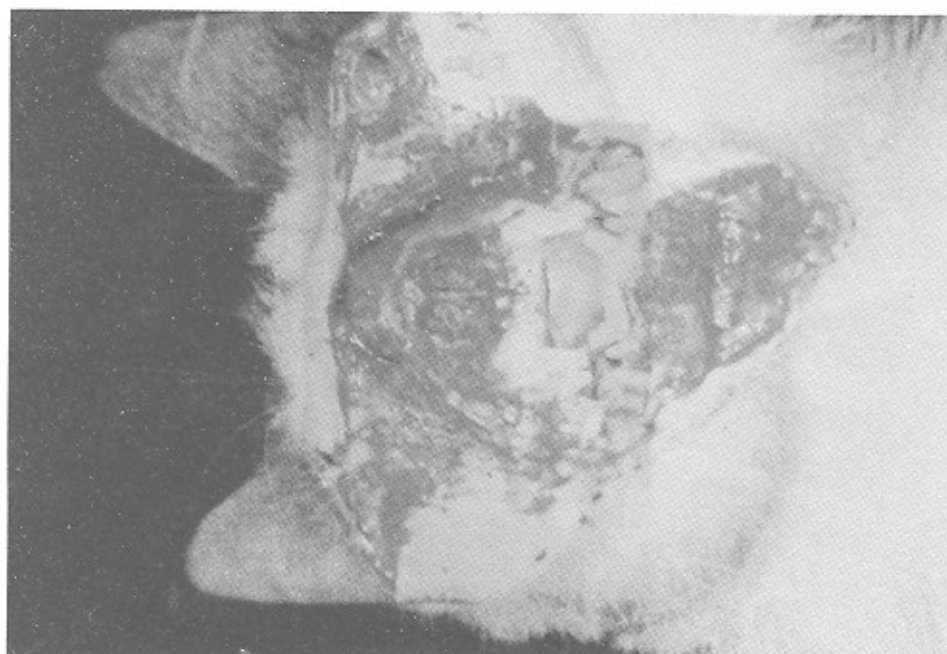
شکل ۴

جدا گردیده و فک بالا نیز به فاصله حدود یک سانتیمتر از بالای آپکس توسط دیسک الماسی و هندپیس قطع می‌گردید. (شکل ۵ و ۶)

۴ - کنار زدن مخاط و جدانمودن فکین از دهان حیوان لته و مخاط آلونول فکین توسط تیغه بیستوری والواتور پریوست به فاصله ۲ سانتیمتر از خلف دندان نیش کنار زده شده و فک پایین حیوان بطور کامل از ناحیه زاویه دو طرف

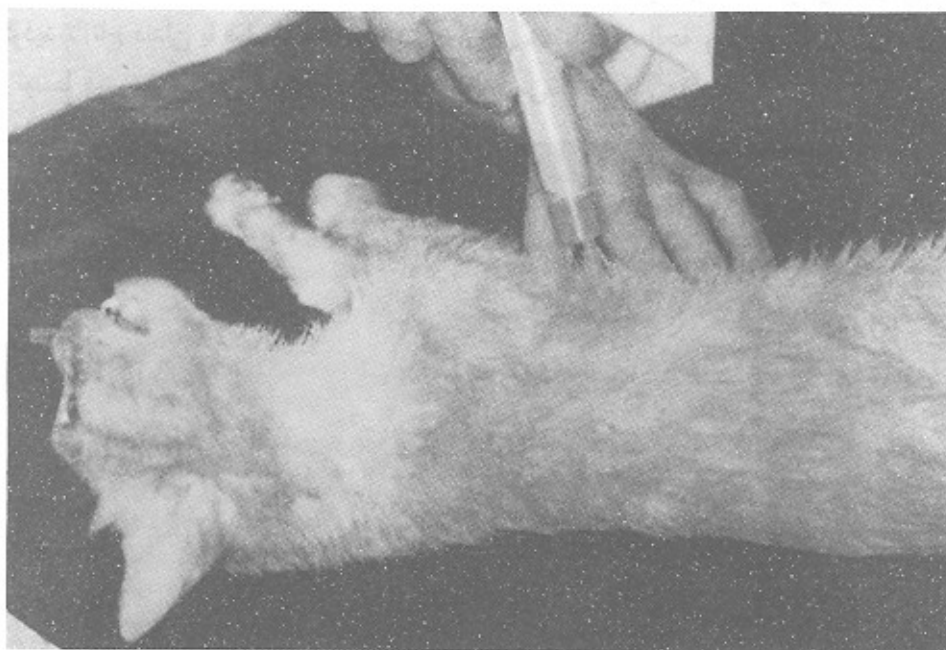


شکل ۵

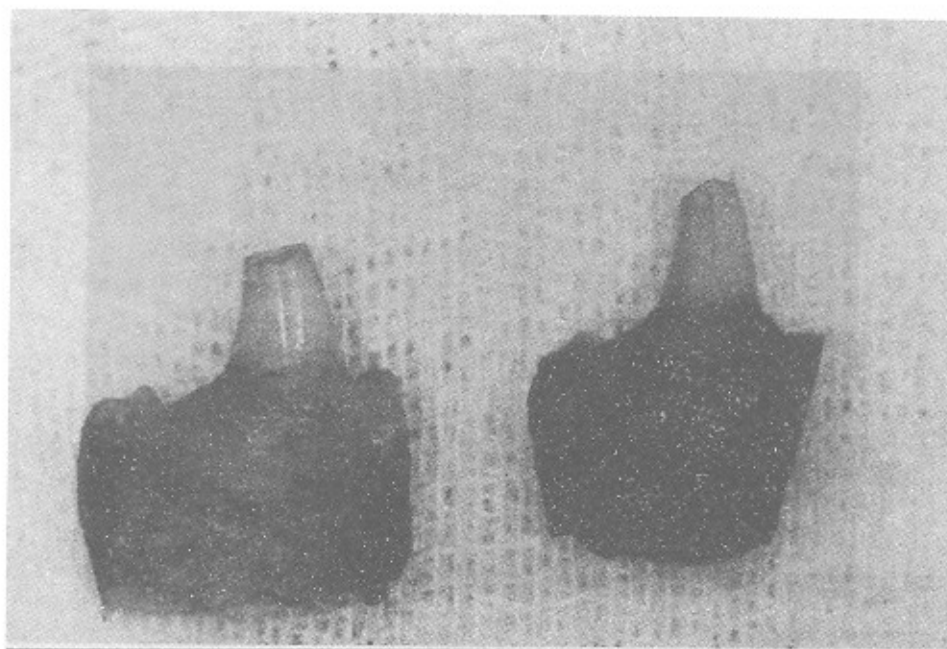


شکل ۶

فکین جدا شده بلافاصله در ظرف محتوی سرم فیزیولوژی همراه با فرمالین ۵٪ قرار می‌گرفت (شکل ۷).
۵- از بین بردن حیوان
این عمل با تزریق مستقیم ۵CC محلول منیزیم در قلب



شکل ۷



شکل ۸

۶- تهیه حفره دسترسی (Access Cavity)

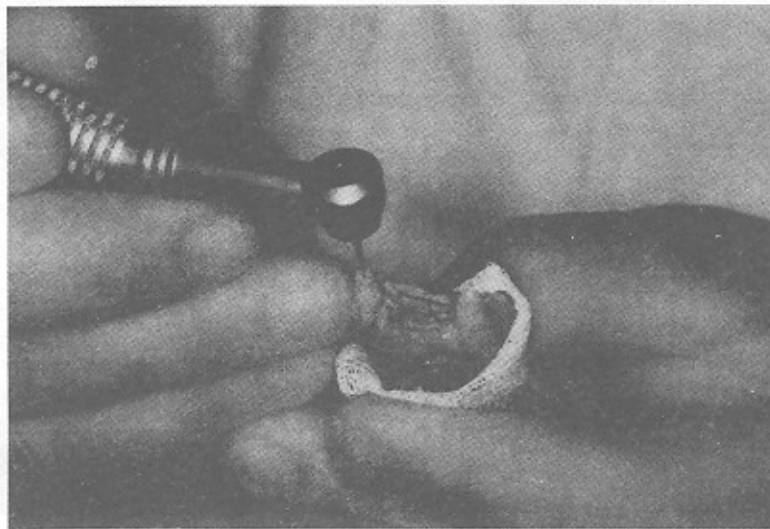
همانطور که در تصاویر مشاهده می شود دندانهای نیش گربه نوک تیز هستند و دسترسی به کانال و انجام معالجه ریشه بدون قطع مقداری از دندان امکان پذیر نمی باشد که به این جهت ابتدا حدود ۳-۴ میلیمتر از تاج دندان توسط دیسک الماسی قطع می گردید تا تاج دندان با قطر نسبتاً یکنواختی باقی بماند سپس توسط فرز تیپر الماسی ابتدای کانال گشاد

می شد (شکل ۹).

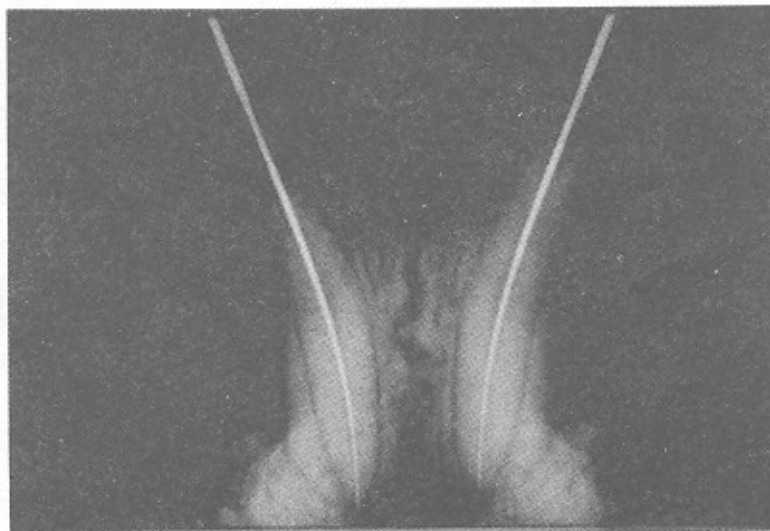لازم به ذکر است که همه مراحل کار همانند دهان بیمار همراه با اسپری آب بوده تا هیچگونه استرس احتمالی به نمونه ها وارد نشود.

۷- اندازه گیری و آماده کردن کانال ریشه ها

مراحل معالجه ریشه بطور کلاسیک روی دندانها انجام می شد. (شکل ۱۰)



شکل ۹



شکل ۱۰

جانبی (Lateral Condensation) انجام می‌گردید.

به دو دلیل روش تراکم جانبی انتخاب شد:

- ۱- روش معمول و مورد استفاده اکثر دندانپزشکان می‌باشد.
- ۲- چون در روش ورتیکال (Vertical Condensation) ناگزیر از اعمال فشار می‌باشیم و احتمال اینکه این فشارها در انتهای آپکس اثر سوء داشته و نتیجه حاصل از تحقیق را متاثر نماید، مورد استفاده قرار نگرفت (شکل ۱۱).

تا اینجا معالجه ریشه همه دندانها به روش فوق‌الذکر انجام شد. ضمناً بلافاصله پس از جدا نمودن فکین از دهان گربه تا اتمام تحقیق تمام نمونه‌ها در ظرف شیشه‌ای در بسته محتوی سرم فیزیولوژی و فرمالین ۵٪ نگهداری می‌شدند و از هرگونه دهیدارته و خشک شدن محفوظ بودند.

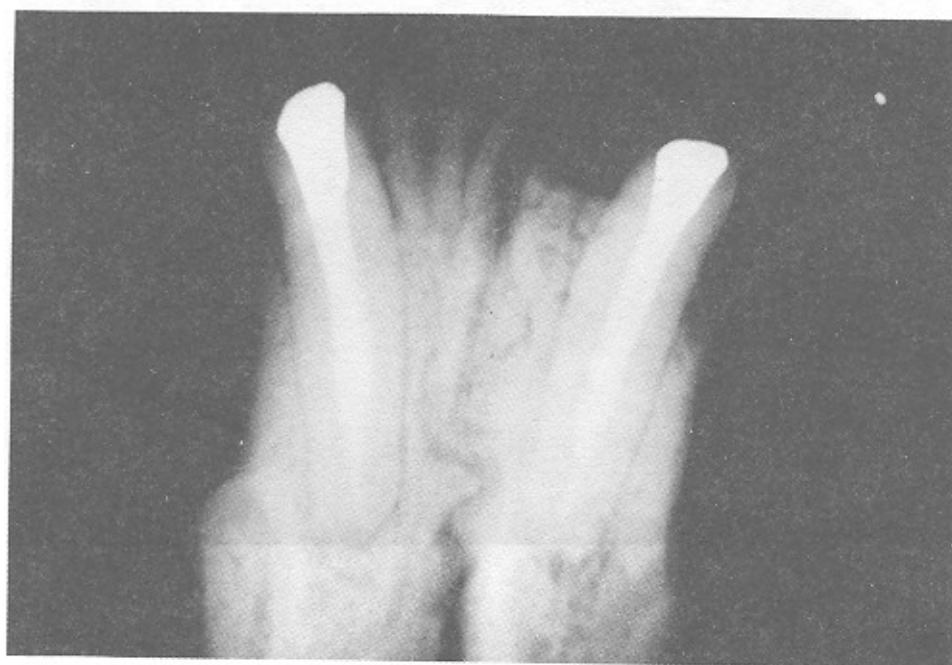و اینسترومنتیشن کانالها با فایل‌های K-Type و با تکنیک Step - Back صورت می‌گرفت.

در فاصله استفاده از فایل‌های مختلف برای شستشوی کانال از محلول سرم فیزیولوژی استفاده می‌شد. برای دندانهای فک بالا فایل شماره ۳۵ و فک پایین فایل شماره ۳۰ به عنوان Master Apical File (M.A.F) انتخاب می‌گردید.

بعد از اتمام اینسترومنتیشن گوتای مناسب به عنوان Master Cone فیت شده و رادیوگرافی انجام می‌شد.

۸- پر نمودن کانالها

پر کردن ریشه دندانها توسط گوتا پراکو به روش تراکم



شکل ۱۱

۹- فرزاژ استخوان و اکسیوز نمودن آپکس

فرزاژ استخوان فک توسط هندپیس با سرعت زیاد (High Speed) و با فرز روند کار باید درشت تحت اسپری مداوم آب انجام می‌شد. (شکل ۱۲)

فرزاژ تا جایی انجام می‌شد که دسترسی به آپکس‌ها جهت قطع نمودن براحتی فراهم شده باشد.

۱۰- قطع انتهایی ریشه دندانها (Apicoectomy)

این عمل هم توسط هندپیس High Speed و با فرز الماسی تحت اسپری مداوم آب انجام می‌گردید بطوریکه حدود ۳mm از انتهایی آپکس با زاویه ۹۰ درجه (بدون بول) قطع می‌شد. (شکل ۱۳)

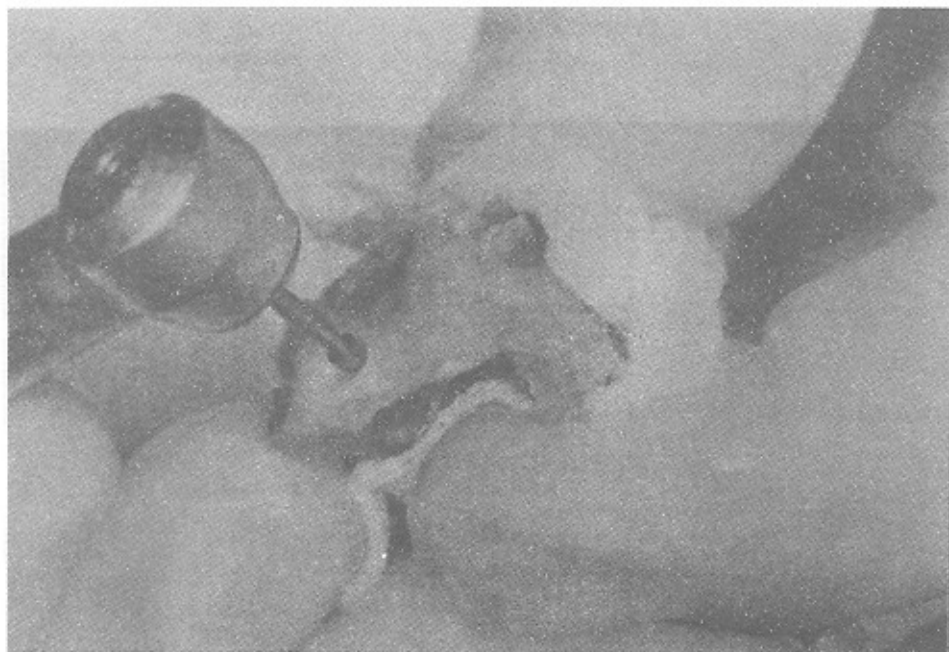
۱۱- گروه‌بندی نمونه‌ها

در پایان این مرحله ما بیست و دو فک (۱۱ فک بالا و ۱۱ فک پایین) مربوط به ۱۱ گربه داشتیم که در هر فک دو دندان نیش معالجه ریشه شده و آپیکواکتومی شده وجود داشت. از اینجا به بعد دندانهای مذکور به ۳ گروه تقسیم شدند:

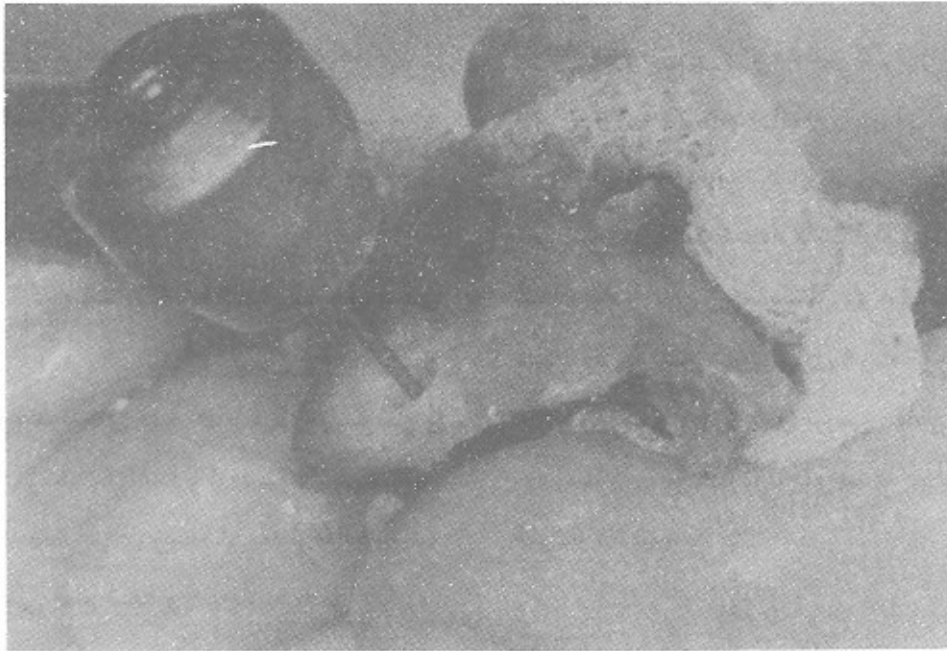گروه ۱: شامل ۲۰ دندان نیش سمت راست مربوط به ۲۰ فک (۱۰ فک بالا و ۱۰ فک پایین)

گروه ۲: شامل ۲۰ دندان نیش سمت چپ مربوط به ۲۰ فک (۱۰ فک بالا و ۱۰ فک پایین)

گروه ۳: شامل ۴ دندان نیش مربوط به ۲ فک (۱ فک بالا و ۱ فک پایین).



شکل ۱۲



شکل ۱۳

ریشه‌ها تهیه گردید.

تراشیدن حفره با این دستگاه نیاز به اعمال نیروی زیاد ندارد بلکه کافی است نوک سر قلم آن را در محل مورد نظر قرار داده و در جهتی که می‌خواهیم هدایت نماییم.

در اینجا چون سر قلم روی گوتا قرار می‌گیرد و گوتانرمتر از دیواره‌های عاجی می‌باشد حفره تهیه شده دقیقاً در مسیر کانال واقع می‌شود اما با توربین احتمال اینکه از مسیر کانال منحرف شویم بیشتر می‌باشد.

زمان مصرف شده برای تهیه هر کدام از این حفره‌ها نیز همانند گروه ۱ در حدود ۲ دقیقه بود.

۱۴ - جدا نمودن نمونه‌ها از هم

پس از تراش حفره روی نمونه‌های گروه ۱ و ۲ که هنوز در یک فک بودند لازم بود دندانهای هر گروه جدا شوند.

روی تمامی دندانهای گروه اول توسط توربین و گروه دوم توسط دستگاه اولتراسونیک (Endosonic) تهیه حفره انتهایی ریشه به شرحی که می‌آید صورت گرفت.

گروه سوم به عنوان کنترل در نظر گرفته شد و فعلاً هیچ اقدام دیگری روی دندانهای این دسته صورت نگرفت.

۱۲ - تهیه حفره انتهایی ریشه توسط توربین

در انتهایی ریشه دندانهای گروه اول توسط توربین High Speed و فرز روند الماسی تحت اسپری آب حفره‌ای به عمق ۳mm و به قطر فرز یاد شده در مسیر کانال تهیه شد.

زمان بکار رفته برای تهیه هر حفره حدود ۲ دقیقه بود.

۱۳ - تهیه حفره توسط دستگاه Endosonic

در تمام دندانهای گروه ۲ نیز حفره‌ای به عمق ۳mm و قطر تقریباً مساوی با حفره‌های تهیه شده در گروه ۱ در انتهایی

این عمل توسط هندپیس لابراتواری و دیسک الماسی صورت گرفت و فکها از خط وسط جدا شدند.

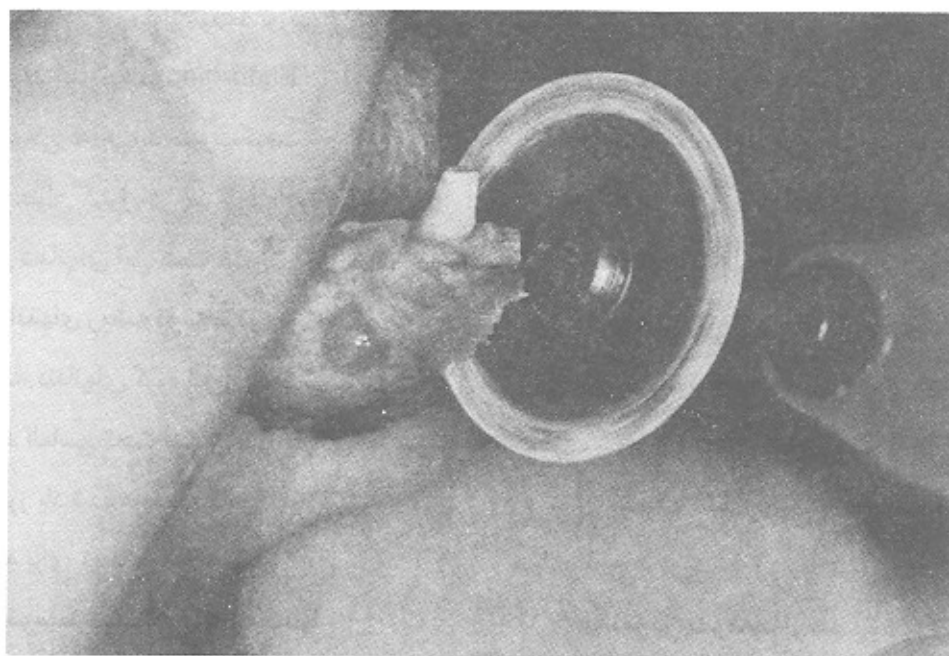
چون اندازه نمونه‌ها نسبتاً بزرگ بود اضافات از استخوانهای اطراف توسط دیسک الماسی تریم شده (شکل ۱۴) و نمونه‌ها به اندازه‌ای که قابل انتقال به زیر میکروسکوپ باشد درآورده شد.

پس تا اینجا ۳ گروه نمونه آماده انجام مراحل بعدی حاصل شدند.

گروه اول و دوم نمونه‌های تهیه حفره انتهایی ریشه شده با دو دستگاه توربین و Endosonic و گروه سوم ۴ عدد دندان به عنوان کنترل که فقط انتهایی ریشه‌شان بعد از معالجه ریشه توسط دیسک الماسی قطع شده و هیچگونه عمل دیگری

رویشان انجام نشده بود.

نمونه‌های هر گروه در ظرف شیشه‌ای جداگانه حاوی محلول سرم فیزیولوژی و فرمالین ۵٪ قرار داده شدند. ۱۵- آمادگی نمونه‌ها برای بررسی توسط میکروسکوپ از این مرحله به بعد سایر مراحل در آزمایشگاه گروه زمین‌شناسی دانشکده علوم دانشگاه فردوسی مشهد انجام گردید. (زیرا در این دانشکده روی سنگهای مختلف کار می‌شود و دستگاههایی برای پرداخت دارند و از طرفی میکروسکوپیهای مجهز برای بررسی مقاطع و وجود ترک بر روی سنگهای مختلف در آنجا وجود دارد و ما به هر دو مرحله کار نیاز داشتیم).



شکل ۱۴

باشند از انتهای تاجی در قطعه‌ای موم قرمز قرار داده شدند (شکل ۱۵) و انتهای موم در روی کاردک داغ صاف می‌گردید بطوریکه وقتی نمونه در سطح صاف قرار می‌گرفت کاملاً مستقیم بود و هیچگونه انحرافی به اطراف نداشت که این عمل به برداشته شدن حداقل سطح هنگام پالیش و بررسی بهتر زیر میکروسکوپ کمک فراوانی می‌نمود.

۱۶ - بررسی نمونه‌های پالیش شده در زیر میکروسکوپ

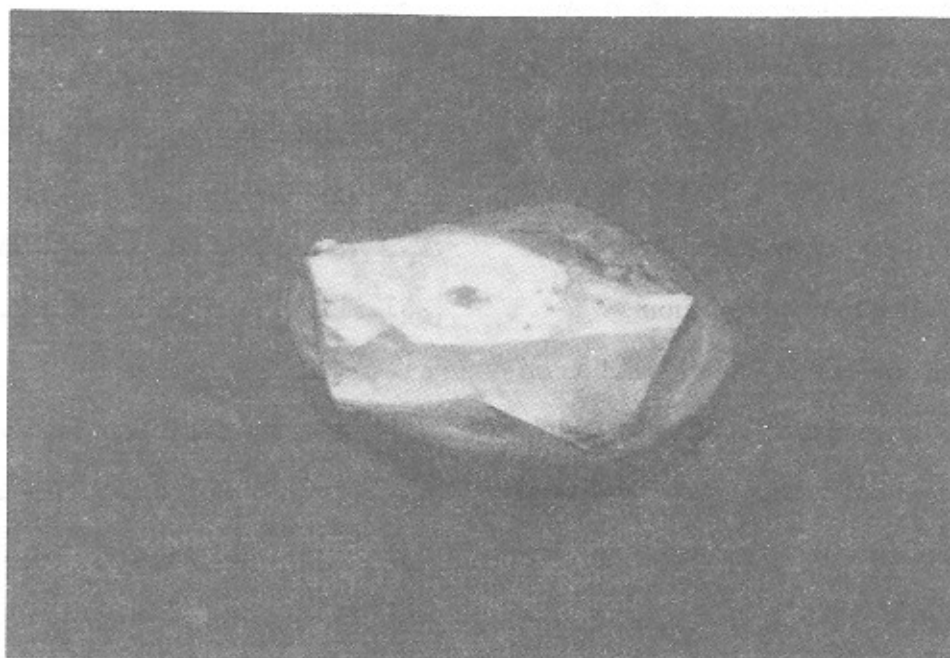
پس از پالیش، تک‌تک نمونه‌های هر دسته با دقت فراوان زیر استرومیکروسکوپ (Stereomicroscope) دو چشمی با درشت‌نمایی‌های مختلف مشاهده گردیدند. برای استفاده از مسائل تکنیکی و دقت بیشتر کار از یکی از اعضای محترم هیئت علمی گروه زمین‌شناسی کمک گرفته شد.

از آنجائیکه سطحی که برای بررسی زیر میکروسکوپ قرار می‌گیرد باید کاملاً مسطح و فاقد هر گونه پستی و بلندی باشد نمونه‌ها در آزمایشگاه زمین‌شناسی که دستگاههایی برای پالیش سنگها دارند، پرداخت گردیدند.

البته این پرداخت و همسطح شدن استخوان اطراف آپکس دندان با برداشته شدن مقدار بسیار جزئی از سطح، صورت می‌گرفت بطوریکه نمونه‌های مانت شده در زمان بسیار کوتاهی با دیسکهای چرخنده خیلی نرم که در مراحل آخر پالیش استفاده می‌شوند تماس داده می‌شد تا ناهمواریهای سطح، صاف گردد.

البته بیشتر ناهمواریها مربوط به استخوان آلونول اطراف بود چون آپکس دندانها از همان ابتدا بدون Bevel و با زاویه ۹۰ درجه و فرز فیشور الماسی قطع گردیده بودند.

ضمناً جهت اینکه نمونه‌ها براحتی قابل پرداخت و بررسی



شکل ۱۵

نتیجه

بررسی انجام گرفته شده مؤید این مطلب بود که در هیچکدام از گروههای مورد مطالعه ترکی مشاهده نگردید. بنابراین با توجه به:

۱ - کاربرد راحتتر ۲ - دسترسی بهتر به ناحیه عمل
۳ - ریسک کمتر در حین عمل (تهیه حفره) ۴ - سرعت عمل
بیشتر توصیه می‌گردد. که به منظور تهیه حفره در انتهای ریشه در جراحی پری آپیکال Retroperpration از Endosonic استفاده گردد.

بحث

تفاوتی که این تحقیق با سایر مطالعه‌های انجام شده دارد در این است که در اینجا شرایط بسیار نزدیک به وضعیت موجود در دهان بیمار بود زیرا دندان کاملاً در استخوان آلونول قرار داشته و هیچگونه ترومایی (خصوصاً ترومای ناشی از Extraction) به آن وارد نیامده بود همانطور که در دهان بیمار هنگام جراحی صورت می‌گیرد.

نکته مهمی که به نظر می‌رسد در عدم بروز ترک در دیواره‌های حفره تهیه شده نقش داشته است ساپورت شدن دندان توسط الیاف پرپودنتال می‌باشد که در تروماهای ضعیف وارده به دندان بصورت بالشتک عمل نموده و با انعطاف‌پذیری موجب خنثی شدن اثر آنها روی دندان می‌گردند خصوصاً در مورد نوسانات ایجاد شده توسط دستگاه Endosonic که این نوسانات مستقیماً به الیاف منتقل شده و آنها با خاصیت ارتجاعی که دارند ارتعاش را خنثی می‌نمایند.

از طرفی تهیه حفره تحت اسپری مداوم آب، از ایجاد حرارت در ناحیه، جلوگیری بعمل آورده و هیچگونه زیانی از این طریق به ریشه دندان نمی‌رسد.

Summary

The aim of this research was to evaluate endosonic devices & fast-speed handpiece in creating cracks while performing rootend preparation in periapical surgery.

44/ Canine teeth with complete root apex were selected from 11/ cat. Jaw bone was resected while the teeth were preserved in the alveolar bone. Conventional root canal therapy was performed, followed by apical access to the apical root area.

3/ Millimeters of apical root was resected. 20/ Teeth from the first group were prepared by high speed using round diamond bur. The second group containing 20/ sample were prepared by the aim of endosonic device. 4/ Teeth (10% of the total sample) were chosen as the control & no root end preparation was performed on them to evaluate the possible existing cracks after rootend resection.

After completion of root end preparation on both samples, the prepared root walls (While located in the alveolar bone) were evaluated using sfereomicroscope for detecting any existing crack.

REFERENCES

1. Abedi H, Thorabei Negad, M. et. al Effects of Ultrasonic Root end Cavity Preparation on the Poot Apex. Oral Surg. Oral Med. Oral Path, 1995; 80(2): 207-213.
2. Carol A L. et al Evaluation of Cracks Associated with Ultrasonic Root - end Preparation. Journal of Endodontics. 1996 April; 22(4): 157-166.
3. Gray, Wuchenich, Thorabeinegad et. al A Comparsion Between two Root end Preparation Techniques in Human Cadavers. J. of Endontics 1994 Jine; 20(6): 279-282.