

بازسازی ناحیه قدامی فک پائین بوسیله ایمپلنت‌های سیستم Bonelit و Branemark بصورت متصل به یکدیگر «گزارش مورد»

* دکتر امیررضا رکن

** دکتر فریده گرامی‌پناه

چکیده

یک بیمار مرد ۴۸ ساله به منظور بازسازی دندانهای از دست رفته در ناحیه قدامی فک پائین توسط ایمپلنت با دو عدد فیکسچر برانمارک مورد درمان قرار گرفت.

وجود عفونت باقیمانده در محل دندانهای کشیده شده باعث شد تا یکی از ایمپلنتها در حین مرحله دوم جراحی بیرون آورده شود. در ادامه درمان دو عدد فیکسچر Bonelit (ITI) در دو طرف ایمپلنت برانمارک گذاشته شد و پروتز نهائی بصورت استفاده از دو فیکسچر ITI و یک فیکسچر برانمارک بصورت متصل به یکدیگر بصورت پیچی و سمان شونده طراحی و ساخته شد.

مقدمه

توسط جراح یا پرودنتیستی که قصد جراحی ایمپلنت را دارد بیرون آورده شود زیرا نه تنها از عدم وجود چنین کانونهایی اطمینان حاصل می‌شود بلکه با دقت کامل در کشیدن دندان باعث حفظ هرچه بیشتر دیواره‌های استخوانی خواهد شد. در بیماری که در این مقاله گزارش خواهد شد به چنین مشکلی بارائه راه حل مناسب اشاره خواهد شد.

بازسازی دندانهای از دست رفته و جایگزینی آنها بوسیله ایمپلنتهای دندانی امروزه تقریباً روشی رایج و مرسوم گردیده است.

جهت جلوگیری از مشکلاتی که معمولاً بر بچه‌ها و پروتز متحرک در بر دارند، بیشتر کلینیسینها ترجیح می‌دهند از ایمپلنت استفاده نمایند. بدیهی است که ایمپلنتها دارای اصول و تکنیکهای مربوط به خود می‌باشد و در صورتیکه رعایت نشود می‌تواند برای بیماران و دندان پزشکان مشکل آفرین باشد.

بعنوان اولین و مهمترین قدم در شروع درمان باید به مبحث مهم و تعیین کننده Case Selection یا انتخاب بیمار و طرح درمان توجه خاص نمود.

یکی از مسائلی که همواره بقاء ایمپلنت‌ها را تهدید می‌نماید وجود کانونهای عفونی باقیمانده از دندانهای کشیده شده قبلی و یا وجود سیستمها و گرانولوم دندانی می‌باشد.

برای پرهیز از این مشکل پیشنهاد می‌شود دندانهایی که به هر علت در طرح درمان باید بیرون آورده شوند، بهتر است

معرفی بیمار

در تاریخ ۷۱/۴/۱۳ بیمار مرد ۴۸ ساله که بعلت تراما، دندانهای 1,2 | 2,1 خود را از دست داده بود جهت بازسازی قسمت بی‌دندان مراجعه نمود، پس از اطمینان از عدم وجود بیماریهای سیستمیک، در معاینات کلینیکی و رادیوگرافی اولیه مشخص گردید دندانهای 3 | 3 نیز بعلت وجود فیستول و پاکت عمیق نه تنها دارای پروگنوز مناسبی جهت یک بریج شش واحدی نمی‌باشد بلکه نگهداری آنها با توجه به وسعت

* استادیار گروه پرودنتیکس دانشکده دندانپزشکی دانشگاه علوم پزشکی تهران

** استادیار گروه پرودنتیکس دانشکده دندانپزشکی دانشگاه علوم پزشکی تهران

ضایعه اندو و پرویو به صلاح نمی‌باشد، لذا دندانهای 3 | 3 بیرون آورده شدند.

طرح درمان

حال با توجه به وسعت ناحیه بی‌دندان و پرهیز از تراش دندانهای 4,5 | 5,4 برای طراحی بریج و یا قراردادن پروتز پارسیل برای بیمار، تصمیم به درمان توسط ایمپلنت گرفته شد. پس از مشاوره با متخصص پروتز پارسیل طرح درمان بصورت گذاشتن دو عدد فیکسچر برانمارک ۱۵ میلی متری درمحل دندانهای کشیده شده 3 | 3 داده شد.

آنگاه دوماه پس از کشیدن دندانها در تاریخ ۱۸/۶/۷۱ طی یک عمل جراحی دو عدد فیکسچر ۱۵ میلی متری در نواحی 1 | 2 گذاشته شد.

دلیل اینکه نتوانستیم در نواحی مورد نظر یعنی 3 | 3 ایمپلنتها را قرار دهیم می‌توان به نازکی و عدم وجود ضخامت کافی استخوان در نواحی مورد نظر بعلت وسعت بیماری پریدوتال در دندانهای 3 | 3 اشاره نموده که به ناچار تصمیم گرفته شد ایمپلنتها در نواحی 1 | 2 که استخوان ناحیه از قطر و ارتفاع قابل قبولی برخوردار بود، گذاشته شود.

طی چهارماه پس از عمل که مراقبتهای مربوطه به صورت ماهیانه انجام می‌شد در تاریخ ۲۱/۱۰/۷۱ عمل جراحی دوم به منظور بستن اباتمنتها انجام گردید. در حین جراحی متوجه شدیم که فیکسچری که در ناحیه 2 | 2 قرار داده شده است کاملاً لقی می‌باشد، بنابراین اقدام به بیرون آوردن آن گردید و ناحیه بخوبی کورت شد و برای فیکسچر دوم Healing Abutment بسته شد. علت عدم موفقیت در این فیکسچر را شاید بتوان به عفونت باقیمانده در ناحیه دندان 3 | 3 نسبت داد که در مقدمه به آن اشاره شد.

پس از گذشت چهار ماه در تاریخ ۷/۲/۷۲ تصمیم گرفته شد یکبار دیگر ناحیه مورد نظر جهت گذاشتن دو عدد ایمپلنت در نواحی 3 | 3 جراحی گردد. لذا پس از دادن فلپ موکوپریوستال موفق شدیم دو عدد فیکسچر ۱۲ میلی متری

Hollowscrew از سیستم Bonelit (ITI) را درمحل 3 | 1 قرار داده و فلپ به همراه فیکسچرها بصورت Non Submerged بخیه زده شد.

علت اصلی انتخاب سیستم ITI در ادامه درمان این بیمار عدم وجود فیکسچرهای برانمارک در آن مقطع زمان در بازار بود. پس از سه ماه که بطور معمول جهت تکمیل پدیده Osseointegration به زمان نیاز داریم. همراه مراقبتهای ماهیانه و پلاک کنترل به وسیله کلروهگزیدین مسواکهای بین دندانی و بیمار جهت انجام درمانهای پروتز به متخصص مربوطه ارجاع گردید.

مراحل ساخت پروتز

پس از ارجاع بیمار به بخش پروتز Abutment مناسب برای فیکسچرهای ITI و برانمارک انتخاب و به آن متصل شدند حال با حالتی روبروی بودیم که دارای یک فیکسچر با سیستم برانمارک و دو فیکسچر از سیستم ITI بود.

مشکلی که جهت ساخت پروتز در این بیمار مطرح می‌گردید این بود که چون امکانات لازم برای ساخت پروتز قابل پیچ شدن برای سیستم ITI نبود به ناچار می‌بایست پروتزی ساخته می‌شد که بر روی اباتمنت ITI سمان و به اباتمنت برانمارک پیچ شود. در حالیکه بطور معمول پروتزاها یا بصورت پیچی هستند و یا بصورت سمان شونده و در این مورد ترکیبی از دو روش بود.

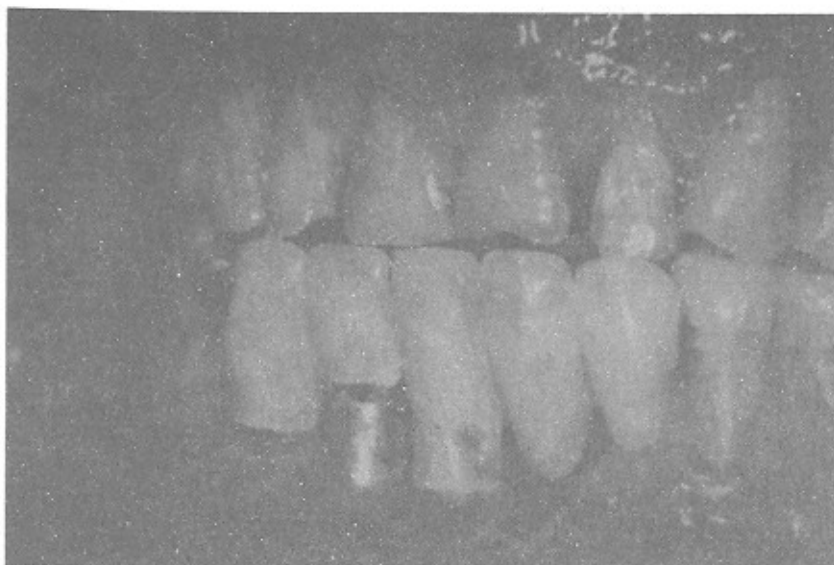
جهت ساخت پروتزا ابتدا Square Impression Coping بر روی فیکسچر برانمارک متصل شد و سپس قالب‌گیری نهائی با استفاده از پلی اتر انجام شد. پس از تهیه کست نهائی مراحل Wax-Up و تهیه Casting انجام گردید. Casting در داخل دهان بیمار از نظر وجود تطابق پاسیو ارزیابی گردید بعد از پودرگذاری، پرسن در دهان بیمار ارزیابی شد. در مرحله تحویل پروتز بمدت یکماه پروتزاها ITI با سمان موقت و سیستم برانمارک با پیچ متصل شدند و پس از اطمینان از نبودن مشکل

در تاریخ ۷۲/۷/۱۰ اقدام به سمان نمودن دائم پروتز گردید.

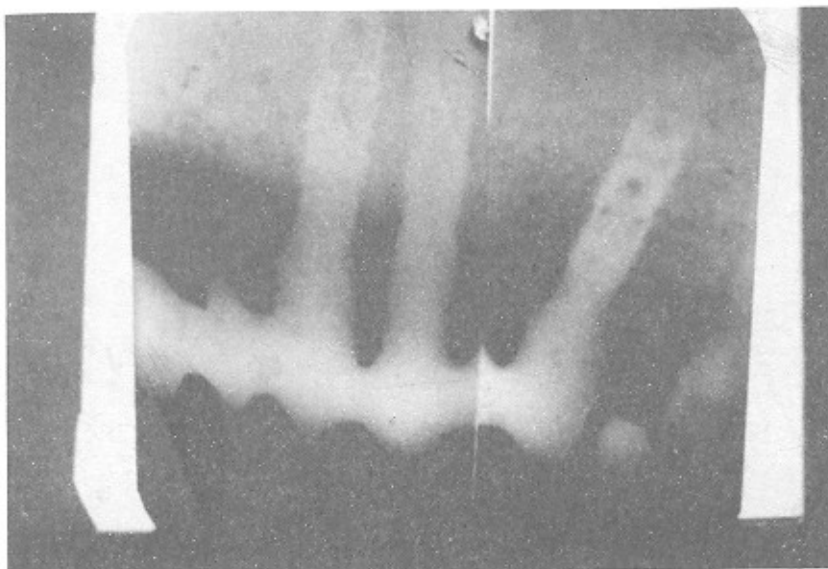
پیگیری بیمار Follow up

بیمار در تاریخ ۷۷/۴/۱۳ معاینه گردید و کلیه شاخصهای کلینیکی، رادیوگرافیک و سلامتی مانند عمق یاکت، خونریزی هنگام پروب نمودن، لقی و تحلیل استخوان به شرح ذیل مورد ارزیابی قرار گرفت: عمق سالکوس در هر سه فیکسچر در هر

دو سمت باکال و لینگوال حدود ۲ میلیمتر بود. هیچگونه خونریزی هنگام پروب کردن دیده نشد. هیچیک از فیکسچرها دچار لقی نبودند. بعلاوه در نمای رادیوگرافی هیچگونه تحلیلی در استخوان دیده نشد. لذا در یک دوره پنج ساله وضعیت ایمپلنتها کاملاً سالم و بیمار نیز از فانکشنی مطلوب برخوردار بود. تصاویر ۱ و ۲ نمای کلینیکی و رادیوگرافیک مورد درمان را پس از ۵ سال نشان می‌دهد.



تصویر ۱





تصویر ۲

Summary

A 48 years old man was treated with 2 branemark implants in anterior site of mandible.

One of the implant was failed because of infection. After 4 months 2 bonelit implant Put near the first implant and at least a bridge was make with one branemark and 2 ITI implants.



REFERENCE

- 1- Alberktsson, Thomas and Zarb, George A. (1989): The Branemark Osseointegrated Implant. Chicago, Quintessence.
- 2- Schroeder, Andre; Suttan, Franzei; Krekelen, Gisbert (1996); Oral Implantology. New York, Theime
- 3- Hobo, Sumiya; Ichida, Eiji; Garcia, Lily T. (1991): Osseointegration and Occlusal Rehabilitation. Chicago, Quintessence:
- 4- Misch, Carl E. (1993): Contemporary Implant Dentistry. St. Louis, Mosby: