

## اندازه‌گیری ضخامت استخوان کورتیکال باکال ناحیه دندان‌های پرمولر فک بالا با استفاده از تکنیک توموگرافی کامپیوتری اشعه مخروطی

دکتر سارا مقربی<sup>۱</sup> - دکتر اسدالله احمدزاده<sup>۱</sup> - دکتر صفورا قدسی<sup>۲</sup> - دکتر فرزاد بزمی<sup>۳</sup> - دکتر سارا ولی زاده<sup>۴</sup>

۱- استادیار گروه آموزشی پروتزهای دندانی، دانشکده دندانپزشکی دانشگاه علوم پزشکی و خدمات بهداشتی، درمانی جندی شاپور اهواز، اهواز، ایران

۲- دانشیار گروه آموزشی پروتزهای دندانی، دانشکده دندانپزشکی، دانشگاه علوم پزشکی و خدمات بهداشتی، درمانی تهران، تهران، ایران

۳- دندانپزشک، دانشکده دندانپزشکی دانشگاه علوم پزشکی و خدمات بهداشتی، درمانی جندی شاپور اهواز، اهواز، ایران

۴- استادیار گروه آموزشی ترمیمی و زیبایی، دانشکده دندانپزشکی، دانشگاه علوم پزشکی و خدمات بهداشتی، درمانی تهران، تهران، ایران

### Measuring the thickness of buccal cortical bone of maxillary premolar teeth by cone beam computed tomography technique

Sara Mogharrabi<sup>1</sup>, Asadallah Ahmadzadeh<sup>1</sup>, Safoura Ghodsi<sup>2</sup>, Farzad Bazmi<sup>3</sup>, Sara Valizadeh<sup>4†</sup>

1- Assistant Professor, Department of Prosthodontics, School of Dentistry, Ahvaz Jundishapur University of Medical sciences, Ahvaz, Iran

2- Associate Professor, Department of Prosthodontics, School of Dentistry, Tehran University of Medical Sciences, Tehran, Iran

3- Dentist, School of Dentistry, Ahvaz Jundishapur University of Medical sciences, Ahvaz, Iran

4†- Assistant Professor, Department of Restorative Dentistry, School of Dentistry, Tehran University of Medical Sciences, Tehran, Iran (valizadeh\_s@sina.tums.ac.ir)

**Background and Aims:** Immediate implant placement following tooth extraction is a treatment with many advantages. Alveolar bone preservation after immediate implant, need minimum of 2 mm thickness in buccal bone plate. The aim of this study was to evaluate the thickness of buccal cortical bone of maxillary premolars by Cone Beam Computational Tomography (CBCT) technique.

**Materials and Methods:** In this descriptive epidemiological study, Cone Beam Computed Tomography image was obtained from 29 patients (male and female) referred to the radiology department of Jundi Shapoor dental school of Ahvaz from 1393 (Mehr) to 1394 (Shahrivar) for implant insertion. The thickness of buccal cortical bone was measured in 3 and 5 mm apical to the CEJ and root apex, perpendicular to the longitudinal axis. All the measurements were done by two oral and maxillofacial radiologists, separately. Data were analyzed by SPSS22 software, using descriptive statistics, and T-test.

**Results:** The thickness of buccal cortical bone in second premolar was significantly more than 1 mm ( $P=0.001$ ), but in first premolar, the thickness was close to 1 mm with a non-significant difference ( $P=0.29$ ).

**Conclusion:** The results of this study showed that immediate implant insertion could be done in the maxillary second premolar area with more predictability compared to the first premolar area.

**Key Words:** Thickness, Cortical bone, Buccal, Premolar, Cone beam computed tomography

Journal of Dental Medicine-Tehran University of Medical Sciences 2020;33(1):38-45

+ مؤلف مسؤول: تهران - انتهای خیابان امیرآباد - دانشکده دندانپزشکی - دانشگاه علوم پزشکی تهران - گروه آموزشی ترمیمی و زیبایی  
تلفن: ۰۹۱۲۳۴۸۸۸۲۰ نشانی الکترونیک: valizadeh\_s@sina.tums.ac.ir

## چکیده

**زمینه و هدف:** قراردعی فوری ایمپلنت به دنبال کشیدن دندان، درمانی است که مزایای زیادی دارد. پیشنهاد شده است که جهت حفظ استخوان آلوئول، ضخامت استخوان پلیت باکال جهت ایمپلنت فوری، باید حداقل ۲ میلی‌متر باشد. هدف از این پژوهش، اندازه‌گیری ضخامت استخوان کورتیکال باکال در ناحیه دندان‌های پرمولر فک بالا با استفاده از توموگرافی کامپیوتری اشعه مخروطی (Cone Beam Computed Tomography) بود.

**روش بررسی:** در این مطالعه اپیدمیولوژیک توصیفی، از ۲۹ بیمار مراجعه کننده (زن و مرد) به بخش رادیولوژی دانشکده دندانپزشکی جندی شاپور اهواز که جهت جایگذاری ایمپلنت طی مهر ماه ۹۳ تا شهریور ۹۴ اقدام کرده بودند، تصویر توموگرافی کامپیوتری اشعه مخروطی تهیه شد. ضخامت استخوان کورتیکال باکال، عمود بر محور طولی ریشه‌ها در ۳ و ۵ میلی‌متر اپیکال‌تر از نقطه CEJ و درمحل اپکس ریشه اندازه‌گیری شد. تمامی اندازه‌گیری‌ها توسط دو متخصص رادیولوژی فک و صورت به صورت جداگانه انجام شد. پس از جمع‌آوری تمام اطلاعات، داده‌ها با استفاده از نرم‌فزار SPSS نسخه ۲۲ و با استفاده از آمار توصیفی و آزمون آماری T-test تجزیه و تحلیل شد.

**یافته‌ها:** میانگین ضخامت استخوان کورتیکال باکال در پرمولر دوم به میزان قابل ملاحظه بیشتر از ۱ میلی‌متر بود ( $P=0/001$ )، اما میانگین ضخامت استخوان کورتیکال در ناحیه باکال پرمولر اول نزدیک به ۱ میلی‌متر بود و تفاوت آماری قابل ملاحظه‌ای نداشت ( $P=0/29$ ).

**نتیجه‌گیری:** نتایج این مطالعه نشان داد که استخوان باکال در ناحیه پرمولر دوم ضخامت کافی جهت قراردعی ایمپلنت فوری را با قابلیت پیش بینی پذیری بالاتری نسبت به پرمولر اول ماکزیلا دارد.

**کلیدواژه‌ها:** ضخامت، استخوان کورتیکال، باکال، پرمولر، توموگرافی کامپیوتری اشعه مخروطی

وصول: ۹۸/۰۵/۴ اصلاح نهایی: ۹۹/۰۲/۲۲ تأیید چاپ: ۹۹/۰۳/۰۱

## مقدمه

ولینگوال محل کشیدن را حفظ می‌کند (۱۱)، تا آنجا که برخی از دانشمندان می‌گویند جهت حفظ استخوان باید بلافاصله بعد از کشیدن دندان، جایگذاری سریع ایمپلنت انجام شود (۱۲، ۱۳). از سوی دیگر، تعدادی از تحقیقات نیز نشان داده‌اند که نمی‌توان با جایگذاری سریع ایمپلنت از تحلیل استخوان جلوگیری نمود (۱۴-۱۶).

پژوهش‌هایی، تحلیل استخوان پلیت باکال را در مقایسه با پلیت لینگوال، به دنبال جایگذاری سریع ایمپلنت در ساکت‌های تازه، بررسی نموده‌اند. این تحقیقات نشان می‌دهند که ارتباط معنی‌داری بین عرض استخوان پلیت باکال و وسعت تحلیل استخوان وجود دارد. این تحقیقات همچنین پیشنهاد می‌کنند که جهت حفظ استخوان آلوئول، ضخامت استخوان پلیت باکال باید حداقل ۲ میلی‌متر باشد (۶، ۱۷). همچنین مطالعه‌ای در مورد بررسی ضخامت و دانسیته استخوان کورتیکال ماکزیلا با CBCT انجام شده است که نتایج آن نشان دهنده تفاوت بودن خصوصیات این استخوان در افراد مختلف است (۱۸). مطالعه‌ای نیز برای بررسی ضخامت استخوان کورتیکال مندیبل با استفاده از CBCT در ایرانی‌ها انجام شده است که نشان می‌دهد که استخوان کورتیکال باکال دندان‌های خلفی به نسبت قدامی‌ها، از ضخامت و دانسیته بیشتری برخوردار است (۱۹).

تکنیک توموگرافی کامپیوتری اشعه مخروطی یا Cone beam computed tomography (CBCT) تکنولوژی نسبتاً جدیدی است

زائده آلوئولار که دندان‌ها را در خود جای می‌دهد شامل استخوان اسفنجی است که با یک پوشش استخوان متراکم کورتیکال پوشانده می‌شود (۱). تحقیقات متعدد نشان دهنده این است که به دنبال کشیدن دندان‌ها، تغییراتی ابعادی در زائده آلوئولر اتفاق می‌افتد (۵-۲). پس از تکمیل پروسه ترمیم، تحلیل استخوان در نمای فیشیال یک سوم مارجینال حفره دندانی بیشتر از نمای لینگوال/پالاتال نمایان می‌باشد (۲). این تفاوت در ترمیم ممکن است مرتبط با این باشد که دیواره استخوان باکال نازک‌تر از نقطه مقابلش در سمت پالاتال است (۶، ۷). از دست رفتن استخوان باکال می‌تواند تأثیرات کلینیکی زیادی داشته باشد و از این رو اکثر تلاش‌ها در راستای متعادل سازی تغییراتی است که به دنبال کشیدن دندان به ویژه در سمت باکال رخ می‌دهد (۸).

در سال‌های اخیر، قراردعی فوری ایمپلنت به دنبال کشیدن دندان، درمانی است که به طور معمول انجام می‌گیرد. این درمان مزایای زیادی دارد، از جمله: پروسه‌های جراحی کمتر، مدت زمان درمان کوتاه‌تر، مقبولیت بالاتر توسط بیمار، استرس‌های روانی کمتر و بهبود زیبایی (۹). موفقیت در مان با ایمپلنت‌های فوری قرار گرفته در مکان‌هایی که با دقت انتخاب شده‌اند، قابل قیاس با ایمپلنت‌هایی است که در مکان‌های ترمیم یافته با روش تأخیری گذاشته می‌شوند (۱۰، ۹). بیان شده است که جایگذاری سریع ایمپلنت، استخوان باکال

## روش بررسی

روش محاسبه حجم نمونه

جهت ارزیابی ابعاد استخوان آلوئولار فیشیال دندان های پرمولر ماگزایلا، با توجه به توزیع نرمال داده‌ها (که با نتایج نهایی نیز تأیید شد) برای محاسبه حجم نمونه در سطح خطای  $e$  و انحراف معیار  $\sigma$  از رابطه زیر استفاده شد:

$$N = \frac{z_{1-\frac{\alpha}{2}}^2 \sigma^2}{d^2}$$

جهت رسیدن به ضریب اطمینان ۹۵٪ مقدار  $z_{1-\frac{\alpha}{2}}$  معادل ۱/۹۶ در نظر گرفته شد و در سطح خطای ۰/۳ و انحراف معیار ۰/۸۲ با توجه به مقادیر میانگین و واریانس که در مطالعات مشابه گزارش شده (۳۰، ۳۳، ۳۴)، طبق فرمول زیر حجم نمونه ۲۹ در نظر گرفته شد.

$$N = \frac{(z_{1-\frac{\alpha}{2}})^2 \sigma^2}{d^2} = 29$$

این مطالعه اپیدمیولوژی یک توصیفی، بر روی توموگرافی های کامپیوتری با اشعه مخروطی (CBCT) از ۲۹ بیمار مراجعه کننده به بخش رادیولوژی دانشکده دندانپزشکی دانشگاه علوم پزشکی جندی شاپور اهواز که طی مهرماه ۹۳ تا شهریور ۹۴ به این بخش مراجعه کرده بودند، انجام شد. این تصاویر جهت انجام ایمپلنت از سوی دندانپزشک، درخواست شده بود. بعد از اطلاع از تمایل بیمار برای همکاری در این مطالعه، تصاویر جهت عدم وجود اورلپ کراون ها یا ریشه های دندانها، عدم وجود Spacing، Crowding و Rotation در ناحیه دندان های پرمولر، نبود بیماری های پریدنتال و رویش های اکتوییک شدید و همچنین کیفیت لازم و عدم حضور آرتیفکت فلزی بررسی شدند تا اطمینان حاصل شود که شرایط مناسب را جهت ورود به این مطالعه دارا هستند. اسکن های CBCT سه بعدی با استفاده از دستگاه (New Tom Bianco, VGi) CBCT از بیماران تهیه گردید. اسکن های تهیه شده با 90 kvp, 5 mA, 9 S, 0.15 voxel resolution پروسس گردیدند. پس از تهیه اسکن ها، با استفاده از نرم افزار NNT Viewer، به عنوان رفرنس اولیه خطی از CEJ سمت باکال به CEJ سمت پالاتال متصل گردید (CEJ Line). یک برش ساژیتال در امتداد محور طولی دندان از اپکس ریشه عمود بر CEJ Line زده شد. نقطه حاصل از تلاقی محور طولی با CEJ Line

که جهت ارزیابی های پریدنتال و بررسی صدمات دنتوآلوئولار مورد استفاده می باشد (۲۰). با استفاده از این تکنیک می توان اطلاعات زیادی از بافت سخت و نرم جهت جایگذاری ایمپلنت به دست آورد. از سال ۱۹۹۰، CBCT برای ارزیابی کیفی و کمی شرایط استخوان به طور گسترده ای مورد استفاده قرار گرفته است (۲۱). مزایای این روش شامل تصویرسازی سه بعدی ساختارهای آناتومیک، دقت بیشتر تشخیصی و آنالیز بیشتر از ۲ بعد موجود در رادیوگرافی های معمولی (۴،۵) و همین طور کاهش قیمت و دوز اشعه دریافتی بیمار به نسبت توموگرافی کامپیوتری با آشکارسازهای زیاد است (۶). در یک مطالعه مروری سیستماتیک که اخیراً انجام شده است هیچ تفاوت قابل ملاحظه ای بین CBCT و استاندارد در اندازه گیری ارتفاع و ضخامت استخوان آلوئول مشاهده نشد (۲۲). از آنجا که ناحیه قدامی ماگزایلا از لحاظ زیبایی اهمیت زیادی در جایگذاری احتمالی با ایمپلنت دارد، ضخامت استخوان باکال و پالاتال ناحیه دندان سانتال و لترال ماگزایلا با استفاده از تکنیک CBCT توسط برخی محققین ارزیابی شده است (۲۳-۲۵). ناحیه زیبایی در قدام ماگزایلا در بسیاری از افراد شامل دندان پرمولر اول یک سمت تا پرمولر اول سمت دیگر می باشد، البته در برخی از افراد این ناحیه تا مزایال دندان مولر اول را در بر می گیرد (۲۴). با وجود آنکه دندان های پرمولر ماگزایلا از لحاظ زیبایی بسیار مهم می باشند، اما تحقیقات کمتری در زمینه تحلیل استخوان پس از کشیدن دندانها در این ناحیه (۲۵،۲۶) یا ضخامت استخوان در ناحیه پرمولرها انجام شده است. همان طور که ذکر شد، بررسی ضخامت استخوان کورتیکال در ناحیه قدامی بسیار مورد مطالعه قرار گرفته است ولی در مورد این مطلب در بررسی ناحیه پرمولرها خصوصاً در نژاد ایرانی کمتر تحقیق شده است. بعلاوه بیشتر مطالعات موجود با دیدگاه ارتودنسی و به هدف دانستن ضخامت استخوان مورد نیاز برای استفاده از Mini Screw جهت ایجاد انکورج و حرکت دادن دندانها در این قسم درمانها انجام شده اند و کمتر به بررسی استخوان میزان مورد نیاز برای قراردعی ایمپلنت، با مد نظر قرار دادن حداقل ضخامت مورد نیاز جهت درمان ایمپلنت فوری در این ناحیه پرداختند. لذا هدف کلی از این پژوهش، اندازه گیری ضخامت استخوان کورتیکال باکال در ناحیه دندان های پرمولر فک بالا با استفاده از توموگرافی کامپیوتری اشعه مخروطی برای بررسی امکان موفقیت جایگذاری فوری ایمپلنت در این ناحیه بود.

### ملاحظات اخلاقی

این مطالعه به تصویب دانشگاه علوم پزشکی اهواز رسیده است. به دلیل اینکه در این پژوهش از بیمارانی که خود نیازمند تهیه این رادیوگرافی می‌باشند، استفاده می‌شود، مشکلی در جهت در معرض اشعه نابجا قرار گرفتن بیماران وجود نداشت و هیچگونه هزینه اضافی بر بیماران تحمیل نشد. مسایل شرعی و عرفی رعایت گردید.

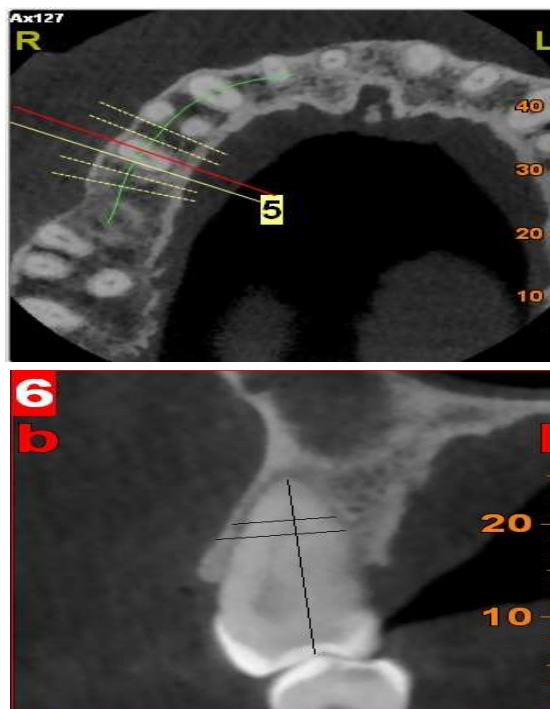
### یافته‌ها

در بررسی‌های انجام شده در این مطالعه مشخص گشت که میانگین ضخامت استخوان کورتیکال باکال در CEJ دندان پرمولر دوم بالا (۱/۱۲) (۱/۸۲ میلی‌متر) بود. همچنین میانگین ضخامت استخوان کورتیکال باکال در ۵ میلی‌متر و ۳ میلی‌متر فاصله از اپکس و در ناحیه اپکس دندان پرمولر دوم بالا به ترتیب (۰/۹۷) (۱/۶۱)، (۰/۹۴) (۱/۵۴) و (۱/۳۹) (۲/۳۲ میلی‌متر) بود.

اندازه‌گیری‌ها برای تعیین میانگین ضخامت استخوان کورتیکال نشان داد که این مقدار در ناحیه CEJ باکال دندان پرمولر اول بالا (۰/۸۰) (۱/۰۹۵ میلی‌متر) و میانگین این ضخامت در فواصل ۵ و ۳ میلی‌متری از اپکس به ترتیب (۰/۷۷) (۰/۹۹) و (۰/۶۱) (۰/۸۶ میلی‌متر) بود و در ناحیه اپکس این دندان، میانگین ضخامت استخوان کورتیکال باکال به (۰/۹۲) (۱/۴۳) رسید. آزمون آماری T test مشخص کرد که میانگین ضخامت استخوان کورتیکال باکال در ناحیه CEJ دندان پرمولر دوم بالا با حد معنی‌داری بیشتر از ۱ میلی‌متر بود. میانگین مقادیر ذکر شده در نواحی ۵ و ۳ میلی‌متری اپکس و خود اپکس نیز به میزان قابل ملاحظه‌ای بیشتر از ۱ میلی‌متر اندازه‌گیری شد (با حد معنی‌داری به ترتیب ۰/۰۰۳، ۰/۰۰۶ و ۰/۰۰۱).

نتیجه آنالیز آماری T-test در مورد میانگین ضخامت استخوان کورتیکال باکال دندان پرمولر اول بالا نشان داد که این مقدار فقط در ناحیه اپکس به طور معنی‌داری از ۱ میلی‌متر بیشتر بود (با حد معنی‌داری ۰/۰۲) این میزان در فواصل ۵ و ۳ میلی‌متری از اپکس به صورت غیرمعنی‌داری (با حد معنی‌داری ۰/۹۴ و ۰/۲۴) کمتر از ۱ میلی‌متر بود و در ناحیه CEJ دندان مورد نظر، میانگین ضخامت استخوان کورتیکال باکال با حد معنی‌داری ۰/۲۹ به شکل غیر قابل ملاحظه‌ای بیشتر از ۱ میلی‌متر بود.

عنوان CEJ Point نامگذاری شد و به عنوان مرجع اندازه‌گیری فواصل ۳ و ۵ میلی‌متری اپیکال‌تر از CEJ مورد استفاده قرار گرفت. ضخامت استخوان کورتیکال باکال، در محل خطوط ترسیم شده به موازات CEJ line در ۳ و ۵ میلی‌متری اپیکال و در اپکس و با اندازه‌گیری ضخامت استخوان باکال از بدنه ریشه تا سطح خارجی استخوان ریشه اندازه‌گیری شد (شکل ۱).



شکل ۱- چگونگی اندازه‌گیری ضخامت استخوان کورتیکال باکال، عمود بر محور طولی ریشه‌ها در ۵ و ۳ میلی‌متری اپیکال به CEJ Point و در اپکس ریشه

تمامی اندازه‌گیری‌ها توسط دو متخصص رادیولوژی فک و صورت به صورت جداگانه انجام شد. در صورت عدم توافق، اندازه‌گیری مجدداً انجام شد و در صورت عدم توافق مجدد، میانگین اندازه‌گیری‌ها به عنوان ضخامت نهایی در نظر گرفته شد.

### آنالیز آماری

نتایج این پژوهش با استفاده از نرم افزار SPSS نسخه ۲۲ و با استفاده از آمار توصیفی و آزمون آماری T-test با هدف مقایسه نتایج به دست آمده با مقدار ۱ میلی‌متر به عنوان حداقل ضخامت قابل قبول تجزیه و تحلیل شد. سطح معنی‌داری ۰/۰۵ در نظر گرفته شد.

جدول ۱- جدول توصیفی ضخامت استخوان کورتیکال باکال در CEJ، ۵ میلی‌متر و ۳ میلی‌متر بالای اپکس و در اپکس در پرمولر اول و دوم

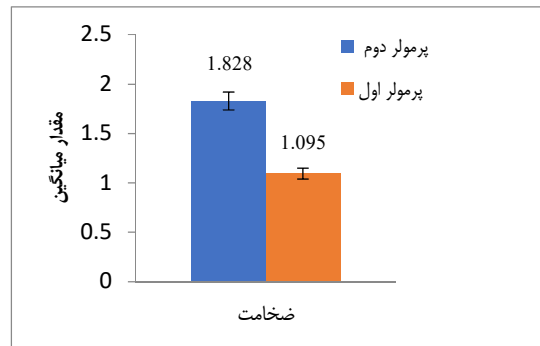
دندان	اندازه‌گیری	کمترین مقدار (mm)	بیشترین مقدار (mm)	میانگین و انحراف معیار
پرمولر دوم	ضخامت استخوان کورتیکال باکال در ناحیه CEJ	۰/۱	۵	۱/۸۲ (۱/۱۲)
	ضخامت استخوان کورتیکال باکال در ۵ میلی‌متر بالای اپکس	۰/۰۱	۴/۲	۱/۶۱ (۰/۹۷)
	ضخامت استخوان کورتیکال باکال در ۳ میلی‌متر بالای اپکس	۰/۰۱	۳/۸	۱/۵۴ (۰/۹۴)
	ضخامت استخوان کورتیکال باکال در اپکس	۰/۰۲	۵	۲/۳۲ (۱/۲۹)
	ضخامت استخوان کورتیکال باکال در ناحیه CEJ	۰/۱	۳	۱/۰۹۵ (۰/۸۰)
	ضخامت استخوان کورتیکال باکال ۵ میلی‌متر بالای اپکس	۰/۰۱	۲/۸	۰/۹۹ (۰/۷۷)
پرمولر اول	ضخامت استخوان کورتیکال باکال در ۳ میلی‌متر بالای اپکس	۰/۰۱	۲	۰/۸۶ (۰/۶۱)
	ضخامت استخوان کورتیکال باکال در اپکس	۰/۰۱	۳	۱/۴۳ (۰/۹۲)

در واقع مشاهده شد که در تمامی نقاط، میانگین ضخامت استخوان کورتیکال باکال در پرمولر دوم بیشتر از ۱ میلی‌متر می‌باشد اما در پرمولر اول در ۵ میلی‌متر و در ۳ میلی‌متر بالای اپکس کمتر از ۱ میلی‌متر، ولی در اپکس بیشتر از ۱ میلی‌متر می‌باشد (جدول ۱) (نمودارهای ۱ و ۲).

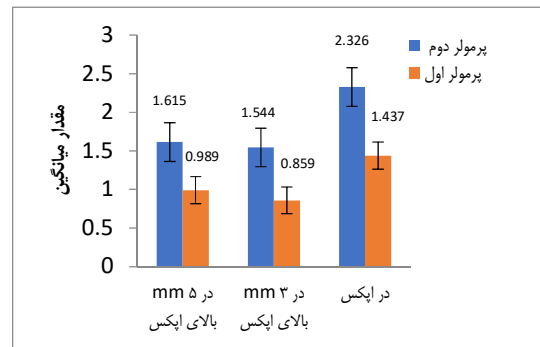
### بحث و نتیجه‌گیری

ایمپلنت‌های دندانی یکی از درمان‌های بسیار مفید برای افراد بی‌دندان می‌باشد و کمک بسیار زیادی به این افراد برای تغذیه، صحبت کردن و حفظ زیبایی می‌نماید. امروزه بحث در مورد چگونگی و زمان جایگذاری ایمپلنت برای ارتقای سطح کیفی استخوان بیش از پیش مطرح شده است. روش‌های جایگذاری ایمپلنت به دو صورت تأخیری و فوری می‌باشد. در روش جایگذاری ایمپلنت به روش فوری بلافاصله بعد از کشیدن دندان، ایمپلنت مورد نظر را می‌توان جایگذاری نمود. این روش معمولاً در ناحیه زیبایی (esthetic zone) استفاده می‌شود که شامل دندان‌های سانترال، لترال، کانین هر دو فک و پره مولرهای اول و دوم هر دو سمت بالا می‌باشد (۲۷، ۲۸).

در جراحی‌های مربوط به ایمپلنت‌های دندانی به ویژه در موارد



نمودار ۱- میانگین ضخامت استخوان کورتیکال باکال در پرمولر اول و دوم



نمودار ۲- میانگین ضخامت استخوان کورتیکال باکال در ۵ و ۳ میلی‌متر بالای اپکس و در اپکس در پرمولر اول و دوم

Jin و همکاران (۳۴) ضخامت دیواره استخوانی باکال و پالاتال عمود بر محور طولی ریشه را در ۳ و ۵ میلی‌متری اپیکال دندان‌های کانین و پرمولر ماگزایلا به CEJ ۲۰ بیمار را اندازه‌گیری کردند. آنان به این نتیجه رسیدند که در ناحیه کانین و پرمولر اول، ضخامت استخوان در نواحی ذکر شده کمتر از ۲ میلی‌متر بوده در حالیکه در ناحیه پره مولر دوم ضخامت این نواحی بیشتر از ۲ میلی‌متر بوده است. اما در مطالعه حاضر نشان داده شد ضخامت استخوان کورتیکال باکال در پرمولر اول تقریباً دارای ضخامت ۱ میلی‌متر بوده و در پرمولر دوم ضخامت به طور معنی‌داری بزرگ از ۱ میلی‌متر می‌باشد. در مطالعه Jin و همکاران (۳۴) نشان داده شد که ضخامت استخوان از ناحیه کانین به سمت پره مولر دوم افزایش می‌یابد. اگرچه تعداد افراد تحت بررسی در مطالعه آنان (۲۰ نفر) کمتر از مطالعه حاضر می‌باشد اما همسو با نتایج آنان در مطالعه حاضر نیز نشان داده شد که ضخامت استخوان کورتیکال باکال از پرمولر اول به سمت پرمولر دوم رو به افزایش است. در پژوهش Rojo-Sanchis نیز همراستا با مطالعه حاضر مشخص شد که ضخامت استخوان کورتیکال در باکال پرمولر دوم بیشتر از پرمولر اول است و همین‌طور پرمولر دوم در بیشتر نواحی ضخامت پلیت باکال بیشتری به نسبت پرمولر اول دارد (۲۷).

نتایج به دست آمده از در مطالعه Park و همکاران (۳۵) نیز نشان داد که ضخامت میانگین استخوان در ۳ و ۵ میلی‌متری CEJ در ناحیه کانین و پرمولرها کمتر از ۲ میلی‌متر بود. در مطالعه حاضر نشان داده شد که ضخامت استخوان کورتیکال باکال در پرمولر اول و دوم کمتر از ۲ میلی‌متر اما با هم متفاوت است. همچنین، آنان در مطالعه خود نشان دادند که استخوان دندان پرمولر دوم بیشترین ضخامت را در مناطق اندازه‌گیری شده داشت که مطابق با نتایج به دست آمده در تحقیق حاضر می‌باشد.

بر طبق نتایج به دست آمده از پژوهش Yang و همکاران (۳۶) ضخامت استخوان باکال و پالاتال در ۲ میلی‌متری اپکس و همچنین ناحیه وسط ریشه در دندان‌های قدامی ۲۳ بیمار تنها ۲/۲٪ از موارد (۶/۲۷۶ ناحیه) بیش از ۲ میلی‌متر بود. در تحقیق Zhou و همکاران (۲۵) همانند مطالعه حاضر مشخص شد ضخامت استخوان لبیال در ۳ میلی‌متری زیر CEJ و در ناحیه وسط ریشه، در دندان‌های قدامی ماگزایلا ۸۰ بیمار نازک بوده و در ایمپلنت گذاری فوری به دلیل

جایگذاری فوری، ثبات اولیه ایمپلنت یک پیش نیاز بسیار مهم برای استئو اینتگریشن می‌باشد. کمیت استخوان عامل مهمی در ثبات اولیه ایمپلنت است و در مواردی که با کیفیت نامطلوب استخوان مواجه هستیم، ارتقای کمیت موضعی استخوان هنگام جراحی جایگذاری ایمپلنت یکی از راهکارهای مورد توجه می‌باشد. در صورت ناکافی بودن فاکتورهای فوق ممکن است ایمپلنت به بیرون از استخوان در آن نواحی اکسپوز شود (۲۹،۳۰).

Lee و همکاران (۳۱) با اندازه‌گیری ضخامت استخوان آلونولار با کال و پالاتال ۲۰ دندان قدامی ماگزایلا (از کانین تا کانین) در ۳ میلی‌متری زیر CEJ نشان دادند که ضخامت پلیت باکال قدامی‌های ماگزایلا در این ناحیه بسیار نازک (حدود ۱ میلی‌متر) است. همسو با نتایج آنان در مطالعه حاضر نیز نشان داده شد که ضخامت استخوان کورتیکال باکال در پرمولر اول بیشتر از ۱ میلی‌متر نبوده و تقریباً دارای ضخامت ۱ میلی‌متر می‌باشد (۱/۰۹۵) اما بر خلاف نتایج آنان ضخامت استخوان کورتیکال باکال در این تحقیق در پرمولر دوم بیشتر از ۱ میلی‌متر بود (۱/۸۲۸).

Januário و همکاران (۳۲) با اندازه‌گیری ابعاد دیواره استخوان فیشیال در نواحی مختلفی از اپیکال تا CEJ در قدام ماگزایلا ۲۵۰ نفر با استفاده از CBCT به این نتیجه رسیدند که در اکثر نواحی در مجاورت تمامی دندان‌ها ضخامت استخوان کمتر از ۱ میلی‌متر می‌باشد. آنان در مطالعه خود به طور کلی نشان دادند که اکثر دندان‌ها در قدام ماگزایلا، استخوان فیشیال نازکی دارند. در مطالعه حاضر نیز مشخص گردید که ضخامت استخوان کورتیکال باکال در پرمولر اول در اکثر نقاط کمتر از ۱ میلی‌متر و در اپکس ۱/۴۳۷ میلی‌متر می‌باشد.

Ghassemian و همکاران (۳۳) نیز به بررسی ضخامت استخوان فیشیال آلونولار در ۳ میلی‌متری اپکس دندان‌های قدامی سالم ماگزایلا ۶۶ بیمار با نژاد ایتالیایی پرداختند. در مطالعه آنان میانگین ضخامت استخوان در ۳ میلی‌متری CEJ برای دندان‌سانترال راست ماگزایلا ۱/۴۴ میلی‌متر و برای سانترال چپ ۱/۴۵ میلی‌متر بود. برای دندان‌های لترال راست و چپ ماگزایلا، میانگین ضخامت کرسست استخوان به ترتیب ۱/۷۳ و ۱/۵۹ میلی‌متر بود. برای دندان کانین چپ و راست ماگزایلا نیز میانگین ضخامت استخوان کرسست ۱/۴۷ و ۱/۶۰ میلی‌متر بود.

مهم است که با توجه به مطالعات، ایمپلنت فوری در برخی شرایط خاص مفید است و رضایت بیشتری برای بیمار و شرایط بهتری برای استخوان فراهم می‌سازد. اما با این حال بررسی شرایط بیمار و استخوان در محل مربوطه که در هر بیمار و هر محل اختصاصی است، ضروری خواهد بود. از محدودیت‌های این مطالعه می‌توان به عدم اندازه‌گیری ضخامت استخوان کورتیکال پالاتال و همین‌طور بررسی نکردن ضخامت استخوان به تفکیک سن و جنس اشاره کرد. انجام بررسی‌های بیشتر با در نظر گرفتن فاکتورهای ذکر شده و همین‌طور با استفاده از جامعه آماری بزرگتر و برش‌های متفاوت از فواصل مختلف پیشنهاد می‌گردد.

### تشکر و قدردانی

این مقاله حاصل پایان‌نامه دوره دندانپزشکی عمومی به شماره ۳۶/۲۷۳/م پ /د از دانشگاه علوم پزشکی جندی شاپور اهواز می‌باشد، که بدین وسیله مراتب تقدیر و تشکر از اساتید محترم بخش پروتز و معاونت پژوهشی آن دانشکده به عمل می‌آید.

نازکی استخوان در این ناحیه، جهت جلوگیری از تحلیل استخوان و ایجاد مشکلات احتمالی باید ایمپلنت را پالاتالی‌تر قرار داد و جهت جلوگیری از پرفوره شدن ناحیه اپیکال، اپکس ایمپلنت را کمی به طرف پالاتال شیب داد. علت این تفاوت‌ها در نتایج به دست آمده از این پژوهش با پژوهش‌های ذکر شده را می‌توان موقعیت خلفی‌تر دندان‌ها در این تحقیق، تفاوت در تعداد نمونه‌ها، تفاوت‌های نژادی، تفاوت در محل‌های اندازه‌گیری و تفاوت در اندازه رفرنس برای ضخامت لازم در ایمپلنت گذاری فوری دانست.

نتایج این مطالعه با در نظر گرفتن محدودیت‌های آن نشان داد که با توجه به اینکه استخوان باکال در ناحیه پرمولر دوم ضخامت کافی دارد، می‌توان ایمپلنت فوری را در ناحیه این دندان با اطمینان بیشتری در موقعیت دندان کشیده شده قرار داد، اما برای انجام این روش در دندان پرمولر اول، قراردادی ایمپلنت به صورت کمی پالاتال‌تر و استفاده از پیوند و پارتیکل در سطح باکال حفره نتایج قابل پیش‌بینی‌تری فراهم می‌کند. با این حال جهت تبدیل این توصیه به راهکاری معمول، نیاز به مطالعات بیشتر وجود دارد. توجه به این نکته

### منابع:

- 1- Stumbras A, Kuliesius P, Januzis G, Juodzbaly G. Alveolar ridge preservation after tooth extraction using different bone graft materials and autologous platelet concentrates: a systematic review. *J Oral Maxillofac Res.* 2019;10(1):1-15.
- 2- Jonasson G, Skoglund I, Rythén M. The rise and fall of the alveolar process: Dependency of teeth and metabolic aspects. *Archives of oral biology.* 2018;96(1):195-200.
- 3- Thoma DS, Bienz SP, Lim HC, Lee WZ, Hämmerle CH, Jung RE. Explorative randomized controlled study comparing soft tissue thickness, contour changes, and soft tissue handling of two ridge preservation techniques and spontaneous healing two months after tooth extraction. *Clin Oral Implants Res.* 2020;31(6):565-74
- 4- Pietrokovski J, Starinsky R, Arensburg B, Kaffe I. Morphologic characteristics of bony edentulous jaws. *J Prosthodont.* 2007;16(2):141-7.
- 5- Sanz M, Cecchinato D, Ferrus J, Pjetursson EB, Lang NP, Lindhe J. A. prospective, randomized-controlled clinical trial to evaluate bone preservation using implants with different geometry placed into extraction sockets in the maxilla. *Clin Oral Implants Res.* 2010;21(1):13-21.
- 6- Chappuis V, Araújo MG, Buser D. Clinical relevance of dimensional bone and soft tissue alterations post-extraction in esthetic sites. *Periodontol.* 2017;73(1):73-83.
- 7- Huynh-Ba G, Pjetursson BE, Sanz M, Cecchinato D, Ferrus J, Lindhe J, Lang NP. Analysis of the socket bone wall dimensions in the upper maxilla in relation to immediate implant placement. *Clin Oral Implants Res.* 2010;21(1):37-42.
- 8- Helal R, Elsayed S, Mohamed F, Saleh H, Khalifa F. Evaluation of the Effect of Bovine Bone Graft on the Preservation of Buccal Plate of Extracted Socket. *Al-Azhar Dent for Girls.* 2016;3(1):17-22.
- 9- Baj A, Muzio LL, Lauritano D, Candotto V, Mancini GE, Gianni AB. Success of immediate versus standard loaded implants: A short literature review. *J Biol Regul Homeost Agents.* 2016;30(2):183-8.
- 10- Denardi RJ, da Silva RD, Thomé G, Andrighetto AR, de Freitas RM, Shimizu RH, Shimizu IA, Melo AC. Bone response after immediate placement of implants in the anterior maxilla: a systematic review. *J Oral Maxillofac Surg.* 2019;23(1):13-25.
- 11- Werbit MJ, Goldberg PV. The immediate implant: bone preservation and bone regeneration. *Int J Periodontics Restorative Dent.* 1992;12(3):206-17.
- 12- Barzilay I. Immediate implants: their current status. *Int J Prosthodont.* 1993;6(2):169-75.
- 13- Froum SJ. Immediate placement of implants into extraction sockets: rationale, outcomes, technique. *Alpha Omegan.* 2005;98(2):20-35.
- 14- Covani U, Cornelini R, Barone A. Bucco-lingual bone remodeling around implants placed into immediate extraction sockets: a case series. *J Periodontol.* 2003;74(2):268-73.
- 15- Botticelli D, Berglundh T, Lindhe J. Hard-tissue alterations following immediate implant placement in extraction sites. *J Clin Periodontol.* 2004;31(10):820-8.

- 16- Araujo MG, Sukekava F, Wennström JL, Lindhe J. Ridge alterations following implant placement in fresh extraction sockets: an experimental study in the dog. *J Clin Periodontol*. 2005;32(6):645-52.
- 17- Qahash M, Susin C, Polimeni G, Hall J, Wikesjö UM. Bone healing dynamics at buccal peri-implant sites. *Clin Oral Implants Res*. 2008;19(2):166-72.
- 18- Ohiomoba H, Sonis A, Yansane A, Friedland B. Quantitative evaluation of maxillary alveolar cortical bone thickness and density using computed tomography imaging. *AM J Orthod Dentofac*. 2017;151(1):82-91.
- 19- Ghoncheh Z, Moghaddamzadeh B, Kaviani H, Jamali G, Feizi M. Measurement of buccal cortical plate thickness in the mandible of dentate adults in an Iranian population using cone-beam computed tomography. *JCR*. 2019 Oct 13;6(2):66-72.
- 20- Kaya S, Adiguzel O, Yavuz I, Tumen EC, Akkus Z. Cone-beam dental computerized tomography for evaluating changes of aging in the dimensions central superior incisor root canals. *Med Oral Patol Oral Cir Bucal*. 2011;16(3):463-6.
- 21- Bornstein MM, Horner K, Jacobs R. Use of cone beam computed tomography in implant dentistry: current concepts, indications and limitations for clinical practice and research. *Periodontol 2000*. 2017;73(1):51-72.
- 22- Li Y, Deng S, Mei L, Li J, Qi M, Su S, Li Y, Zheng W. Accuracy of alveolar bone height and thickness measurements in cone beam computed tomography: a systematic review and meta-analysis. *Oral Surg Oral Med Oral Pathol Oral Radiol*. 2019;24(6):667-79.
- 23- Zhou Y, Gao J, Sheng M, Qi W, Jin J, He F. Facial alveolar bone alterations and gray value changes based on cone beam computed tomography around maxillary anterior implants: A clinical retrospective study of 1-3 years. *Clin Oral Implants Res*. 2020;31(5):476-87.
- 24- Braut V, Bornstein MM, Belser U, Buser D. Thickness of the anterior maxillary facial bone wall—a retrospective radiographic study using cone beam computed tomography. *Int J Periodontics Restorative Dent*. 2011;31(2):125-31.
- 25- Zhou Z, Chen W, Shen M, Sun C, Li J, Chen N. Cone beam computed tomographic analyses of alveolar bone anatomy at the maxillary anterior region in Chinese adults. *J Biomed Res*. 2014;28(6):498-505.
- 26- Gakonyo J, Mohamedali AJ, Mungure EK. Cone Beam Computed Tomography Assessment of the Buccal Bone Thickness in Anterior Maxillary Teeth: Relevance to Immediate Implant Placement. *Int J Oral Maxillofac Implants*. 2018;33(4):880-7.
- 27- Rojo-Sanchis J, Viña-Almunia J, Peñarrocha-Oltra D, Peñarrocha-Diago M. Facial alveolar bone width at the first and second maxillary premolars in healthy patients: a cone beam computed tomography study. *J Oral Implantol*. 2017;43(4):261-5.
- 28- Kuchler U, Chappuis V, Gruber R, Lang NP, Salvi GE. Immediate implant placement with simultaneous guided bone regeneration in the esthetic zone: 10-year clinical and radiographic outcomes. *Clin Oral Implants Res*. 2016;27(2):253-7.
- 29- Buser D, Chappuis V, Belser UC, Chen S. Implant placement post extraction in esthetic single tooth sites: when immediate, when early, when late? *Periodontol 2000*. 2017;73(1):84-102.
- 30- Moy PK, Schoenbaum TR, Alawie S. Treatment Planning for Implants in the Aesthetic Zone: Biological, Functional, and Aesthetic Consideration. In: Schoenbaum T. (eds) *Implants in the Aesthetic Zone*. Springer, Cham. 2019:3-21.
- 31- Lee SL, Kim HJ, Son MK, Chung CH. Anthropometric analysis of maxillary anterior buccal bone of Korean adults using cone-beam CT. *J Adv Prosthodont*. 2010;2(3):92-6.
- 32- Januário AL, Duarte WR, Barriviera M, Mesti JC, Araújo MG, Lindhe J. Dimension of the facial bone walls in the anterior maxilla: a cone-beam computed tomography study. *Clin Oral Implants Res*. 2011;22(10):1168-71.
- 33- Ghassemian M, Nowzari H, Lajolo C, Verdugo F, Pirronti T, D'Addona A. The thickness of facial alveolar bone overlying healthy maxillary anterior teeth. *J Periodontol*. 2012;83(2):187-97.
- 34- Jin SH, Park JB, Kim N, Park S, Kim KJ, Kim Y, Kook YA, Ko Y. The thickness of alveolar bone at the maxillary canine and premolar teeth in normal occlusion. *J Periodontal Implant Sci*. 2012;42(5):173-8.
- 35- Park JB, Lee JE, Kim K, Yoo JT, Kim Y, Kook YA, Ko Y. The thickness of alveolar bone at the mandibular canine and premolar teeth in normal occlusion. *J Craniofac Surg*. 2014;25(3):1115-9.
- 36- Yang G, Hu WJ, Cao J, Liu DG. Measurement of sagittal root position and the thickness of the facial and palatal alveolar bone of maxillary anterior teeth. *Chine J stomat*. 2013;48(12):716-20.