

دکتر احمد رضا طلائی پور

چکیده

استئوپوروز یکی از مشکلات مهم افراد مسن است. در استئوپوروز ترکیب استخوان نرمال می‌باشد ولی تراکم آن دچار تغییر می‌شود، به عبارت دیگر در یک حجم ثابت از استخوان آناتومیک بافت استخوانی کمتری وجود دارد. بدین ترتیب دانسیته رادیوگرافیک تصویر استخوان افزایش می‌یابد. در این مطالعه از دانسیتومتری برای ارزیابی شیوع و پراکندگی استئوپوروز در یک گروه ۲۰۵ نفری از افراد استفاده شده است.

مقدمه

همهٔ بافتهای زنده دچار پدیده پیری (Aging) می‌شوند. برای بیان علت پیری نظریه‌های مختلفی مطرح شده است. یکی از این نظریه‌ها کاهش ترشح هورمون‌ها در سنین پیری است. استئوپوروز نیز جزئی از فرآیند پیری است که بافت استخوانی را درگیر می‌کند و وابستگی آن به نقص ترشح هورمون‌ها خصوصاً هورمون‌های جنسی به اثبات رسیده است. استئوپوروز عبارتست از کاهش نسج استخوانی در واحد حجم استخوان. یعنی در حالیکه ساختمان بافت‌شناسی استخوان طبیعی است، تراکم فیزیکی آن کم می‌شود. استخوان بافتی است زنده که تراکم طبیعی آن توسط سیستم کلیوی، گوارش، آندرکرین، خونساز و عصبی دقیقاً کنترل می‌شود.

هرگاه عاملی تعادل استخوانسازی و روند تخریب یا Resorption استخوان را از طریق دخالت در یکی از سیستم‌های فوق برهم بزند، دانسیته یا تراکم استخوان دستخوش تغییر خواهد شد. معمولاً واژه استئوپوروز به عنوان یک بیماری جداگانه به استئوپوروز سنی و یائسگی اطلاق می‌شود. با کاهش ترشح هورمون‌های جنسی در زنان بتدریج دانسیته یا تراکم استخوان کاهش می‌یابد بطوریکه ده سال پس از یائسگی استئوپوروز بعنوان یکی از جنبه‌های آنروفی

منتشر بافتها در سنین پیری عوارض خود را نشان می‌دهد. دردهای شدید استخوانی بخصوص در پشت از عوارض اصلی استئوپوروز پیری هستند. ولی اهمیت کلینیکی بیماری بیشتر به سبب بالا بردن امکان شکستگی در ستون مهره‌ها و لگن است. در استئوپوروز نوع I یا استئوپوروز یائسگی، شکستگی مهره‌ها شایع‌تر است ولی در استئوپوروز نوع II که استئوپوروز سنی نامیده می‌شود شکستگی سرفمور نیز شایع است.

تغییرات رادیوگرافیک استخوان در استئوپوروز عبارتست از افزایش دانسیته رادیوگرافیک تصویر استخوان، بهم خوردن نمای تراکولار طبیعی، نازک شدن و کاهش اوپاسیتی کورتکس. سن شروع فرایند پیری استخوان را با ۲۰ تا ۳۵ سالگی ذکر کرده‌اند.^۱ همچنین ذکر شده که برای مشخص شدن استئوپوروز در رادیوگرافی بایستی حداقل ۳۰ درصد از کلسیم استخوان کاسته شود. بنابراین پیش از بوجود آمدن نمای رادیوگرافیک، بیماری تا حدی پیشرفت کرده است.

برای اندازه‌گیری تراکم استخوان از روشهای گوناگونی استفاده شده از جمله این روشها می‌توان از رادیوگرامتری (Radiogrammetry) یا تعیین ضخامت کورتکس استخوان متاکارپ یا سایر استخوانهای دراز، دانسیتومتری یا سنجش دانسیته رادیوگرافیک تصویر استخوان، استفاده از مواد

* استاندار گروه رادیولوژی دهان و فک و صورت دانشکده دندانپزشکی دانشگاه علوم پزشکی تهران

شکلی در دهان بیمار قرار می‌گرفت که محور طولی آن موازی محور طولی دندان باشد. بدین ترتیب فیلم خم نمی‌شد و موازی با دندان نیز قرار می‌گرفت. در این حالت امکان بدشکلی تصویر به حداقل خواهد رسید. فیلمها کدبندی شدند و مشخصات هر بیمار در پرسشنامه‌ای ثبت شد. مشخصات شامل سن، جنس، شغل، وضعیت سلامتی و قد و وزن بود. کلیه نگاره‌ها طی یک هفته تهیه و در یخچال نگهداری شد. بلافاصله پس از تکمیل نمونه‌های پیش‌بینی شده، فیلمها به بخش فیلم بیج سازمان انرژی اتمی منتقل و توسط دستگاه پرس مخصوص شماره‌گذاری شدند. ظهور و ثبوت فیلمها در شرایط استاندارد انجام گرفت. پس از طی مراحل ظهور و ثبوت، فیلمها توسط دستگاه دانسیتومتر از نوع Macbeth PD 504 بررسی شدند. برای هر فیلم دانسیته تصویر استخوان در چهار نقطه اطراف ریشه دندان پرمولر اول مشخص شد میانگین دانسیته نقاط محاسبه و یادداشت گردید.

بیماران به پنج گروه سنی به شرحی که در جدول یک مشاهده می‌شود تقسیم شدند. سپس میانگین و واریانس دانسیته رادیوگرافیک استخوان در هر گروه برای زنان و مردان بطور جداگانه محاسبه شد.

برای بررسی نتایج از آنالیز واریانس به روش T-Student استفاده شد.

یافته‌ها

در گروه سنی اول بین دو جامعه زنان و مردان اختلاف معنی‌دار نیست پس در این سنین تفاوت قابل ملاحظه‌ای بین ساختار استخوانها در زن و مرد وجود ندارد، ولی با افزایش سن از ۲۰ سالگی به بعد این اختلاف معنی‌دار می‌شود.

در مقایسه بین گروههای سنی در جمعیت زنان بین گروه اول و چهارم، دوم و چهارم و دوم و پنجم اختلاف معنی‌دار نیست ولی در سایر موارد معنی‌دار می‌شود، که علت با توجه به نمودار شماره یک تا حدی مشخص است. در جمعیت مردان نیز تنها اختلاف بین گروههای دوم و سوم معنی‌دار نیست.

رادیواکتیو و سنجش میزان جذب آنها در استخوان^[۶]، توموگرافی کامپیوتری به همراه انجام محاسبات کامپیوتری روی تصویر استخوان^[۷]، MRI و محاسبه زمان T_1 و T_2 در مغز استخوان ناحیه خارجی نام برد.^[۸]

دانسیته تصویر رادیوگرافی در حقیقت لگاریتم نسبت نورمنبع به نور خروجی از هر قسمت از تصویر است. دانسیته رادیوگرافیک بوسیله دانسیتومتر (Densitometer) اندازه‌گیری می‌شود. دانسیتومتر یک نورسنج است که شدت نور عبوری از هر قسمت از کلیشه رادیوگرافی را نشان می‌دهد. در مطالعه حاضر از اندازه‌گیری دانسیته تصویر استخوان برای بررسی شیوع استئوپوروز در یک جمعیت استفاده شده است.

امروزه با ساخت و تکمیل دستگاههای رادیوگرافی دیجیتال کاربردهای جدیدی نظیر ارزیابی و کشف تغییرات استخوان آلوئول، میزان موفقیت ایمپلنها، نحوه ترمیم استخوان پس از جراحیهای پیوندتال و درمانهای ریشه برای دانسیتومتری تصویر استخوان پیشنهاد شده است.^[۹،۱۰،۱۱،۱۲] مسلماً دانسیتومتری تصاویر دیجیتال نسبت به دانسیتومتری فیلمهای عادی روش دقیق‌تر و ساده‌تری است ولی متأسفانه نیاز به تجهیزات گرانقیمت دارد.

روش بررسی

برای انتخاب نمونه از مراجعین بخش رادیولوژی دانشکده دندانپزشکی دانشگاه علوم پزشکی تهران استفاده شد. تعداد دویست و پنج بیمار بصورت نمونه‌گیری ساده اتفاقی انتخاب شدند که صدو دو نفر آنها زن بودند. شرط انتخاب بیماران داشتن دندان دائمی در ناحیه پرمولهای راست فک پایین و عدم ابتلا به بیماریهای سیستمیک موثر بر استخوان بود. سپس توسط دستگاه سیار Castellini با مشخصات ۶۵ کیلوولت و ۱۰ میلی‌آمپر زمان تابش ۰/۶ ثانیه رادیوگرافی پری اپیکال از ناحیه پرمولهای راست فک پایین بعمل آمد. فیلمهای مورد استفاده از نوع Agfa - Dentus M₂ با سرعت D و اندازه ۲ بود. در همه موارد فیلم توسط Bite Block به

بحث

مطالعه بدست می‌آید:

وجود اختلاف معنی‌دار بین زنان و مردان در کلیه گروه‌های سنی را می‌توان مربوط به خاصیت آنابولیک قوی هورمون‌های جنسی در مردان دانست که مسلماً این تاثیر با بالا رفتن سن در مردان مشخص‌تر می‌شود.

طبق نتایج بدست آمده در جمعیت زنان از ۱۰ تا ۳۹ سال یعنی در گروه‌های سنی اول، دوم و سوم دانسیته رادیوگرافیک استخوان در حال کاهش یعنی دانسیته نسج استخوان در حال افزایش است پس محتوای معدنی استخوان تا دوره سنی ۳۰-۳۹ سال همواره افزایش می‌یابد ولی از آن به بعد تا شروع دهه ششم مجدداً دانسیته رادیوگرافیک تصویر استخوان بطور معنی‌دار افزایش می‌یابد. پس از دهه پنجم زندگی به بعد استئوپوروز در جمعیت زنان مورد مطالعه شروع شده است و با پدیده یائسگی تشدید می‌شود.

ولی در جمعیت مردان دانسیته رادیوگرافیک استخوان از گروه اول تا پنجم همواره کاهش می‌یابد یعنی در واقع محتوای معدنی استخوان افزایش می‌یابد و تا سن ۶۰ سالگی نیز استئوپوروز در مردان مشاهده نمی‌شود.

از بررسی فوق بطور کلی چند نتیجه در باره جمعیت مورد

- ۱ - محتوای معدنی استخوان در مردان بیش از زنان است.
- ۲ - در مردان تا سنین حدود ۶۰ نیز استئوپوروز مشاهده نمی‌شود.
- ۳ - استئوپوروز در زنان از دهه چهارم به بعد بوسیله دانسیتومتری تصویر استخوان قابل تشخیص است.
- ۴ - از آنجا که در مقالات و کتب جدید سن شروع پدیده پیرشدن استخوان در زنان ۳۵ سالگی ذکر شده است با توجه به مطالعه حاضر، دانسیتومتری تصویر استخوان قادر بوده استئوپوروز را خیلی زود مشخص کند و یا اینکه سن شروع استئوپوروز در جمعیت مورد مطالعه اصولاً پایین‌تر بوده، لازم به ذکر است که در اکثر مراجع معتبر در مورد دقت رادیوگرافی ذکر شده: «برای مشخص شدن استئوپوروز در رادیوگرافی باید حداقل ۳۰ درصد از کلسیم استخوان کاسته شود و معمولاً پیش از بوجود آمدن نمای رادیوگرافیک بیماری تا حدی پیشرفت کرده است.^(۱) که با انجام این بررسی می‌توان در صحت گفتار فوق تردید کرد.

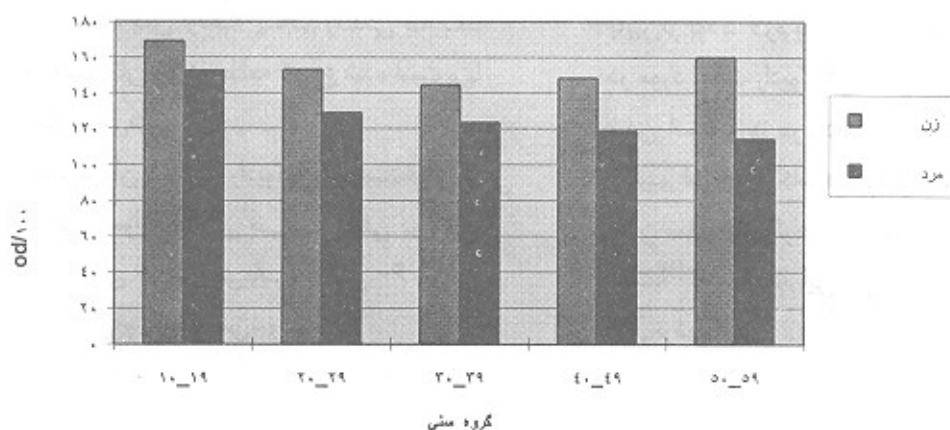
جدول توزیع نمونه مورد مطالعه برحسب سن و جنس

جنس	زنان		مردان		کل	
	تعداد	درصد	تعداد	درصد	تعداد	درصد
گروه سنی ۱۰-۱۹	۱۴	۱۳/۷۳	۱۷	۱۶/۵	۳۱	۱۵/۱۲
۲۰-۲۹	۳۵	۳۴/۳۱	۳۳	۳۲/۰۴	۶۸	۳۳/۱۷
۳۰-۳۹	۲۲	۲۱/۵۷	۲۴	۲۳/۳۰	۴۶	۲۲/۴۴
۴۰-۴۹	۱۶	۱۵/۶۹	۱۶	۱۵/۵۳	۳۲	۱۵/۶۱
۵۰ به بالا	۱۵	۱۴/۷۰	۱۳	۱۲/۶۲	۲۸	۱۳/۶۶
جمع	۱۰۲	۱۰۰	۱۰۳	۱۰۰	۲۰۵	۱۰۰

جدول ۲- میانگین واریانس دانسیته تصویر استخوان بر حسب $OD.10^{-2}$ در پنج گروه سنی

مرد		زن		جنس سن (سال)
واریانس	میانگین	واریانس	میانگین	
۲۰۱	۱۵۳	۶۰۰	۱۶۹	۱۰-۱۹
۱۰۸	۱۲۸	۲۱۲	۱۵۳	۲۰-۲۹
۶۱	۱۲۳	۲۱۳	۱۴۴	۳۰-۳۹
۳۵	۱۱۹	۱۴۱	۱۴۸	۴۰-۴۹
۵۹	۱۱۴	۲۸۵	۱۶۰	۵۰-۶۰

نمودار میانگین دانسیته استخوان فک پایین بر حسب جنس و سن



نمودار ۱- میانگین دانسیته استخوان فک پایین بر حسب جنس و سن

Abstract

Osteoporosis is a major problem of the elderly. In the course of osteoporosis the bone is normal in composition but deficient in amount, in other words there is a reduced volume of bone tissue relative to volume of anatomic bone. So the radiographic density of bone image increased. In this study we use densitometry to evaluate osteoporosis in a population of 205.

REFERENCES

1. Berastegni, J. et al.(1991): bone densitometry of periapical lesions. *Rev - Fr Endod.* Jun; 10(2): 11-7.
2. Bragger, U et al, (1987): Computer assisted densitometric image analysis for quantification of radiographic alveolar bone changes. *J. Periodont - Res.* May; 22(3) 227-9.
3. Bragger, U. et al, (1984): color inversion of alveolar bone density changes in digital subtraction images. *J. Clin - Periodontol.* Ari. 76(4): 209-470.
4. Bragger - U. et al, (1989): computer assisted densitometric image analysis (CADIA) for assesment of alveolar bone density changes in furcation. *J. Clin - Periodontol* jan; 16(4):46-53.
5. Deas - D, (1997): the relationship between probing attachment loss and computerized radiographic analysis in progressing of peridontitis. *J. Periodontol* . Feb; 62(2): 435-470.
6. Koura - N., (1990): assessment of alveolar bone changes with gamma - ray absorptiometry *Nippon - Shishuby* mar; 32(1): 214-23.
7. Rovertson DD. et al. , (1986): quantitative bone measurments using x-ray computed tomography with second order correction. *Med Phys* 13; 474.
8. Sutton D., (1993): textbook of radiology and medical imaging. vol.1 fifth ed. churchill living stone 219-20.
9. Wood - N., (1997): Differential diagnosis of oral lesions. fourth ed. mosby ,474-500.