

پروتزهای بالابرنده کام (Palatal lift Appliance) (گزارش یک مورد)

• دکتر اکبر فاضل

•• دکتر رامین مشرف

چکیده

پروتزهای بالابرنده کام در مواردی به کار می‌روند که آناتومی کام نرم سالم و بی‌عیب است ولی بیمار به دلیل غیرکارآمد بودن کام نرم مشکل گفتاری دارد و امکان انجام جراحی نیز برای وی وجود ندارد. هدف از کاربرد این پروتزها، بالابردن کام نرم تا سطح طبیعی بالارفتن کام می‌باشد تا بتوان همایش کامی - حلقی را برقرار ساخت. طرح این پروتزها بایستی براساس حداکثر گیر باشد تا بتوان بدون جابجا شدن پروتز، کام را در موقعیت جدید نگهداشت. روشهای مختلفی برای ساخت این وسیله وجود دارد که در این مقاله به آنها اشاره شده است.

مقدمه

استفاده از پروتزهای بالابرنده کام (palatal lift appliances) (شکل ۱) پس از معرفی آنها توسط Bloomer و Gibbons (۱۹۵۸) و تاکید Aronson و Gonzalez (۱۹۷۰) بر موثر و کارآمد بودن آنها افزایش یافت.^[۱ و ۳] از این پروتزها در مواردی استفاده می‌شود که آناتومی کام نرم (Velum) سالم و بی‌عیب است ولی بیمار مشکل گفتاری دارد و امکان انجام جراحی برای وی وجود ندارد.^[۵] به طور کلی، در موارد زیر بایستی از پروتزهای بالابرنده کام (PLA) استفاده کرد:

۱ - صدمات یا مشکلات مغزی - عروقی که سبب اختلال عمل سیستم عصبی - عضلانی و / یا دستگاه اعصاب آوران می‌شوند.^[۶ و ۲، ۱]

۲ - بیماریهای عصبی - عضلانی همچون Multiple Sclerosis، Myastheniagravis، Bulbar-Poliomyelitis، diphtheria و Parkinson dis.^[۶ و ۴، ۲، ۱]

۳ - تومورهای پایه مخ که توسط جراحی خارج شده باشند.^[۲]

۴ - اختلالات تکاملی، حرکتی یا تون عضلانی (مثل بیماران فلج مغزی).^[۳ و ۲، ۱]

۵ - صدمات تروماتیک به کام نرم مثل صدماتی که در حین آدنوییدکتومی، تونسیکتومی یا ماگزیکتومی به کام نرم وارد می‌شوند.^[۵ و ۱]

۶ - بیماران شکاف کام یا دارای کامهای ناقص یا شکافهای کام زیرمخاطی.^[۵ و ۱]

۷ - گاهی عدم تعادل رزونانس گفتار ممکن است در اثر فقدان شنوایی یا الگوهای غلط حسی و حرکتی ایجاد شده باشد.^[۶]

هدف از پروتزهای بالابرنده کام، بالابردن کام نرم تا سطح طبیعی بالارفتن کام جهت ایجاد انسداد بین کام و دیواره‌های حلق می‌باشد. اگر طول کام برای این منظور کافی نباشد می‌توان از پروتزهای ترکیبی (مسدودکننده - بالابرنده) استفاده کرد (شکل ۲).

برای آنکه پروتزهای بالابرنده به خوبی عمل کند، لازم است که دیواره‌های طرفی حلق حرکات کافی داشته باشند و در

• استادیار و رئیس بخش پروتزهای فک و صورت دانشکده دندانپزشکی دانشگاه علوم پزشکی تهران
•• رزیدنت بخش پروتزهای فک و صورت دانشکده دندانپزشکی دانشگاه علوم پزشکی تهران

مزایای پروتزهای بالابرنده کام

طبق نظرات آقای دکتر مظاهری (۱۹۷۶) و دیگر محققین، مزایای پروتزهای بالابرنده کام به قرار زیر هستند: [۴،۶]

- ۱ - کاهش میزان آتروفی عدم استعمال.
- ۲ - افزایش فانکشن کامی - حلقی با تحریک مداوم ناحیه.
- ۳ - افزایش پاسخ عصبی - عضلانی به کمک تحریک آرام ناحیه و نمرینه‌های گفتاری.
- ۴ - کمک به قرارگیری صحیح زبان به دلیل بالارفتن کام و عدم تداخل آن با عمل زبان.
- ۵ - کاهش فرار هوا به بینی، بهبود جویدن و حرکات زبان.
- ۶ - کاهش رفلکس تهوع (به دلیل بالارفتن کام نرم و دور شدن آن از زبان).
- ۷ - در صورت لزوم، دسترسی به ناز و فازنکس برای تهیه مسدودکننده آسان می‌گردد.
- ۸ - در مواردی که نتوان با جراحی یا مسدودکننده‌های حلقی درمان را انجام داد، این پروتز می‌تواند مفید باشد. برخی کتب و مقالات سه مورد عدم کاربرد قطعی را به قرار زیر بیان نموده‌اند: [۳،۱]

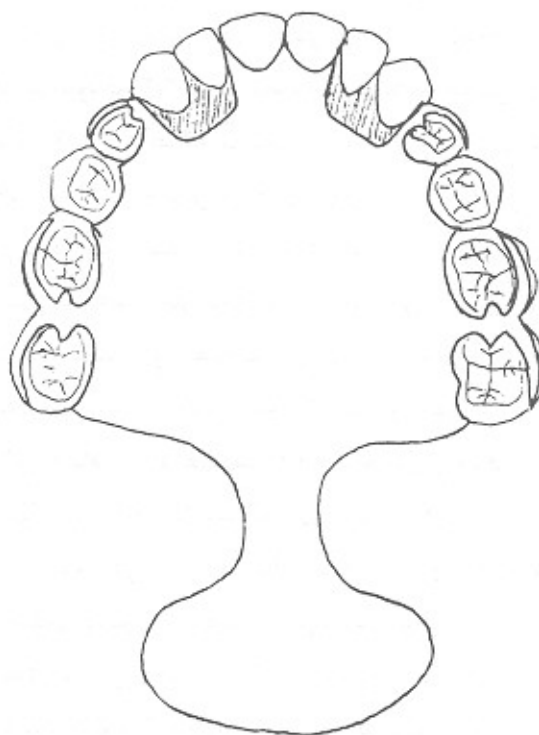
- ۱ - مواقعی که نتوان گیر کافی برای پروتز تامین کرد.
- ۲ - کام نرم را نتوان جایجا کرد (کام نرم اسپاستیک).
- ۳ - بیمار همکاری لازم را نشان ندهد.

اقدامات لازم قبل از درمان با پروتزهای بالابرنده کام پس

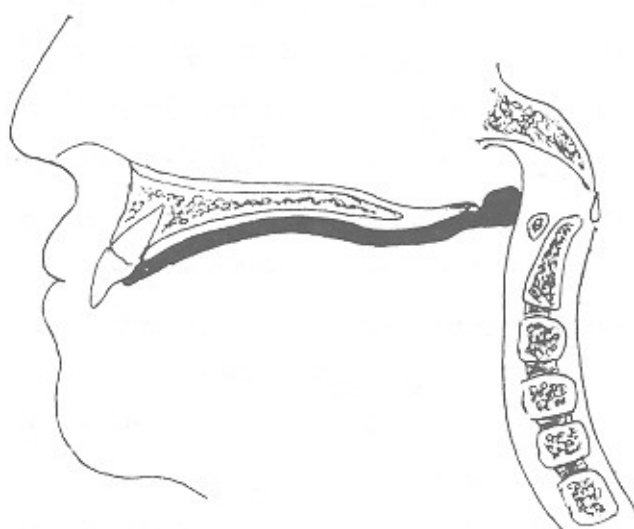
از تشخیص **palatopharyngeal incompetency*** بیمار بایستی توسط متخصصین پروتز و نیز متخصصین گفتار درمانی به دقت تحت معاینه قرار گیرد. پاتولوژیست گفتاری

* مشکل کامی - حلقی را هنگامی *palatopharyngeal incompetency* می‌نامند که کام نرم از لحاظ آناتومیک سالم باشد ولی نتواند همایش کامی - حلقی را برقرار سازد. در مقابل *palatopharyngeal insufficiency*، هنگامی است که ساختمان کام نرم از لحاظ طول کوتاه و یا نازو فازنکس بسیار عمیق باشد و امکان برقراری همایش کامی - حلقی وجود نداشته باشد. (۱)

حالت استراحت بین کام نرم جایجا شده و دیواره‌های حلق فضای کافی برای تنفس باقی بماند. [۱]



شکل ۱ - نمای کلی یک پروتز بالابرنده کام. هر پروتز گفتاری از سه بخش کامی - کام نرمی و حلقی تشکیل شده است



شکل ۲ - پروتزهای ترکیبی (مسدودکننده - بالابرنده)

را به نحو معمول انجام می‌دهیم. سپس اسکلت فلزی پروتز پارسیل بر روی کست بدست آمده تهیه می‌شود و در دهان بیمار امتحان می‌گردد. شبکه فلزی ریختگی یا حلقه فلزی که برای نگهداری بخش خلفی به کار می‌رود، به نحوی امتداد داده می‌شود که ۲/۳ قدامی کام نرم را بپوشاند. استنس سبز به شبکه نگهدارنده اضافه می‌شود تا در کام نرم جابجایی کافی ایجاد کند. برای حصول جابجایی بهتر است که بخش خلفی این پروتز پهن باشد و شبیه به کفگیر باشد. در موقع کار بایستی به گفتار بیمار توجه کرد تا رزونانس بینی (nasal) مناسبی حاصل شود. همچنین می‌توان از موم ترموپلاستیک جهت ثبت جزئیات بافتی کمک گرفت. در صورتی که بخش بالابرنده کام نتواند همایش کامی - حلقی را برقرار سازد می‌توان آنرا ادامه و تا پشت کام نرم گسترش داد.^[۱]

۲ - در روش دوم ابتدا یک قالب اولیه برای تهیه کست‌های تشخیصی و تری اختصاصی تهیه می‌شود. سپس برای حصول گیر کافی، بیمار به ارتدنتیست ارجاع می‌گردد تا روی دندانهای مولر بالا به صورت دو طرفه بندوتیوب ارتدنتی قرار داده شود. انتخاب مولرها بسته به نوع اکلوزن، موقعیت آنها در فک و مرفولوژی تاج آنها می‌باشد. سپس تری اختصاصی با در نظر گرفتن فضای کافی جهت تیوب‌های ارتدنتی و ایجاد گسترش کافی جهت کام نرم ساخته می‌شود. روی کام نرم با مداد کپی وسعت ضایعه ترسیم می‌شود و قالب آلژیناتی تهیه می‌گردد. در مرحله بعد یک بیس کامی از جنس رزین آکریلی همراه با بازوهای کلاسیک (سیم مفتولی ۱۸ گیج) برای در برگیری تیوب‌ها ساخته می‌شود. سپس پروتز در دهان امتحان می‌شود. بخش بالابرنده کام را می‌توان در همین جلسه اضافه کرد و یا اینکه صبر کرد تا بیمار چند روز از آن استفاده کند و بعد آنرا اضافه کرد. در جلسه بعد ابتدا با کامپاند، کام نرم بالابرنده می‌شود و سپس براساس نظر متخصص گفتار درمانی تنظیم‌های لازم صورت می‌گیرد و سطح آن با موم فانکشنال اصلاح می‌شود. این مواد تبدیل به آکریل می‌شوند و هر دو

بایستی وسعت ناتوانی را مشخص کند و در نهایت مشخص سازند که با رفع این ناتوانی، می‌توان گفتار را بهبود بخشید یا خیر؟ بررسی پروتزی با توجه به دندانهای باقیمانده صورت می‌گیرد. اغلب برای نگهداری دندانها ضروری می‌شود که اقدامات متهورانه‌ای انجام شود، زیرا اتصال بخش بالابرنده کام به پروتز کامل پیش‌آگهی مناسبی ندارد. تونوس عضلات کام بایستی بررسی شود. در این حالت هیپوتونیا بر هیپرتونیا ارجحیت دارد.^[۲] رفلکس تهوع نباید شدید باشد و دسترسی جغرافیایی به بیمار بایستی آسان باشد تا پی‌گیری نتایج درمان قابل انجام باشد.^[۶] خوشبختانه تا به حال عدم تحمل این نوع پروتز به خاطر رفلکس تهوع گزارش نشده است.^[۵] طرح این پروتزها بایستی براساس تأمین حداکثرگیر باشد تا بتوان کام را در موقعیت جدید نگهداشت بدون آنکه پروتز جابجا شود. شکل (۱). در اکلوزن موجود بیمار نباید تغییری داده شود. بنابراین پروتزها نیاز به کلاسیک‌های متعددی دارند.^[۲] قبل از انجام درمان پروتزی بایستی بیمار واجد شرایط زیر باشد تا بتوان به پیش‌آگهی درمان اطمینان داشت:^[۶]

- ۱ - اختلال عمل کامی - حلقی در اثر یک حالت عصبی یا فیزیولوژیک ایجاد شده باشد و با جراحی نتوان آنرا درمان کرد.
 - ۲ - علایم و نشانه‌های ناتوانی کامی - حلقی وجود داشته باشد.
 - ۳ - تیم عمل‌کننده بخواهد قبل از جراحی حلق، مدل گفتاری بهسازی شده‌ای از بیمار به دست آورد.
 - ۴ - اندازه فیزیکی فضای حلقی برای حصول همایش کامی - حلقی منطقی باشد.
 - ۵ - عوامل روانی و شخصیتی بیمار مثبت باشد.
 - ۶ - بیمار از انجام عمل جراحی پرهیز داشته باشد.
- ۱ - در این روش، تهیه پروتز بالابرنده کام با تهیه یک قالب شروع می‌شود که در آن سعی می‌شود، کام نرم در وضعیت بالارفته آن ثبت شود. برای حصول چنین قالبی، تری معمولی را توسط موم بیس پلیت گسترش می‌دهیم و سپس قالب‌گیری

نتایج درمان با پروتزهای بالابرنده کام

به طور کلی پس از ۱۲ تا ۱۳ ماه استفاده مداوم بیمار در ساعت بیداری، گفتار به حالت عادی بر می‌گردد. پس از این زمان اگر بیمار بتواند، پس از برداشت وسیله نیز این توانایی‌های گفتاری را حفظ کند، می‌توان اقدام به کاهش تدریجی زمان استفاده از پروتز کرد. برای مثال می‌توان از بیمار خواست تا فقط در ساعات مدرسه یا ساعات کار از آن استفاده کند. پس از ۳ تا ۶ ماه در صورت لزوم کاهش استفاده از آن، بیمار ساعات بیشتری آنرا از دهان خارج می‌کند.

اگر بیمار پس از این مدت با برداشت پروتز مجدداً مشکل گفتاری پیدا کند، پروتز تعویض می‌شود و یا تحت جراحی فلپ حلقی قرار داده می‌شود.^[۶] اگر نقص سیستم عصبی - عضلانی خیلی شدید باشد، احتمال بهبودی به مراتب کمتر خواهد بود.^[۴]

گزارش مورد

بیمار خانم ۳۲ ساله‌ای است که اهل و ساکن تهران می‌باشد و دو سال قبل (۱۳۷۲) در اثر انسفالیت عفونی دچار اشکال در مراکز عصبی مرکزی مربوط به دستگاه گفتاری (اعصاب حرکتی نازو فارنکس و لارنکس) گردیده است. به دلیل فلج اعصاب مربوط به لارنکس، بیمار قادر به تولید اکثر اصوات نبوده و تکلم وی نامفهوم بود. در پی مراجعه وی به دانشکده توانبخشی دانشگاه تهران متخصصین گفتار درمانی با تشخیص ناتوانی کامی - حلقی وی را جهت تهیه پروتز بالابرنده کام (PLA) به بخش پروتزهای فک و صورت دانشکده دندانپزشکی تهران ارجاع نمودند تا به این وسیله همایش کامی - حلقی (Palatopharyngeal closure) برای وی فراهم گردد و سپس با تمرینات گفتاری در جهت بهبود عمل حنجره یا ایجاد فانکشن‌های جبرانی اقدام گردد. در بخش پروتز، ابتدا بیمار به دقت معاینه گردید. مشاهده شد که عضلات کام نرم کاملاً غیرفعال و دارای تون عضلانی متوسط

سطح Dorsal و Ventral آن کاملاً پالیش و پرداخت می‌شوند. بیمار در بازخوانی سه ماهه قرار می‌گیرد و جهت گفتار درمانی به متخصص مربوطه ارجاع می‌گردد.^[۶]

۳- در روش سوم ابتدا یک قالب آلژیناتی از فک بالا و کام نرم گرفته می‌شود. پس از تهیه کست اولیه، ناحیه مورد نظر در کام نرم تراشیده می‌شود تا بتوان حلقه سیمی را در محل مناسبی نصب کرد. سپس با کاربرد کامپاندو موم فانکشنال قالب‌گیری از کام نرم انجام می‌شود. بهتر است قبلاً سطح حلقه نگهدارنده کامپاند، توسط رزین فوری پوشانده شود تا به بافت کام صدمه‌ای وارد نشود.^[۴]

نکات مهم در کاربرد پروتز بالابرنده کام

- بیمار بایستی در موقع بلع دندانها را روی هم بفشارد تا نیروی نشاننده‌ای روی پروتز اعمال شود. برخی بیماران ترجیح می‌دهند در موقع صرف غذا، پروتز را از دهان خارج کنند که این امر به ترجیح بیمار بستگی دارد. این پروتز بایستی در موقع خواب برداشته شود و در محیط مرطوب قرار داده شود.^[۴]
- بهتر است قبل ساخت فریم کروم کباتی، ابتدا پنانسیل موفقیت درمان به صورت موقت و به کمک پروتز اکریلی موقت و سیم مفتولی برای تعیین نیروی لازم جهت بالابردن کام، تعیین گردد.^[۵] در این پروتزها کاربرد قوس یا کمان لبیال (Labial Bow) مفید است.
- قبلاً بیان می‌شد که بهتر است بتدریج به بخش کامی این پروتزها افزوده شود تا کام به تدریج به ارتفاع مطلوب برسد ولی امروزه عقیده بر آن است که بهتر است از ابتدا کام را به سطح دلخواه برسانند.^[۵و۲]
- در موقع قالب‌گیری بهتر است همخوانیهای انفجاری /p/b/ را بیشتر مورد بررسی قرار داد. باید توجه کرد که تنفس از بینی نباید در این موقع قطع شود.^[۲]

بحث و نتیجه‌گیری

استفاده از پروتز بالا برنده کام بایستی حتی‌الامکان بلافاصله پس از تشخیص بیماری شروع شود. چراکه هر چه این درمان بیشتر به تعویق بیفتد، کام حالت ارتجاعی خود را از دست می‌دهد و آنرونی می‌گردد.^[۳] بیمار بایستی به دقت توسط متخصصین پروتز و گفتار درمانی معاینه گردد تا فقط برای بیمارانی که امکان درمان موفق آنها با این پروتزها وجود دارد، پروتز تهیه شود. قبل از درمان بررسی توانایی بیمار در ادای اصوات گفتاری ضروری است تا بتوان پس از تهیه پروتز، نتایج آنرا مقایسه نمود. در صورتی که مشکل بیمار خیلی شدید نباشد، درمان با این پروتزها اثر فوری خواهد داشت.

Summary

Palatal lift prosthesis (PLP) is used when anatomy of soft palate is nitact but it is nonfunctional and Surgery ccan not be done for the patient.

The main aim of using these prostheses is elevation of the soft palate in ordor to achieve palatophargngeal closure.

The design of these prostheses is based upon achieiving maximum retertion. This is because displacement of soft palate is accomplished without dislodging the prosthesis.

In this paper different methods of constructing these appliances is described.

تا کم و در حین ادای کلمه «آه» کاملاً غیرفعال بود. از بیمار تقاضا شد تا بادکنکی را پر از هوا کند، لیکن بیمار قادر به انجام این کار نشد. لذا با تائید تشخیص palatopharyngeal incompetency اقدام به قالبگیری اولیه از بیمار شد. در قالبگیری اولیه سعی شد تا با به کار بردن کامپاند قرمز و سبز، کام نرم در حالت بالارفته ثبت گردد. سپس قالبگیری اولیه توسط آلژینات کامل گردید (شکل ۳) و کست مطالعه بدست آمد. بیمار جهت درمانهای ساده پریودنتال به بخش پریودنتیکس ارجاع گردید. پس از تهیه تری اختصاصی، بخش خلفی تری (Velar Portion) توسط کامپاند سبز اصلاح گردید تا کام نرم در حالت بالارفته آن ثبت گردد (شکل ۴). قالب‌نهایی توسط آلژینات گرفته شد و کست نهایی بدست آمد. در روی کست نهایی الگوی مومی پروتز بالابرنده کام شکل داده شد و سعی گردید، تا با کمک Adam's Clasp بر روی دندانهای ۷ | ۷ (که موقعیت پریودنتال بهتری نسبت به دندانهای ۶ | ۶ داشتند) و نیز با بهره‌گیری از C- Clasp بر روی دندانهای ۵ و ۴ | ۴ و ۵، حداکثرگیری برای پروتز فراهم گردد (شکل ۵). سپس پروتز توسط اکریل شفاف گرماسخت پراسس شد و با حضور متخصص گفتار درمانی در کلینیک به بیمار تحویل داده شد (شکل ۶). لازم به ذکر است که با توجه به میزان بالارفتگی کام نرم که قبلاً توسط قالبگیری صورت گرفته بود و با نظر متخصص گفتار درمانی نیازی به اصلاح بخش Velar تشخیص داده نشد. توجه شد که درحالت استراحت، فاصله جزئی میان کام نرم و دیواره‌های حلق وجود داشته باشد تا امکان تنفس در شرایط عادی برای بیمار فراهم گردد. بیمار رفلکس تهوع بسیار مختصری داشت که قابل اغماض بود. با تنظیم مسیر عبور هوای بازدم از طریق دهان کمک بسیار زیادی به بیمار جهت مفهوم‌تر شدن تکلم شد. سپس بیمار جهت انجام درمانهای گفتاری به بخش گفتار درمانی دانشکده توانبخشی ارجاع گردید.

REFERENCES

1. Beumer, John. (1979): *Maxillofacial rehabilitation*. Chap. 6,7. Mosby.
2. Groetsema, William R., (1987): An Overview of the maxillofacial prosthesis as a speech rehabilitation aid, *J.P.D.* 57(2): 204-208.
3. Laney, William. (1983): *Diagnosis & treatment in prosthodontics*. Philadelphia Lea & Febiger. Chap. 14.
4. Laney - William, R. (1979): *Maxillofacial prosthesis*. Littleton, MA, Publishing Sciences Group, 49-50.
5. Stewart /Rudd/Kuebker, (1992): *Clinical removable Partial Prosthodontics*. Ishiyaka Pub Co., Tokyo (JPN), 514, 651-653.
6. Wolfaardt, John F. (1993):, An appliance based approach to the management of palatopharyngeal incompetency, *J.P.D.*, 186-195.