

## گزارش یک مورد لنفوم غیرهوچکین در حفره دهان

\* خانم دکتر زهرا تهیدست اکراد

### چکیده

انفومای بدخیم تغییر شکل نئوپلاستیک سلول‌هایی هستند که عمدتاً از بافت‌های لنفاوی منشاء می‌گیرند. دوواریان اصلی لنفوم بدخیم، لنفوم غیرهوچکین (NHL) و بیماری هوچکین می‌باشد. لنفومای بدخیم شایع‌ترین نئوپلاسم در سنین ۲۰ تا ۴۰ سالگی می‌باشد و بیش از دوسوم بیماران مبتلا به لنفوم غیرهوچکین با لنفادنوپاتی محیطی بدون درد مراجعه می‌کنند. ابتلاء حلقه والدیر، گره‌های لنفی اپی‌تروکلنار و مزانتریک بیشتر به نفع لنفوم غیرهوچکین هستند. تقریباً ۲۰ درصد بیماران مبتلا به لنفوم غیرهوچکین آدنوپاتی مدیاستن دارند. این بیماران اکثر مواقع با سرفه‌های دائمی احساس ناراحتی در قفسه سینه یا بدون هیچ شکایتی و فقط با رادیوگرافی غیرطبیعی قفسه سینه مراجعه می‌کنند.

### مقدمه

لنفوم یک علت ویروسی دارد. لنفوم بورکیت آفریقایی و لنفوم سلول T بالغین در انسان مشخص شده‌اند که علت ویروسی دارند EBV همراهی قوی با ایجاد لنفوم بورکیت دارد و ویروس لوسمی سلول T انسانی (Human T Cell Leukemia Virus) به نظر می‌رسد عامل ایجاد کننده لنفوم سلول T بالغین (Adult T Cell Lymphoma) باشد.

بیش از دوسوم بیماران مبتلا به لنفوم غیرهوچکین بالنفادنوپاتی محیطی بدون درد و دائمی مراجعه می‌کنند.

این مسئله پذیرفته شده است که یک گره لنفی سفت و بزرگتر از یک سانتیمتر که با عفونت ثابت شده‌ای همراه نیست و بیش از ۴ تا ۶ هفته باقی مانده است باید بیوبسی شود. وجود تظاهرات بالینی خاصی تشخیص لنفوم غیرهوچکین را پیشنهاد می‌کنند. ابتلاء حلقه والدیر (Ring Waldeyers) گره‌های لنفی اپی‌تروکلنار (Epirochlear Nodes) و مزانتریک بیشتر به نفع لنفوم غیرهوچکین هستند. برخلاف بیماران مبتلا به بیماری هوچکین که می‌تواند با کاهش وزن،

لنفومای بدخیم تغییر شکل نئوپلاستیک سلول‌هایی هستند که عمدتاً از بافت‌های لنفاوی منشاء می‌گیرند دو واریان اصلی لنفوم بدخیم، لنفوم غیرهوچکین Non - Hodgkins و بیماری هوچکین Hodgkin هستند. گرچه هر دو این تومورها در اعضاء رتیکولواندوتلیال ارتشاح پیدا می‌کنند رفتارهای بیولوژیکی و بالینی آنها نشان می‌دهد که احتمالاً این دو رابطه‌ای با هم ندارند.

هرساله در ایالات متحده حدود ۳۰۰۰۰ مورد جدید لنفوم غیرهوچکین تشخیص داده می‌شود و به نظر می‌رسد که این رقم در حال افزایش باشد. لنفومای بدخیم شایع‌ترین نئوپلاسم در سنین ۲۰ تا ۴۰ سالگی هستند به علاوه از نظر تعداد کل بیماری‌رانی که در سال به علت سرطان می‌میرند مقام چهارم را به خود اختصاص می‌دهد. با افزایش میزان وقوع سندرم کمبود ایمنی اکتسابی AIDS تعداد موارد لنفوم غیرهوچکین به شدت رو به افزایش است.

مطالعات انجام شده بر روی حیوانات نشان می‌دهد که

وجود داشته شکایت داشت و بارها بعنوان آبه دندان تحت درمان با آنتی‌بیوتیک قرار گرفته و در زمان مراجعه نیز آنتی‌بیوتیک و مسکن مصرف می‌نمود. در آزمایشات کلینیکی که از نامبرده بعمل آمد انفیلتراسیون منتشر لته در سراسر فک بالا و نیمی از فک پایین در طرف مبتلا مشاهده شد. در ضمن در ناحیه ابتلاء در فک بالا در محل دندان بیرون آورده شده ضایعه گسترده مخاطی همراه با Expanscion استخوان آلوئول وجود داشت. در رادیوگرافی O.P.G تحلیل کامل استخوان در محل دندان بیرون آورده شده قابل مشاهده می‌باشد. بعلت ضایعه زخمی و درد شدید خوردن غذا برای بیمار بسیار دشوار و در نتیجه بیمار بسیار رنجور و ضعیف و ناتوان به نظر می‌رسید. در نمای ظاهری نیز عدم تقارن در صورت بچشم می‌خورد و در ضمن بیمار اظهار می‌کرد که به طور ناخواسته دچار لوچی و دوبینی می‌شود و احساس درد در گوش در طرف مبتلا داشت و اشتهای بیمار کم و از وزن بیمار کاسته شده بود. غدد لنفاوی در ناحیه مبتلا متورم و قابل لمس بودند.

### در تشخیص افتراقی

- 1 - Leukemia Infiltrate
- 2 - Histiocytosis X
- 3 - Lymphoma

مطرح شد.

در ابتدا آزمایش خون درخواست گردید که نکته قابل توجهی را نشان نداد.

برای بیمار درخواست نمونه برداری از ضایعه گردید که نتیجه آن وجود نسج تئوفریمی را که متشکل از سلولهای گرد با سیتوپلاسم قرمز و هسته مرکزی بود نشان می‌داد، در بین این سلولها علائم بدخیمی مشاهده گردید و نتیجه آن تحت عنوان لنفوم غیرهوچکین Non Hodgkin Lymphoma اعلام گردید.

تب، عرق شبانه مراجعه کنند کمتر شایع است بیماران مبتلا به لنفوم غیرهوچکین باعلائم سیستمیک مراجعه نمایند.

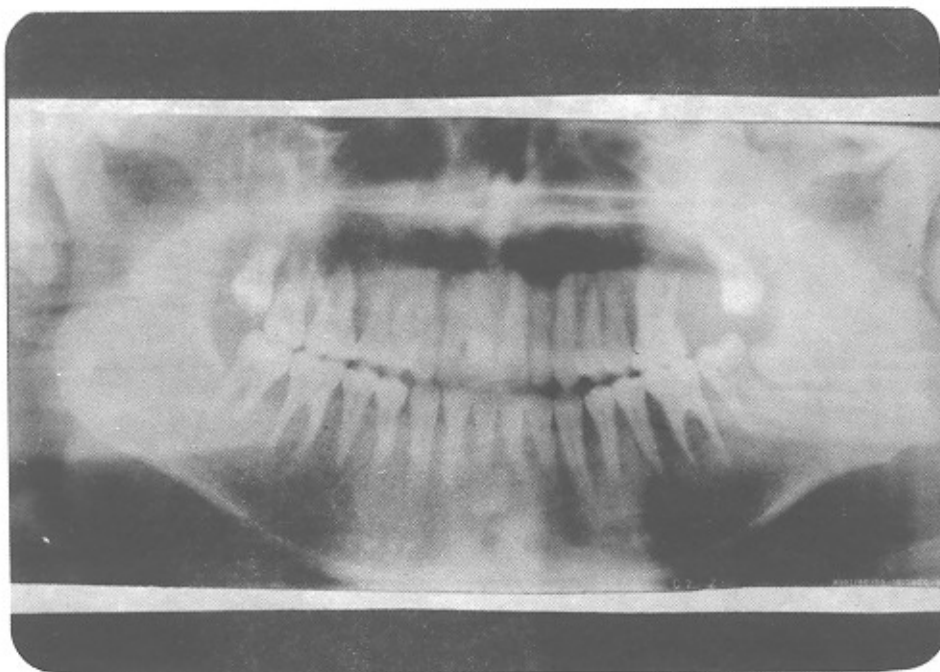
بیماران مبتلا به لنفوم غیرهوچکین همچنین با علائمی در قفسه سینه، شکم یا خارج از گره لنفی مراجعه می‌کنند تقریباً ۲۰ درصد بیماران مبتلا به لنفوم غیرهوچکین آدنوپاتی مدیاستن دارند. این بیماران اکثر مواقع با سرفه‌های دائمی، احساس ناراحتی در قفسه سینه یا بدون هیچ شکایتی و فقط با رادیوگرافی غیرطبیعی قفسه سینه مراجعه می‌کنند تشخیص‌های افتراقی عبارتند از عفونتها مثل هیستوپلاسموز، سل یا مونونوکلئوز عفونی، بیماران مبتلا به لنفومهای غیرهوچکینی منتشر ممکن است با ضایعات اولیه پوستی توده‌هایی در بیضه، تحت فشار قرار گرفتن حاد نخاع Acute Spinal Cord Compression ضایعات منفرد استخوانی و بندرت مننژیت لنفومی مراجعه کنند.

در سال ۱۹۶۶ هنری را پاپورت Henry Rappaport اولین طبقه‌بندی بالینی مناسب را برای لنفوم غیرهوچکین ارائه کرد. این طبقه‌بندی براساس وضعیت کل ساختمان گره لنفی و نیز خصوصیات سلول تئوپلاستیک بود. طبقه‌بندی Rappaport لنفومهای غیرهوچکین را به دو زیر نوع اصلی به نام منتشر Diffase و ندولار Nodular تقسیم می‌کند.

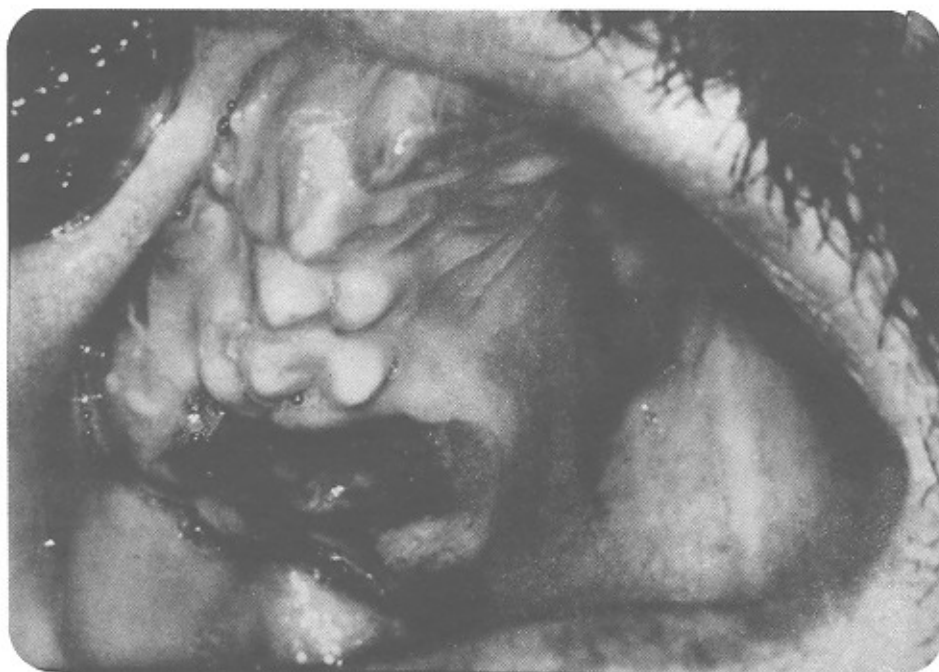در طبقه‌بندی Working Formulation لنفومهای غیرهوچکین را براساس سیر طبیعی آنها به زیرگروههای با درجه بدخیمی پایین (Low Grade) متوسط (Inter Mediate) و بالا High Grade تقسیم می‌کند در لنفومهای با درجه بدخیمی متوسط و بالا طول عمر بسیار کوتاه است.

### گزارش یک بیمار Case Report

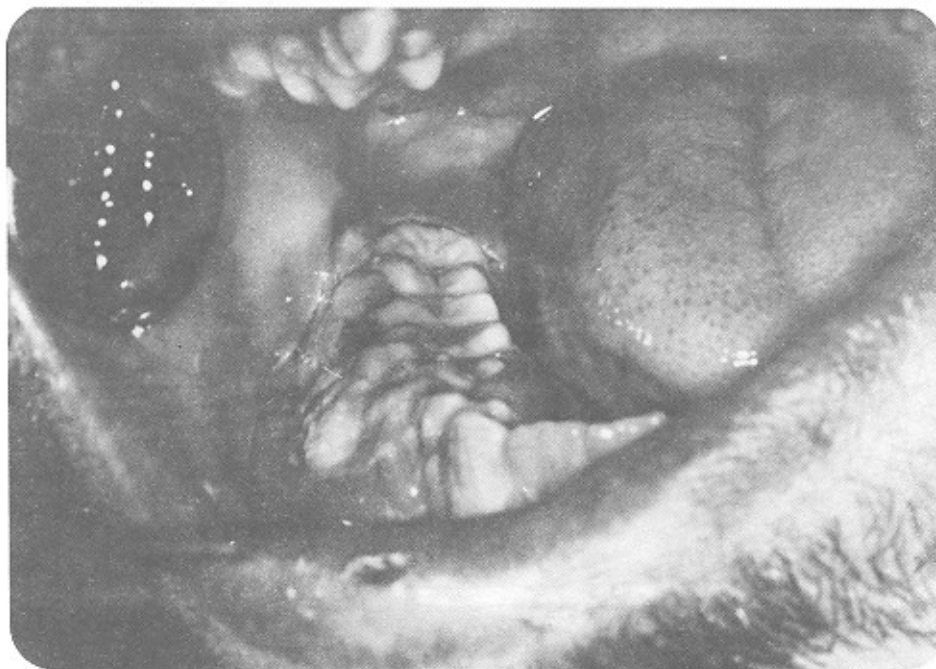
آقای ح ۱ ۲۲ ساله به بخش بیماریهای دهان دانشکده دندانپزشکی دانشگاه تهران مراجعه نموده است. بیمار از زخم و جراحات دهانی که بدنبال بیرون آوردن دندان از دوماه پیش



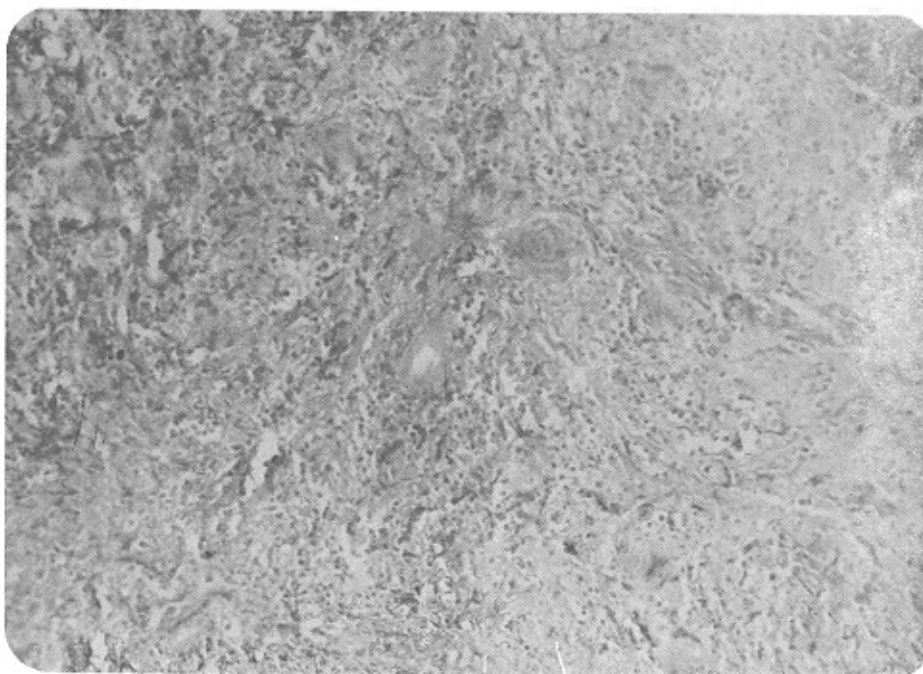
شکل ۱- در رادیوگرافی O.P.G تحلیل کامل استخوان در محل دندان بیرون آورده شده مشاهده می شود



شکل ۲- انفیلتراسیون منتشر لته در سراسر فک بالا مشاهده می شود و در طرف مبتلا در محل دندان بیرون آورده شده ضایعه گسترده مخاطی همراه با Expansion استخوان آنوتول وجود دارد



شکل ۳ - انفیلتراسیون لته در طرف مبتلا در فک پایین مشاهده می شود.



شکل ۴ - تصویر میکروسکوپی Non Hodgkin Lymphoma در بیمار مورد گزارش

## نتیجه و بحث

گرفته است. از آنجایی که مواد شیمیایی از فاکتورهای برانگیزنده نئوپلاسمها در بدن هستند و همچنین تأیید پزشکان معالج وی تأثیر مواد شیمیایی فوق در مورد ایشان قابل اهمیت است. وظیفه دندانپزشک در مواجهه با چنین بیمارانی تشخیص ضایعه بکمک آزمایشات بالینی و پاراکلینیکی است و در صورت امکان برطرف نمودن مشکلات دندانی چنین بیمارانی قبل از شیمی درمانی یا پرتودرمانی است. در مورد بیمار فوق بدلیل نداشتن مشکل دندانی بیمار مستقیماً جهت مداوا معرفی گردید. پیگیری وضعیت بیمار نشان داد که پس از سه دوره شیمی درمانی و رادیوتراپی به میزان ۴۰۰۰ راد درمان موثر واقع نگردید و بیمار دو هفته بعد از درمان جان سپرد.

لنفوما از جمله بدخیمی‌هایی است که می‌تواند در حفره دهان دارای تظاهراتی باشد با توجه به گزارشات موجود بروز لنفوما با ضایعات دهانی پدیده‌ای شایع نمی‌باشد، لذا گزارش نمودن مواردی که شروع ضایعه از دهان است جهت آگاهی دندانپزشکان مفید به نظر می‌رسد. از آنجا که لنفوما معمولاً در ۲۰ تا ۴۰ سالگی اتفاق می‌افتد بروز این بیماری در چنین فردی (۲۲ ساله) لزوم بررسی بیشتری را در رابطه با فاکتورهای مستعدکننده مطرح می‌سازد، با گرفتن تاریخچه از بیمار فوق متوجه شدیم که بیمار در سال ۱۳۶۶ در حین انجام وظیفه سربازی در معرض بمباران شیمیایی با گاز خردل قرار

## REFERENCES

1. Harrison, Tinsley Radolph. 1991. *Harrisons' Principal of Internal Medicine (Vol - 2) 12th Edition*. p. 1567-74.
2. Lynch, Malcolm A.; Brightman, Venon J.; Greenberg, Martin S. 1985. *Burket's Oral Medicine, Diagnosis and Treatment*. 8th ed. Lippincott.
3. O'Neil, Durl W.; Schaad Thomas D.; Lowe J. W. 1989. Burkitts' Lymphoma. *General Dentistry*., 37(3): 224-226.

## SUMMARY

*Oral Non - Hodgkin Lymphoma: Report of a case*

Malignant lymphoma is the neoplastic transformation mainly Originating of lymphoid tissues. It has 2 main variants:

Non - Hodgkin's Lymphoma and Hodgkin disease. The clinincal and biological behavior of the above tumors show that they are Likely to have no Relation to eachother, although both of them are infiltrated in the reticuloendothelial organs.

Malignant lymphoma is the most frequent neoplasia between the age 20-40. Furthermore, it is the forth cause of death among cancer Patients over a one - year Period. As the incidence of aquired immunodeficiency syndrome (AIDA) increases, the number of patients with malignant lymphoma, is enhancing.

The etiology of lymphoma is viral. EBV causes burkit's lymphoma, and HTLV induces Adult - T - cell lymphoma.

Over two third of the patients with Non - Hodgkin lymphoma are Presented with persistent, nontender Peripheral lymphadenopathy.

It is assumed that a firm lymph node over 1 cm in diameter, not associated with a confirmed infection and persisting over than 4-6 weeks must be examined histologically. Involvement of Waldeyers's ring ,

epitrochlear and mesenteric nodes are in favor of Non - Hodgkin's Lymphoma. systemic signs and symptoms such as loss of Weight , fever and nightsweat are less frequent among patients with Non - Hodgkin lymphoma. They are also Presented with signs in their chest, abdomen adn out of lymph nodes. They maybe Presentes with Primary cutaneous lesions, masses in testes, acute spinal cord compresion solitary bone lesions and rarely lymphoma meningitis.

In 1966, Henry Rappaport introduced the first appropriate clinical classification for Non - Hodgkin lymphoma. It was based on general structural Properties of the lymph nodes and the characteristics of the neoplastic cells. Considering the classification, Non - Hodgkin Lymphomas are classifed to two main subtypes: diffuse and nodular.

In the working formulation, the classification is based on the natural course of the lymphoma as follows: Low grade, intermediate , high - grade.

The survival Rates of high - grade and intermediate lymphomas are very short.