

بررسی حفظ سلامت پرئودنتال در موقع تراش دندان

دکتر رحمت‌الله امیرلو *

چکیده Summary :

بطور کلی ارتباط مستقیمی بین رستوریشن‌های دندانی با وضع پرئودنشیوم وجود دارد. در موقع تراش دندان باید توجه داشت که به انساج لثه‌ای بخصوص Biologic Width صدمه‌ای وارد نشود. تراش ناصحیح در یک دندان منجر به یک قالبگیری ناقص و در نتیجه ریختگی ناقص با یک کانتور غلط سبب تجمع پلاک و التهاب لثه خواهد شد. بنابراین باید نسج کافی از دندان برداشته شود بطوری که یک ناحیه سرویکالی مشخص بوجود آید. آناتومی ناحیه سرویکالی دندان فوق‌العاده مهم است، زیرا کانتور محیطی رستوریشن را تعیین می‌کند. کل مقدار نسجی که باید برداشته شود بستگی دارد به کانتور سرویکالی دندان قبل از تراش اورکانتور شدن رستوریشن از فعالیت آزاد عضلانی جلوگیری می‌کند و در نتیجه مکانیسم خودشوئی Self Cleaning انجام نمی‌گیرد. تراش شولدر نسبت به تراش نایف اچ ارجح است زیرا باعث بدست آوردن یک تحذب نهائی برای کانتور دندان خواهد شد. وقتی دندان دارای سینکلوم می‌باشد تراش آن باید موازی با یکسوم سرویکالی سطح باکال باشد. این نحوه تراش باعث افزایش گیر خواهد شد. تراش نهائی و قالبگیری نباید همزمان در یک جلسه صورت گیرد.

معرفی Introduction:

تجربیات کلینیکی نشان داده است که رستوریشن‌های دندانی می‌توانند موجب تغییراتی در پرئودنتال شوند که این تغییرات از یک ناراحتی کوچک در لثه تا ایجاد پاکتهای وسیع همراه با تحلیل استخوانی و لقی در دندان را می‌تواند ایجاد کند. برای اینکه لثه یک پروتز یا رستوریشن در محل مناسبی نسبت به لثه قرار گیرد مهمترین مسئله وجود یک سالکوس نرمال است. تراش نهایی باید در زمانی انجام شود که لثه سلامت خود را باز یافته و محل آن بر روی ریشه دندان کاملاً ثابت شده باشد. معالجه لثه، تراش نهائی و قالبگیری نباید همزمان در یک جلسه صورت گیرد، چرا که این کار به لثه فرصت ترمیم نخواهد داد و محل قرار گرفتن مارجین رستوریشن در ارتباط با سالکوس لثه ترمیم شده قابل پیش‌بینی نیست. (۱-۳-۴-۶-۱۱)

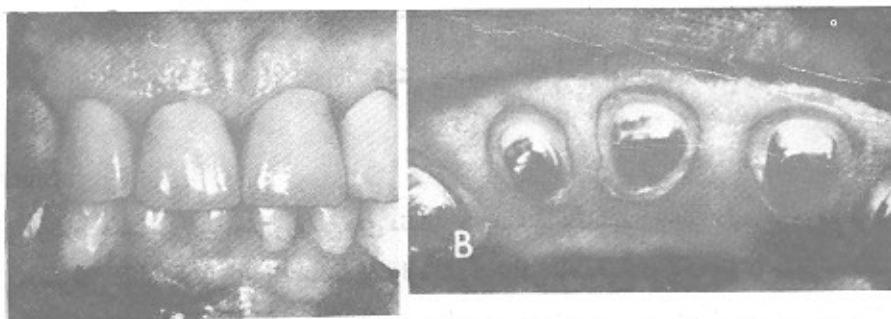
در جائیکه میزان لثه چسبنده کم باشد باید از وارد کردن کمترین تراما نیز احتراز نمود. زیرا چنین صدمه‌ای منجر به تحلیل لثه و در نتیجه باعث از بین رفتن تمام لثه چسبنده و یا تحلیل آن میشود. چنانچه لازم باشد لثه رستوریشن در داخل سالکوس قرار گیرد باید احتیاط کرد تا به پهنای بیولوژیک Biologic width صدمه‌ای وارد نشود. این ناحیه مستعدترین

قسمت پرئودنشیوم نسبت به ابتلاء به بیماریهای پرئودنتال است. تراش مناسب و صحیح در هر دندانی اساس و پایه یک باز سازی صحیح و تهیه یک سرپوش کامل برای دندان می‌باشد (شکل ۱-۱).

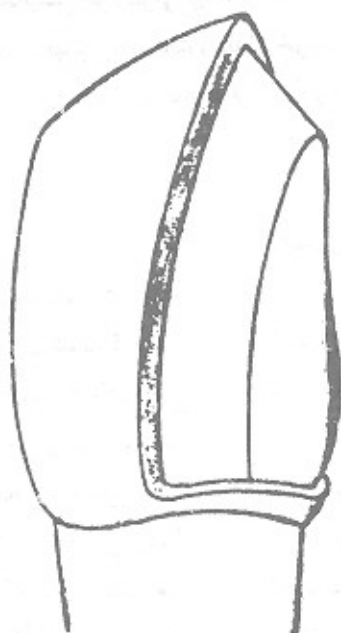
در تراش یک دندان یا Crown Preparation اصول کلی و اساسی را باید در نظر داشت.

نسج کافی از دندان باید برداشته شود، بطوریکه یک ناحیه سرویکالی مشخص بوجود آید. تا سرپوش ساخته شده با دندان و نسوج پرئودنشیوم هماهنگ و منطبق باشد. اولین عامل تعیین کننده نوع رستوریشن نیست بلکه مورفولوژی رستوریشن است که بسیار حائز اهمیت می‌باشد.

هنگامی که مینای دندان برداشته می‌شود تمام فرانس‌های موجود برای باز سازی همان دندان از بین می‌رود. در حالیکه در تهیه یک انله M. O. D و یا M. O. این مشکل خیلی مهم نیست. زیرا بقیه نقاط و لبه‌های باقی مانده از تاج دندان در هنگام فرم دادن یا Wax Up به‌عنوان یک راهنما عمل می‌کند. در تمام طول تراش باید توجه داشت که چرا از نسج دندان برداشته می‌شود. چه مقدار باید برداشته شود و یا از کجا باید برداشته شود. در تمام طول و زمان کار یک دندانپزشک باید یک تصویر ذهنی صحیحی از نتیجه نهایی کار خود داشته باشد (شکل ۱-۲).

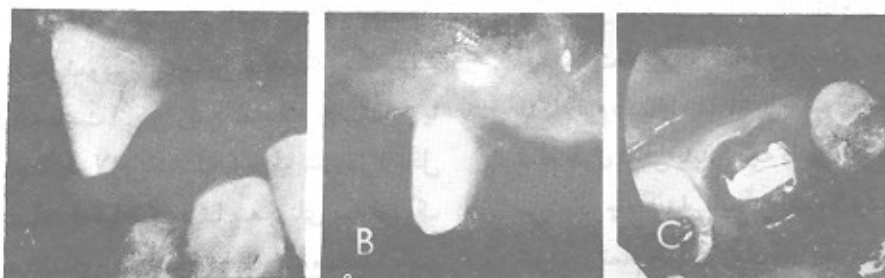


شکل ۱-۱: A - لثه نرمال در اطراف سرپوش چینی را نشان می دهد - B دندانها تراش کافی و مناسبی داده شده اند، حالت Stipping در پایه های انتردنتال وجود دارد



شکل ۱-۲: تراش نیمه از دندان، کانتورنهایی تاج دندان را پس از تراش نشان می دهد

آناتومی ناحیه سرویکال دندان فوق العاده مهم است. زیرا کانتور محیطی سرپوش را تعیین می کند. کل مقدار نسجی که باید برداشته شود بستگی دارد به کانتور سرویکال دندان قبل تراش دندان (شکل ۱-۳).



شکل ۱-۳: A تا C - تراش مناسب دندان، اندازه دندان را کاهش می دهد اما مورفولوژی کل دندان کاملاً حفظ شده است

مراحل آماده سازی دندانهای پایه :

خودشوئی و یا پاکیزگی (Self Cleaning) انجام نمی‌گیرد و در نتیجه عمل تجمع پلاک میکروبی راحت تر صورت می‌گیرد. ضمناً اورکانتور بودن موجب افزایش نیروهای وارده به اتصالات دندانی خواهد شد و عادات پارافانکشنال آغاز می‌گردد.

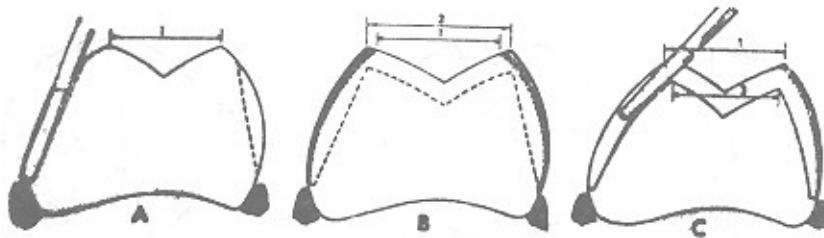
برای جلوگیری از این حالت بهتر است تراش سطوح فاسیال ولینگوال درد و پلان انجام شود. یک پلان که شامل یک سوم سرویکالی و یک سوم میانی دندان می‌شود. و پلان دیگر شامل یک سوم اکلوژالی است (شکل ۴-۱).

در دندانهای قدیمی نیز تراش در دو پلان باید صورت گیرد. (۱۲)

۱ - تراش سطوح فاسیال و پالاتال یا لنگوال دندان. هرچه میزان توازی در این سطوح بیشتر باشد میزان گیر نیز بیشتر خواهد بود و نیز در موقع تراش این سطوح جهت نشستن رستوریشن باید مشخص گردد، و دقیقاً مورد توجه قرار گیرد. (۷)

تراش سطوح فاسیال و پالاتال مستقیماً در ارتباط با سلامتی لثه و آسیب‌های وارده به پرپودنشیوم دندان است. علت اصلی اورکانتور شدن رستوریشن به دلیل ناکافی بودن تراش سطوح فاسیال ولینگوال دندان خواهد بود.

باید توجه داشت که اورکانتور شدن رستوریشن از فعالیت آزاد عضلانی جلوگیری کرده و در نتیجه مکانیسم



شکل ۴-۱: A - تراش ناکافی و نامناسب با یک فینیشن لاین نایف اج (سمت راست) و یا یک فینیشن لاین شولدر (سمت چپ). B - سرپوش نهایی اورکانتور می‌باشد (قسمت‌ها شورخورده):

۱ - عرض طبیعی دندان.

۲ - عرض افزایش یافته دندان.

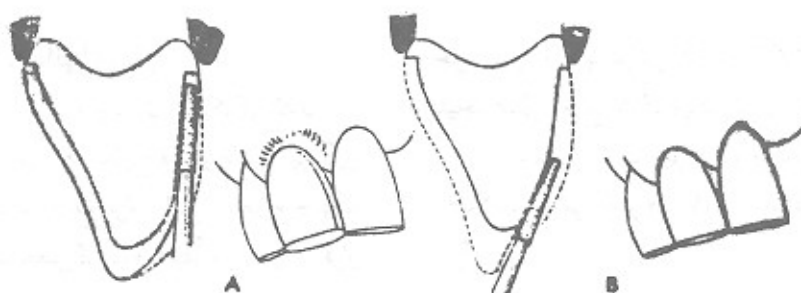
C - تراش دندان در دو پلان ایجاد یک کانتور بهتر را فراهم می‌کند. قسمت سایه خورده نشان می‌دهد که چگونه می‌توان عرض اکلوژالی دندان را کاهش داد.

۱ - عرض طبیعی ۲ - عرض اکلوژالی پس از تراش در دوپلان.

کوتاه باشد. تراش این ناحیه حائز اهمیت است زیرا موازی کردن این ناحیه با یک سوم سرویکالی سطح فاسیال دندان منجر به افزایش زیادی درگیر خواهد شد. اگر سینکلوم کوچک باشد باید در حین تراش بازسازی شود (شکل ۶-۱).

تراش شولدر نسبت به تراش نایف اج ارجح است زیرا باعث بدست آوردن یک تحدب نهایی برای کانتور دندان خواهد شد. برداشتن سطوح پالاتال دندانهای سانترال و کانین شامل سطح پالاتال و سینکلوم دندان می‌باشد (شکل ۵-۱).

سینکلوم ممکن است دارای برجستگی متوسط و یا

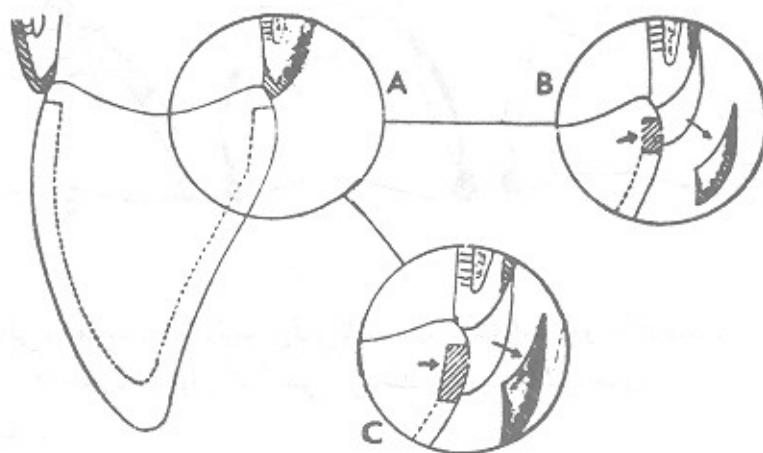


شکل ۵-۱: A - تراش در یک پلان موجب یک سطح صاف فاسیالی همراه با تراش ناکافی از نسج دندان خواهد شد. این وضع موجب ایجاد یک سرپوش اورکانتور خواهد شد.
B - تراش در دو پلان موجب کانتور فاسیالی صحیحی می‌شود و در نتیجه کانتور سرپوش نیز بهتر خواهد شد.

تراش سطوح پروگزیمالی:

می‌باشد. این وضعیت هم در جهت بوکولینگوال و هم در جهت اکلوژوجینجیوال می‌باشد. (۱۲)

آپیکال تراز ناحیه نقطه تماس دندان، سطوح پروگزیمالی محدب نمی‌باشد بلکه صاف و یا حتی کمی مقعر



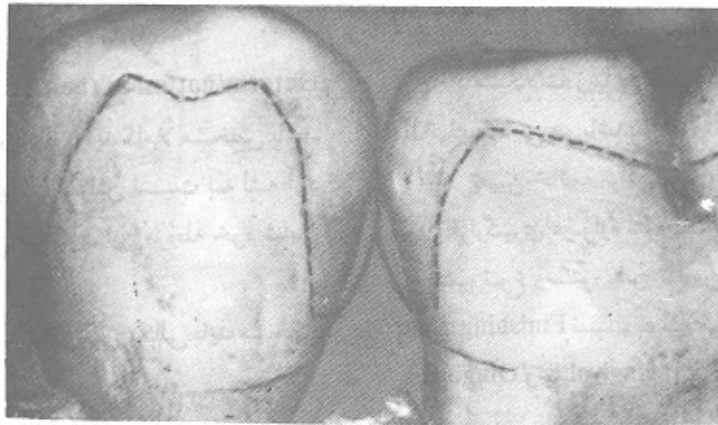
شکل ۶-۱: A - تراش سینکلوم باید موازی با یکسوم سرویکالی سطح فاسیال باشد این نحوه تراش باعث افزایش گیر خواهد شد

B - دندان سینکلوم واضحی ندارد، زیرا بوسیله لثه پوشیده شده است پس از جراحی Gingivectomy در تراش دندان از سینکلوم استفاده کرده و گیر سرپوش را نیز افزایش می‌دهیم

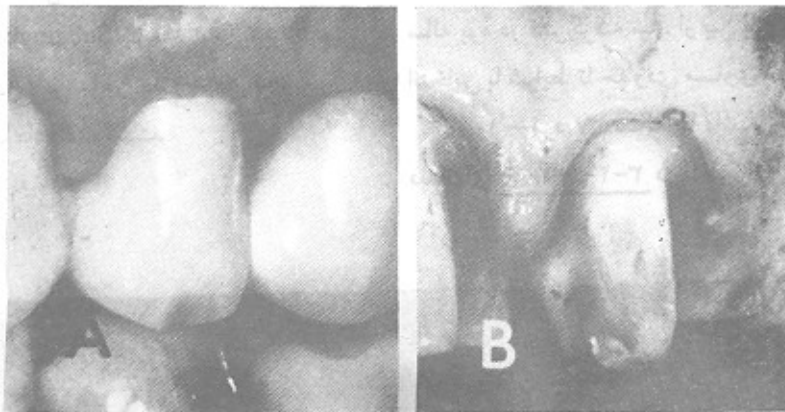
(۱-۷ و ۱-۸).

تراش سطوح پروگزیمالی دندان یک نقش مهمی از نقطه نظر پرئودنتالی در حرکت دندان دارد.

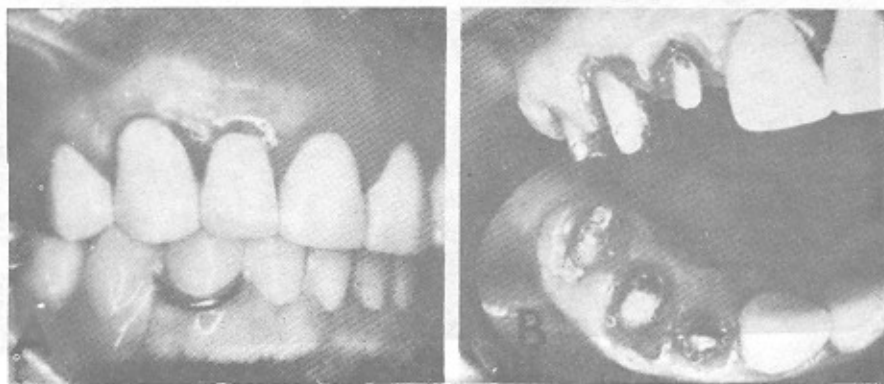
فضای ایمبروژور بوسیله پاپی‌های بین‌دندانی اشغال می‌شود. هرگونه کاهش از این فضا چه در جهت افقی (با افزایش تحدب پروگزیمالی) یا در جهت عمودی (با افزایش نقاط تماس ناحیه لحمی شده) باعث ایجاد التهاب در لثه خواهد شد. (شکل



شکل ۷-۱: فضای اینتر دنتال بوسیله سطوح صاف یا کمی مقعر دندان محدود می شود. زمانی این سطوح محدب می شود، فضای اینتر دنتال کوچکتر خواهد شد.



شکل ۸-۱: A - فضای اینتر دنتال در نتیجه گسترش لتهای اتصال بین چینی و فلز اشکال شده است و امکان کنترل پلاک را مشکل کرده است.
B - وضع پاتولوژیکی لته با پایی محبوس شده مشخص گردیده است.



شکل ۹-۱: A - موفقیت پاتولوژیکی لته در نتیجه کاهش فضا برای پایی ها را نشان می دهد.
B - زمانیکه بریج به علت نقص عمل کننده، برداشته شده است.

از جمله Beveled Shoulder که اینکار برای هر شخص از ایجاد مشکلات زیبایی ناشی از دیده شدن فلز یا طلا در دندانهای قدامی می‌باشد. (۵-۱۰)

تعیین خاتمه تراش سرویکالی باید کاملاً مشخص و محل قرارگیری دیواره سرویکالی تراش نسبت به لثه آزاد برحسب نوع رستوریشن تعیین می‌گردد. محل قرارگرفتن Finishing Line نسبت به لثه می‌تواند بصورت Subgingival یا Gingival و یا Supragingival باشد. (۹-۲)

روش و بیماران Method & Patients

این بررسی بر روی دوازده بیمار که سن آنها بین ۳۰ تا ۴۵ ساله بود در نظر گرفته شد. از بین این عده سه مورد بصورت انتخابی با شرایط تا حدودی مساوی انجام شد.

۱ - مرد ۳۷ ساله با داشتن بریج یک پارچه روی دندانهای ۲-۳ ۱-۲-۳ در ناحیه قدامی مراجعه می‌نماید.

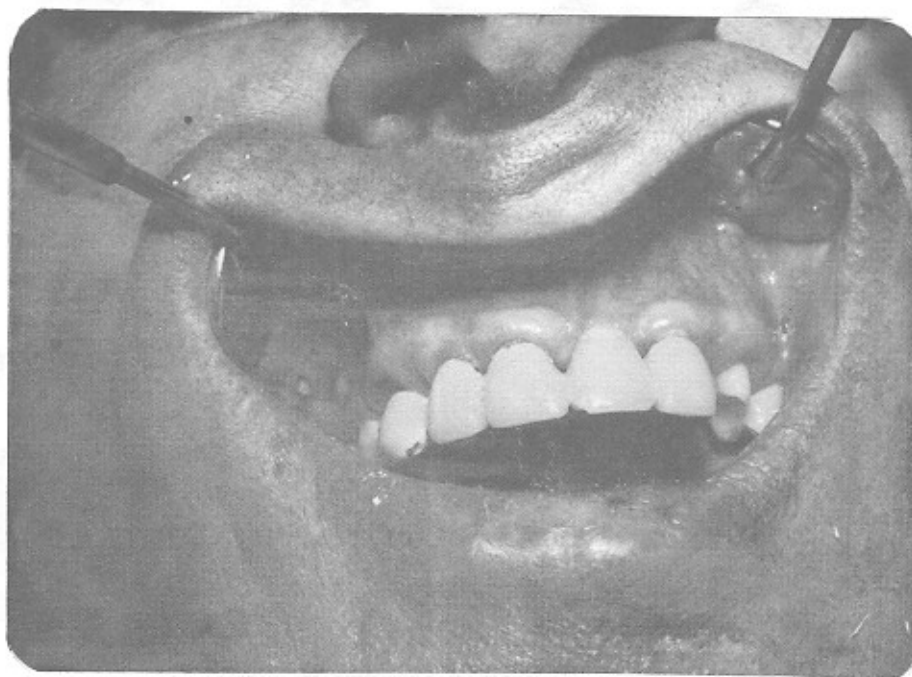
تعیین خاتمه تراش سرویکال دندان

Determination of the Cervical Termination of the Preparation پایان تراش سرویکالی باید کاملاً مشخص باشد و محل قرارگیری دیواره سرویکالی تراش نسبت به لثه آزاد برحسب نوع رستوریشن تعیین می‌شود. این مرحله خود شامل چند قسمت است:

۱ - خط پایان یا خاتمه تراش سرویکالی باید مشخص باشد.

۲ - تراش Finishing Line در سطح سرویکال بصورت Chamfer (Knife - Edge) و یا Shoulder.

۳ - تعیین محل قرارگرفتن Finishing Line نسبت به لثه بصورت Gingival ، Subgingival یا Supragingival از نقطه نظر مکانیکی تمام فینیش لاین‌ها در حد وسیعی تجزیه و تحلیل شده و تغییراتی در آنها داده شده است.



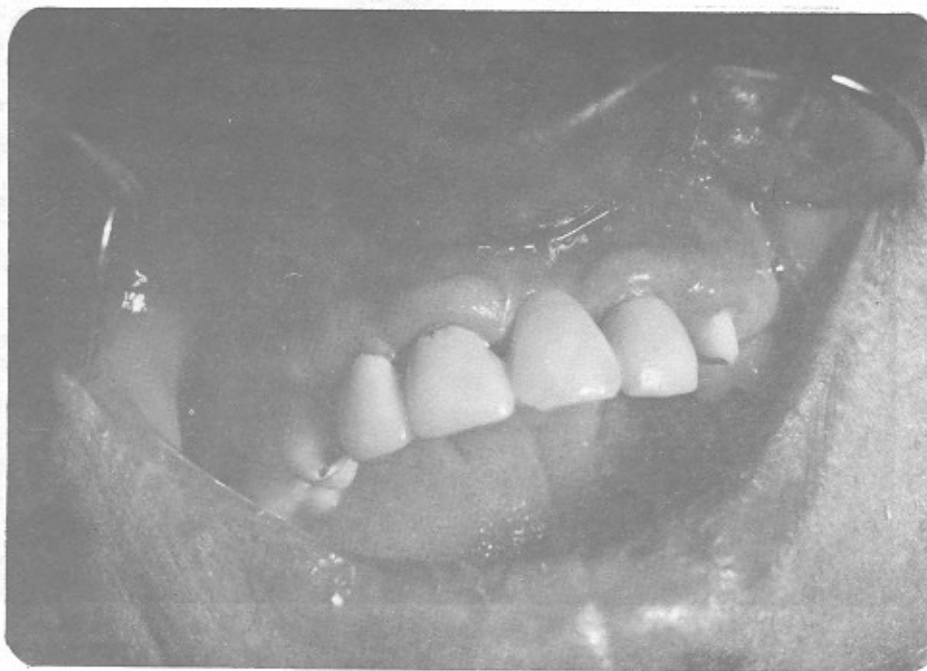شکل شماره یک: بریج یک پارچه را نشان می‌دهد (بعد از عمل پریو)

فوق‌الذکر از هر جهت اشتباه و بدون توجه به ژنرال و مارژین کورن‌ها در دو میلیمتری زیر لثه تمام شده بود. تراش سطح باکال

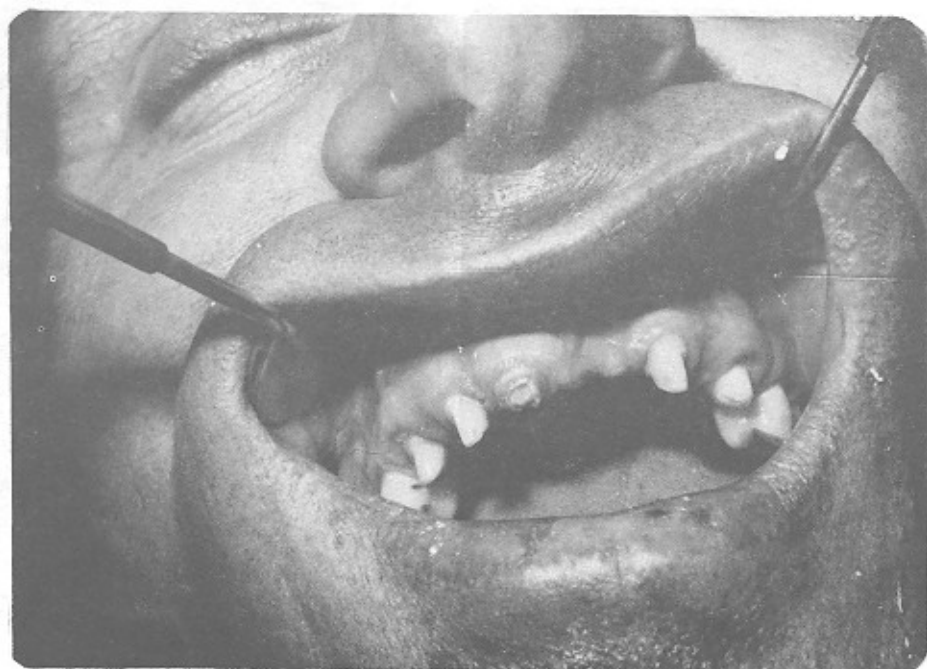
بریج یک پارچه بیمار از نظر استتیک جالب نبود. بدون گیر یا Retention بود. تراش دندانها بمنظور تهیه بریج

مقدار تراش نیز باندازه کافی نبود. کانتورها Over و ایمپروورها به علت عدم توجه به فضای اینتردنتال بسته بودند.

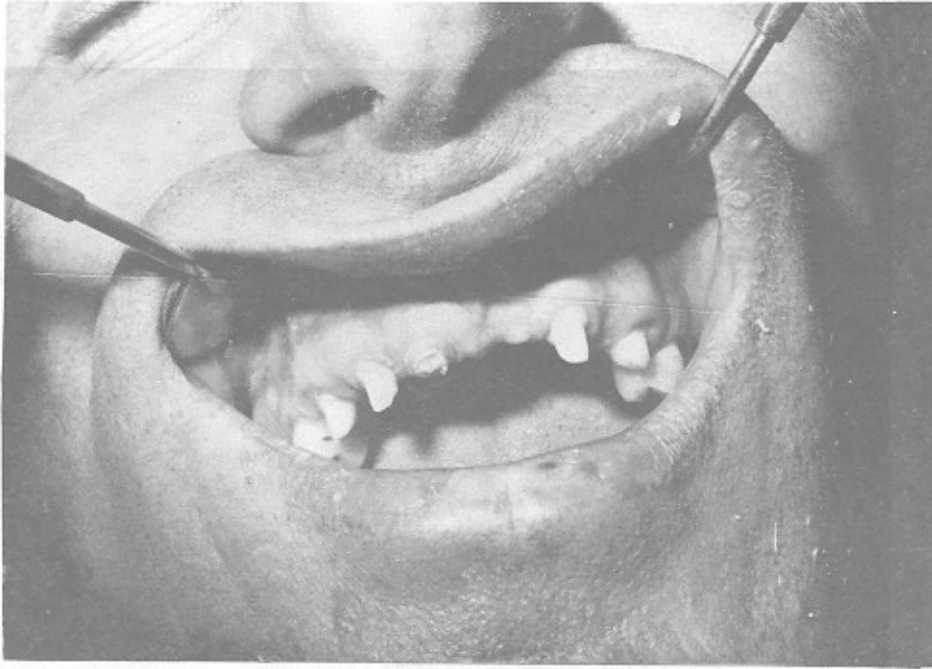ولینگوال که باید از فرم دندانها تبعیت کنند بطور غلط و در یک سطح تراشیده شده بود. تراش سطوح پروگزیمالی بدون توجه به C. E. J و



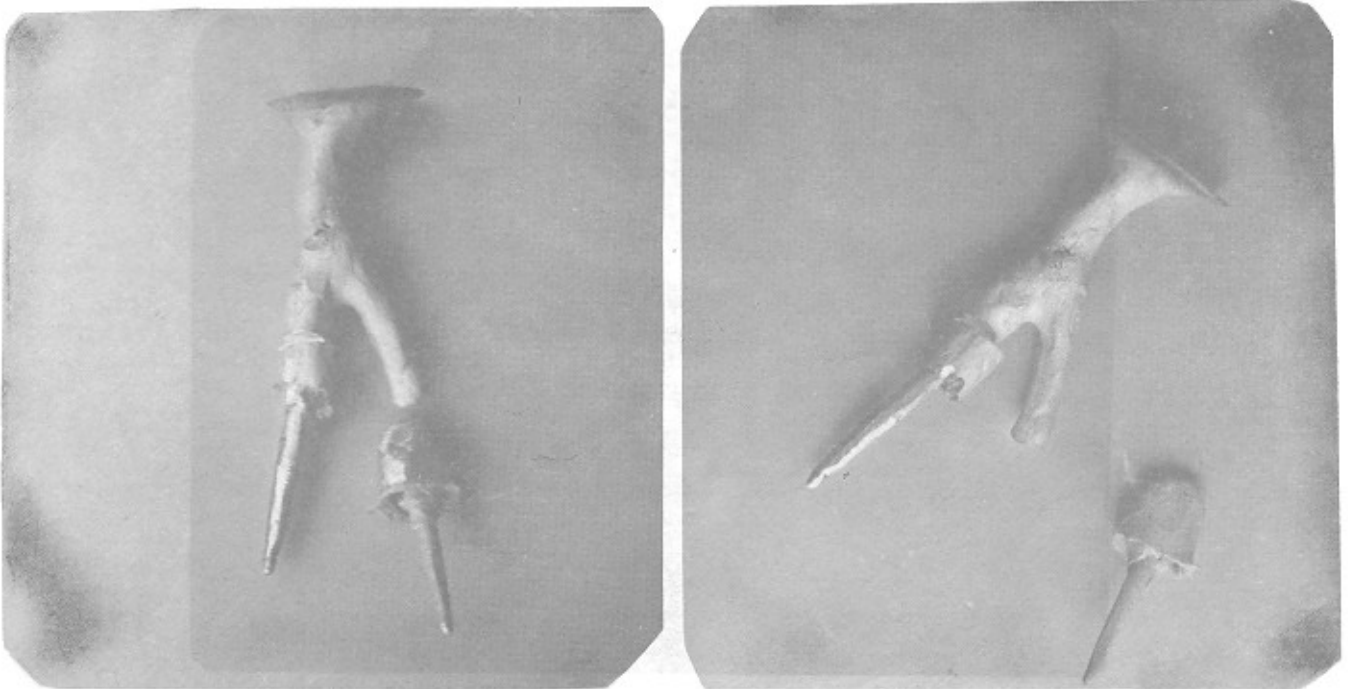
شکل شماره دو: بریج اولیه بعد از عمل جراحی ریلان و در جای خودش بطور موقت ثابت گردید.



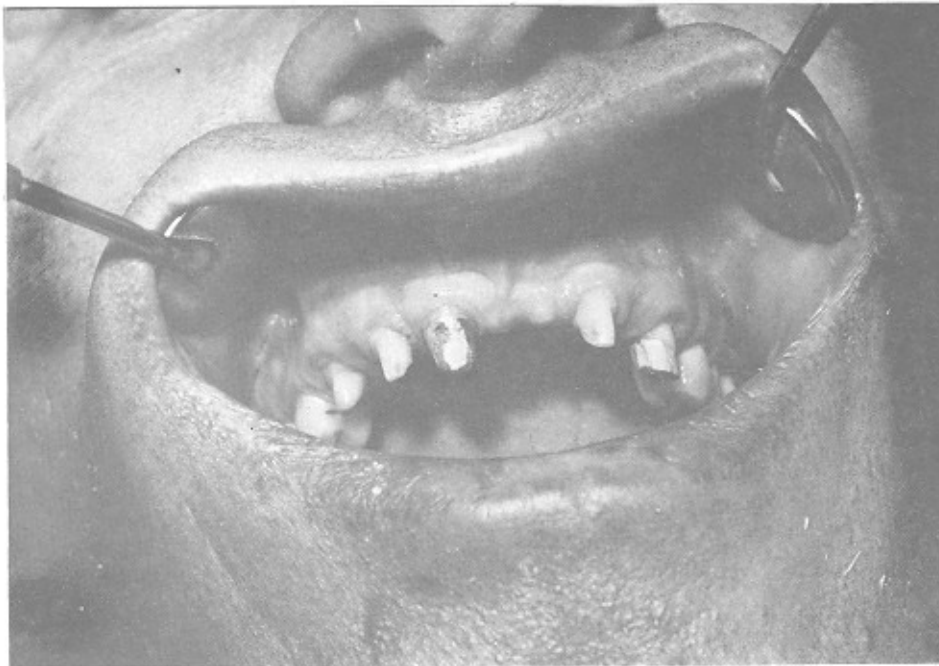شکل شماره سه: با توجه به گزارش پریدنتیست و نحوه اشتباه در تراش و عدم توجه به پریدنتال اقدام به درمان گردید.



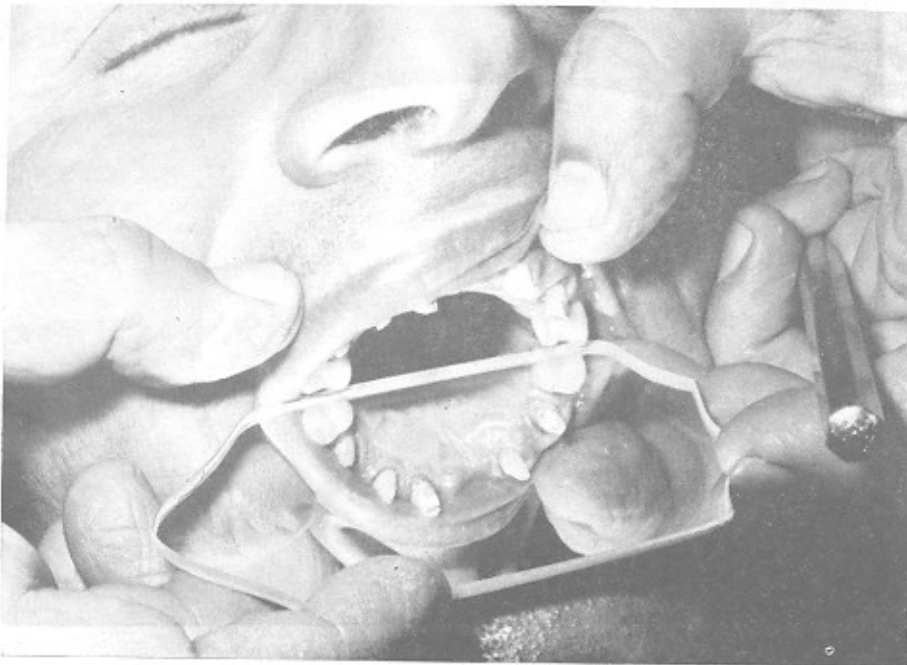
شکل شماره چهار: دندانهای ۱ ۳ با پست و کورترمیم گردیدند.



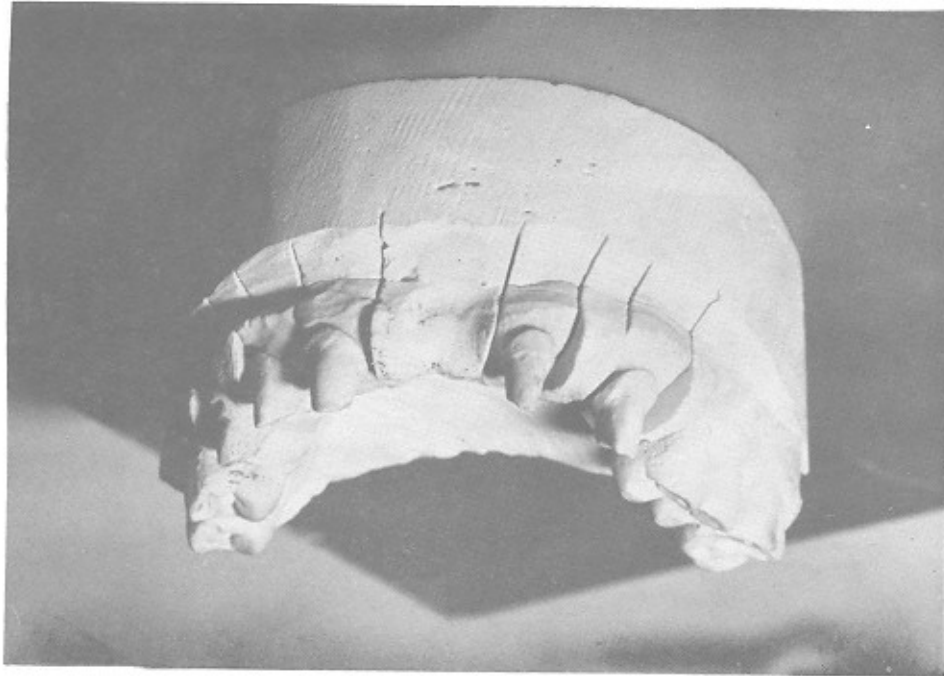
شکل شماره پنج: تهیه پست و کور



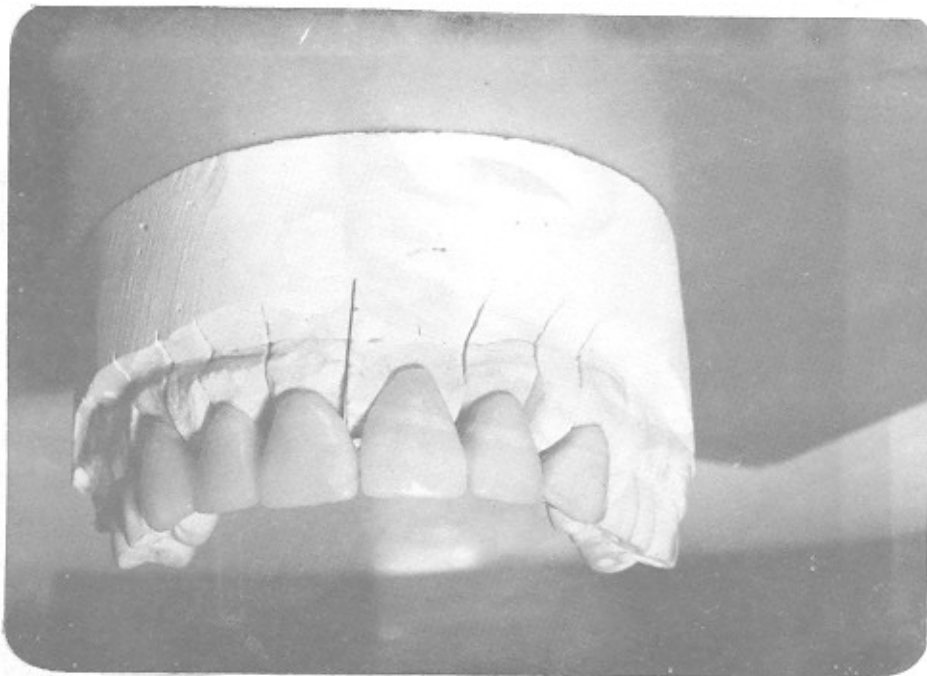
شکل شماره شش: پست و کور آماده شده در روی دندانهای ۱ ۳ را نشان می دهد



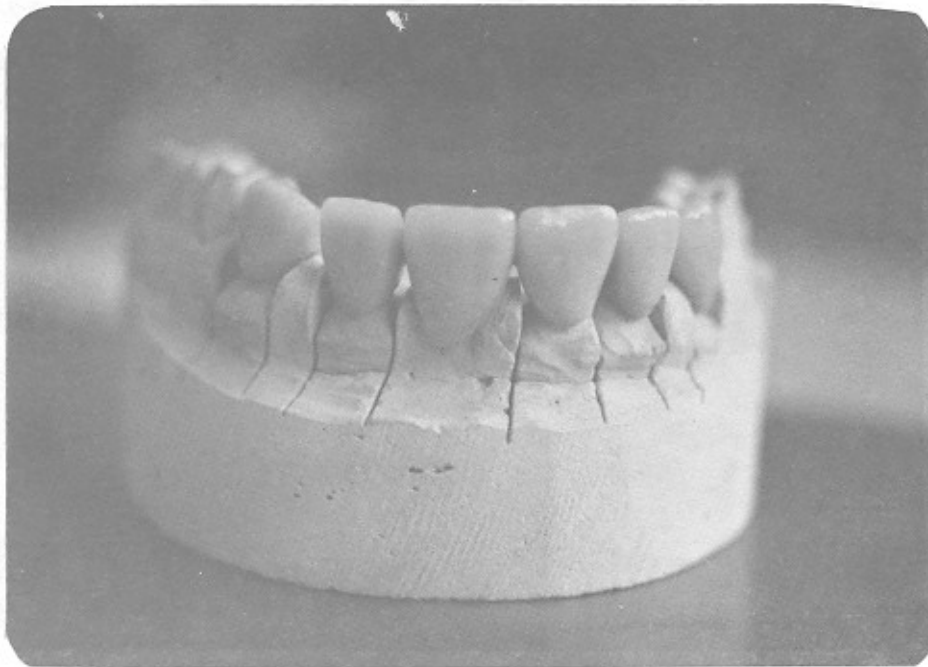
شکل شماره هفت: بعد از سیمان کردن پست و Core اقدام به تصحیح تراش گردید. شکل تراش سطح لینگوال با پالاتال را نشان می دهد



شکل شماره هشت: تراش سطح باکال و سطوح پروگزیمال دندانها روی قالب اصلی (Working Cast) را نشان می دهد



شکل شماره نه: بعد از تهیه موم اکلوژن و مانیت کردن اقدام به تهیه پروتز گردید. بریج قدامی روی دندانهای ۲-۱ تک کورون روی دندانهای ۳-۳



شکل شماره ده: پروتز آماده بعد از گلیز.

پاکت‌های عمیقی مشاهده می‌گردید. دندانهای مولر بالا در هر دو طرف بعلت سرپوشهای غلط P. F. M و عدم توجه به نحوه تراش دندانها و مارژین و کانتور لثه‌ها متورم و پاکت بسیار عمیق ملاحظه گردید. دندانهای مولر غیر قابل درمان بودند و هر دوی آنها بیرون آورده شدند. بیمار در فک بالا دارای دندانهای ۳-۲-۱-۲-۳ بودند.

بیمار برای چک و معاینه نهائی از کانتور، مارژین، ایمپروژور به پرپودنتالیست مراجعه و بعد از چک کامل و اطمینان از هر نظر بطور دائم سیمان گردید.

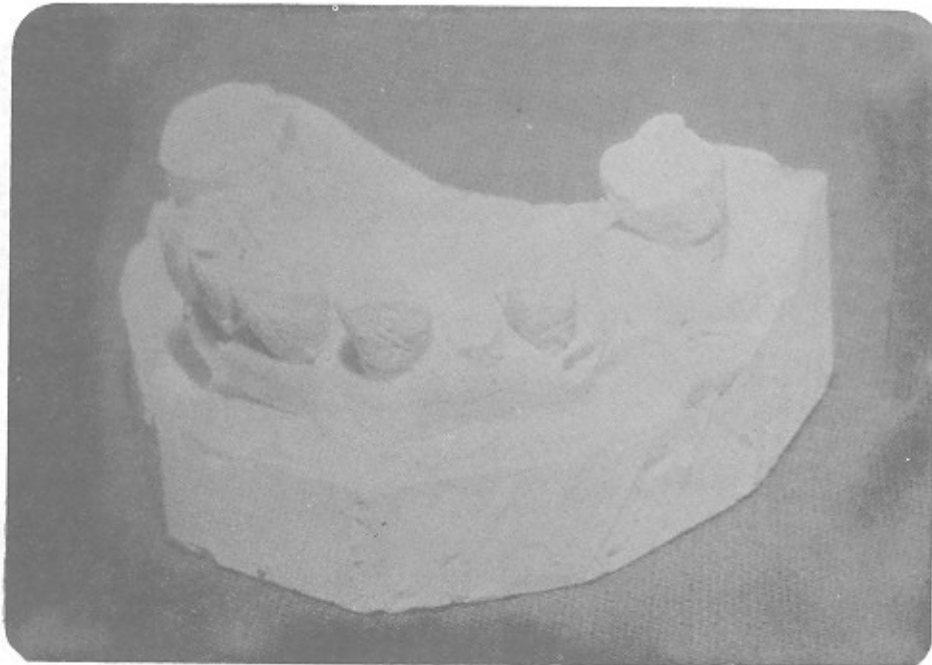
۲- بیمار زنی بود ۴۰ ساله که جهت درمان معرفی

گردید.

در معاینه دهان، لثه‌ها متورم، دندان لاترال بعلت عود پوسیدگی تاج آن از بین رفته بود و در روی دندانهای ۶-۳-۲ ۲-۳-۶-۷



شکل شماره یک: در فک پایین لثه متورم، دندانهای ۳-۲-۱-۲-۳
وجود داشت دندانهای خلفی را بیمار از دست داده بود یا در واقع Distal Extension بودند.
۵-۴-۳-۲-۱ ۱-۲-۳-۴-۵

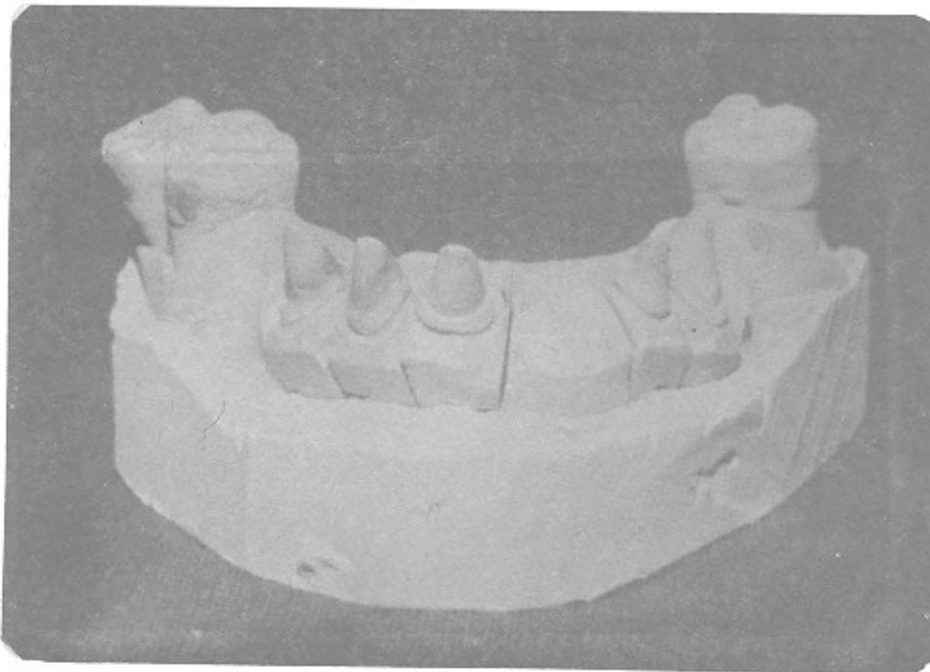


شکل شماره ۲: بعد از بهبود جهت بازسازی و درمان به مطب مراجعه می شود

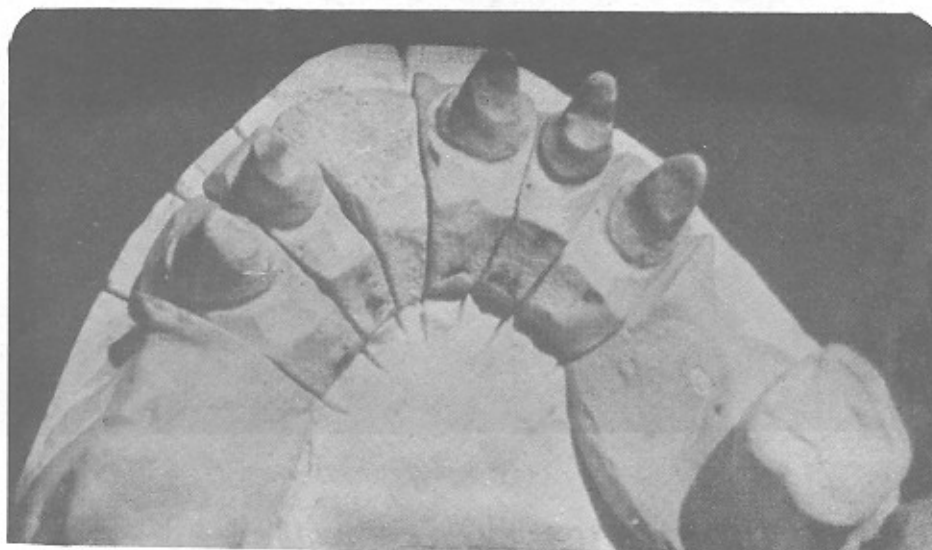
- ۳ - تهیه بریج قدامی بارست لینگوالی سینگلوم روی
دندانهای ۳ ۳ .
۴ - تهیه انجمنت که از سکا استفاده شد .
۵ - تهیه کورن پایه پارسیل دندانهای پایین .

طرح درمان:

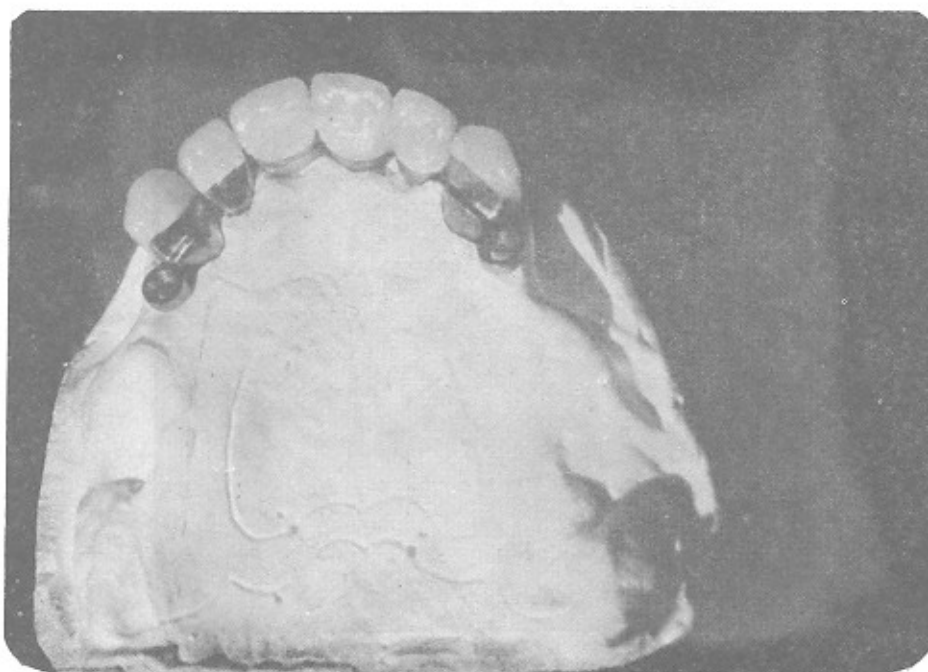
- مورد ثابت و متحرک بود و این طرح شامل:
۱ - روت کانال دندان ۲ .
۲ - تهیه پست و کور Post, Core .



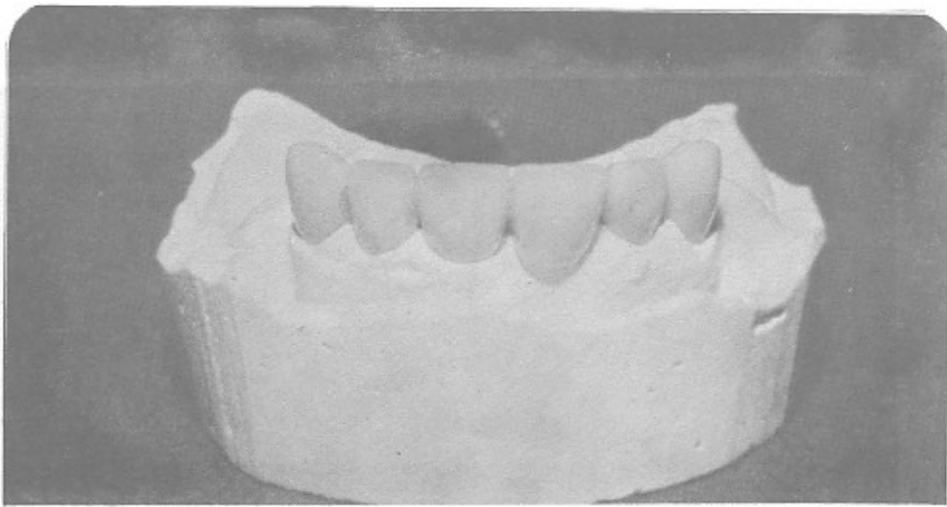
شکل شماره ۳: تراش دندانهای قدامی را در سطح باکال و سطوح پروگزیمالی نشان می دهد.



شکل شماره ۴: تراش دندانهای قدامی را در سطح لینگوال یا پالاتال که نحوه تراش دندانها را در دو سطح می باشد نشان می دهد



شکل شماره ۵: بریج شش (۶) یونتی قدامی فک بالا از ناحیه پالاتالی سینکلوم روی کانینها و نصب سکا را نشان می دهد



شکل شماره ۶: بریج قدامی بالا را از سطح باکال نشان می دهد

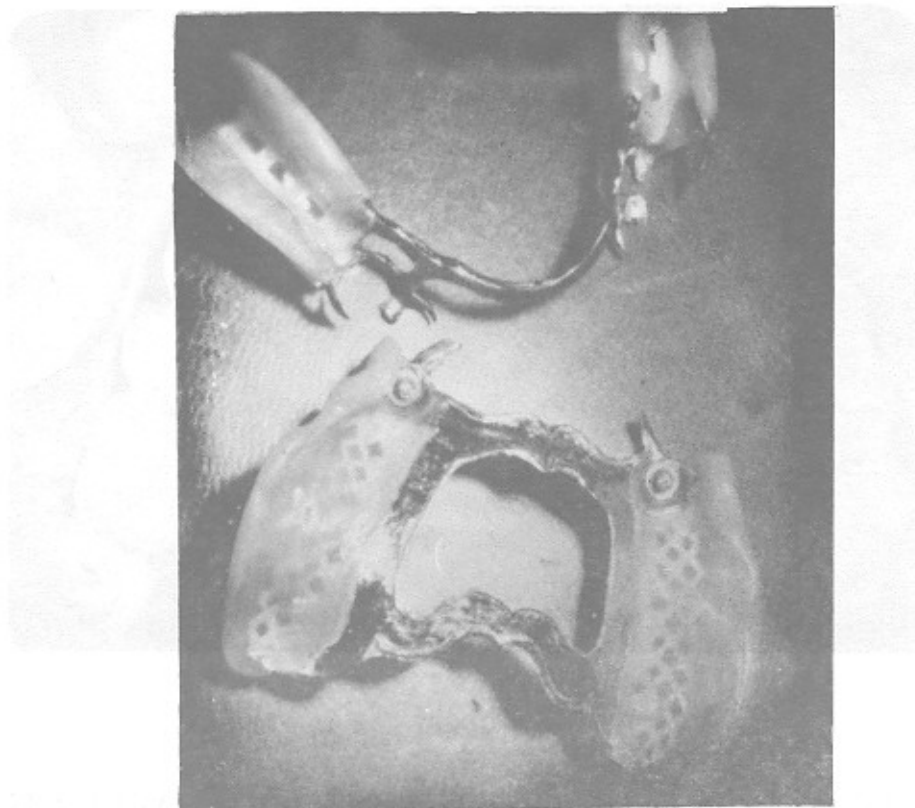


شکل شماره ۷: بریج قدامی فک بالا بالیج و نصب سکارا نشان می دهد

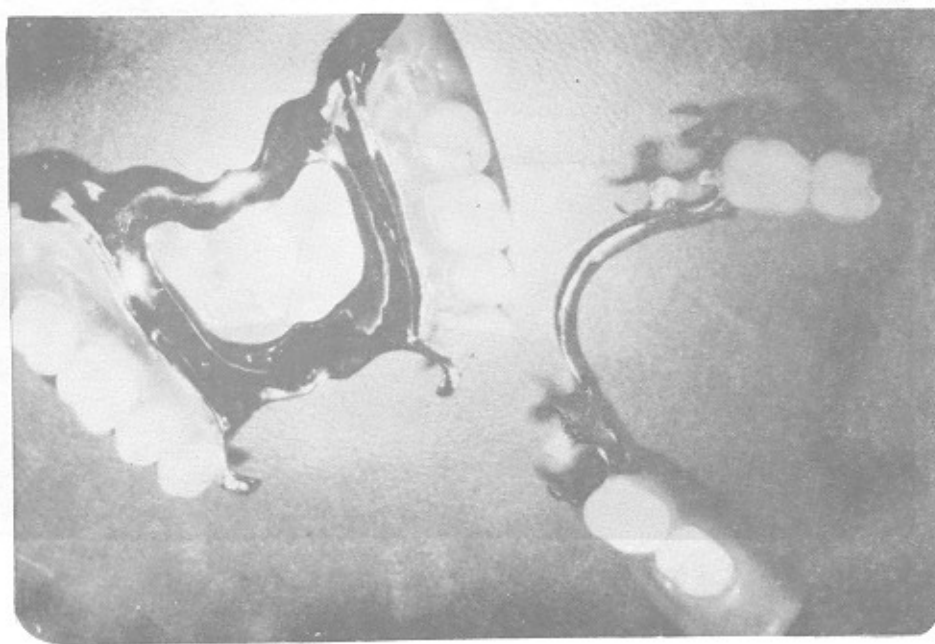
روی دندان ۴ و ۵ برای طرح یک پارسیل ساده تهیه گردید.

درفک پائین از دو طرف دندان ۵-۴-۴-۵ پایه قرار

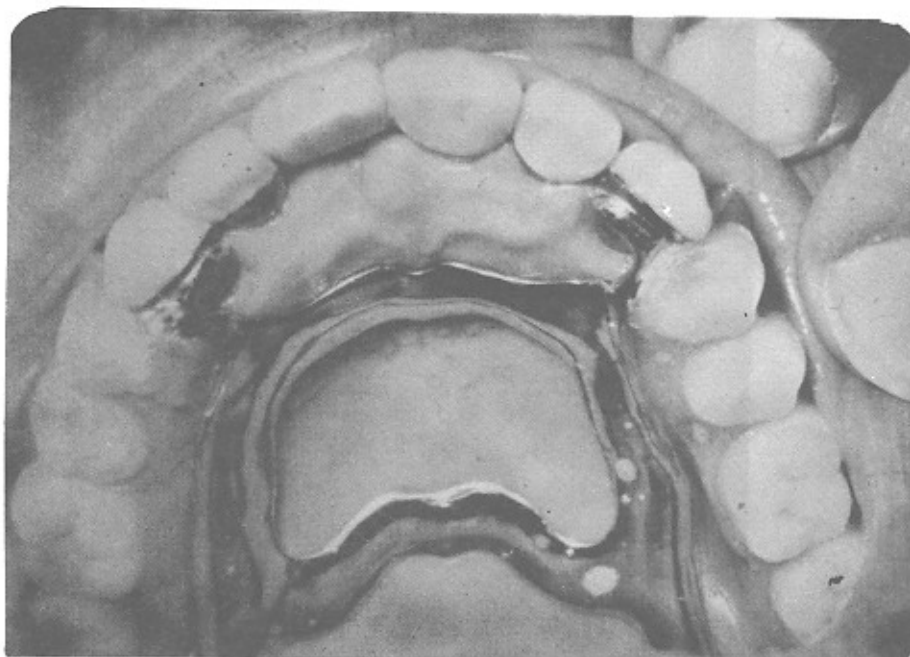
گرفته که دو عدد کورون بهم متصل بارسنها مزیاال و دیستال



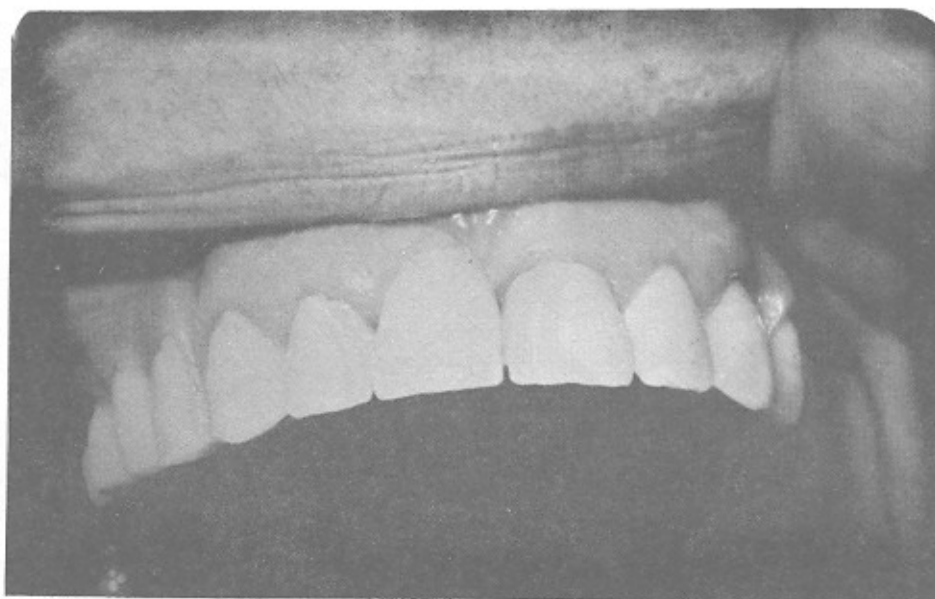
شکل شماره ۸: پلاک‌های بالا و پایین را از سطح داخلی با نصب سکا نشان می‌دهد



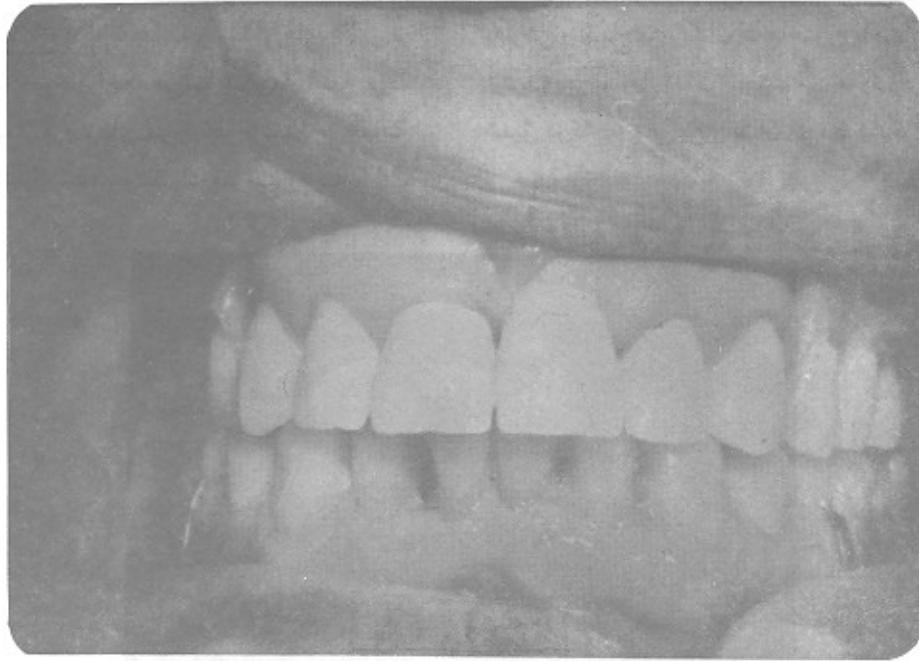
شکل شماره ۹: پارسیل‌های بالا و پایین بیمار را نشان می‌دهد



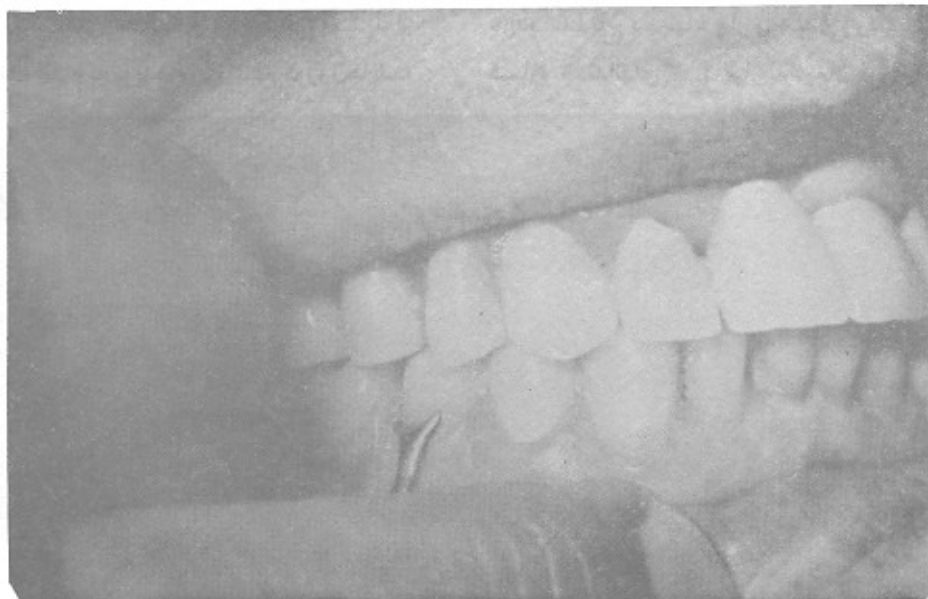
شکل شماره ۱۰: بریج قدامی و پلاک پارسیل همراه با سکارا روی دندانهای فک بالا نشان می دهد



شکل شماره ۱۱: بریج قدامی بالا در دهان بیمار با پارسیل بالا با سکا تهیه شده را نشان می دهد



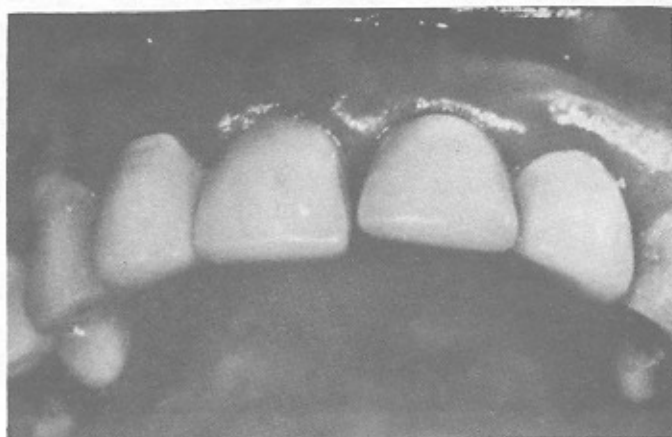شکل شماره ۱۲: دندانهای کامل شده بیمار از قسمت قدامی با توجه به اکلوژن و تصحیح ورتیکال دندانها را نشان می دهد



شکل شماره ۱۳: دندانهای کامل شده بیمار از سطح طرفی در حالیکه اکلوژن بیمار کاملاً چک و بطور ایده آل درآمده را نشان می دهد

مارجین‌های غلط و ضخیم و امبریژورهای بسته و عدم توجه به تراش و انساج پرپودنتال لثه‌ها متورم پاکتهای عمیق و عفونت شدید در نواحی قدامی بچشم می‌خورد رادیوگرافی پوسیدگی عمیق در ناحیه مارجین را نشان می‌داد. (شکل شماره ۱)

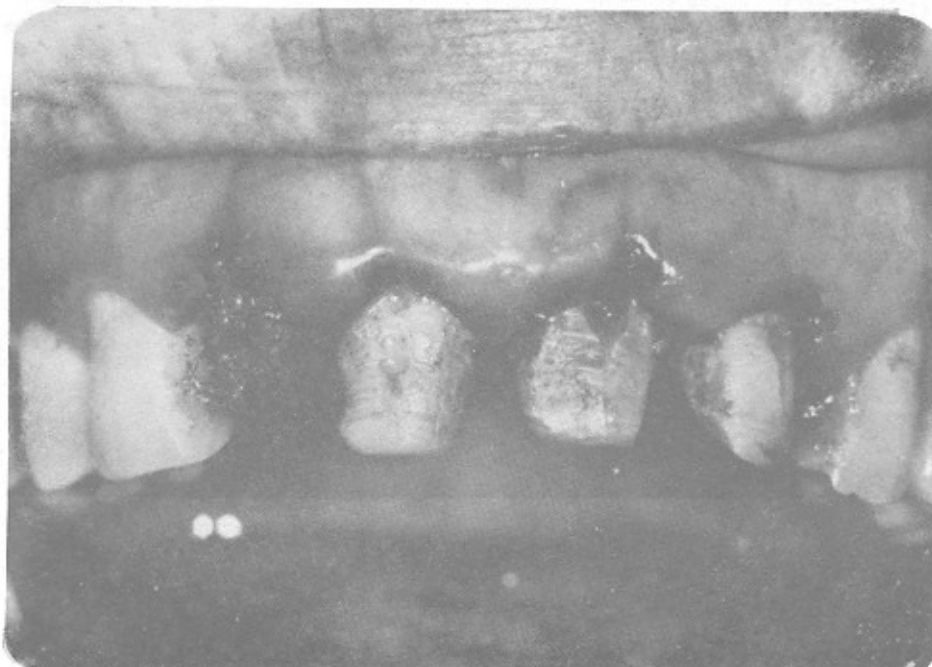مورد ۳: زن ۳۷ ساله با داشتن چهار عدد کورون P. F. M. روی دندانهای قدامی ۲-۱۱-۲ که به علت پوسیدگی‌های عمیق از دو سال پیش تهیه شده بود مراجعه می‌نماید. بیمار اظهار درد، خون ریزی و عفونت از پروتزهای مورد نظر داشت. در معاینه کورون‌ها دبدو Splint شده بودند. لثه‌ها متورم به علت



شکل شماره یک: وضع بیمار قبل از درمان را نشان می‌دهد

متاسفانه به علت صحیح نبودن مارژینها و فیت نبودن آنها در اثر Leakage تاج دندانها دچار پوسیدگی وسیعی شده بودند شکل شماره ۲ دندانهای ۲-۲ نیاز به درمان فوری اند و داشتند

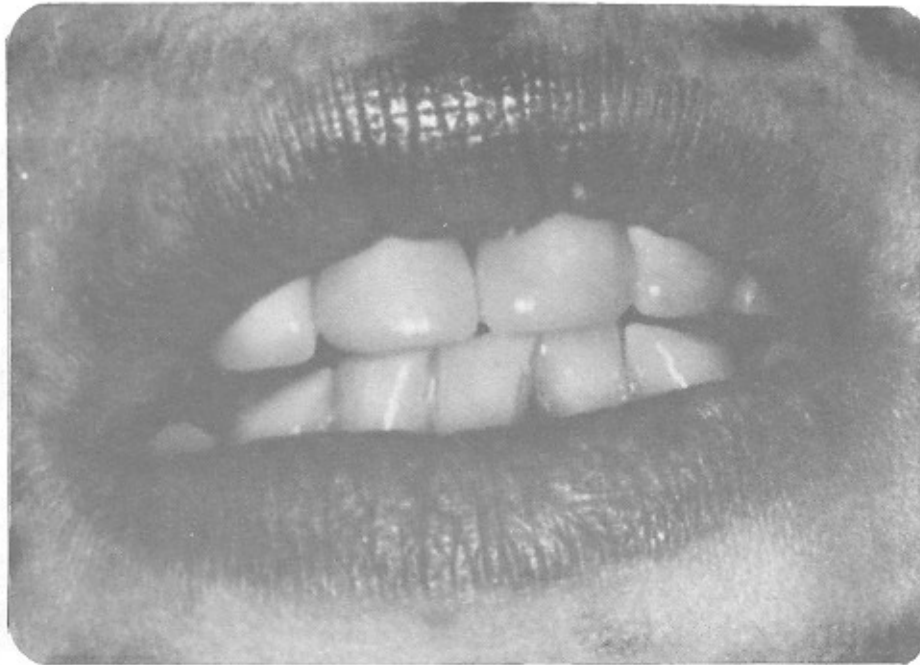
درمان: بصورت زیر انجام شد
ابتدا از بیمار قالب‌های مطالعه و رادیوگرافی جدید از دندانها تهیه گردید. بعداً اقدام به بریدن و برداشتن کورون‌ها شد.



شکل شماره ۲: وضع دندانها و لثه را بعد از برداشتن کورون‌ها نشان می‌دهد

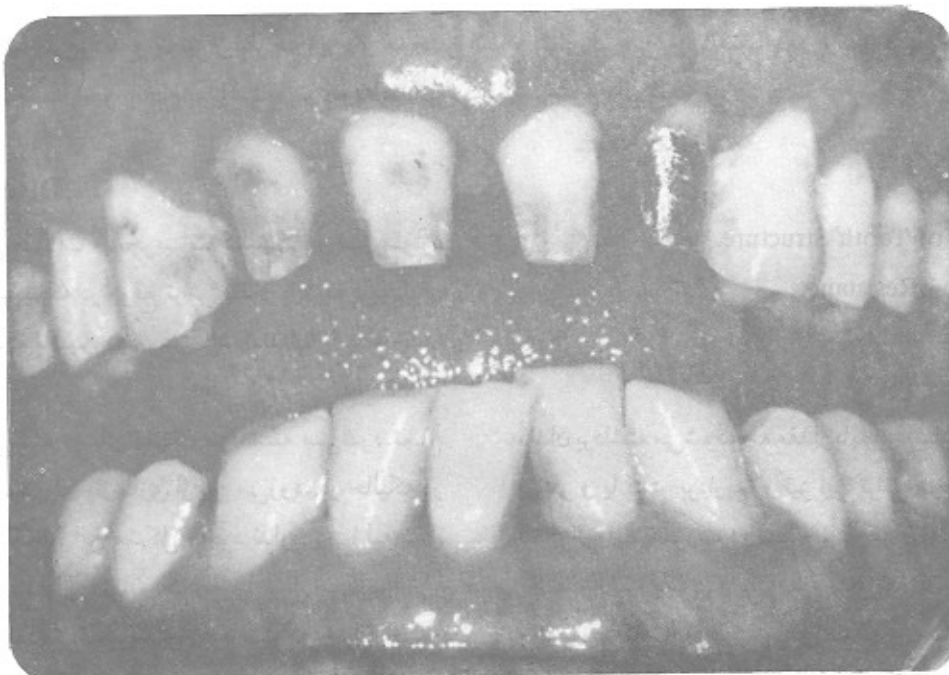
مستقیم) تهیه گردید و در محل خودش بصورت موقت ثابت شدند. (شکل شماره ۳)

بعد از درمان اندو که نیاز فوری داشت جهت درمان لثه‌ها به بخش پرئو معرفی شدند. قبل از معرفی بیمار به بخش پرئو بمنظور ایجاد زیبایی پروتز موقت بصورت Process (غیر



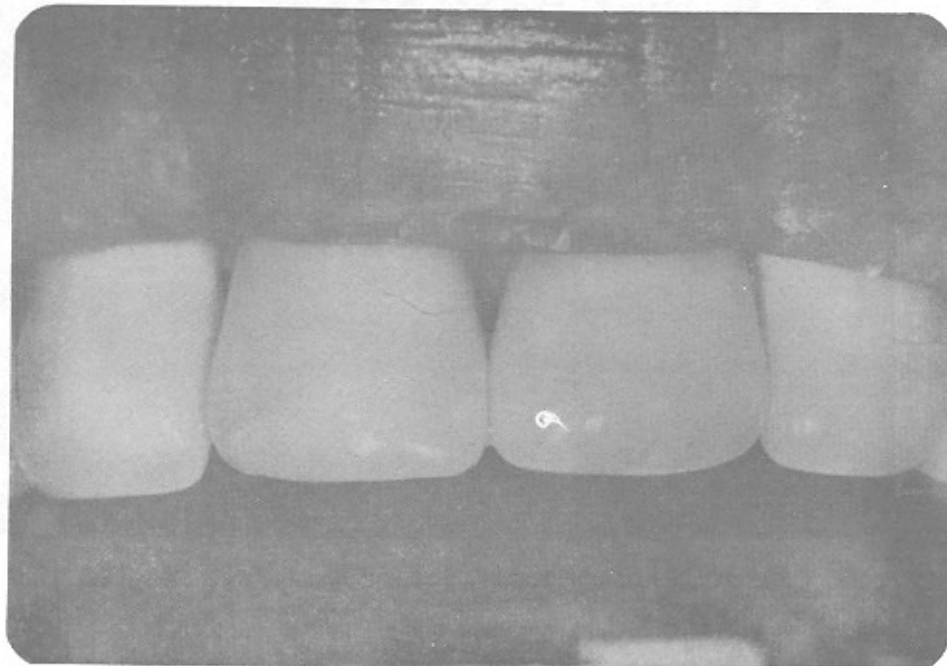
شکل شماره ۳: پروتز موقت راکه بصورت Process تهیه شده است نشان می‌دهد

حدود شش هفته بعد از عمل جراحی پرئو، درمان ادامه یافت برای دندانهای ۲ ۲ Post، Core تهیه که از طلا ریخته و در جای خودش امتحان و بعد سیمان شدند. (شکل شماره ۴)



شد که پس از چهار روز کورن آماده در دهان امتحان و چک شدند.
سپس اقدام به پودرگذاری و بعداز آن کورون‌ها گلیز و در جای خودشان بطور موقت سیمان شدند (شکل شماره ۵)

تراش دندانها در یک جلسه پایان گرفت و کورون‌های موقت ریلاین و بعداً در جای خودشان بطور موقت ثابت شدند. بعداز ۴۸ ساعت اقدام به قالبگیری نهائی گردید. قالبگیری بوسیله مواد سیلیکونی انجام شد که پس از ریختن با گچ سخت تهیه دای و تریم و ریچ آنها برای تهیه Coping به لابراتوار ارسال



شکل شماره ۵: کورون‌های قدامی را پس از گلیز در دهان بیمار نشان می‌دهد

بیمار تحت نظر بودند و مرتباً از نظر مارژین، و همچنین انساج لثه‌ای بررسی می‌شدند. چون وضع طبیعی را داشتند اقدام به سیمان دائم گردید ضمناً نحوه انجام بهداشت و توجه به دندانها برای بیمار شرح داده شد.

بحث Discussion

از بررسی مقالات و تجربیات کلینیکی و نیز موارد گزارش شده در میابیم که در موقع تراش دندان باید به پرئودنتال توجه خاصی داشته باشیم. در موقع تراش دندانها باید به چهار اصل توجه کنیم.

1. Preservation of Tooth Structure.
2. Retention and Resistance.
3. Structurel Durability.
4. Marginal Integrity.

دندان برداشته می‌شود، چه مقدار باید برداشته شود و از کجا باید بیشتر و یا کمتر برداریم. و نیز این تراش در سطوح باکال و لینگوال باید بصورت دو سطح یا دو پلان باشد یک پلان شامل یک سوم سرویکالی و یک سوم میانی دندان و پلان دیگر شامل یک سوم اکلوژالی است. تراش دندانهای سانترال و کانین، در

هنگامی که مینای دندان برداشته می‌شود تمام ریفرنس‌های موجود برای بازسازی از بین می‌رود، در حالیکه در تراش انله‌های M.O.D. این مشکل وجود ندارد. زیرا لبه‌های باقی مانده از تاج دندان به‌عنوان یک راهنما عمل می‌کند. (۱۰)
بنابراین در تمام طول تراش باید توجه داشت که چرا از نسج

تراش سطوح فاسیال ولینگوال یا پالاتال مستقیماً به سلامت لثه ارتباط دارد. اورکانتور شدن رستوریشن از فعالیت آزاد عضلانی جلوگیری می‌کند و مانع از Self Cleaning می‌شود. تراش این دو سطح باید در دو پلان انجام شود تا کانتور بهتری بعداً داشته باشیم. در دندانهای قدامی نیز سطح فاسیال باید در دو پلان صورت گیرد. تراش Shoulder بر Edge - Knife ارجحیت دارد. (۷).

تراش سطوح پروگزیمالی باید بصورت صاف و یا حتی کمی مقعر بوده و این وضعیت هم در جهت بوکولینگوالی و هم در جهت اکلووز و جینجیوالی خواهد بود.

در دندانهای قدامی سینگلوب باید موازی با یکسوم سرویکالی سطح فاسیال تراشیده شود تاگیرا افزایش دهد. تراش سطوح پروگزیمالی دندان از نقطه نظر پریدنتالی در حرکت دندان نقش مهمی دارد.

سطح پالاتال از اهمیت خاصی برخوردار است. زیرا موازی کردن این قسمت با یکسوم سرویکالی (۸) سطح باکال باعث افزایش گیر یا Retention می‌شود. تراش شولدر نسبت به تراش نایف اج ارجح تر است زیرا یک تحدب نهائی برای ایجاد کانتور تهیه خواهد شد.

در موارد گزارش شده Finishing Line بصورت شولدر بول Shoulder, Bevel در سطح باکال و سطوح پروگزیمالی و جمفر در سطح لینگوال باشد و می‌توان حد نهائی ژنژیوالی با Finishing Line را بصورت Supragingival تهیه کرد. (۹-۲)

نتیجه Conclusion :

رستوریشن‌ها موجب تغییراتی در پریدنتال می‌شوند. برای اینکه لبه آنها در محل مناسب قرار گیرد وجود یک سالکوس نرمال لازم و ضروری است. معالجه لثه، تراش نهائی و قالبگیری نباید همزمان در یک جلسه صورت گیرد به لثه فرصت ترمیم باید داده شود. در موقع تراش باید توجه داشت تا بی جهت به انساج لثه‌ای صدمه نخورد.

REFERENCES:

- Alexander, A. G. : Periodontal Aspects of Conservative Dentistry, 137 . Dent. J. 135: 111.
- Carranza, F. A. : Glickman' s Clinical periodontology Sixth P. P. 819 - 823, 906-919 . Saunders Company, 1984.
- Larato D. C. : The Effect of Crown Margin Extension on Gignival Inflammation. J. S. Calif. Dent., Assoc., 37: 476, 1969.
- Loe, H. Reaction of Marginal Periodntal Tissues to Restorative Procedures into Dent. J. 18: 759, 1980.
- Malone, W. F. P. Mazur, B. Tylman S. D. et al Biomechanical Consideration of Tooth preparation for Fixed Prosthodontis in Tylman. S.D. and Malens, W. F. P. Tylmes. Theory and Practice of Fixed Prosthodontics. Editions 7 St. Louis C. V. Mosby Co., 1972. PP. 96, 1270
- New Comb. G. : The Relationship Between the Location of Subgingival Crown Margins ad Gingival Inflammation J. Periodontal, 40: 51 , 1974.
- Perel, M. : Axial Crown Contours J. Prosthet Dent,, 25: 642, 1971.
- Preston, J. D. : Rational Approach to Tooth Preparation for Ceramo - Metal Restorations. Dent. Clin. North. AM. 2 : 683, 1977.
- Schluger S. Periodontal Disease Basis Phenomena Clinical Management and Occlusal and Restorat Tive Interrelation ship 2nd ed. P. P. 612-630 79-5, Lea & Febiger, 1990.
- Shillingburg. H. T. Jr. Hobo S. and Whitsett L. D. Fundo Mental de Prostdencial Figa. Berlin Buch - Und Zeittschriften Verlag Die Quintesse Z : 1978, PP. 67-83.

11. Silness, J. : Periodontal Condition in Patients Treated With Dental Bridge. III. The Relationship Between the Location of the Crown Margin and the Periodontal Condition . J. Periodont. Res., 5 : 225 , 1970.
12. Dental Clinica of North America. Vol 24, No. 2, April, 1980.