

مقدمه و معرفی:

Dens in dente یا Dens invagination که در فارسی می‌توان آن را دندان در دندان نامید نوعی آنومالی است که در حین رشد و نمو جوانه دندانی ایجاد می‌گردد و غالباً در اثر پاره‌ای عوارض کلینیکیال و در ضمن درمان های دندانی پزشکی تشخیص داده می‌شود.

از نقطه نظر یافت شناسی و رویان شناسی این آنومالی به علت نفوذ و تا خوردگی سلولهای اپی‌تلیوم ادنتوژنیک در عمق بافت مزانشیم واقع در زیر آن و در حین رشد و نمو حادث می‌گردد. در اثر بروز چنین پدیده‌ای بعد از اینکه دندان رشد کامل یافت یک سوراخ کور بنام فورامن سکوم (Foramen cecum) اکثراً در سطح لینگوآل تاج دندان ایجاد خواهد شد. در نوع تیبیکال، این آنومالی بصورت دندانی در داخل دندان اصلی مشاهده می‌شود. این ناهنجاری اولین بار در سال ۱۸۸۵ توسط Salter (13) شناخته و معرفی گردید، و نامی که در آن موقع به آن اطلاق شد Warty tooth یا دندان زگیل‌دار بود و علت کاربرد چنین نامی آن بود که معمولاً در اطراف گودال لینگوآل یک برجستگی مینائی غیر عادی مشاهده می‌گردد. بعدها نام های گوناگون دیگری از قبیل Dens telescope, Delated composit odontoma gestant odontoma

به آن داده شده.

مرور تاریخچه و بررسی مقالات:

در نشریات علمی داخلی برای اولین بار در سال ۱۳۴۹، گزارش کاملی از یک مورد Dens in dente ارائه شده است (16). این گزارش در مورد پسر ۱۳ ساله ایست که با توجه به تصاویر موجود در مقاله بر اساس مطالعات کلینیکی، رادیوگرافیک و هیستولوژیکی تشخیص Dens in dente قطعی شده است.

در حال حاضر سه نوع Invagination دندانی شناخته شده است. در نوع یک، نفوذ و تا خوردگی اپی‌تلیال محدود به سطح تاجی دندان است، در نوع دو، تا خوردگی و نفوذ اپی‌تلیال در زمان رشد و نمو جوانه دندانی تا زیر خط سمان و مینا ادامه پیدا کرده است که در این حالت در داخل دندان اصلی یک مجرای کور بوجود می‌آید (شبهه به کانال ریشه) ولی این مجرا به لیگامان پریودونتال و بافت‌های پری‌آپیکال ارتباط ندارد، در نوع سه، تا خوردگی اپی‌تلیال تا زیر خط سمان و مینا ادامه دارد و علاوه بر فورامن آپیکال اضافی در ارتباط با لیگامان پریودونتال موجود است و از این فورامن یکراه مستقیم به Invagination وجود دارد (6).

اگر این فورامن در داخل Sulcus دندانی یا در داخل پاکتهای پریودونتال باز شود عفونت‌های حاصله از بیماریهای پریودونتال می‌تواند پالپ و قسمت‌های داخلی دندانی اصلی و Invagination را الوده نماید.

در نوع یک و دو نیز که فورامن سکوم در تاج دندان وجود دارد، اکثراً به علت نازک بودن مینا یا عاج در این ناحیه پوسیدگی‌های دندانی می‌توانند از این نقطه شروع شوند و با پیشرفت سریع قسمت‌های داخلی و پالپ دندان و Dens invagination را در برگیرند.

از نقطه نظر آماری حضور این آنومالی در گروهها و جمعیت‌های مختلف در طیفی از ۲۵/۰٪ تا ۵/۰٪ گزارش شده است. حدوث این آنومالی را به ترتیب و فورد دندان های دائمی فک بالا، شایه‌های کناری، شایه‌های میانی، دندانهای کرسی کوچک و دندان های کرسی بزرگ می‌توان طبقه بندی نمود. در حالی که در فک پایین بروز این ناهنجاری نادر است. در اکثر موارد دندانهایی که دچار این عارضه هستند در ظاهر فقط دارای پرمادگی غیر معمول و ساده‌ای از مینا در

دارد (1). زیرا که آمریکایی‌های سفیدپوست دارای نژادهای مخلوط هستند و در نتیجه فکین و دندان‌های آنها فاقد نظم و ترتیب خاص می‌باشد (1).

Atkinson ملاحظه کرد که فقدان رشد نرمال فک و بدنهال آن بسته شدن قوس دندانی می‌تواند یکی از مهم‌ترین فاکتورهای بوجود آمدن ناهنجاری Dens in dente باشد (2). و به علاوه نشان داده می‌شود که ۵ مورد دندان‌های شایای میانی Invagination عمیق را نشان داده‌اند. نتایج این تحقیق در جدول شماره ۱ آمده است.

تعداد بیماران ۲۰۳

دو طرفه	۲۲
شایای کناری طرف چپ	۱۷
شایای کناری طرف راست	۱۲
جمع	۵۱
نسبت به درصد	۵/۱

جدول شماره ۱: و فوروقوع Dens in dente

در دندان‌های شایای طرفی فک بالا در بیماران سفیدپوست (۱).

این تحقیق همچنین بیانگر این مطلب است که تغییر شکل‌های بسیار نادر و فرم‌های بسیار گوناگونی از این عارضه ممکن است وجود داشته باشد.

اصطلاح Dens in dente پادندان در دندان اصولاً "به حالت شدید کاملاً" مشخص این عارضه اطلاق می‌گردد و چنین به ذهن تداعی می‌شود که دندانی در داخل دندان وجود دارد. در حالی که این اصطلاح می‌تواند نام بی‌سمائی باشد ولی این نام‌گذاری در حال حاضر پذیرفته شده است و همچنان مورد استفاده قرار می‌گیرد. در انواع خفیف این ناهنجاری یک فرورفتگی میانی عمیق در ناحیه لینگوال دندان وجود دارد که ممکن است از نقطه نظر کلینیکال مشخص نباشد. در رادیوگرافی این فرورفتگی میانی سطح لینگوال بصورت تصویری گلا بی‌شکل از مینا و عاج در داخل دندان در روی فیلم ظاهر می‌گردد که بوسیله یک تنگه بسیار باریکی در روی سطح دندان باز می‌شود و عمق این تنگه ارتباط بسیار نزدیک با پالپ دندان دارد.

مواد غذایی ممکن است در این ناحیه فشرده شود و در نتیجه پوسیدگی دندان و عفونت پالپ حاصل گردد و بر حسب تصادف ممکن است این اتفاق حتی قبل از رویش کامل دندان رخ دهد.

مجاورگودی ناحیه لینگوال می‌باشد (6) Oehlers نشان داده است که این آنومالی قبل از کلسیفیکاسیون دندان در اثر فرورفتن و نفوذ غلاف هر تویک در ریشه نیز می‌تواند ایجاد شود، که شدت این فرورفتگی و نفوذ بافت اپی‌تلیال در موارد مختلف متفاوت است و نوع شدید آن Dens in dente ریشه‌ای را ایجاد می‌نماید (9).

Dens in dente در حقیقت یک تغییر شکل رشدی است که بنظر می‌رسد در اثر ایجاد فرورفتگی در سطح تاج یا ریشه دندان قبل از کلسیفیکاسیون روی می‌دهد (14).

دندان شایای کناری فک بالا بطور مکرر بیش از سایر دندان‌ها درگیر این عارضه می‌شود و در بیشتر موارد Dens in dente فقط بامشخص شدن بیش از حد گودال موجود در سطح لینگوال نمودار می‌شود، دندان‌های شایای میانی فک بالا نیز بعضی اوقات مبتلا به این ناهنجاری می‌شوند که غالباً "عارضه دو طرفه است (14).

Oehlers در سال ۱۹۵۱ بحث بسیار جالبی در مورد این وضعیت ارائه داده است و تاکید می‌نماید که نه تنها دندان‌های خلفی نیز بعضی اوقات مبتلا می‌گردند بلکه اشکال مشابهی از Invagination، گاه‌ها "در ریشه دندان‌ها نیز بوجود می‌آید (9). این شکل ریشه‌ای توسط Bhatt و Dholakia نیز بحث شده است (3).

این محققین به این مطالب اشاره می‌کنند که بروز Invagination در ریشه حاصل تاخوردگی غلاف هر تویک است و بعد از کامل شدن نمو ریشه دندان در داخل آن قرار می‌گیرد. مواردی که در نوشته‌ها گزارش شده‌اند دلالت بر این دارند که این عارضه چندان فراگیر و عمومی نیست. این محققین در گزارشی که در سال ۱۹۵۵ منتشر نمودند متذکر می‌شوند که در مطالعاتی که روی هزار رونتگنوگرام Full mouth (تمامی دهان) در بخش تشخیص دانشگاه ایندیانا پلیسیس (Indianapolis university) انجام داده‌اند به این نتیجه رسیده‌اند که در هیچ یک از رادیوگرافی‌های Full mouth غیر از دندان شایای کناری دندان دیگری دارای این آنومالی نبوده است و همچنین در رادیوگرافی‌های متعلق به سیاه‌پوستان این پدیده بسیار نادر بوده است (1).

Amos بیان می‌کند که شاید علت این امر آن باشد که رابطه هم‌آهنگ تری بین فکین افراد نژاد سیاه نسبت به آنچه که در آمریکایی‌های سفید پوست دیده می‌شود وجود

Dens in dente را به دو نوع تاجی و ریشه‌ای برحسب محل قرار گرفتن آن تقسیم نموده است. همان‌گونه که ذکر شد بیان می‌دارد که Invagination در ریشه معمولاً " به علت تاخوردگی غلاف هر توپک به داخل پالپ دندان پیش می‌آید و همچنین این نوع Dens in dente موجود در ریشه توسط Cohen Munro ponte pellegrini Erausquin Oehlers Zerosi Rushton گزارش شده است (4, 8, 10, 11, 12, 16). Bhatt گزارش می‌کند که مواردی از Dens in dente مشاهده نموده است که شامل دو نوع مشخص از شکل ریشه‌ای آن می‌باشد (3). نوع اول در اصل بوسیله Cohen شرح داده شد و سپس توسط Erausquin و Pellegrini و Ponte تکمیل گردید (4, 5, 10, 11). Cohen معتقد است که بروز ناهنجاری در دندان‌های دور ریشه‌ای نتیجه یک نقص نمودی در ناحیه Bifurcation ریشه‌ای می‌باشد (4).

او این مطلب را بوسیله شبیه چندین سری از دندان‌های کرسی کوچک اول فک پایین نشان داد. Monro ناهنجاری را در دندان کرسی بزرگ اول فک پایین و Hunter یک مورد را در پره مولار اول فک بالا نشان داده است (8).

Tratman و Oehlers در تحقیقی که مشترکاً انجام دادند دریافتند که این آنومالی در چینی‌ها و اهالی مالزی بسیار فراوان است (9, 15). نوع دوم Invagination در ریشه نوعی است که بصورت بسیار منبسط در دندان نفوذ کرده است و غالباً " بوسیله قشری از مینا پوشیده شده است و باید در نظر داشت که هر دو نوع Invagination در ریشه توسط Bhatt گزارش شده با قشری از مینا پوشیده شده بودند و به علت اینکه قسمت اعظم پالپ در این موارد توسط Invagination پر شده است یک چنین دندان‌هایی خیلی آماده ابتلا به عفونت هستند حتی اگر بوسیدگی وجود نداشته باشد (3).

مکانیسم احتمالی وقوع Invagination ریشه‌ای، این محقق چنین بیان می‌کند که یک کوچک شیبه یک مروراید مینایی است، منتهی بجای اینکه این مروراید مینایی در سطح ریشه قرار گرفته باشد در داخل پالپ دندان قرار می‌گیرد و این ممکن است به علت جوانه زدن غلاف هر توپک به طرف Dental papilla باشد،

اشکال شدید تر Dens in dente ممکن است فرورفتگی‌هایی از مینا و عاج را به درون دندان اصلی نشان دهند که حتی تا نزدیک Apex ریشه ادامه یافته باشد و در این موارد است که عکس‌های رادیوگرافیک عجیبی بدست می‌آید و این تصاویر واقعاً " منعکس کننده یک اختلال بسیار جدی در ساختمان مرفولوژیک و آناتومیک دندان می‌باشد. در نظر گرفتن این نکته مهم است که حضور این ناهنجاری بخصوص نوع Mild یا خفیف آن بنحو ضعیفی شایع است (۱۴). مطالعات کلینیکال Amos نشان داده است که اگر Invagination ضعیف را در نظر بگیریم، احتمال حدوث آن در ۵٪ از بیماریانی که مورد معاینه قرار گرفته اند وجود دارد. Shafer و Amos در مطالعه مشترکی که انجام داده‌اند در صد وقوع Dens in dente را در تنایای کناری فک بالا مشخص نموده‌اند که نتیجه این مطالعه آماری در جدول شماره ۲ منعکس شده است (1 و 14).

تعداد بیماران	موارد انسیزیو دو طرفه لاترال چپ لاترال راست %	انسیزیو	جمع بندی
۱۹۵۳	۲۴۵۲	۱۹	۵۹۱
۱۹۵۵	۱۰۰۰	۲۲	۵/۱

جدول شماره ۲. وقوع Dens in dente در تنایای طرفی فک بالا برحسب مطالعه و رنگ‌نوم گرام‌ها همچنین در تحقیق Amos مشاهده شد که در یک مورد از بیماران Invagination در یکی از دندانهای تنایای میانی وجود داشته است در حالی که در هیچ یک از دندان‌های دیگر دیده نشده است (۱). اما از آنجا که این مطالعه بر روی دندان‌های تنایای کناری انجام می‌گرفت این مورد در جمع موارد ذکر نگردیده است. از نقطه نظر جنسیت مطالعه Amos نشان داده است که امکان حدوث این ناهنجاری در هر دو جنس تقریباً " مساوی می‌باشد، ۲۶ مورد در زن‌ها و ۲۵ مورد در مردها، و بدین ترتیب از مطالعه Amos چنین نتیجه گرفته می‌شود که اگر Dens in dente را نوعی ناهنجاری می‌دانیم که در یک دندان منفرد ایجاد می‌گردد و علت آن نفوذ غیر طبیعی ساختمان‌های دندان به داخل پالپ دندان می‌باشد و در نتیجه قسمت‌های داخلی دندان به سطح خارجی آن ارتباط پیدا می‌کند (1) این ناهنجاری در حدود ۶٪ در نژاد سفید پیش می‌آید و بالاخره در مطالعه‌ای که در سال ۱۹۷۵ انجام داده است.

مختلف رشد و نمو از مقاطعی استفاده می‌شود که از موش‌های آزمایشگاهی در سنین مختلف تهیه می‌گردند. بطور کلی موش‌هایی که برای این مطالعات انتخاب می‌شوند بین ۱ تا ۳ ماه سن دارند. برای تهیه این‌گونه مقاطع، حیوان با اثر بیهوش می‌شود، سر آن جدامی‌گرد و دو فکین بالا و پائین به قطعات مختلف تقسیم می‌شوند، قطعه‌ها بعد از فیکساسیون و طی مراحل مختلف که جهت تهیه نمونه‌های بافتی متداول است در پارافین جامد محصور (Embedded) می‌گردند و سپس با دستگاه میکروتوم به ضخامت‌های ۴ تا ۵ میکرون برش داده می‌شوند، سپس برش‌ها با روش هماتوکسیلین و ائوزین (HE) رنگ آمیزی می‌گردند و در این حال برای استفاده جهت مطالعه و آموزش دانشجویان آماده هستند.

در حین تهیه این مقاطع هیستولوژیک در یکی از نمونه‌ها جوانه‌دندانی تکامل یافته‌ای مشاهده شد که در داخل پالپ ناحیه تاجی آن ساختمان دندانی دیگری وجود داشت و آثار نفوذ اپی‌تلیال مولد مینا (اپی‌تلیوم میناساز) در داخل پالپ به وضوح دیده می‌شد که قشری از مینا نیز تولید نموده بود. پس از دقت و مطالعه اطمینان حاصل شد که این مورد نوعی ناهنجاری حاصل از فرورفتگی اپی‌تلیوم در پالپ دندان یا (Invagination) است که نوع بزرگ و تکامل یافته آن بنام Dens in dente موسوم شده است و بدین ترتیب ملاحظه شد که این ناهنجاری در حیوانات آزمایشگاهی نیز مشاهده می‌شود.

لازم به تذکر است که ساختمان بافتی جوانه‌دندانی در موش، شباهت تام به ساختمان جوانه‌دندانی در انسان دارد و شاید بتوان نتیجه گرفت که ناهنجاری‌های ایجاد شده در جوانه‌دندانی این حیوان نیز شبیه آنومالی‌های دندانی انسان می‌باشد.

شرح تصاویر میکروسکوپیک:

این تصاویر از روی مقطع اصلی و بوسیله دوربین متصل به میکروسکپ نوری تهیه گردیده است، در تصویر شماره ۳ که با درشت‌نمایی پائین گرفته شده است جوانه‌دندانی تکامل یافته‌ای محصور در استخوان مشاهده می‌شود که طبقات ساختمانی تاج آن کامل گردیده است، به عبارت دیگر از خارج به داخل کیسه‌دندانی یا Dental sac، سلول‌های آملوبلاست، مینای بالغ، عاج یا Dentin، پیش‌عاج یا predentin و سلول‌های دنیتوبلاست و بالاخره پالپ

به عبارت دیگر بجای اینکه این پدیده جوانه‌زدن خارجی باشد در داخل صورت گرفته است، و انواع شدیدتر درصد کمتری دارند.

نهایتاً "اینکه چندین علت برای بروز چنین ناهنجاری‌هایی از طرف صاحب‌نظران ذکر گردیده که اهم آنها بقرار ذیل می‌باشد"

- ۱- افزایش فشار موضعی خارجی
- ۲- عقب ماندگی رشدی موضعی
- ۳- رشد موضعی تحریک شده در یک نقطه
- ۴- افزایش فشار خارجی موضعی (Increased localized external pressure)

بهر دلیل که فشار اپی‌تلیال تورینه ستاره‌ای Stellate reticulum (که در حد فاصل بین دو لایه‌ای تلیال داخلی و خارجی قرار گرفته است) افزایش پیدا کند، این افزایش فشار می‌تواند سلول‌های لایه‌ای تلیال داخلی را که همان سلول‌های تولید کننده مینا هستند به داخل Dental papilla براندودر نتیجه در داخل پالپ ساختمان‌های دندانی جدیدی بوجود آورد

- ۲- عقب ماندگی رشد موضعی (Focal growth retardation)
- بهر علتی که در یک نقطه از فولیکول دندانی تکثیر و رشد سلول‌ها کندتر از حد طبیعی باشد، رشد نرمال موجود در سلول‌های مجاور این ناحیه باعث رانده شدن سلول‌های آملوبلاست به داخل Dental papilla می‌گردد و این حالت نیز می‌تواند منجر به تشکیل نوعی ساختمان دندانی در فضای داخلی دندان اولیه گردد.

۳- رشد موضعی تحریک شده در یک ناحیه معین از جوانه‌دندانی

Focal growth stimulation in certain area of tooth bud

هر عاملی که سبب تکثیر بیش از حد سلول‌ها در یک ناحیه از جوانه‌دندانی گردد باعث نفوذ بیش از حد لایه سلولی مولد مینا به داخل پایی دندانی خواهد شد که در نتیجه آن ساختمانی شبه تاج یک دندان جدید در حال رشد و نمو بوجود می‌آید (14).

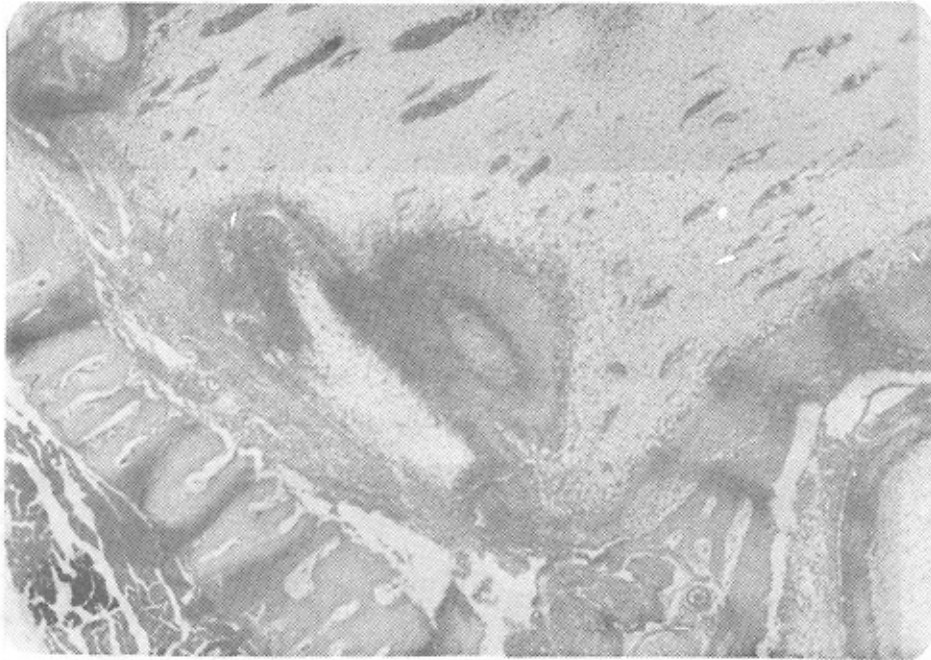
گزارش یک نمونه آزمایشگاهی

An experimental case report

در آزمایشگاه بافت شناسی گروه آناتومی دانشگاه علوم پزشکی تهران برای مطالعه جوانه‌دندانی در مراحل

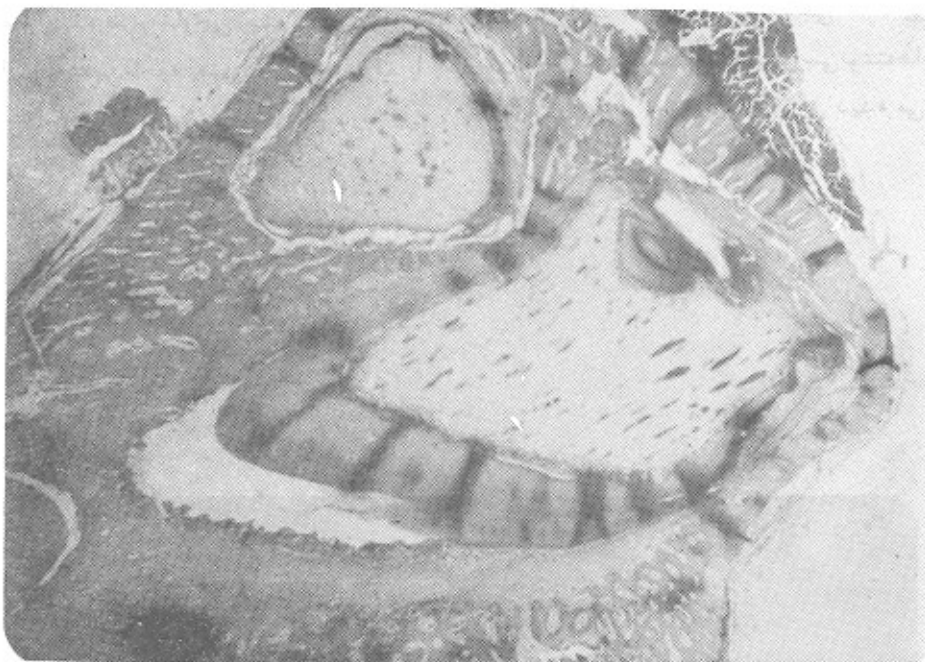پالپ تاجی دندان مشاهده می گردد که به علت Invagination یا نفوذایی تلیال مینا سازه فضای داخلی دندان (پالپ) ایجاد گردیده است، این یک نمونه تاجی Dens in dente می باشد و همانگونه که در بخش بررسی نوشته ها ذکر گردید با درصد بالاتری نسبت به نوع ریشه ای آن دیده می شود.

دندان مشاهده می گردند، در ناحیه طوق دندان در همین تصویر با بهم پیوستن اپی تلیوم خارجی و داخلی غلاف هرتویک تشکیل خواهد شد که در آینده طرح خارجی ریشه دندان را فرم خواهد داد، دقیقاً " در همین ناحیه یعنی طوق دندان که با فلش مشخص شده است ساختمان کوچکی از مینا و عاج در داخل

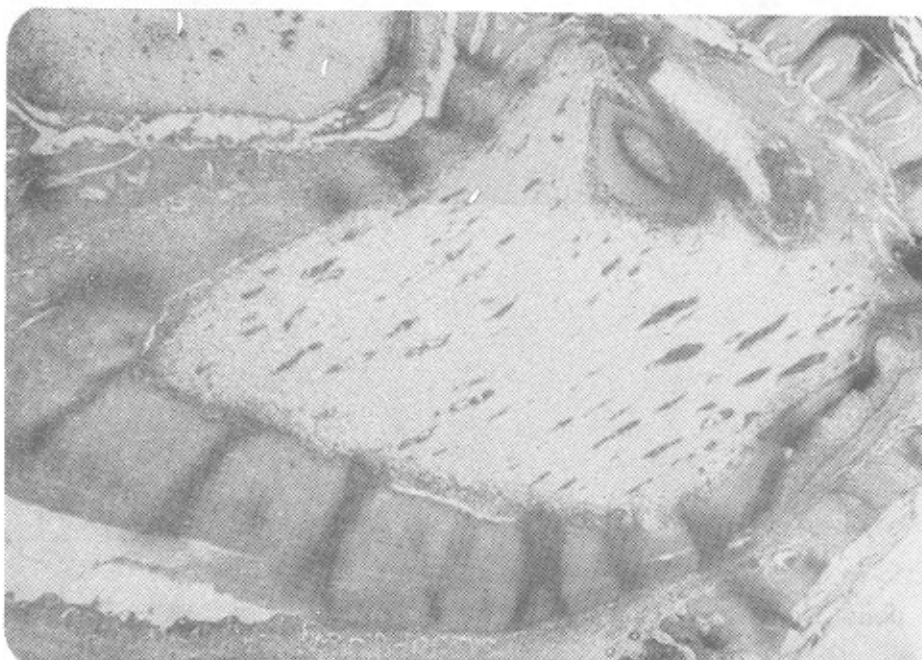


Dens in dente

تصویر شماره (۱): طبقات تشکیل دهنده با درشت نمایی بالا



تصویر شماره (۲): نمونه تاجی Dens in dente در جوانه دندانی تکامل یافته موش.



تصویر شماره (۳): ساختمان های تصویر شماره ۳ با درشت نمایی متوسط

دیرتر کلسیفیه می‌شود، بیشتر از دندان های دیگر به این ناهنجاری مبتلا می‌گردد.

در غالب حالات عارضه موجود در این دندان ها تنها بصورت مشخص بودن بیش از حد گودال پالاتال جلب نظر می‌کنند که اکثرا " بدون علائم است و تنها در رادیوگرافی با مشاهده تصویری بشکل گلابی معکوس به وجود آن پی برده می‌شود.

از نظر ساختمان میکروسکوپیک بطور کلی یافت دندانین Invaginaion نسبت به دندان اصلی ترتیب معکوس دارد، بدین معنی که پوشش داخلی آن مینا و سپس عاج و پالپ خواهد بود. در مواردی که Invagination در ریشه صورت گرفته باشد، داخلی ترین ساختمان سماں و پس از آن به ترتیب عاج و پالپ دیده می‌شوند.

خلاصه Summary :

بررسی و مطالعه همه جانبه‌ای بر روی آرا، و عقاید و نظریات و تحقیقات ارائه شده در مورد ناهنجاری موسوم به Dens in dente یا Dens invagination انجام گردید. از آنجاکه ساختمان هیستولوژیک و آمبریولوژیک و مراحل مختلف رشد و تکامل دندان در موش و انسان عینا شبیه یکدیگر است، ساختمان میکروسکوپیک هیستولوژیک یک Dens in dente در دندان موش همراه با تصاویر میکروسکوپیک در درشت‌نمایی‌های گوناگونی ارائه و بطور کامل توضیح داده شده که تمامی توصیف و شروع ذکر شده می‌توانند با آنچه که در مورد بیان این آنومالی در انسان ضروری است منطبق باشند.

تصاویر شماره های ۱ و ۲ دقیقا " از همین ناحیه با درشت‌نمایی بالاتر تهیه گردیده است به نحوی که در تصویر شماره ۱ که بالاترین درشت‌نمایی است می‌توان طبقات تشکیل دهنده Dens in dente را به ترتیب ذیل بیان نمود:

در قسمت مرکزی این Invagination یک بافت تغییر شکل یافته اپی‌تلیال مشاهده می‌گردد. در قسمت خارجی این بافت تشکیل مینای نابالغ مشهود است. در قسمت بعدی لایه‌های متمرکز عاج که بوسیله سلولهای دنتینوبلاست احاطه گردیده است مرئی می‌باشد.

راه ارتباطی بین این Dens in dente و سطح خارجی دندان در این مرحله از رشد جوانه دندانین نسبتا وسیع است که البته پس از نمو کامل دندان بصورت یک فورامن سکوم یا مجرای کور در خواهد آمد و همانگونه که در بخش‌های اولیه مقاله ذکر شد ممکن است بوسیله لایه نازکی از عاج و مینا پوشیده شده باشد و یا بطور مستقیم به محیط دهان مربوط باشد.

بحث :

از آنچه که گذشت چنین برداشت می‌گردد که پیدایش انواژیناسیون را ناشی از علل مختلفی می‌دانند مانند افزایش موضعی فشار خارجی و کند شدن یا تشدید رشد طبیعی در موضع جوانه دندانین و در موارد تیبیکال نظم و ترتیب و مرفولوژی این عارضه بنحوی است که بی‌شبهت به یک دندان کوچک در داخل دندان مبتلا نمی‌باشد.

هرچند این نوع ضایعات در دندان های خلفی نیز گزارش شده‌اند، ولی غالبا " در دندان‌های شایای کناری و بصورت دوطرفه دیده می‌شوند. علت حضور این ضایعه در دندان‌های لاترال فک بالا چنین بیان می‌شود که کلسیفیکاسیون دندان شایای کناری فک بالا هنگامی آغاز می‌گردد که دندان شایای میانی نیمه کلسیفیه و دندان نیش در مرحله‌ای جلوتر قرار دارد (۱۵). با ادامه رشد فک بالا در جهات مختلف (خارج، پایین، جلو) حجم قسمت قدامی فک نیز افزایش می‌یابد و در این حال اگر در رشد و نمو این قسمت تاخیری بوجود آید و بار شد دندانهای موجود در ناحیه هم آهنگی نداشته باشد، امکان ایجاد شدن این نواقص وجود دارد. در دندان‌های بارشددیررس احتمال بروز ناهنجاری بیشتر است زیرا ناچارا باید در محیطی نامساعد و در بین تاج دندان‌هایی که تا بحال رشد کرده و کلسیفیه شده‌اند به رشد خود ادامه دهند و چون دندان شایای کناری فک بالا از همه دندانهای قدامی

REFERENCES

- 1- Amos ,E.R.: Incidence of the small dens in dente. J.Am.Dent. Assoc., 51:31,1955.
- 2- Atkinson,s. The permanent Maxillary lateral Incis. or Am.J. or Thod 29:685-698, 1943.
3. Bhatt,A.P., and Dholakia, H.M.: Radicular Variety of double dense invaginatives. Oral Surg.,39:284, 1975.
- 4- Cohen,T.E.D.: A contribution to the morphology of the "Dens in Dente". Cosmos. 61: 244-227, 1919.
- 5- Erausquin R.: Dens in dente (cited by Kronfeld, R.:J. Dent. Res. 14:49-69,1934).
- 6- Hick M.Jhon DDS,MS,PHD, Flaitz,DDS,MS Dens invaginatus with Partial coronal agenesis. J. of Dentistry for Children: Mayjune 1985. PP. 217-219.
- 7- Hunter.H.A.: Dilated composite odontome. Oral Surg. 4:668-673,1951.
- 8- Monro,D.: Dens in dente, by Dent. J.92: 92-93, 1952.
- 9- Oehlers,F.A.C: The Radicular variety of Dens invagination,Oral Surg. 11:1251-1260, 1958.
- 10-Pellegrini,A.J.: Dens in dente (cited by kronfeld, R.:J. Dent. Res. 14:49-69, 1934).
- 11-Ponte,J.J.R.: Dens in dente(cited by kronfeld, R.:J.Dent.Res. 14:49-69, 1934).
- 12.Rushton,M.A.:A collection of delated compositic odontomes, by Dent.J. 63:65-85, 1938.
- 13-Salter,S. Warty Teeth. Trans.Path.Soc. Lon. 6:173-177,1855.
- 14-Shafer,W.G.: A text book of oral pathology.W.B. Saunders. fourth edition,Chapter 1.

15-Tratman, E.K.: A comparison of the teeth of people of indo. European Racial. Stock with the mongoloid Racial Stock, Dent. Rec. 70:31, 863, 1950.

دکتریزدی، اسمعیل، نشریه دانشکده دندانپزشکی دانشگاه تهران، دوره دوازدهم، شماره یکم اردیبهشت ماه ۱۳۴۹.

17-Zerosi, C.: Stomatol. Roma 34:21-29, 1935. (cited by Munro).