

معرفی یک مورد گرانولارسل شوانومای حفره دهان

* دکتر اقدس فروزنده

* دکتر فرزانه آقا حسینی

Granular cell Schwannoma

مقدمه

گرانولارسل شوانوما تومور خوش خیم نادری است که تا بحال تعداد نسبتاً معدودی از آن گزارش شده است در سال ۱۳۵۱ یک مورد از این تومور تحت عنوان گرانولارسل میوبلاستوما در ناحیه قدامی فک بالا توسط اینجانب و همکاران گزارش شده ولی در سال های اخیر با مطالعات میکروسکوپ الکترونی عنوان گرانولارسل میوبلاستوما به گرانولارسل شوانوما تغییر کرده است در این مقاله یک مورد که اخیراً در ناحیه گونه مورد بررسی در گروه آسیب شناسی دهان دانشکده دندانپزشکی دانشگاه علوم پزشکی دانشگاه تهران قرار گرفته جهت معرفی ضایعه تحت عنوان جدید گزارش می شود.

شرح حال بیمار:

بیمار مرد ۳۸ ساله ای است که حدود ۲ سال پیش متوجه برآمدگی کوچک به قطر میلی متر در مخاط گونه سمت راست شده است رنگ ضایعه از مخاط اطراف کمی روشن تر یعنی صورتی مایل به زرد کم رنگ می باشد. بیمار از زمانی که متوجه آن شده تا زمان معاینه رشد چندانی را در آن ذکر نمی نماید و در ضمن

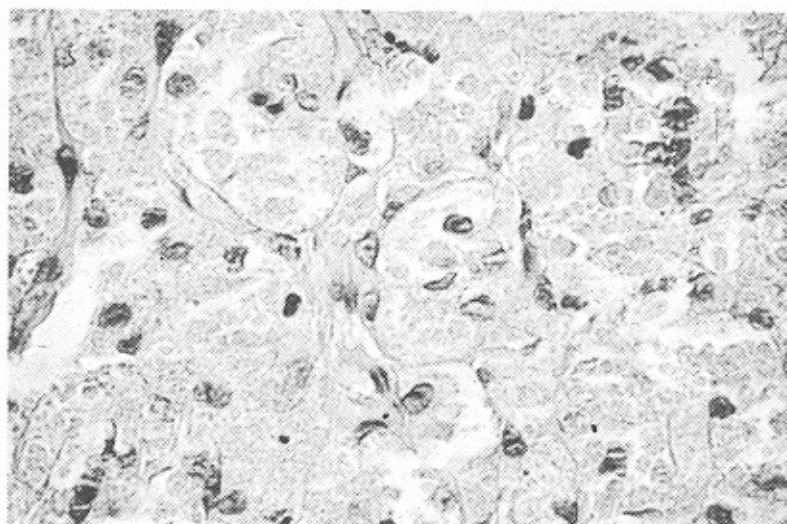
ضایعه بدون درد بوده و هیچ گونه سابقه خونریزی نداشته است.

ماکروسکوپی:

نمونه مورد آزمایش توموری است به ابعاد ۱×۰/۵×۰/۵ سانتی متر با قوام لاستیکی سطح خارجی آن صاف و سطح مقطع توپر بوده است.

میکروسکوپی:

در آزمایش ریزینی مخاط مالپیگی دیده می شود که اپی تلیوم در قسمتهایی شدیداً "هیپرپلازی" است دریافت همبند زیر کوریوم بافت نئوفرمه ای مشاهده می شود که از سلولهای درشت با سیتوپلاسم فراوان و حدود مشخص تشکیل شده است. سیتوپلاسم سلولها به رنگ قرمز روشن و حبابی تعداد زیادی گرانول است و هسته سلول کوچک هیپرکروم و اغلب در کنار مشاهده می شود این سلولها به شکل دستجات متعدد در لابلای بافت همبندی فیروزه ای مشاهده می شود در سلولهای مزبور هیچ گونه علائم دال بر بدخیمی مشاهده نشد. (شکل ۱).



* دانشیار گروه آسیب شناسی فک و دهان دانشکده دندانپزشکی دانشگاه علوم پزشکی تهران

* * :استاد یار گروه بیماریهای دهان دانشکده دندانپزشکی دانشگاه علوم پزشکی تهران

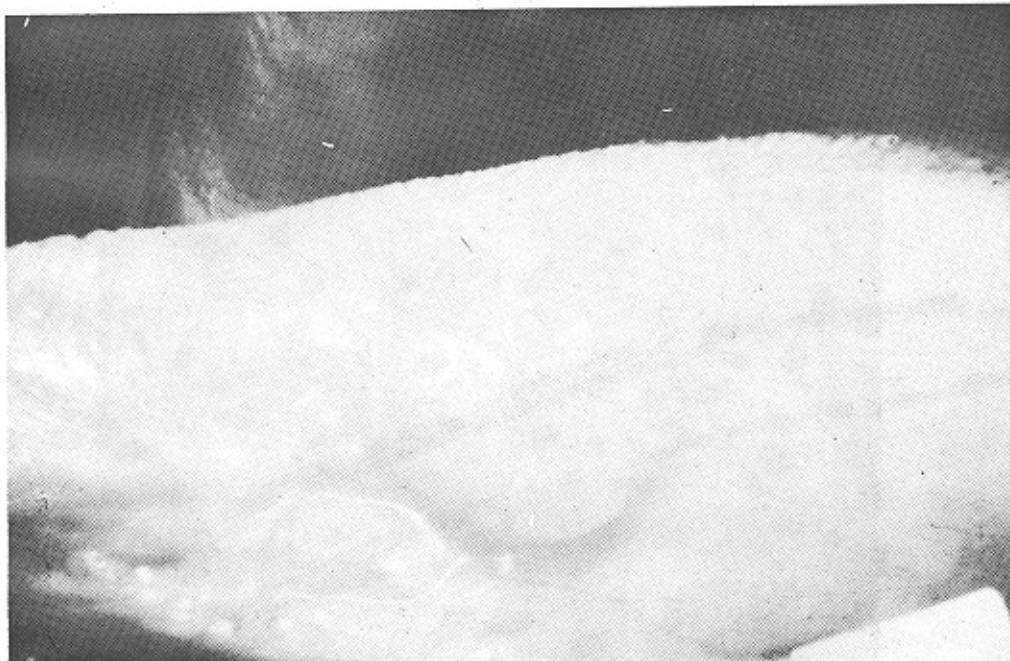بحث و بررسی مقالات :

گرانولارسل شوانوما ابتدا در سال ۱۹۲۶ تحت عنوان گرانولارسل مینوپلاستوما توسط آبری کوزوف (Abrikossoff) معرفی شد سپس تا سال ۱۹۶۹ در حدود ۵۸ مورد معرفی گردیده است همینطور از بررسی آمارهای مختلف چنین نتیجه گیری می شود که در سالهای اخیر میزان شیوع این تومور افزایش داشته و علت آن احتمالاً "ازدیاد علاقه به بررسی و یافتن منشاء اصلی تومور بوده است .

محل ضایعه^۱ این تومور در هر قسمت از بدن ممکن است دیده شود شایع ترین محل ایجاد آن در زبان است Bangle در یک مطالعه ۴۲ مورد گرانولارسل شوانوما^(۱) را گزارش کرد که ۲۱ مورد در زبان و بقیه در پوست ، لبها ، پستان ، بافت زیر جلدی ، تارهای صوتی و کف دهان بودند . ضایعات مشابه در مسیر معدی روده‌ی و نور هیپوفیز گزارش شده اند . در یک مطالعه جدیدتر Strong (۱۲ و ۲) و همکارانش ۱۱۰ ضایعه را در ۹۵ بیمار گزارش کردند که از این میان ۸ بیمار ضایعات متعدد و ۳۹ ضایعه یعنی ۳۵ درصد آنها در زبان مشاهده شده است (شکل ۲) .

هیستوژنز: از سال ۱۹۲۶ بعد از آنکه توسط Abrikossoff (۳) گرانولارسل میوبلاستوما به عنوان ماهیت مجزای واضح شناخته شد ، تئوریهای متعددی در باره هیستوژنز ، این ضایعه مطرح شده است .

برخی از محققین معتقدند که این ضایعه از عضله مخطط مشتق می شود ، و جالب است که ذکر شود نمای سلولها از برخی جهات مشابه ویژگیهایی است که در دژنراسیون و پارژنراسیون الیاف عضلانی دیده می شود . باید خاطر نشان گردد که این تومورها ممکن است در نواحی که عضله مخطط بصورت طبیعی وجود ندارد مانند پستان و پوست هم یافت می شود ، بنابراین مشکل است که چنین ضایعه‌ای را مشتق از این بافت تلقی کنیم . ممکن است تصور شود که تومور از بقایای جنینی عضله مخطط هترتوپیک ناشی شود ، در چنین موردی پاتولوژیست باید سلولهای مشابه میوبلاست ها را پیدا کند . اما چنین سلولهایی پیدا نمی شوند . مطالعات کشت بافتی میوبلاستومادر آزمایشگاه توسط Murray (۴ و ۵) شباهت قابل ملاحظه‌ای بین خصوصیات رشدی این تومور و اشکال مختلف عضله مخطط را نشان داده است .



ویژگیهای کلینیکی: این تومور معمولا "بشکل ندولهای سفت و توپیر می باشد که مختصری برآمده است اندازه آن بین ۱/۵ تا ۵ سانتی متر می شود ولی بطور متوسط قطرشان ۲ تا ۱/۵ سانتی متر می باشد. سطح مقطع آن یکنواخت و برنگ خاکستری مایل به زرد است و قوام سفت دارد این ندولها ممکن است بصورت منفرد و یا گاهی متعدد مشاهده شود سطح ضایعه معمولا "از یک پوشش برنگ طبیعی و یا سفید رنگ پوشیده شده است و ندرتا" زخمی می گردد.

سن: این تومور بنظر می رسد که در هر سنی بدون تمایل معینی به دهه خاصی مشاهده می گردد.

جنس: وقوع آن بین زنان و مردان هیچ تفاوتی وجود ندارد گرچه برخی مطالعات تمایل به مردان را بیشتر نشان می دهد (۱۴ و ۱۵).

نژاد: بنا بر عقیده فوست و کوستر Custer و Fust میزان شیوع این تومور در بین سیاه پوستان ۴ برابر سفید پوستان است (۱۱ و ۱۴).

ارث: این ضایعه فامیلی یا ارثی نیست همینطور تاثیر ضربه، دخانیات یا حرفه خاص در بروز آن معلوم نشده است (۱۴ و ۱۵).

ویژگیهای میکروسکوپی: این ضایعه از رشته ها و سلولهای درشت که ۲۰ تا ۴۰ میکرون قطر دارند تشکیل شده و به میزان زیادی سیتوپلاسم ائوزینوفیلیک دانه دار را نشان می دهد. این دانه ها ممکن است ظریف و در برخی موارد خشن باشد. تصاویر میتوتیک معمولا " دیده نمی شوند سلولهای تومور گاهگاهی با فیبرهای عضله مخطط همچنین اعصاب میلینه محیطی نزدیک هستند (۱۱ و ۱۴).

در برخی موارد سلولهای تومور بصورت حلقوی در اطراف این فیبرهای عصبی میلینه یافت می شوند. بخصوص بصورت شایعی سطح ضایعه از یک لایه بافت اپی تلیوم سنگفرشی مطابق پوشیده شده و هیپرپلازی پسود و اپی تلیوماتوز قابل ملاحظه ای را نشان می دهد که با کارسینوم اپیدرموئید اشتباه می شود.

مشکلات تشخیصی. این تومور قبل از انجام عمل جراحی بندرت تشخیص صحیح داده می شود و احتیاج به امتحان میکروسکوپی دقیق دارد. در ناحیه زیر جلد مانند تومورهای خوش خیم بصورت ندول واضح با حدود معین و متحرک می باشد ولی در ناحیه پستان و مخاط دهان مانند

هیستوسیتها رانیز به عنوان منشا سلول گرانولرسل شوانوما پیشنهاد کرده اند اگرچه گرانولهای سلولها، نمایانگر موارد ذخیره ای و یا فاگوسیت شده است. در مورد منشا تئوری عصبی که توسط Fust و Custer (۶) پیشنهاد شده، آنها میبلاستوما یافت همبندی عصبی را به عنوان منشا ذکر می کنند و لذا نام Granular cell neural fibroma را برای آن انتخاب کردند.

مطالعات میکروسکوپ الکترونی این ضایعه توسط Fisher و Wechsler (۷) اشتقاق از سلولهای شوآن را مورد پشتیبانی قرار داده است. بعلاوه، در یک مطالعه که توسط Wollmann و Stefansson (۸) گزارش شده، تمامی سلولهای تومور در ۱۰ مورد مختلف بشدت توسط Antiserum to s-100 protein رنگ آمیزی شده است این پروتئین خارج از سیستم عصبی مرکزی فقط در سلولهای شوآن و سلولهای اطراف گانگلیون بعلاوه در شوآنوما ها و نوروفیروما هان نشان داده شده اند، اما در تومورهای بافت نرم با منشا غیر عصبی پیدائی می شوند. نتایج این مطالعه این مفهوم را که منشا این ضایعه از سلولهای شوآن می باشد را مورد حمایت قرار می دهد. نهایتا " مطالعات میکروسکوپ الکترونی این ضایعه توسط Sobel (۹) و همکارانش سبب این پیشنهاد شده که سلول progenitor یک سلول مزانشیمال غیر دیفرانسیه می باشد که این سلول منشا سلول غیر طبیعی دیگری است که در میوبلاستوما یافت می شود بنام Angulate body cell نامیده می شود که یک سلول واسطه ای بین سلول مزانشیمال غیر دیفرانسیه و سلول گرانولرسل بالغ می باشد.

در بررسی یک سری از تومورهای گرانولرسل سروگردن که شامل مشاهدات با میکروسکوپ الکترونیک این ضایعات می باشد، Regezi (۱۰) و همکارانش نتیجه گرفتند که دو هیپوتزرا می توان مورد حمایت قرار داد.

۱- گرانولرسل ها مانمایانگریک پروسه دژنراتیو غیر اختصاصی غیر معمول است.

۲- سلولهای مزانشیمال غیر دیفرانسیه که متعاقبا " دچار اتوفاگوسیتوز سیتوپلاسمیک می شوند. آنها و دیگر محققان نیز پیشنهاد کردند که تازمانیکه منشا سلولی کاملا " تشبیت نشود، بهتر است که نام گرانولرسل تومورایکار برند.

زبان ، حنجره و برنش که تومور زیر پوشش مخاطی قرار دارد شباهت به ضایعات بدخیم پیدا می نماید بخصوص از نظر میکروسکوپی هم به علت پیدایش هیپرپلازی شبه اپی تلیومائی در مخاط ممکن است با کارسینوم اسپینوسولر اشتباه گردد . پس لازم است در هنگام تشخیص میکروسکوپی دقت کافی به عمل آید . در پستان گرانولارسل شوانوما معمولا " تمایل به تهاجم به نسوج اطراف داشته در نتیجه چسبندگی و زخم نیز ایجاد می گردد . که بسیار شبیه به تومور بدخیم بنظر می رسد . (۱۶) در بیماران که با تشخیص سرطان اسپینوسولر زبان تحت راد یوتراپی قرار می گیرند و تومور نسبه به اشعه مقاومت نشان می دهد ، بایستی مشکوک به وجود گرانولارسل شوانوما همراه با هیپرپلازی شبه اپی تلیومائی بود (۱۷) و (۱۴) البته احتمال بدخیم شدن گرانولارسل شوانوما را ۲ درصد ذکر کرده اند و متاستاز آن توسط لنف و گاهی از طریق خون نیز ذکر شده است . (۱۱) .

درمان و پیش آگهی : درمان Granular cell Schwannoma قطع جراحی است . انتظار نمی رود که ضایعه عود داشته باشد ولی در صورتی که ضایعه به نسوج اطراف تهاجم و چسبندگی پیدا نموده باشد جراحی وسیع پیشنهاد می گردد مانند تومورهای پستان . گرانولارسل شوانوما نسبت به اشعه مقاوم است . در بعضی موارد با تزریق استروئید در تومور باعث بهبودی آن شده است (۱۷ و ۱۴ و ۱۶) .

... (mirrored text from the right page)

... (mirrored text from the left page)

... (mirrored text from the left page)

REFERENCES.

1. Bangle, R.Jr.: Amorphological and Histochemical Study of the Granular Cell Myoblastoma. *Cancer*, 5:950, 1952.
2. Strong E. W., Mcdivitt, R.W., and Brasfield, R.D.: Granular Cell Myoblastoma *Cancer*, 25: 915 ,1970.
3. Abrikossoff, A.J.: Ubermyome, Ausgehend Vonder Quergestriefften Willkurlichen Muskelatur. *Virchows Arch.(Pathol. Anat.)*, 260: 215 , 1926.
4. Murray. M.: Cultural Characteristics of Three Granular Cell Myoblastomas *Cancer*, 4:857 , 1951.
5. Murray ,M., and Stout, A.P.: Characteristics of Human Schwann Cellsin Vitro, *Anat.Rec.*, 84: 275, 1942.
6. Fust, J.A., and Custer, R.P.: On the Neurogenesis of so called called Granular Cell Myoblastoma *Am. J. Clin. Pathol.*19: 522, 1949.
7. Fisher, E.R., and Wechsler , H.: Granular Call Myoblastoma-a misnomer: Electron Microscopic and Histochemical Evidence Concerning its Schwann Cell Derivation and Nature (Granular Cell Schwannoma) . *Cancer*, 15:936,1962.
8. Stafansson, K., and Wollmann, R.L.: S-100 Protein in Granular Cell Tumors (Granular Call Myolastomas). *Cancer*, 49: 1834, 1982.
9. Sobel, H.J., and Churg, J.: Granular Calls and Granular Call Lesions .*Lesions. Arch. Pathol.*, 77: 132, 1964.
10. Regezi, J.A., Batsakis, J.G., and Courtney.: Granular Cell Tumors of the Head and Neck. *J. Oral Surg.*, 37: 402, 1979.
11. Herschfus, D.D.S., et al: Granular Cell Myoblastoma, of the Oral Cavitl Cavity *Oeal Surg.* 29: 341-52, 1970.
12. Moscoric, E.A., and Azar , H.A.: Multiple Granular Cell Tumors (Myoblastoma) Case Report With Glectron Microscopic Observations and Review of the Literature. *Cancer*, 20: 2032 , 1967.

13. Cadotte, M. : Malignant Granular Cell Myoblastoma Cancer, 33: 1417, 1974.

۱۴ - دکتر خدارحم رئیس بهرامی - دکتر امیر
صدر، دکتر اقدس فروزنده .

معرفی یک مورد گرانولارسل میوبلاستومای دهان .
مجله نظام پزشکی ایران .

سال دوم شماره ۴ - ۵ - ص ۲۹۵ - ۱۳۵۱ .